EDITORIAL

EVALUAREA REZULTATELOR ACTIVITĂŢII CHIRURGICALE ÎN REPUBLICA MOLDOVA - 2005 -1/2 2006

EVALUATION OF SURGICAL ACTIVITY RESULTS IN REPUBLIC OF MOLDOVA - 2005-1/2 2006

Viața poate fi înțeleasă numai privind înapoi, dar trăită privind înainte.

Vladimir CAZACOV
Specialist Principal al MS şi PS – chirurgie, conferenţiar universitar

Sănătatea populației RM în anii 2005-2006 s-a caracterizat prin creşterea urgenţelor cardiovasculare, traumatismelor şi a incidenţei patologiei chirurgicale acute care determină, în fond, structura morbidității, mortalității şi a indicilor principali de sănătate.

O analiză retrospectivă referitoare la rezultatele asistenţei chirurgicale obţinute în 2005 a demonstrat că numărul total al intervenţiilor chirurgicale efectuate este de 82.811, cu 0,7% mai mult comparativ cu 2004 (74.592) - fără oftalmologie, O.R.L., obstetrică şi ginecologie.

În pofida creşterii anuale a morbidității şi a numărului intervenţiilor chirurgicale, letalitatea postoperatorie în ultimii 5 ani se menţine la un nivel stabil, iar în 2005 s-a micşorat cu 0,3%, constituind 0,92% vis-a-vis de 1,19% în 2004 (copii-0,19% şi 0,2% respectiv). Rata bolnavilor chirurgicali asiguraţi se menţine la acelaşi nivel, constituind 79,22%.

În anul 2005 a crescut numărul de operaţii neurochirurgicale până la 2528 faţă de 2098 în anul 2004, mortalitatea postoperatorie în ultimii 2 ani fiind relativ constantă (7,47% vis-ŕ-vis de 12,3% în a. 2000).

Experienţa acumulată şi colaborarea clinică strânsă între neurochirurgie şi neurologie sunt factorii primordiali în atingerea acestor rezultate.

Se observă şi o creştere a intervenţiilor chirurgicale pe sistemul endocrin (732 contra 671 operaţii), alături de tiroidectomii majorându-se numărul timectomiilor şi al adrenalectomiilor. Este relevant faptul că în arsenalul terapeutic au fost introduse timomectomiile toracoscopice, moment ce poate condiţiona în viitor reducerea morbidității postoperatorii, obţinerea unor rezultate funcţionale de calitate.

Indicatorii morbidității şi ai mortalității prin afecţiuni chirurgicale ale aparatului respirator, în ultimii ani, rămân la acelaşi nivel. S-a constatat că rata incidenţei proceselor acute purulente distructive (abcese şi gangrene pulmonare) este în permanentă creştere, constituind cca 150 cazuri în 2005. 1/4 bolnavi din totalul celor operaţi sunt cei cu echinococ pulmonar complicat şi cu afectare multiviscerală (pulmon, ficat). 1/3 dintre aceşti pacienţi nu sunt asiguraţi, fiind tratați din contul secţiilor de profil, situaţie care impune introducerea unor mecanisme de ajustare a finanţării. Trebuie menţionat, că creşterea numărului intervenţiilor video-asistate, rata cărora constituie cca 20% din totalul operaţiilor, precum şi introducerea chirurgiei miniinvazive toracoscopice în arsenalul terapeutic adresat pneumotoracelui, chistului hidatic, tumorilor benigne, traumatismului toracic au permis obţinerea unor rezultate chirurgicale superioare, asigurând confortul de supravieţuire şi prelungind durata vieţii acestor bolnavi.

Asistenţa cardiochirurgicală adresată populaţiei RM este în ascendenţă continuă. Cota intervenţiilor chirurgicale în 2005 a crescut cu 17,4% faţă de anul 2004. Se constată o creştere a numărului total de operaţii adresate viciilor cardiace congenitale, a şunturilor aorto-coronariene şi a intervenţiilor cu CEC. Letalitatea postoperatorie s-a micşorat de la 4,77% la 3,36%, lucru ce poate fi atribuit atât experienţei acumulate, cât şi noilor metode de diagnostic şi de tratament implementate în practică. Trebuie subliniat însă, că volumul intervenţiilor cardio-chirurgicale efectuate satisface necesitatea pacienţilor (maturi şi copii) numai în 26% din numărul total care solicită o rezolvare chirurgicală a patologiei cardiace.

Această legitate este caracteristică şi pentru angiochirurgie, deoarece incidenţa arteriopatiilor cronice ce necesită intervenţie chirurgicală este în creştere continuă.

În serviciul angiochirurgical specializat republican se practică, cu rezultate bune chirurgicale, funcţionale şi de recuperare, intervenţii pe carotide, pontaje şi grefe de înlocuire, operaţii reconstructive adresate suferinţelor arteriale. Statisticile au relevat o creştere a numărului operaţiilor pe artere şi pe vene efectuate în staţionarele chirurgicale din republică (a.2000–1597;a.2003 –2057;a.2005 –2307).

Deşi realizările sunt incontestabile s-au atestat şi unele deficienţe:

- adresabilitate tardivă a pacienţilor cu arteriopatii cronice;
- erori diagnostice şi tactice determinate de incompetenţă profesională a medicilor de profil general (medic de familie, terapeut, chirurg;

• dotare tehnico-materială insuficientă a secţiilor de angiochirurgie (ecoDoppler, angiograf de performanţă,etc.).

Maladiile tractului gastrointestinal deţin în RM unul dintre primele locuri în morbiditate, invalidizare şi mortalitate a populaţiei. Dovadă a acestei realităţi este procentul înalt al intervenţiilor chirurgicale la organele cavităţii abdominale care constituie 45,5% din totalul operaţiilor efectuate în 2005.Analizând dările de seamă despre volumul de asistenţă chirurgicală programată acordată populaţiei RM în 2005 şi prima jumătate a anului 2006, am constatat o creştere a numărului de intervenţii chirurgicale laborioase efectuate în serviciile chirurgicale specializate: rezecţii pancreato-duodenale, pancreato-jejunostomii, hemihepatectomii, rezecţii segmentare atipice a ficatului, plastie a esofagului, operaţii reconstructive pe stomac şi colon ş. a.

Rata herniotomiilor şi a colecistectomiilor programate, inclusiv a celor laparoscopice, în anii 2004 – 2005, rămâne la acelaşi nivel, cca 4000 şi 2500, respectiv (Tab. 1).

Tabelul 1

Activitatea chirurgicală programată în aa. 2005- 1/2 2006

Nozologie		2005	1/2 2006		
			Total	SR	SM/SU
Total operaţii programate în staţionar		23896	10141	6056	4085
Inclusiv la organele cavităţii abdominale		10873	5657	2219	3203
Dintre ele:	1. Colecistectomii tradiţionale	1031	471	231	232
	2. Colecistectomii laparoscopice	1574	1196	31	852
	3. Gastrectomii	405	239	45	190
	4. Herniotomii	4317	2880	1944	854
	5. Splenectomii	163	79	20	53
	6. Echinococectomii	92	102	3	92
	7. Flebectomii	555	248	72	158
	8. Colectomii	114	55	18	30
Nr. operaţiilor în ambulatoriu (policlinică)		10986	4501	3542	315
Nr. total al complicaţiilor posoperatorii		281	120	90	30

Notă: SR- spital raional; SM – spital municipal; SU – spital universitar

Pe larg sunt practicate colecistectomia laparoscopică, procedeele retrofuniculare ale hernioplastiei şi aloplastiile cu plasă sintetică, metode cu avantaje clinico-economice bine cunoscute. Mortalitatea postoperatorie pe parcursul ultimilor 5 ani în chirurgia programată a acestor afecţiuni rămâne similară, fiind 0,17% şi 0,2%, respectiv. În 2005 în mod programat au fost operaţi 4317 pacienţi pentru hernii simple, necomplicate şi 1637 pentru hernii strangulate, raport relativ satisfăcător.

Un aspect negativ însă îl prezintă creşterea, dar nu micşorarea ponderii operaţiilor pentru hernii strangulate (1593-a.2004 şi 1637-a.2005). Alarmant este sporirea nivelului letalităţii postoperatorii: 17 decese din numărul total de 586 operaţii efectuate în prima jumătate a anului 2006, ceea ce constituie 3,25% contra 1,63% în 2005, moment determinat de prezenţa listelor de aşteptare pentru pacienţii purtători de hernie în policlinici (CNAM).

E necesar a sublinia că apariţia clinicilor universitare a ridicat evident calitatea serviciilor medicale, dar insuficienţa utilajului medical de înaltă performanţă împiedică dezvoltarea calităţii în multe domenii. Ca urmare, actualmente în republică nu se practică pe larg chirurgia laparoscopică a ulcerului gastoduodenal perforat, herniilor diafragmale, acalaziei, urgenţelor chirurgicale, etc.

În marea majoritate a raioanelor funcţionează serviciul de urgenţă cu linie de gardă permanentă. La ora actuală activitatea secţiilor raionale de profil chirurgical este orientată, în special, spre acordarea asistenţei în urgenţe chirurgicale, incidenţa cărora marchează o creştere anuală (Tab.2).

Tabelul 2

Incidenţa afecţiunilor chirurgicale acute: (100000)

Patologia	2000	2003	2004	2005	FR
Ocluzie intestinală (OI) ↑	13,92	15,28	16,28	17,17	23,19
Apendicită acută (AA)	220,9	263,0	219,7	229,4	142
Ulcer gastro - duodenal perforat (UGDP) ↑	25,61	18,94	20,4	23,1	16,61
Ulcer gastro - duodenal demoragic (UGDH) ↑	36,88	31,60	41,9	46,8	34,54
Hernie strangulată (HS)	29,92	36,29	44,25	43,8	30,22
Colecistită acută (CA) ↓↓	69,64	73,37	85,7	46,6	112,8
Pancreatită acută (PA) ↑↑	43,47	67,17	84,16	98,7	112,3

Notă: FR – Federaţia Rusă (2005).

Cauzele specifice de creştere a incidenţei patologiei chirurgicale acute sunt:

• ocluzia intestinală – creşterea ocluziei aderenţiale ca rezultat al creşterii activităţii chirurgicale cât şi al incidentei înalte a tumorilor;

• hernia strangulată – consecinţa reducerii progresive a herniotomiilor programate (profilaxia strangulării herniare);

• ulcerul perforat şi hemoragic – influenţa factorilor iatrogeni şi a terapiei antiinflamatorii nesteroide;

• pancreatita acută – influenţa litiazei biliare, a alcoolului si a alimentaţiei incorecte.

Tabelul 3

Cota – parte a diferitor forme de "abdomen acut chirurgical" în 2004 – 2006, la 100000 locuitori

	2004	2005	1/2 2006
Apendicită	42,7	48	65
Pancreatită	16	14,7	49
Colecistită	16	11,4	01
Hernii	8,6	9,2	25
UGD hemoragic	8,4	8,6	9,18
UGD perforat	4	4,6	3,96
Ocluzii intestinale	3,2	3,5	3,45

Letalitatea postoperatorie în urgenţele abdominale în 2005 a constituit 0,89%, comparativ cu 1,08% în 2004 şi în ultimii 5 ani se menţine la acelaşi nivel pentru apendicita acută, ocluzia intestinală şi colecistita acută (0,09%;4,86% şi 1,49% respectiv), fiind mai joase comparativ cu rezultatele din FR (Tab.4):

Evaluarea critică a rezultatelor statistice (anii 2005 – 2006) vizând letalitatea postoperatorie în patologia acută chirurgicală pune în evidenţă creşterea mortalităţii faţă de 2004 în următoarele entităţi patologice:

• Ulcerul gastroduodenal perforat(UGDP) 3,12% contra 2,45%;

• pancreatita acută 31,8% contra 26,3%;

• hernia strangulată 3,25% contra 1,27%.

Tabelul 4

Mortalitatea postoperatorie în patologia chirurgicală de urgenţă (%)

Patologia	2000	2003	2004	2005	1/2 2006	FR 2005
Ocluzie intestinală	6,60	4,85	5,21	4,86	9 (5,42)	5,7
Apendicită acută	0,11	0,06	0,07	0,09	1 (0,35)	0,14
Ulcer gastro – duodenal perforat	4,40	3,97	2,45	3,12	10 (3,3)	5,2
Ulcer gastro – duodenal hemoragic	11,49	12,5	10,93	7,93	13 (13)	13,6
Hernie strangulată	3,08	1,51	1,67	1,14	17 (3,25)	4,5
Colecistită acută	1,44	1,82	1,39	1,49	9 (1,75)	1,0
Pancreatită acută	24,09	28,74	26,27	31,8	15 (26,8)	21,6

Notă: FR – Federaţia Rusă (2005).

Ulcerul gastroduodenal actualmente este privit ca o boală curabilă, ce beneficiază de tratament conservator, însă chirurgia continuă să ocupe un loc important în tratamentul complicaţiilor acestuia: perforaţie, hemoragie, stenoză. În ciuda progreselor diagnostice şi terapeutice pe care le-a înregistrat chirurgia, mortalitatea în **UGDP,** alături de morbiditatea cu tendinţă de creştere (23,1 la 100 000 loc. în 2005 faţă de 20,4 în 2004), se menţine încă la valori ridicate. Letalitatea postoperatorie prin UGDP a crescut de la 2,45% (2004) până la 3,12% (2005);în prima jumătate a anului 2006 postoperator au decedat 11 pacienţi din totalul celor 316 operaţi (3,48%). O rată mai înaltă a letalităţii faţă de media naţională se atestă în raioanele Căuşeni, Drochia, Şoldăneşti. Evaluarea acestor cazuri a relevat că rezultatele tratamentului chirurgical al UGDP sunt influenţate de:

• timpul scurs de la debut la momentul intervenţiei chirurgicale (adresabilitate tardivă);

• vârsta pacienţilor: 68,2% dintre cei decedaţi depăşiseră 61 ani;

• diagnostic tardiv şi stări comorbide asociate.

O altă entitate patologică ce deţine o pondere importantă a morbidităţii şi a mortalităţii în RM este **UGD hemoragic**. Incidenţa UGDH în ultimele 2 decenii, conform datelor internaţionale, a înregistrat o uşoară scădere, variind între 7% şi 27%, după regiunile geografice.

În RM, în anii 2004 – 2005 şi în prima jumătate a anului 2006, incidenţa UGDH se menţine la valori mult mai înalte, constituind 41,9 – 46,8 la 100.000 loc., fiind în ascendenţă comparativ cu anii 2000 – 2003 şi cu incidenţa lui în FR (34,54).

Am constatat că tratamentul endoscopic al UGDH a redus frecvenţa intervenţiilor chirurgicale de urgenţă, dar nu şi letalitatea. Dacă în anii 2003 – 2004 letalitatea postoperatorie a variat între 12,5 -10,9, iar în anul 2005 am remarcat o uşoară scădere a acesteia, atunci în ″ 2006 rata letalităţii prin UGDH s-a mărit de 2 ori: 13 decese postoperatorii din totalul celor 100 pacienţi operaţi pentru hemoragie ulceroasă (spitalizaţi - 842).

Alarmante sunt şi următoarele cifre: 8 decese - pacienţi neoperaţi şi 18 decese prin hemoragie ulceroasă la domiciliu. Statisticile au relevat un nivel mai înalt al acestui indicator în raioanele: Căuşeni (2decese din 2 operaţi + 4 decese din 27 spitalizaţi), Hânceşti (2 din 5 operaţi), Taraclia (2 din 9 operaţi).

O investigare detaliată a acestor cazuri denotă că:

• L' dintre cei cu UGDH sunt în stare de şoc hemoragic chiar la prezentare;

• 1/2 dintre ei sunt spitalizaţi peste 24 ore de la debut;

• în 8,6% cazuri au fost prezente dificultăţi obiective de diagnostic

În aceste situaţii impuse de prezenţa UGDH, chirurgul trebuie să răspundă la întrebările:

♦ "Ce operăm?"

♦ "Când operăm?"

♦ "Cum operăm?"

Evaluările şi analizele realizate au permis identificarea unor dificultăţi în determinarea tacticii chirurgicale adresate acestor cazuri:

• subaprecierea stării generale a pacientului cu hemoragie sau supraaprecierea competenţei profesionale a chirurgului;

• alegerea neargumentată a procedeului chirurgical şi a volumului operaţiei;

• reevaluare clinică şi reconsiderare chirurgicală inadecvată a cazurilor de recurenţă a hemoragiei digestive ulceroase;

• ponderea mică a hemostazei endoscopice.

Cu regret, constatăm şi situaţii care demonstrează lipsă de profesionalism, de disciplină, de organizare şi de responsabilitate profesională:

• se mai practică transferul neavizat al pacienţilor cu hemoragie digestivă activă, instabili hemodinamic;

• nu se solicită (pre şi intraoperator) consultul unor colegi cu o experienţă chirurgicală mai bogată;

• nu este chemat chirurgul şi endoscopistul pe linia AVIASAN în cazuri care depăşesc competenţa chirurgului din raion.

În acest context este necesar a reaminti că în chirurgie nu se concepe anarhia; ea este o disciplină semimilitară... Atât şefii de secţie chirurgie, cât şi fiecare chirurg în parte, poartă o mare responsabilitate pentru calitatea asistenţei chirurgicale şi sunt obligaţi să amelioreze serviciile. O importanţă practică în acest aspect o au cursurile de EMC (perfecţionarea, stagierea, seminarele instructive), realizarea de inspecţii sau acordarea de avize în urma evaluărilor secţiilor chirurgicale.

MS şi PS la ora actuală urmăreşte elaborarea şi implementarea în practică a protocoalelor şi ghidurilor terapeutice pentru diverse patologii acute chirurgicale.

Pancreatita acută continuă să rămână o urgenţă chirurgicală, încărcată încă de o morbiditate şi o mortalitate semnificativă. Am constatat că numărul PA în RM a crescut dramatic:

• incidenţa în 2005 constituie 88,7 la 100 000 loc faţă de 43,47 în anul 2000 ;

• numărul PA alcoolice prevalează asupra numărului PA biliare.

Se poate afirma cu certitudine că introducerea chirurgiei mini-invazive şi implementarea procedeelor radiologice, endoscopice şi laparoscopice în cura tratamentului PA a determinat schimbări majore în abordarea chirurgicală: mă refer la indicaţia, momentul, obiectivele şi tipurile de intervenţii standard. În pofida acestor beneficii, am constatat că mortalitatea postoperatorie prin PA este încă în creştere şi variază între 24,09% şi 31,8% (2000-2005).

În anul 2005 au fost spitalizaţi 2650 pacienţi cu PA şi au fost operaţi doar 176 bolnavi.

Letalitatea generală în 2005 a constituit 12,74% vis-a-vis de 10,1% în anul 2004. Informaţiile obţinute de la unităţile sanitare din republică demonstrează că în perioada primei

Tabelul 5

Spitalizarea tardivă (>24 ore) în urgență (%)

Patologia	1982	1985	1991	1995	2000	2003	2004	2005	P
Ocluzie intestinală	29,3	27,7	26,2	30,5	35,21	37	27	38	P_{1-3}>0,05
Apendicită acută	21,76	21,11	20,3	25,0	27,86	24	26	27	P_{1-3}>0,05
Ulcer gastro – duodenal perforat	6,56	5,99	10,7	8,5	13,01	14	17	13	P_{1-3}>0,05
Ulcer gastro – duodenal hemoragic	-	-	38,5	43,8	48,7	48	48	40	P_{2-3}>0,05
Hernie strangulată	17,2	20,87	28,1	20,4	19,09	19	20	25	P_{1-3}>0,05
Colecistită acută	34,19	30,93	33,7	37,1	44,13	48	44	42	P_{1-3}>0,05
Pancreatită acută	-	-	32,7	23,6	29,86	37	26	43	P_{2-3}>0,05

Tabelul 6

Impactul spitalizării tardive (> 24 ore) asupra mortalității postoperatorii

Patologia	Mortalitatea postoperatorie					
	2004			2005		
	< 24 ore	> 24 ore	> 24 vs < 24 ore	< 24 ore	> 24 ore	> 24 vs < 24 ore
Ocluzie intestinală	2,15 %	15,6 %	x 7	2,55 %	9,62 %	x 4
Apendicită acută	0,016 %	0,33 %	x 20	0,028 %	0,18 %	x 6
Ulcer gastro – duodenal perforat	2,0 %	10,86 %	x 5	1,41 %	20,22 %	x 14
Ulcer gastro – duodenal hemoragic	8,8 %	11,11 %	x 1	7,59 %	16,19	x 2
Hernie strangulată	0,40 %	6,10 %	x 15	0,68 %	4,95 %	x 7
Colecistită acută	0,98 %	2,55 %	x 3	0,75 %	2,90 %	x 4
Pancreatită acută	21,21 %	18,42 %	x 1	6,81 %	10,38 %	x 1,5

jumătăți a anului 2006 au fost spitalizați 1413 pacienți cu PA, 59 dintre care (4,2%) au fost operați. Letalitatea postoperatorie a constituit 25,4% (15 bolnavi). 43,4% dintre pacienți au fost spitalizați tardiv – peste 24 ore de la debut, iar majoritatea pacienților operați sunt cei cu PA severe, forme grave.

Medicul de familie este persoana de prim contact al pacientului cu sistemul de asistență medicală, deci poartă responsabilitatea pentru asistența preventivă a populației, educarea şi propagarea informației referitor la bolile chirurgicale acute. Un moment foarte important este trimiterea bolnavului chirurgical în spitalele raionale, municipale şi universitare la momentul oportun şi evitarea trimiterilor inutile.

Analiza şi sinteza rezultatelor arată că principalele cauze ale spitalizării tardive sunt (Tab. 5):

• adresabilitatea scăzută a populației;
• pauperizarea populației;
• dificultățile de transport;
• greşelile de diagnostic prespitalicesc.

Evaluarea principalelor cauze a erorilor de diagnostic prespitalicesc (a medicilor de familie/circumscripție/salvare) a demonstrat că acestea sunt reprezentate de :

• formele atipice de patologie acută chirurgicală şi evoluția clinică atipică, determinată de vârsta senilă (21,18%), factorii iatrogeni (14,4%), localizarea în zone non-demonstrative ale peritoneului (21,96%), patologia asociată (14,415) şi intoxicația septică (5,08%);

• formele atipice de peritonită: peritonita fulminantă sau septică descrisă de Miculicz (1889) şi forma astenică de peritonită descrisă de Broca (1967).

Un fenomen nou este mortalitatea la domiciliu. În anul 2005, din cauza suferințelor chirurgicale au decedat 367 persoane (10,2 la 100000 loc), dintre care în vârstă aptă de muncă 283 persoane. Pe parcursul a 6 luni ale anului 2006, la domiciliu, din cauza maladiilor chirurgicale de urgență, au decedat 193 persoane, ceea ce constituie 5,37 la 100 mii locuitori (6 luni 2005 – 181 cazuri, 5,02), dintre care cei în vârstă aptă de muncă, corespunzător 147 persoane, 6,56 (6 luni 2005 – 138 persoane; 6,16 la 100 mii locuitori apți de muncă), (Fig. 1).

Analizând situația deceselor, totale chirurgicale de urgență la domiciliu pe parcursul a 6 luni ale anului 2006, putem spune că se înregistrează o situație gravă: în mun. Chişinău - 18 cazuri (12,2%) şi în raioanele: Comrat – 15 cazuri constituie 7,8% (6

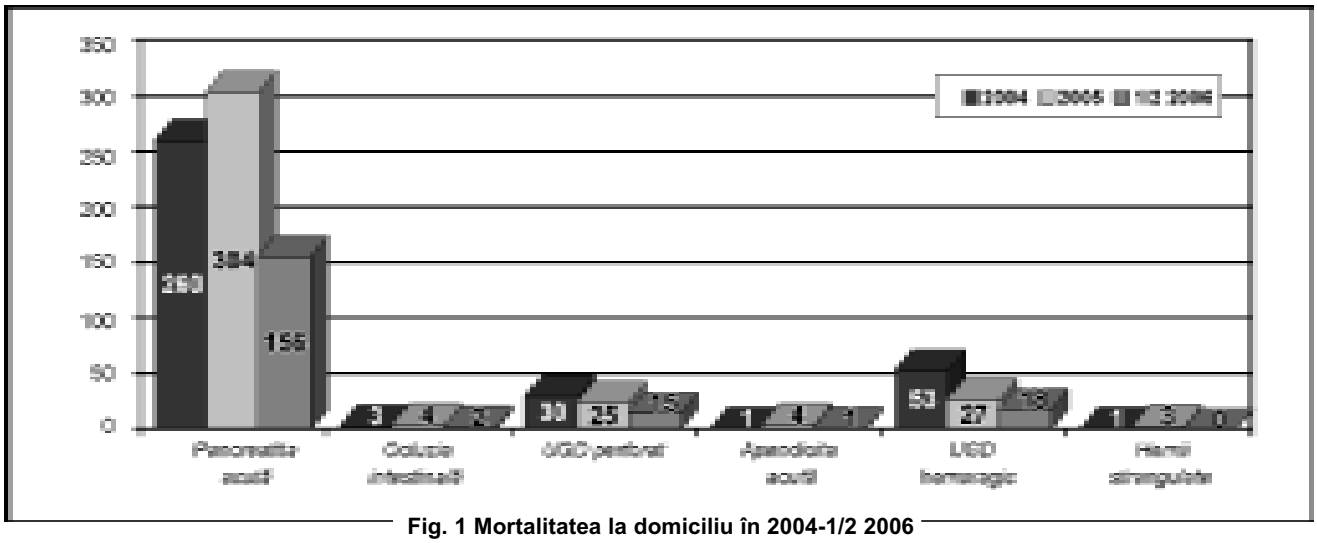

Fig. 1 Mortalitatea la domiciliu în 2004-1/2 2006

Tabelul 7

Mortalitatea generală a bolnavilor cu patologie chirurgicală de urgență (2004/2005)

Nozologie	Nr. total al bolnavilor	Dintre ei au decedat		Mortalitatea generală, %	
		În spital	La domiciliu	În spital	La domiciliu şi în spital
Ocluzie intestinală	584/619	19/22	3 / 4	3,25/3,55	3,76/4,2
Apendicită acută	7910/8498	6/7	1 / 4	0,07/0,08	0,08/0,13
UGD perforat	736/817	25/30	30/25	2,85/3,67	7,47/6,73
UGD hemoragic	1510/1526	34/41	32/27	2,25/2,68	4,37/4,45
Hernie strangulată	1593/1637	28/19	1 / 3	1,75/1,16	1,82/1,34
Colecistită acută	3085/2016	21/26	-	0,68/1,29	0,68/1,29
Pancreatită acută	3030/2605	46/28	260/304	1,51/1,07	10,1/12,7
Total	18488/17718	179/173	327/367	0,94/0,97	2,72/3,05

luni 2005 – 9 cazuri 4,7%), Orhei - 15 cazuri 7,8% (6 luni 2005 – 19 cazuri 10,5%), Căuşeni – 12 cazuri 6,2% (6 luni 2005 – 14 cazuri 7,7%). Comparativ cu anul 2005, pe parcursul a 6 luni ale anului 2006 nu s-au înregistrat cazuri de decese provocate de hernie strangulată şi s-au micşorat cu 40% cazurile de mortalitate provocate de ocluzie intestinală. Pentru persoanele în vârstă aptă de muncă situaţia este aceeaşi. Cea mai nefavorabilă situaţie se înregistrează în mun. Chişinău – 15 cazuri, 10,2% sau 2,83% (6 luni 2005 – 20 cazuri, 14,5% sau 3,78%), Orhei – 11 cazuri, 7,5% sau 14,38% (6 luni 2005 – 4 cazuri, 10,1% sau 18,30%), Căuşeni – 9 cazuri, 6,1% sau 15,40% (6 luni 2005 – 10 cazuri, 7,2% sau 17,1%).

Analiza letalităţii generale a bolnavilor cu patologie acută chirurgicală a demonstrat că structura mortalităţii generale nu s-a schimbat esenţial pe când nivelul letalităţii a crescut în pancreatita acută, colecistita acută şi UGD hemoragic (tabelul 7).

Analiza informaţiei de care dispunem ne demonstrează că există unele pârghii importante în ecuaţia optimizării asistenţei chirurgicale de urgenţa şi micşorării mortalităţii la domiciliu:

• dezvoltarea unui serviciu chirurgical integrat: asistenţă primară (MF), de specialitate în ambulator, spital şi de urgenţă;

• dispensarizarea pacienţilor cu patologie chirurgicală, monitorizarea şi evaluarea stării sănătăţii lor , modernizare sistemului de specializare primară şi secundară;

• lichidarea "listelor de aşteptare" de către CNAM pentru pacienţii cu ulcere gastro-duodenale complicate, hernii, litiază biliară;

• folosirea eficientă a metodelor paraclinice de diagnostic (analizele de laborator, radiografia, ecografia, endoscopia, CT, laparoscopia);

• consultaţiile chirurgicale de urgenţă asigurate prin AVIASAN (tabelul 8).

PROBLEME ŞI OBIECTIVE

♦ Crearea unui sistem integral extra- şi intraspitalicesc de acordare a asistenţei chirurgicale cât şi a unui sistem de informatizare cu "sens dublu".

Tabelul 8

Asistenţa chirurgicală pe linia AVIASAN

		2004	2005	1/2 2006
Nr. solicitări	*Adulţi*	317	471	276
	Copii	83	110	65
Nr. deplasări	*Adulţi*	141	198	148
	Copii	12	25	38
Nr. intervenţii chirurgicale	*Adulţi*	69	87	58
	Copii	2	3	1
Nr. transfer bolnavi	*Adulţi*	20	32	45
	Copii	8	15	32
Nr. consultaţii telefon	*Adulţi*	111	156	91
	Copii	10	20	12
Nr. consultaţii în SR	*Adulţi*	43	81	54
	Copii	2	7	5
Nr. acces la spitalizare	*Adulţi*	73	115	28
	Copii	10	65	15

♦ Renovarea, modernizarea şi dotarea cu aparatură de înaltă performanţă a spitalelor raionale, municipale şi universitare.

♦ Facilitarea accesului de către CNAM la asistenţă chirurgicală programată a pacienţilor cu hernii, UGD complicate, litiază biliară.

♦ Ameliorarea serviciului de dispensarizare a pacienţilor chirurgicali.

PLANUL DE ACŢIUNI PRIVIND COMBATEREA MORBIDITĂŢII ŞI A MORTALITĂŢII CHIRURGICALE

♦ Acordarea necondiţionată a asistenţei chirurgicale persoanelor asigurate şi neasigurate în cazurile când maladia prezintă pericol pentru viaţă.

♦ Elaborarea protocoalelor şi a ghidurilor de conduită privind gama problemelor chirurgiei de urgenţă şi standardizarea metodelor de tratament în conformitate cu noile tehnologii medicale.

♦ Organizarea conferinţelor medicale cu examinarea cazurilor de deces în vârstă aptă de muncă, inclusiv a divergenţelor de diagnostic.

♦ Modernizarea spitalelor, care asigură asistenţa chirurgicală de urgenţă prin crearea departamentelor de urgenţă pentru diagnosticul, resuscitarea şi ajutorul chirurgical oportun.

♦ Etapizarea asistenţei chirurgicale propuse în raport cu gradul de competenţă profesională şi volumul de asistenţă chirurgicală este leucidată în fig.2,3,4,5,6.

UNELE GENERALIZĂRI ŞI CONCLUZII

• Asistenţa chirurgicală în RM la momentul actual este asigurată la toate nivelele de chirurgi calificaţi şi competenţi cu diferite nivele de pregătire.

• Ameliorarea indicilor de morbiditate şi mortalitate poate fi atinsă prin asistenţă chirurgicală organizată, cu direcţii clare în domeniu, bazată pe protocoale şi pe ghiduri clinice de conduită.

• Asigurarea suficientă cu cadre, cu condiţii adecvate de activitate şi dotarea cu tehnică de performanţă, asociată cu responsabilitate profesională necesară constituie reperele principale în atingerea scopului.

• Evaluările şi analizele realizate au stabilit necesitatea esenţială a realizării unui salt calitativ substanţial al asistenţei chirurgicale, care prin prevenţie ar putea micşora numărul important de decese evitabile (decese la domiciliu etc.).

• Situaţia concretă actuală a sistemului sanitar solicită crearea Ligii medicilor cu filiale teritoriale care trebuie să exercite un rol hotărâtor în protejarea chirurgilor frecvent hărţuiţi de organele de drept şi prezentaţi permanent de mass-media într-o lumină proastă.

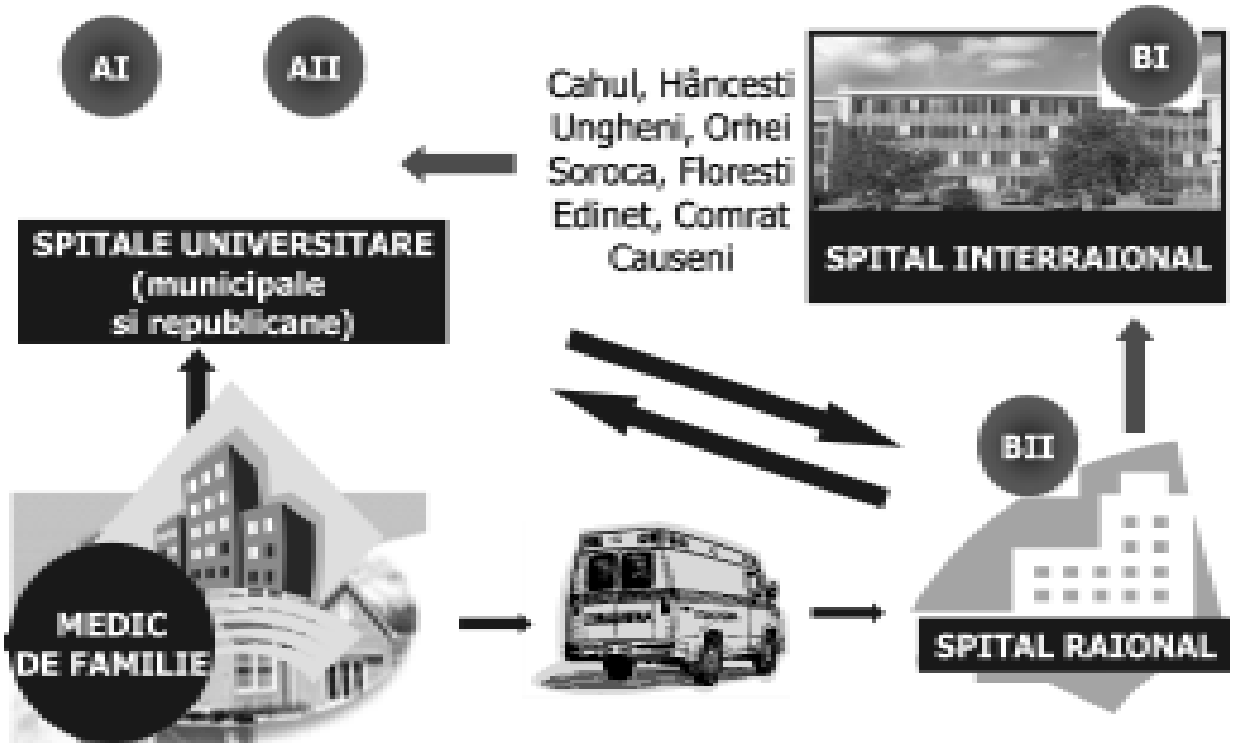

Fig.2 Schema asistenţei chirurgicale preconizate

Fig.3 Volumul de asistenţă chirurgicală la nivel primar

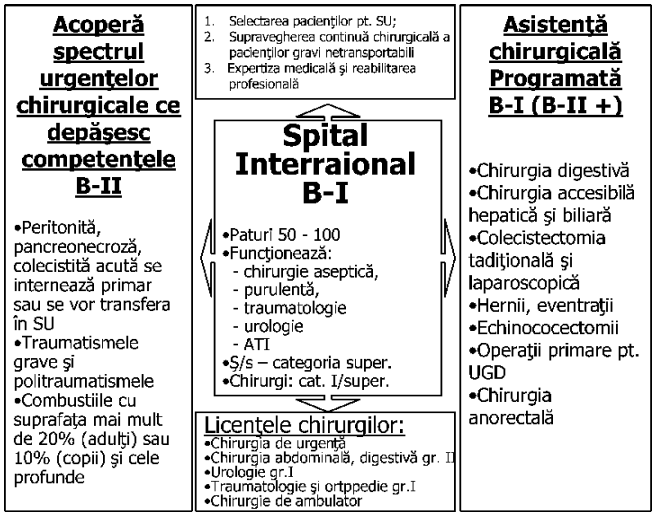

Fig.5 Volumul de asistenţă chirurgicală la nivel interraional

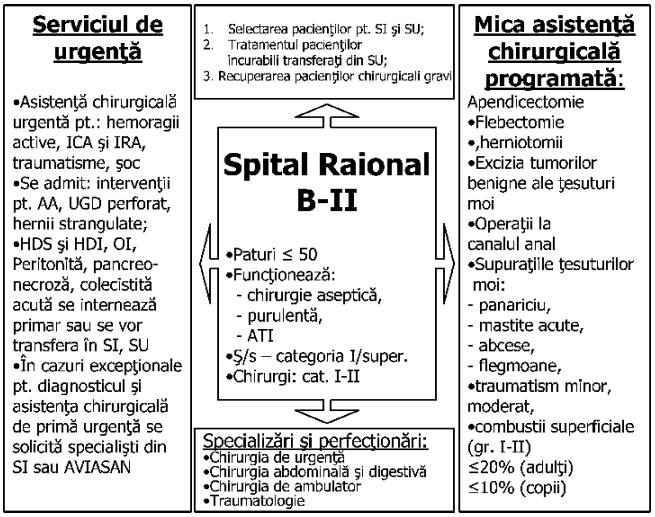

Fig.4 Asistenţa chirurgicală la nivel raional

Fig.6 Volumul de asistenţă chirurgicală la nivel de spital universitar

ARTICOLE ORIGINALE

ULCERUL GASTRIC GIGANT

GIANT GASTRIC ULCER

Constantin MELINTE, Cristian DRAGOMIR, Natalia VELENCIUC, Igor VELENCIUC
Spitalul Căi Ferate Paşcani
Universitatea de Medicină şi Farmacie
" Gr. T. Popa" Iaşi, Facultatea de Medicină
Clinica III Chirurgie

Rezumat
Ulcere gigante sunt cele cu diametrul mai mare de 2,53 cm şi cu pierderi de substanţă de mari dimensiuni. Ele sunt caracterizate printr-o localizare predominant gastrică mai frecvent pe curbura mică a stomacului, simptoame specifice şi cel mai frecvent sunt asociate cu hemoragie, perforaţie şi stenoze, complicaţiile sunt mai severe pentru că nu răspund la tratamentul standard medical. Cele mai multe ulcere gigante necesită tratament chirurgical.
Cuvinte cheie: ulcer gigant, scleroză şi inflamaţie, indicaţii chirurgicale.

Abstract
Giant ulcers are ulcers over 2.53 cm in diameter and with great substance loss. They are characterized by a predominantly gastric location, most commonly at the level of the lesser gastric curvature, particular symptoms, and are most frequently associated with hemorrhage, perforations and stenoses, complications the more severe as they do not respond to the standard medical treatment. Most giant ulcers require surgery.
Key words: giant ulcer, sclerosis and inf1ammation, surgical indications

Introducere

"Ulcerele gigante" sunt definite acele ulcere gastrice (mai rar duodenale), caracterizate, din punct de vedere morfologic, prin pierderi de substanţă de mari dimensiuni, care depăşesc 2-2,5 cm în diametru, putând ajunge la forme monstruoase de 10 sau peste 10 cm.

Întrucât în timpul celui de Al Doilea Război Mondial, aceste ulcere păreau predominante, cercetătorii germani le-au denumit "ulcere de război" *(Kriegsulcus),* ceea ce definea contribuţia condiţiilor precare de alimentaţie, tratament şi, mai ales, de stări de tensiune şi de stres. Tot practicienii germani considerau că ulcerele gigante sunt apanajul vârstelor de peste 50-60 de ani, motiv pentru care le denumeau «ulcere ale bătrânilor» (*Altersulcus),* atribuind fenomenelor ischemice de la acest nivel şi celor aterosclerotice un rol important în geneza şi apariţia lor.

Realitatea a demonstrat că asemenea ulcere reprezintă o categorie clinică şi morfologică aparte, se întâlneşte nu numai în timpul războiului, ci şi în afara lui, atât la persoanele adulte, cât şi la cele mai tinere. Iar în ceea ce priveşte leziunile elementare existente la nivelul ulcerelor de aceste gen acestea sunt elementele de scleroză şi cicatrizare, cu participarea elementelor inflamatorii care determină aspecte caracteristice leziunilor.

Aşa cum s-a mai demonstrat, dimensiunea ulcerelor gastrice sau a celor duodenale trebuie să depăşească 2,5 sau 3 cm în diametru pentru a defini un asemenea ulcer, dar aceasta nu reprezintă factorul definitoriu esenţial. Trebuie să admitem că asemenea ulcere sunt cu o evoluţie mai îndelungată, că ele nu răspund la tratamentul medical decât într-o proporţie limitată, că determină adeseori complicaţii, printre care penetraţia în organele vecine este complicaţia obişnuită, tot din cauza fenomenelor inflamatorii supraadăugate, dar şi hemoragiile din vasele parietale, complicaţii care aduc cel mai frecvent bolnavii pe masa de operaţie, într-o indicaţie de urgenţă sau de necesitate [2, 7, 8, 13].

Se estimează că frecvenţa ulcerului gastric gigant reprezintă 10-15% din totalitatea ulcerelor gastrice. Este interesant că ulcerele gigante nu se asociază cu ulcerele endocrine sau cu sindromul Zollinger-Ellison.

Ca localizare, existenţa predilectă a ulcerului gastric gigant este porţiunea verti-cală a micii curburi, dar ele se pot dezvolta şi la nivelul feţelor corpului gastric şi mai ales la nivelul feţei posterioare, dar chiar şi la nivelul regiunii antrale. Există şi cazuri de coexistenţă a ulcerului duodenal, de dimensiuni obişnuite, cu un ulcer gastric gigant [1, 5].

Patogenetic, s-a invocat, în afara factorului ulceros propriu-zis, intervenţia tulburărilor microcirculatorii locale, dar şi influenţa tratamentelor îndelungate cu antiinflamatoare nesteroidiene, deci cu caracter iatrogen. În realitate ulcerele gigante sunt determinate mai ales de apariţia precoce a fenomenelor sclerotice locale care împiedică cicatrizarea şi reducerea dimensiunilor nişei ulceroase care, mai departe, datorită fenomenelor inflamatorii locale şi a factorilor de ulcerogeneză neinfluenţate de tratament, induce creşterea în dimensiuni a nişei ulceroase şi, mai departe, adâncirea fenomenelor sclero-inflamatorii locale [3, 8].

Din punct de vedere radiologic, ulcerul gastric gigant este relativ uşor de diagnosticat, pierderea de substanţă este mult prea importantă pentru a fi trecută cu vederea, dar nu rareori radiologul este înclinat să atribuie acestor leziuni caracterul de malignitate. Cu toate acestea, caracterele nişei ulceroase tipice pot fi uşor relevate şi permit diferenţierea de leziunile neoplazice gastrice, simpla dimensiune a ulcerului gastric nu se mai consideră astăzi un caracter sugestiv pentru malignitate. În context şi evoluţia sub terapia antiulceroasă poate fi evidenţiată radiologic, deşi, repetăm, vindecarea sau reducerea de dimensiuni a ulcerelor gigante este rareori obţinută[2, 9, 11, 14].

În schimb, aşa cum diagnosticul şi evoluţia ulcerului gastroduodenal comun nu mai pot fi concepute fără aportul explorării endoscopice, şi ulcerele gigante beneficiază din plin de această explorare. Nu numai pentru că vizualizează direct leziunea, cu stabilirea exactă a dimensiunilor, a formei, a marginilor, a contururilor şi a fundului ulceros dar, prin biopsiile efectuate, ne permit diagnosticul cât mai exact sau urmărirea evoluţiei sub tratamentul aplicat. Nu de puţine ori dimensiunea ulcerului face ca el să nu poată fi vizualizat în întregime, depăşind cadrul op-tic al aparatului, fiind necesară observarea de la distanţă. Dar ulcerul gastric gigant beneficiază în mod optimal de acest gen de explorare.

Din punct de vedere terapeutic, trebuie subliniată slaba tendinţă de vindecare spontană a ulcerelor gastrice gigante, în comparaţie cu tendinţa generală a lor şi, de asemenea, tendinţa de recidivă locală este foarte importantă. De altfel, unul dintre autori menţionează o observaţie cu ulcer gastric gigant hemoragic la care, din motive de stare generală precară, a fost nevoit să facă numai o excizie hemostatică, pentru ca acesta să fie prezent, cu aceeaşi localizare şi dimensiune, numai după 4 luni de zile, ca şi cum ulcerul respectiv nu ar fi suferit o excizie reală.

Cele mai multe ulcere gigante beneficiază de tratamentul chirurgical, fie într-o indicaţie de urgenţă, în caz de hemoragie, fie într-o indicaţie de necesitate, indusă de o simptomatologie persistentă, accentuată şi chinuitoare pentru bolnav. Gastrectomia, cu ridicarea leziunii, rămâne soluţia de adoptat, elementele de tehnică chirurgicală urmând a se adapta situaţiei locale a leziunilor [4, 10, 12].

Material şi metodă

Lucrarea de faţă prezintă un studiu retrospectiv, referitor la un număr de 205 bolnavi operaţi în decursul a 20 de ani (1986-2005), dintre care 15 observaţii au fost etichetate ca ulcere gastrice gigante, respectiv, 7,30 %.

Dintre cele 15 cazuri cu ulcer gastric gigant, 10 au aparţinut bărbaţilor şi 5 - femeilor, cu un raport de 3/1.

Vârsta bolnavilor a oscilat între 39 şi 73 de ani, pentru bărbaţi, cu o medie de vârstă de 52,9 ani; iar pentru femei - între 39 şi 67 de ani, cu media de 56,6 ani.

Ca simptomatologie comună, la toţi pacienţii s-au putut evidenţia:

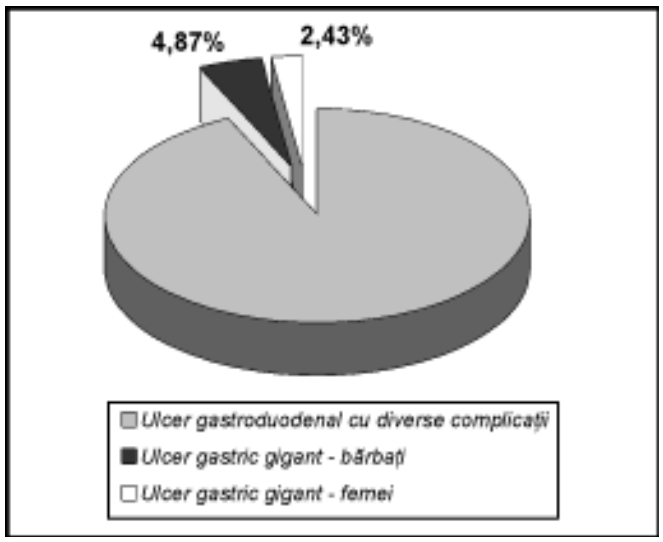

Fig.1 Incidenţa ulcerului gastric gigant

♦ dureri epigastrice aproape continui, cu iradiere în spate sau în regiunea precordială, dureri persistente, care cedau foarte greu la medicaţia antiulceroasă comună, fără periodicitatea cunoscută ;

♦ vome frecvente ;

♦ scădere ponderală importantă, la care s-au adăugat semnele complicaţiilor, respectiv hemoragiile, perforaţiile, penetraţiile şi malignizarea.

În ceea ce priveşte localizarea :

- 10 au fost plasate pe mica curbură, dintre care
- 7 pe porţiunea verticală;
- 3 chiar la nivelul unghiului gastric ;
- 3 au fost situate la nivelul peretelui posterior al corpului gastric;
- 2 cazuri la nivelul regiunii antrale.

Dimensiunea ulcerelor a variat între 3 şi 8 cm în diametru.

Radiologic, diametrul ulcerelor, măsurat la baza de implantare, a fost între 3-8cm, adâncimea nişei fiind de 1-4 cm, cu caracterele nişei ulceroase.

În ceea ce priveşte complicaţiile, potenţialul acestora în cazul ulcerelor gastrice gigante este deosebit de mare, fiind mai severe şi uneori multiple, făcând din tratamentul lor o problemă serioasă ; toate cele 15 observaţii ale noastre au fost complicate, înregistrându-se :

- 5 hemoragii digestive ; procentual, hemoragia nu este mai frecventă decât la ulcerele comune, dar este mai severă, nerăspunzând la tratamentul hemostatic comun ;
- 3 perforaţii în peritoneul liber;
- 3 cazuri au evoluat către dezvoltarea unei stenoze mediogastrice evidente şi manifeste;
- 4 penetraţii, cel mai frecvent interesat fiind pancreasul ;
- 3 suspiciuni de malignizare, dintre care două confirmate.

În cele mai multe observaţii nişa gigantă s-a prezentat ca o pierdere de substanţă cu fundul plat, adâncă, cu pereţii abrupţi, pliurile mucoasei covergente, cu elemente hipertrofice scleroase masive şi fenomene inflamatorii deosebit de importante, cu marginile nete, ca trasate cu creionul, puţin proeminentă din contur, de multe ori sugerând malignitatea. De fapt caracterul de malignitate al ulcerelor gigante a constituit sursa a numeroase controverse, acum 40-50 de ani, considerându-se că peste 90% dintre ulcerele gigante, sunt maligne. Date mai recente au redus această eventualitate la valori de sub 15%.

Referitor la soluţiile chirurgicale adoptate, ele consemnează:

- 13 (86,6%) gastrectomii

♦ gastrectomie largă :

- 2 Péan,
- 4 Gastro-jejunoanastomoză termino-laterală transversă transmezocolică

♦ gastrectomie subtotală :

- 5 Gastro-jejunoanastomoză termino-laterală transversă transmezocolică

♦ gastrectomie totală :

- 2 Esojejunoanastomoză, cu gastroplastie jejunală ;

- 1 (12,4%) gastrojejunoanastomoză pentru leziune inextirpabilă;
- 1 (12,4%) vagotomie tronculară cu excizie-sutură pentru ulcer perforat.

Discuţii

Ulcerul gastric gigant este o formă morfologică şi clinică particulară a ulcerului obişnuit, definită de prezenţa unei pierderi de substanţă de mari dimensiuni, de peste 2,5-3 cm diametru şi

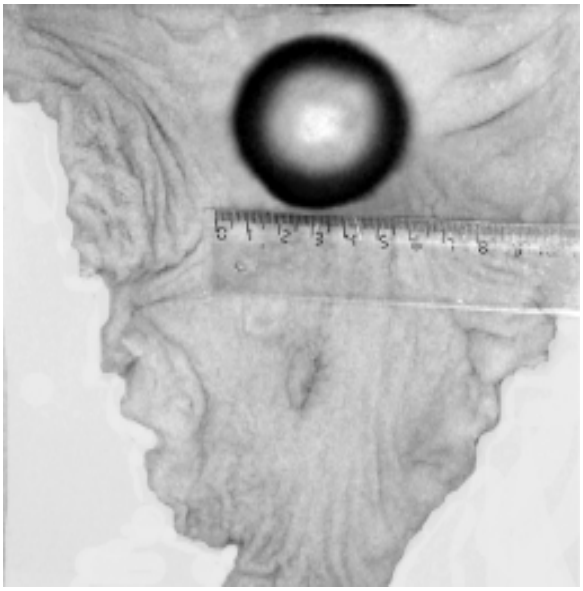

Fig. 2 Ulcer gastric gigant – preparat morfopatologic

cu caracter hipertrofic, păstrând aspectul general al nişelor benigne.

Conturul nişei gastrice este neregulat în ulcerele gigante, adesea fiind însoţit de edem periulceros masiv, cu mare tendinţă de hemoragie, penetraţie sau perforaţie.

Se atestă cel mai frecvent la vârstnici, dar nu este rar întâlnită nici la celelalte perioade de viaţă, vechimea ulcerului fiind mult mai mare decât la ulcerele comune.

Existenţa elementelor de ateroscleroză şi folosirea medicaţiei antiinflamatoare non steroidiene sunt factori patogenetici importanţi, alături de existenţa Helicobacter pilory.

Dat fiind faptul că limita dintre mucoasa atrofică antrală şi cea fundică tinde să se deplaseze cardial şi localizarea ulcerului gastric la vârstnici este mai frecventă în porţiunea verticală superioară, pe mica curbură [1, 4, 6, 7].

Simptomatologia ulcerelor gastrice gigante se caracterizează prin severitatea durerii, iradierea în spate sau în regiunea precordială, iar tendinţa de a se complica este deosebit de marcată.

Diagnosticul urmează acelaşi algoritm ca la oricare ulcer, examenul radiologic şi explorarea endoscopică fiind de importanţă deosebită. Endoscopia, explorarea indispensabilă în ulcerul gastric, permite examinarea directă a leziunii şi recoltarea de material bioptic.

Probele secretorii gastrice rămân fără semnificaţie particulară, neexistând o relaţie liniară între secreţia gastrică acidă şi dimensiunile ulcerului.

Diagnosticul diferenţial cu ulceraţii maligne este un diagnostic deosebit de delicat şi trebuie să se facă cu foarte multă acurateţe, examenul endoscopic având o importanţă cu totul specială.

Cum marea majoritate a acestor ulcere nu răspunde la tratamentul medical, ele devin ulcere de indicaţie chirurgicală, fie de urgenţă imediată, fie planificate, care constă din ridicarea leziunii ulceroase, în cadrul unei gastrectomii de întindere mai mică sau mai mare. Numai în situaţii speciale (imposibilitatea extirpării leziunii sau perforaţia) se recurge la soluţii mai limitate, adecvate cazului dat.

Concluzii

1. Nişele gastrice, care depăşesc 2,5-3 cm, se consideră gigante, indiferent de localizarea lor.
2. Există condiţii particulare de ulcerogeneză, în cadrul leziunilor aterosclerotice şi a consumului de antiinflamatoare non-steroidiene.
3. În ultimul timp s-a remarcat creşterea relativă a incidenţei lor în ansamblul ulcerelor gastrice şi la persoane mai tinere.
4. Cel mai frecvent, ulcerele gigante se complică. Hemoragia, penetraţia, perforaţia, stenozele şi malignizarea sunt comune cu ale ulcerului obişnuit.
5. Caracterul histologic al ulcerelor gastrice gigante reclamă un diagnostic diferenţial deosebit de atent.
6. Tratamentul medical este sortit eşecului, indicaţia chirurgicală căpătând o valoare particulară.

Bibliografie

1. Gherasim L.: Bolile digestive, hepatice şi pancreatice, Ed. Bucureşti: 137-216, 2000.
2. Bădescu M., Ciocoiu M.: Compendiu de fiziopatologie specială, Ed. Iaşi: 287-292, 2001.
3. Turdeanu A. N.: Chirurgia ulcerului gastro-duodenal în anul 2003: Ed. Casa cărţii de ştiinţă, Cluj Napoca, 9-60, 2003.
4. Mophee S.I., Lingappa V: R. Pathophysiology of Disease, 215-229,1997.
5. Niculescu D. Ulcerul gastroduodenal. Ed. Gaudeamus, Iaşi, 1996
6. Livolsi Virginia A: Neoplasia Pathology 3rd edition The National Medical Series for Independent Stdy Harwal Publishing, 37-49, 1998.
7. Grigorescu M., Tratat de gastroenterologie, Ed. Medicală Naţională, 1, 2001.
8. Akira M., Masayuki T., Hiromi N., et. al. *J Gastroenterol Hepatol* : Mucosal concentration of basic fibroblast growth factor I the healihg process in human giant gastrc ulcer, May, 2004.
9. Laosebikan AO, Govindasamy V, Chinnery G et. al.; from *Gut* : Giant gastrc ulcer: an endoscopic roller coaster, Apr 2005.
10. Jia-Fwu Sh, Tien-Hua C, Yi-Ming Sh et. al.; . from *Surgery* : Gastrc body partition to avoid ulcerogenic risk and hipergasrinemia, Jul 2006.
11. Zhantalinova Na; from *Khirurgiia (Mosk)*: Choice of surgical strategy in giant gastric and duodel ulcers, Jan 2005.
12. Kalish Iui, Iuldashev Rsh; from *Klin Khir*: Typological peculiarities of giant gastrc ulcer, Feb 2001.
13. Eaden Ja; from *J Gastroenterol Hepatol*: Gastrointestinal: giant gastrc ulcer, May 2001.
14. Verkhuletski Ie, Rozenko Ov; from *Klin Khir*: Observation of a giant gastrc ulcer complicated by stenosis, perforation and bleeding, Oct

Prezentat la redacţie 24.11.2006

TRATAMENTUL FISTULELOR DUODENALE NEFORMATE COMPLICATE CU PERITONITĂ GENERALIZATĂ

TREATMENT OF NONFORMED DUODENAL FISTULAS COMPLICATED WITH TOTAL PERITONITIS

Valeriu BOGDAN
Catedra 2 Chirurgie USMF „N. Testemiţanu"
IMSP Spitalul Clinic Republican

Rezumat
Studiul analizează rezultatele tratamentului chirurgical al unui lot de 52 bolnavi cu fistule duodenale neformate, complicate cu peritonită generalizată, tratați în clinică în perioada anilor 1991-2005. Sunt evaluate cauzele principale de apariție a acestei complicații. Se prezintă tehnicile chirurgicale optimale în funcție de localizarea fistulei, particularitățile morfo-funcționale, volumul pierderilor sucurilor digestive şi alimentare, condițiile locale şi generale.
Tehnicile operatorii de delimitare prin drenare activă cu lavaj local continuu în scopul constituirii unei fistule dirijate, în fistulele duodenale de dimensiuni mici, şi de excludere a duodenului prin rezecție gastrică cu gastroenteroanastomoză în „Y" a la Roux sau procedeu Balfour cu duodenostomie sau antrumduodenostomie dirijată, în fistulele de dimensiuni mari, constituie variante tehnice optimale. În combinație cu tratamentul peritonitei postoperatorii prin relaparotomii programate, permit reducerea letalității postoperatorii până la 28,85%.

Summary
Study presents the results of surgical treatment of 52 patients with duodenal nonformed fistulas, complicated with total peritonitis, treated in surgical clinic during the period 1991-2005. Were evaluated principal causes of this complication. Were presented the surgical optimal techniques on dependency of: fistulas' localizations on the segment, theirs' morpho-functional station, volume of digestive juice and alimentary loses, local and general conditions. In cases of duodenal fistulas with small dimensions were used the surgical techniques of delimitations via active drainage with local permanent lavage with the aim to form controlled fistula and excluding of duodenum via gastric resection with gastroenteroanastomosis on the loop by Roux or by Balfour with duodenostomy or controlled antrumduodenostomy; in cases of large fistulas with considerable nutritional loses were used optimal surgical techniques. Combination with the treatment of postoperative peritonitis via programmed relaparotomies permitted to reduce lethality up to 28,85%.

Introducere

Fistulele duodenale neformate (FDN) cu peritonită generalizată prezintă o complicație gravă după diverse intervenții chirurgicale pe organele cavității peritoneale şi a spațiilor retroperitoneale. Numărul lor creşte odată cu prezența bonturilor duodenale „dificile" şi ajunge la 10% [1,2,3,4,5]. Letalitatea în peritonitele postoperatorii, cauzate de fistule duodenale, e de 25-70%, şi e determinată de peritonita progresivă, septicemie, de dereglările severe hidroelectrolitice, proteice, caşexie [6, 7, 8, 9, 10, 11,12].

După rezecțiile distale gastrice procedeu Bilrot II, dehiscența de sutură se produce în 1,2-4% cazuri [6, 1, 7, 13]. O cauză mai rară a fistulelor duodenale o constituie dehiscența suturilor ulcerului perforat, a piloroplastiei şi a leziunilor traumatice, necroza parietală în pancreatita destructivă, iatrogeniile în timpul intervențiilor chirurgicale pe organele cavității peritoneale şi a spațiilor retroperitoneale [6, 12, 13, 4].

Tratamentul bolnavilor cu FDN, complicate cu peritonită generalizată, prezintă o problemă dificilă şi nesoluționată până în prezent. Rezultatele obținute nu sunt considerate satisfăcătoare, deoarece letalitatea postoperatorie rămâne a fi destul de înaltă[7,14].

Literatura modernă de specialitate este dominată de păreri controversate ale multor autori în privința tacticii şi a tehnicii chirurgicale adecvate în FDN, complicate cu peritonită generalizată. Aspectele intervențiilor chirurgicale sunt redate succint, doar în volumul necesar pentru caracteristica generală a genului de asistență curativă.

Scopul studiului a fost ameliorarea rezultatelor tratamentului chirurgical al bolnavilor cu fistule duodenale neformate, complicate cu peritonită generalizată, prin elaborarea unei tactici medico- chirurgicale diferențiate şi a tehnicilor operatorii optimale în funcție de localizare, de particularitățile morfo-funcționale, volumul pierderilor sucurilor digestive şi alimentare, condițiile locale şi generale.

Material şi metode

Studiul cuprinde analiza tratamentului chirurgical a unui lot de 52 bolnavi cu fistule duodenale cu peritonită generalizată, tratați în clinică prin metoda "relaparotomiilor programate" pe parcursul ultimilor 15 ani. Incidența mai mare a fost la bărbați – 41(78,85%), la femei fiind de 11(21,15%) cazuri. Vârsta pacienților a fost cuprinsă între 16- 71, cu o medie de 46,3 ani.

Majoritatea bolnavilor (37 (71,15%)) au fost transferați în clinică din alte instituții medico-sanitare peste o perioadă după apariția complicației şi după tratamentul îndelungat ineficient, în stare gravă, determinată de prezența focarelor septice abdominale nesanate, cu sindrom de intoxicare endogenă progredient, cu pierderi necorijate prin fistulă şi dereglări metabolice grave, în stare de denutriție dismetabolică şi cu patologie extraabdominală gravă.

Din lotul de bolnavi incluşi în studiu, 43(82,69%) prezentau semne ale sindromului de disfuncție organică multiplă (MODS). Sindromul de disfuncție a unui singur organ a fost constatat la 27 (51,92%) pacienți, prevalentă fiind insuficiența respiratorie (22 (42,31%)). Sindromul de disfuncție a două organe a fost

atestat la 12 (23,07%) şi insuficienţa funcţională a 3 şi mai multe organe, la 4 (7,69%) pacienţi.

Cea mai frecventă cauză de apariţie a fistulei duodenale a fost dehiscenţa bontului duodenal (23 (44,23%) cazuri), urmată de dehiscenţa suturilor aplicate pe leziunea traumatică a duodenului (7 (13,46%) cazuri), dehiscenţa anastomozei gastroduodenale (6 (11,54%) cazuri), pancreatita acută cu necroza peretelui duodenal (6 (11,54%) cazuri), dehiscenţa suturilor ulcerului perforat (4 (7,69%) cazuri), a piloroplastiei (3 (5,77%) cazuri) şi iatrogenia duodenului (3(5,77%) cazuri).

Dehiscenţa de bont duodenal a survenit în marea majoritate a cazurilor (18 (78,26%) la bolnavii cu localizarea joasă a ulcerului duodenal şi a fost legată de dificultăţile tehnice apărute, în mobilizarea brutală a duodenului cu închiderea dificilă a bontului în ulcerul hemoragic (6 cazuri) şi cronic stenozant (12 cazuri) penetrant în pancreas şi ligamentul hepatoduodenal. Scheletizarea excesivă a duodenului a dus la necroza bontului duodenal la 5 bolnavi.

Menţionăm faptul că în timpul relaparotomiei efectuate în clinică, la 19 (82,60%) bolnavi cu dehiscenţă de bont duodenal au fost depistate semne evidente de duodenostază, iar la 12 (52,17%) din ei duodenostaza a fost cauzată de malrotaţia duodenală.

Cel mai frecvent dehiscenţa de bont duodenal a fost prezentă după rezecţia gastrică cu gastroenteroanastomoză (GEA) procedeu Hofmeister-Finsterer (15 cazuri). După rezecţia gastrică cu GEA procedeu Balfour, dehiscenţa de bont duodenal a constituit cauza peritonitei la 7 bolnavi, iar după cea cu GEA în „Y" a la Roux - numai într-un singur caz.

Cauza principală a dezunirilor anastomotice după rezecţii gastrice distale cu gastroduodenoanastomoză (GDA) Pean-Bilrot I (6 cazuri) a fost localizarea joasă a ulcerului duodenal cu penetraţie în pancreas şi ligamentul hepatoduodenal cu aplicarea acestei anastomoze în condiţii de infiltraţie ulceroasă şi a duodenostazei cronice.

Dehiscenţele de sutură aplicate pe leziunile traumatice ale duodenului (7 cazuri) sunt complicaţii grave postoperatorii cu un pronostic puţin favorabil. Toate traumatismele duodenale complicate cu dehiscenţa de suturi au fost de caracter închis, bont.

Apariţia dehiscenţelor de sutură în traumatismele duodenale se explică prin dificultăţile de precizare a diagnosticului şi recurgerea la măsuri chirurgicale în toate cazurile la peste 24 ore, prin aplicarea suturii leziunii pe ţesuturi de calitate proastă, în tracţiune şi în condiţiile unei peritonite şi a flegmonului retroperitoneal. În toate cazurile diagnosticul de leziune traumatică a fost stabilit intraoperator şi au prezentat rupturi retroperitoneale a porţiunii D_3 a duodenului.

Dehiscenta suturilor ulcerului perforat (4 cazuri) a constituit cauza tratamentului chirurgical tardiv, în urma adresării întârziate a bolnavilor, sutura fiind realizată în condiţiile infiltraţiei ulceroase şi inflamatorii a peretelui duodenal. Dehiscenţa suturilor piloroplastiei (3 cazuri) a fost cauza localizării joase a ulcerului hemoragic penetrant în pancreas şi ligamentul hepato-duodenal.

Diagnosticul de fistulă duodenală a fost confirmat în toate cazurile preoperator prin efectuarea:

1. examenului radiologic simplu abdominal şi toracic (prezenţa nivelurilor hidroaierice subfrenice pe stânga, delimitarea mişcărilor cupolei hemidiafragmului şi a revărsatului reactiv pleural);
2. tranzitului cu substanţă de contrast;
3. fistulografiei cu substanţă de contrast prin tuburile de dren (evidenţierea fistulei şi a colecţiilor);
4. ecografiei abdominale (prezenţa colecţiilor lichidiene sau gazoase intraabdominale sau retroperitoneale).

Toţi bolnavii au fost admişi preoperator în unitatea de terapie intensivă şi reanimare septică.

În toate cazurile de peritonită postoperatorie, cauzate de fistula duodenală, relaparotomia de urgenţă a fost indicaţia absolută.

Particularităţile manifestărilor clinice ale acestei grave complicaţii a determinat necesitatea abordării diferenţiate a duratei şi a volumului de pregătire preoperatorie. În peritonita postoperatorie de tip perforativ, prezentă în 11(21,15%) cazuri, perioada de pregătire preoperatorie a durat până la 4 ore. În peritonitele de tip progresiv, prezentă în 36 (69,23%) cazuri, cu dereglări severe ale constantelor homeostatice şi cu semne clinice de disfuncţie a organelor şi sistemelor vital importante, pregătirea preoperatorie de stabilire a indicilor minimali de operabilitate şi în 5 (9,62%) cazuri de peritonită „în eviscerație", durata de pregătire preoperatorie n-a depăşit 12 ore.

Genul şi volumul de îngrijiri preoperatorii au fost determinate în funcţie de necesitatea recuperărilor hipovolemice, a hipoproteinemiei, dezechilibrelor hidrosaline, de combatere a şocului, de întreţinere a funcţiei organelor şi sistemelor vital importante.

Calea de abord optimală, pe care am practicat-o în toate cazurile, a fost incizia mediană largă, care ne-a permis efectuarea unei inspecţii corecte şi complete şi lavajul adecvat al tuturor compartimentelor cavităţii peritoneale.

Reintervenţia chirurgicală a avut următoarele obiective: a) tratamentul peritonitei şi a stării toxico-septice; b) tratamentul factorului determinant; c) folosirea cât mai precoce a tractului digestiv în vederea reechilibrării nutritive.

Modalităţile de rezolvare a fistulei duodenale au fost diferite, în funcţie de caracterul intervenţiei chirurgicale primare şi de localizarea fistulei (tab.1).

În fistulele duodenale de dimensiuni mici, soluţia optimală a fost realizarea la locul dehiscenţei a drenajului extern cu tuburi bilumen pentru aspiraţie activă şi a irigatorului pentru lavaj continuu cu antiseptice în perioada postoperatorie, în speranţa constituirii unei fistule externe dirijate, şi introducerea sondei nazo-jejunale, cu obiectiv iniţial de decompresie, ulterior pentru nutriţie enterală. Acest procedeu a fost practicat în 6 cazuri de dehiscenţă parţială a bontului duodenal şi 1 caz de dehiscenţă a suturii leziunii traumatice duodenale.

Dificultăţi deosebite de tratament prezintă dehiscenţele bontului duodenal cu defecte mari, şi îndeosebi fistulele complete, circulare. Studiul cuprinde 17 cazuri de dehiscenţe ale bontului duodenal după rezecţii gastrice procedeu Hofmeister- Finsterer (12 cazuri), Balfour (4 cazuri) şi în „Y" a la Roux (1caz) cu fistule terminale de dimensiuni mari şi cu pierderi nictimerale mai mult de 1 litru de lichide digestive.

În aceste situaţii soluţia de delimitare a fistulei numai cu tuburi de dren plasate alături de dehiscenţă nu are şanse de reuşită. La toţi pacienţii (17 cazuri) dirijarea fistulei am efectuat-o prin aplicarea duodenostomiei dirijate (fig.1).

Tehnica realizării duodenostomiei dirijate constă în plasarea în duoden prin orificiul fistulei a unui tub de dren trilumen şi exteriorizarea lui printr-o contrapertură a peretelui antero-lateral

Tabelul 1

Caracterul intervenţiei chirurgicale primare, cauza ce a definit peritonita postoperatorie şi metoda de rezolvare (n=52)

Genul de intervenţie operatorie primară	Cauza peritonitei postoperatorii	Nr.	Metodă de rezolvare	Nr.
Rezecţie gastrică Pean-Bilrot I	Dehiscenţă suturi anastomoză	6	Rerezecţie gastrică + duodenostomie dirijată	2
			Gastroduodenostomie dirijată	4
Rezecţie gastrică Hofmeister-Finsterer	Dehiscenţă bont duodenal	15	Duodenostomie dirijată	12
			Drenare activă cu lavaj continuu	3
Rezecţie gastrică Balfour	Dehiscenţă bont duodenal	7	Duodenostomie dirijată	4
			Drenare activă cu lavaj continuu	3
Rezecţie gastrică a la Roux	Dehiscenţă bont duodenal	1	Duodenostomie dirijată	1
Sutura leziunii traumatice duodenale	Dehiscenţă suturi	7	Rezecţie gastrică + antrumduodenostomie	5
			Rezecţie gastrică +duodenostomie	1
			Drenare activă cu lavaj	1
Sutura ulcerului perforat	Dehiscenţă suturi	4	Rezecţie gastrică + duodenostomie	2
			Gastroduodenostomie dirijată	2
Piloroplastie	Dehiscenţă suturi	3	Rezecţie gastrică +duodenostomie	1
			Gastroduodenostomie	2
			dirijată	
Necrozectomie în pancreatită	Fistulă duodenală	6	Drenare activă cu lavaj continuu	6
Colecistectomie	Iatrogenie duoden	2	Rezecţie gastrică + antrumduodenostomie	2
Nefrectomie	Iatrogenie duoden	1	Rezecţie gastrică + antrumduodenostomie	1

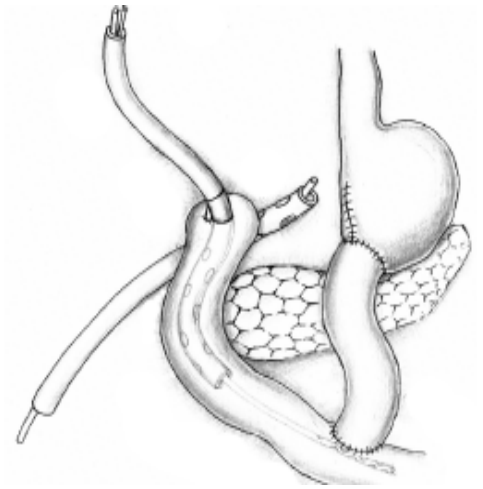

Fig.1 Duodenostomă dirijată

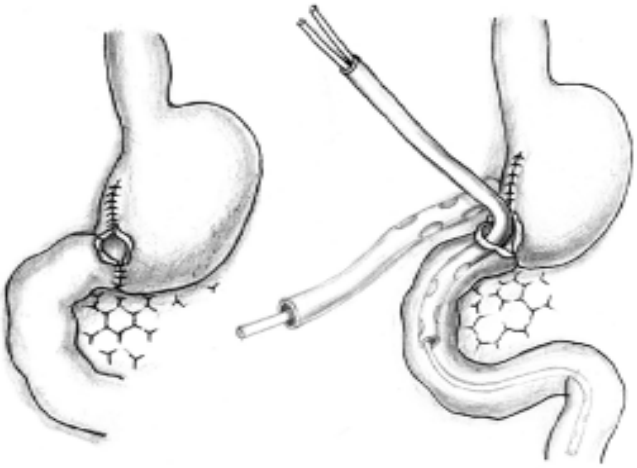

Fig.2 Dehiscenţa gastroduodenoanastomozei . Gastroduodenostomă dirijată

abdominal, cât mai apropiată de fistulă. Segmentul tubului trilumen dintre duoden şi peretele abdominal este manşonizat cu un lambou de epiplon pediculat. În cazurile, când duodenul în timpul primei intervenţii chirurgicale n-a fost mobilizat după procedeul Kocher, l-am efectuat ca regulă în timpul relaparotomiei. Acest gest ne-a permis etanşierea tubului trilumen în 8 cazuri prin aplicarea unor suturi consolidate prin apoziţie de epiplon.

Tuburile de dren trilumen întotdeauna au fost confecţionate în sala de operaţie dintr-un tub-carcasă perforat, cu un diametru de 10 mm şi două tuburi interne cu diametrul de 3 mm. Unul dintre tuburile interne este destinat pentru aspiraţia sucului duodenal şi al doilea, plasat în jejun, în cazul GEA procedeu Hofmeister- Finsterer la 40-50 cm distal de anastomoză, iar în cele tip Balfour sau cu ansă în „Y" a la Roux după enteroenteroanastomoză, servind după restabilirea tranzitului intestinal pentru reinfuzia sucurilor digestive aspirate şi pentru nutriţie enterală.

În dehiscenţa GDA (4 cazuri) după rezecţie gastrică Pean-Bilrot I, dehiscenţa suturii ulcerului perforat (2 cazuri) şi a piloroplastiei (2 cazuri), când o refacere de anastomoză sau efectuarea unei rezecţii de eradicare a fistulei a fost imposibilă, din cauza condiţiilor proaste ale ţesuturilor gastroduodenale inflamate de procesul septic sever şi de sucurile gastroduodenale, unica soluţie „de disperare", a fost aplicarea gastroduodenostomiei dirijate prin orificiul de dehiscenţă cu un tub trilumen, ca şi în cazul duodenostomiilor dirijate(fig.2).

Într-un caz de dehiscenţă totală a GDA după rezecţie Pean-Bilrot I, unica soluţie a fost aplicarea gastrostomei terminale şi a duodenostomiei dirijate.

În dehiscenţele majore ale anastomozelor gastroduodenale, piloroplastiilor, suturilor ulcerului perforat, piloroplastiilor, leziunilor traumatice şi iatrogeniilor duodenale, când calitatea ţesuturilor şi condiţiile generale permit, o conversie la o altă metodă posibilă.

Astfel în 2 cazuri de dehiscenţă a GDA după rezecţie Pean-Bilrot I, în 2 cazuri de dehiscenţă a suturilor ulcerului perforat, într-un caz de dehiscenţă a piloroplastiei şi 1 caz de dehiscenţă a suturilor leziunii traumatice a duodenului, am recurs la operaţia de excludere a duodenului prin efectuarea rezecţiei gastrice cu aplicarea GEA pe ansă izolată în „Y" a la Roux sau procedeu Balfour şi montarea duodenostomei dirijate cu tub de dren trilumen după metoda descrisă mai sus. În 4 cazuri de astfel de intervenţii, în timpul sceletizării şi rezecţiei gastrice am păstrat 4 -5 cm din peretele posterior de antrum, care, după demucozare până la canalul piloric, instalarea şi etanşietizarea duodenostomei dirijate, lamboul demucozat a fost consolidat

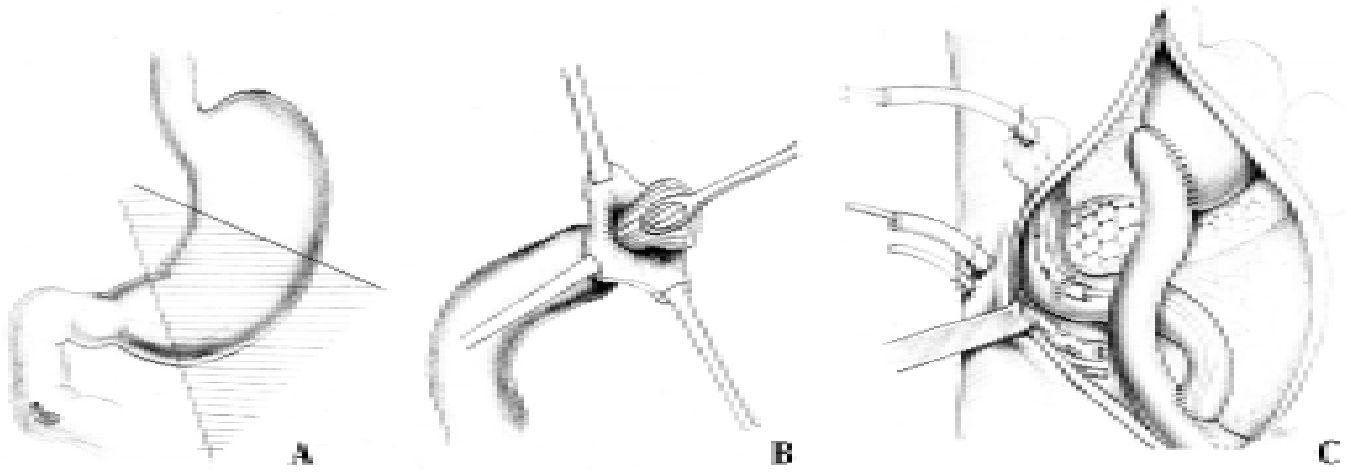

Fig. 3 Antrumduodenostomie dirijată.
A) fistulă duodenală, limitele de rezecție gastrică; B) demucozarea antrumului; C) antrumduodenostomie

prin suturi de apoziție la bont, urmat de manşonarea tubului de dren între duoden şi peretele abdominal cu un lambou pediculat de epiplon.

În cazul dehiscenței suturilor leziunilor traumatice ale duodenului la 4 bolnavi, iatrogeniei duodenului după colecistectomie la 2 pacienți şi după nefrectomie la 1 bolnav s-a efectuat operația de excludere a duodenului prin rezecție gastrică cu GEA în „Y" a la Roux (4 cazuri) sau procedeu Balfour (3 cazuri) cu aplicarea antrumduodenostomiei dirijate.

Antrumduodenostomia (fig.3) se execută în următorii timpi operatorii: 1) rezecția gastrică cu secționarea stomacului la 5-6 cm proximal de pilor; 2) montarea GEA în „Y" a la Roux sau procedeu Balfour; 3) disecția mucoasei antrumului până la nivelul pilorului; 4) mobilizarea duodenului procedeu Kocher cu consolidarea suturii fistulei prin apoziție de epiplon; 5) plasarea tubului trilumen distal de leziune şi etanşietizarea lui cu fire circulare trecute prin conul musculo-seros al antrumului; 6) exteriorizarea tubului de dren; 7) fixarea bontului antrumului la peritoneul parietal.

Toți pacienții au fost incluşi în programul de tratament prelungit „în etape", prin relaparotomii programate. Numărul reviziilor programate a variat de la 1 până la 4, cu o medie de 2,6 revizii repetate.

Tratamentul medical postoperator a inclus terapia de reechilibrare a homeostazei şi de întreținere a sistemelor vitale importante, terapia de detoxicare, corecția metabolică prin nutriție enterală şi parenterală, corecția sistemelor de coagulare şi anticoagulare, redresarea dereglărilor imunității umorale şi celulare, antibioterapie complexă generală şi locală.

Rezultate şi discuții

Evoluția postoperatorie a bolnavilor cu fistule duodenale neformate, complicate cu peritonită generalizată, tratați prin metoda „relaparotomiilor programate", a depins de starea toxico-septică, de valoarea pierderilor prin fistulă, de situația fistulei în tranzitul alimentar sau în afara lui, de posibilitățile reluării precoce a alimentației per os şi de funcționalitatea gurii de anastomoză.

În cazurile de fistulă cu dimensiuni mici ale bontului duodenal (6 cazuri), a dehiscenței de sutură a leziunii traumatice duodenale (1 caz), a fistulelor duodenale (3 cazuri) în pancreatita necrotică supurată, procedeul de delimitare cu scopul organizării unei fistule dirijate a dus la închiderea lor într-un termen de 17- 33 zile, cu o medie de 25 zile.

Evoluția la 6 subiecți din lotul de pacienți cu dehiscențe ale bontului duodenal (17 cazuri) cu defecte mari s-a complicat cu dehiscența parțială a suturilor de etanşietizare a duodenostomei, cu mărirea treptată a orificiului, care a creat dificultăți în delimitarea şi dirijarea fistulei. În perioada postoperatorie la toți bolnavii cu duodenostomă dirijată s-a efectuat aspirația continuă a conținutului duodenal cu reinfuzia lui după restabilirea pasajului intestinal prin tubul intern al duodenostomei plasat în jejun. Tubul de dren trilumen plasat în duoden a fost extras întotdeauna obligatoriu în lipsa eliminărilor de conținut duodenal prin drenurile de siguranță. Termenul de înlăturare a duodenostomei a fost de 21-37 zile, cu o medie de 29 zile. Fistula duodenală la supraviețuitori s-a închis în 26-45 zile, cu o medie de 32 zile.

Dificultăți deosebite în evoluția postoperatorie au prezentat bolnavii cu dehiscențe majore a gastroduodenoanastomozei (4 cazuri), dehiscența suturii ulcerului perforat (2 cazuri), şi a piloroplastiei (2 cazuri), la care din cauza condițiilor proaste ale țesuturilor gastroduodenale inflamate de procesul septic şi sucurile gastroduodenale a fost aplicată gastroduodenostomia dirijată. Mărirea treptată a orificiului fistulos, imposibilitatea dirijării ei, pierderile mari de sucuri dastroduodenale, restricțiile de aport postoperatoriu şi insuficiența reechilibrării nutritive pe cale parenterală, starea septică, au dus în marea majoritate la decesul (7 cazuri) acestor bolnavi.

La 2 bolnavi cu dehiscența suturilor leziunii traumatice duodenale şi la 1 bolnav cu iatrogenie duodenală după nefrectomie, la care a fost aplicată tehnica operatorie de excludere a duodenului prin antrumduodenostomie dirijată cu resutura fistulei duodenale, în perioada postoperatorie a survenit dehiscența parțială repetată a suturilor. Drenajul activ cu lavaj local continuu în combinație cu antrumduodenostoma a permis delimitarea fistulei cu închiderea ei în toate cazurile.

Formarea eroziunilor şi a ulcerațiilor acute au complicat evoluția postoperatorie cu hemoragii gastrointestinale repetate la 6 (11,54%) bolnavi. Hemoragii erozive intraabdominale au survenit la 6 pacienți, la 3 dintre ei (bolnavi cu pancreatită necrotică supurată cu fistule duodenale) fiind cataclismală, fapt ce a dus la deces.

După închiderea cavității peritoneale, pentru evacuarea şi drenarea abceselor abdominale au necesitat reintervenție 3 pacienți.

Dehiscența plăgii laparotomice cu formarea eviscerației fixate a survenit la 8 pacienți cu peritonită în regresie, cauzată de formarea abceselor subaponevrotice (4 cazuri) şi de supurația plăgii (4 cazuri). Abcesele preperitoneale subaponevrotice au fost drenate prin plaga laparotomică. În toate cazurile de eviscerație fixată s-a efectuat tratamentul conservativ prin drenare adecvată, necrectomie chirurgicală şi proteolitică. După

Tabelul 2

Letalitatea în peritonita postoperatorie cauzată de fistula duodenală (n=15)

Genul intervenţiei	Nr	Cauza peritonitei postoperatorii	Nr	Metoda de rezolvare	Nr	Cauza decesului
Rezecţie gastrică Pean-Bilrot I	3	Dehiscenţa suturilor anasomozei	3	Gastroduodenostomie dirijată	3	Progresia peritonitei, dereglătri severe hidroelectrolitice, proteice
Rezecţie gastrică Hofmeister-Finsterer	4	Dehiscenţă bont duodenal	4	Duodenostomie dirijată	4	Progresia peritonitei, dereglări severe hidroelectrolitice, proteice, ulcere acute hemoragice
Rezecţie gastrică Balfour	1	Dehiscenţă bont duodenal	1	Duodenostomie dirijată	1	Progresia peritonitei, dereglări severe hidroelectrolitice, proteice, ulcere acute hemoragice
Sutură ulcer perforat	2	Dehiscenţa suturii	2	Gastroduodenostomie dirijată	2	Progresia peritonitei, dereglări severe hidroelectrolitice, proteice
Excizia ulcerului, piloroplastie	2	Dehiscenţa suturii	2	Gastroduodenostomie dirijată	2	Progresia peritonitei, dereglări severe hidroelectrolitice, proteice
Necrozectomie în pancreonecroză	3	Fistulă duodenală	3	Drenare activă cu lavaj continuu	3	Hemoragie eroziva. Şoc hemoragic

acoperirea plăgii cu granulaţii s-au aplicat suturi secundare (5 cazuri) şi grefă cutanată liberă (3 cazuri).

Din lotul bolnavilor cu peritonită postoperatorie cauzată de fistula duodenală, au decedat 15 (28,85%) bolnavi (tab.2).

În majoritatea cazurilor decesul a survenit ca urmare a progresiei peritonitei (12 (80,00 %) cazuri), cauzate de imposibilitatea dirijării sursei, la care s-au asociat dereglările severe, incorijabile, hidroelectrolitice şi proteice apărute în urma pierderilor importante de lichide digestive prin fistule.

Concluzii

1. Tratamentul bolnavilor cu fistule duodenale neformate, complicate cu peritonită generalizată este individual şi include terapia preoperatorie de stabilire a indicilor minimali de operabilitate, gestul chirurgical, având ca scop rezolvarea focarului de infecţie, asanarea şi drenarea adecvată a cavităţii peritoneale, terapia intensivă postoperatorie în secţii specializate de chirurgie viscerală abdominală şi terapie intensivă.

2. Modalităţile de rezolvare a fistulei duodenale depind de localizarea ei pe acest segment, de particularităţile morfo-funcţionale, volumul pierderilor sucurilor digestive şi alimentare, posibilităţile de nutriţie, condiţiile locale şi generale.

3. În fistulele duodenale de dimensiuni mici, soluţia chirurgicală optimală este delimitarea ei prin instalarea sistemului de drenajul activ cu lavaj local continuu, în scopul constituirii unei fistule dirijate.

4. În fistulele duodenale de dimensiuni mari, cu pierderi nictimerale importante, „de elecţie" sunt tehnicile chirurgicale de excludere a duodenului prin rezecţie gastrică cu GEA în „Y" a la Roux sau Balfour, în combinaţie cu duodenostomie sau antrumduodenostomie dirijată.

5. Programul de tratament al peritonitei generalizate grave, cauzate de fistula duodenală, prin metoda relaparotomiilor programate asigură controlul şi dirijarea inflamaţiei în cavitatea peritoneală cu posibilităţi de corecţie activă chirurgicală şi farmacoterapeutică în procesul tratamentului, ducând la reducerea considerabilă a complicaţiilor şi a letalităţii postoperatorii.

Bibliografie

1. Никитин Н.А. «Трудная» дуоденальная культя в ургентной хирургии язвенной болезни двенадцатиперстной кишки. Хирургия 2001; 5: 36—39.
2. Обатнин Ю.И., Мальгин Б.Д., Климушев В.Н., Власов А.А. Результаты лечения наружных свищей желудка и двенадцатиперстной кишки. Вестн хирургии 1988; 141(12): 20—22.
3. Hotineanu V., Brânză Gh., Musteaţă Gh., Cazacov V., Oprea A.. Închiderea bontului duodenal pentru ulcerul postbulbar hemoragic. Congresul VIII al chirurgilor din Moldova „Actualităţi în chirurgia toracoabdominală. Chişinău-1997,p.134-135.
4. Gh. Brănză, V.Bogdan, A.Iliadi, A.Oprea, S.Calaşean, E.Moraru, Iu.Ţurcalenco. Tratamentul dehiscenţelor digestive. Materialele Conferinţei Practico-Ştiinţifice dedicate jubileului de 180 ani de la înfiinţarea Spitalului Clinic Republican, 1997, p.62-64.
5. Асадов СА, Ширинов ЗТ, Алиев ЭА, Титаров ДЛ,, Курбанов ФС. Пластическое укрытие „трудной" дуоденальной культи с тампонадой язвенного кратера. Хирургия , 2004.-6.-с.17-23.
6. Богданов А.В. Свищи пищеварительного тракта в практике общего хирурга. М: ИМ; 2001; 196 с.
7. Войтенок Н.К., Дешкевич В.С. Наружные послеоперационные свищи двенадцатиперстной кишки. Хирургия 1985; 2: 46—49.
8. Земляной А.Г., Алиев С.А. Профилактика несостоятельности швов культи двенадцатиперстной кишки при резекции желудка по поводу пилородуоденальных язв. Вестн хирургии 1985; 134 (4): 26—31.
9. Ручкин В.И., Егоров А.Ю., Кудрин Б.И. Комплексная профилактика недостаточности швов дуоденальной культи. Вестн хирургии 1988; 141(7): 19—22.
10. Папазов Ф.К., Василенко Л.И. Пути повышения надежности швов дуоденальной культи при оперативном лечении осложненных гастродуоденальных язв. Вестн хирургии 1989; 142 (2): 111—113.
11. V. Hotineanu, P. Bîtcă, A.Iliadi, V.Bogdan, Iu.Borş, Z. Caragaţ, Gh. Pasecinic, Gh. Brînză. Peritonitele postoperatorii- experienţa clinicii. Al IX Congres al Asociaţiei Chirurgilor ,, N. Anestiadi'', I Congres de Endoscopie din Republica Moldova, Chişinău, septembrie, 2003.
12. Каншин Н.Н. Несформированные кишечные свищи и гнойный перитонит (хирургическое лечение). М; 1999; 115 с.
13. Абакумов М.М., Владимирова Е.С., Береснева Э.А., Евдокимов В.Н. Особенности диагностики и хирургического лечения повреждений двенадцатиперстной кишки. Вестн хирургии 1989; 142 (2): 116—120.
14. Романенко Н.Я., Колесников А.А., Куликовский В.Ф., Козий М.Н. Энтеральное зондовое питание больных с недостаточностью швов после операций на желудке и двенадцатиперстной кишке. Хирургия 1988;5:94—96.

Prezentat la redacţie 18.10.2006

MODIFICĂRILE HISTOPATOLOGICE ALE TIMUSULUI LA PACIENŢI CU SINDROM MIASTENIC SAU MIASTENIA GRAVIS

HISTOLOGIC ABNORMALITIES OF THYMUS AT PATIENTS WITH MYASTHENICAL SYNDROME OR MYASTHENIA GRAVIS

Maxim STASIUC,
medic chirurg, doctorand,
Catedra Chirurgie nr.2
USMF "N. Testemiţanu"

Rezumat
În prezent este cunoscut că dereglările funcţionale şi organice ale glandei timice ocupă locul principal în patogeneza multor patologii autoimune şi, mai ales, în miastenia gravis. Practic în cadrul tuturor cazurilor de miastenia gravis sunt depistate schimbări morfopatologice în ţesutului glandei timice.

Summary
It is known that functional and organic changes of thymus are most common in the pathogenesis of many autoimmune abnormalities, especially in Myasthenia Gravis. Practically, in all cases of Myasthenia Gravis morphopathological changes in thymic tissue are present.

Scopul lucrării

Obiectivul actualei lucrări constă în elucidarea unor aspecte morfopatologice ale formaţiuni de volum ale timusului asociate cu miastenia gravis sau cu sindrom miastenic.

Materiale şi metode

Studiul s-a axat pe analiza materialelor într-un lot de 109 pacienţi cu diferite forme de formaţiuni de volum al timusului în asociere cu sindromul miastenic sau miastenia gravis, trataţi în Clinica chirurgie nr. 2 pe parcursul anilor 1994-2005.

Pacienţii au fost divizaţi în 2 loturi: lotul I a inclus 41 (37,61%) pacienţi cu formaţiuni tumorale ale timusului în asociere cu sindromul miastenic, lotul II – 68 (62.39%) pacienţi cu formaţiuni de volum timice în asociere cu miastenia gravis. Dintr-un total de 109 bolnavi incluşi în studiu, 28 (25,69%) au fost bărbaţi (lotul I –12 (29,27%) cazuri; lotul II – 16 (23,53%) cazuri) şi 81 (74,31%) femei (lotul I – 29 (70,73%) cazuri; lotul II – 52 (76,47%) cazuri). Vârsta bolnavilor a variat între 10 – 80 ani, în medie alcătuind 32,7 ani.

Evaluarea macroscopică a preparatelor glandei timice s-a apreciat conform următoarelor criterii: dimensiuni, formă, consistenţă, culoare, caracterul procesului patologic (difuz sau focal), caracterul suprafeţei inciziei.

Pentru efectuarea studiului microscopic, materialul de studiu a fost fixat în soluţie de formalină de 10% şi a fost inclus în parafină. Materialul secţionat în toate cazurile a fost colorat cu hematoxilin-eozină.

Rezultate

În 39 (35.78%) (lotul I – 4 (9,76%), lotul II – 35 (51,47%) cazuri analizate a fost depistată hiperplazia limfofoliculară a timusului. În aceste glande timice a fost stabilită prezenţa multor folicule limfoide în spaţiile intralobare şi ca rezultat dilatarea spaţiilor perivasculare intralobulare (SPI) şi creşterea volumului timusului. Parenchimul adevărat al timusului în 11 (10,09%) (toate din lotul 2 – 16,18%) cazuri a fost apreciat ca hipertrofiat; în 16 (14.68%) (toate din lotul 2 – 23,53%) cazuri s-a constatat normotrofia parenchimului şi în 12 (11,01%) (lotul 1 – 4 (9,76%), lotul 2 – 8 (11,76%) cazuri s-a marcat hipo- sau atrofia parenchimului.

Foliculele limfoide în glanda timică au fost reprezentate prin acumulări în focare ale limfocitelor tipice pentru ţesutul limfoidic periferic cu zone de B- şi T-limfocitelor, unde a avut loc proliferarea şi diferenţierea B-limfocitelor în celule plasmatice şi în „B-limfocite de memorie".

Parenchimul timic în toate cazurile analizate a avut o structură lobulară păstrată. În toate cazurile cu miastenia gravis (lotul 2 - 35) a fost stabilită sporirea cantitativă a corpusculilor timice (Hassal).

În cazuri cu forme grave şi medii clinice de miastenia gravis (4 – 5,88%) a fost depistată atrofia stratului cortical, dilatarea stratului medular, hotarul incert între straturi, prezenţa multor folicule limfoide cu centre germinative şi acumulare a celulelor plasmatice în jurul vaselor.

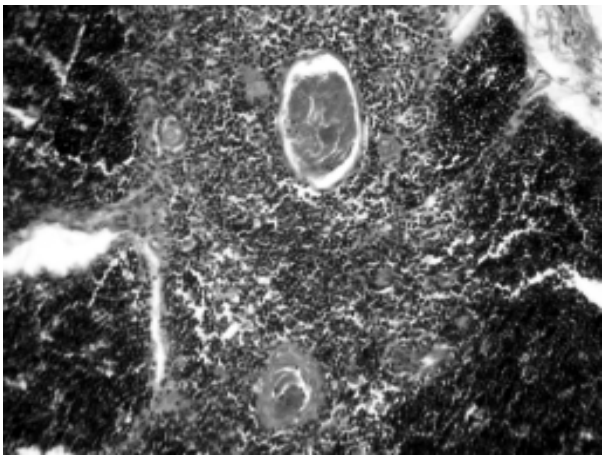

Fig. 1. Hiperplazia limfofoliculară a timusului. Coloraţia H-E. Obiectivul 10. Pacienta A. 22 ani, f.o.ą 15132

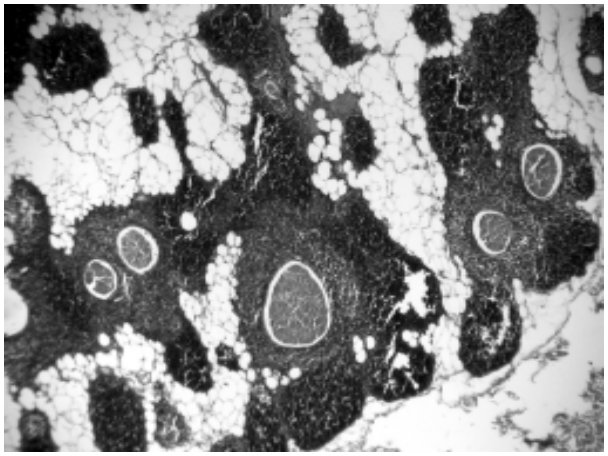

Fig. 2. Timolipom. Colorația H-E. Obiectivul 10. Pacienta P. 42 ani, f.o. № 15660.

În 9 (8,26%) (lotul 1 – 4 (9,76%), lotul 2 – 4 (5,88%) cazuri a prevalat stratul cortical în comparație cu cel medular; în 21 (19.27%) cazuri a predominat stratul medular; şi în 9 (8,26%) cazuri dimensiunile straturilor erau aproximativ egale (ultimele două observații au fost apreciate numai la pacienții cu miastenia gravis).

În 3 (2,75%) cazuri cu miastenia gravis au fost observate focare hemoragice în parenchimului timic.

În 17 (14,68%) glande timice recoltate intraoperator a fost diagnosticat timolipom, preponderent la pacienți cu sindrom miastenic – 15 (36,59%) şi numai la 2 (2,94%) bolnavi cu miastenia gravis forma uşoară.. Timolipomul microscopic se prezintă ca un țesut adipos maturizat, situat în limitele capsulei glandei timice pe traiectul septurilor interlobulare şi SPI. Între țesutul adipos s-au depistat focare mici ale parenchimului timic cu corpusculi Hassal. Practic în toate cazurile țesutul timic epitelial a fost hipo- sau atrofiat. Semne de transformare tumorală în toate cazurile nu au fost evidențiate.

În 2 (1,83%) cazuri (ambele paciente cu sindrom miastenic) histopatomorfologic a fost stabilit diagnosticul de limfom non-Hodjkin cu toate semnele morfologice caracteristice pentru limfoame. Limfoamele au ocupat în toate (2) cazurile glanda timică în întregime, parenchim propriu practic a lipsit.

În 51 (46,7%) cazuri au fost stabilite histopatomorfologic tumori organospecifice ale glandei timice – timoame, care au avut un şir de semne morfologice comune variind după intensitatea şi cantitate:

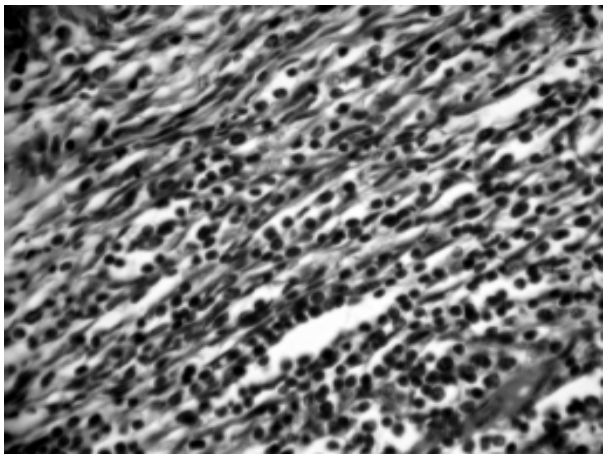

Fig. 4. Timom de tip A (medulocelulară, cromatofilă, fusicelulară). Colorația H-E. Obiectivul 40. Pacient T. 54 ani, f.o. № 17438

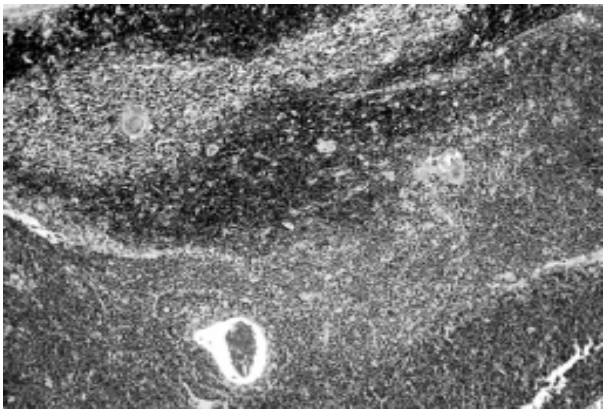

Fig. 3. Limfom non-Hodjkin al glandei timice. Colorația H-E. Obiectivul 10. Pacient B. 59 ani, f.o.№ 911.

♦ Prezența capsulei fibroase

♦ Septuri descendente din capsulă, împărțite în parenchimul tumoral la lobuli

♦ Infiltrație limfocitară

♦ Formarea între parenchimul tumoral şi peretele vascular a spațiilor perivasculare, imitându-se structura SPI a glandei timice neschimbate

♦ Prezența chisturilor şi focarelor de degenerație microchistoasă

♦ Acumulări focare ale celulelor xantoame şi ale cristalelor de colesterină

♦ Structure asemănătoare cu corpusculi Hassal

În 3 (2,75%) (lotul 1 – 1 (2,44%), lotul 2 – 2 (2,94%) cazuri a fost stabilită timoma de tip A – medulocelulară, cromatofilă, fusicelulară. Componentul parenchimatos tumoral constă din celule fusiforme, mari şi cromatofile, care sunt situate compact, formând fascicule largi. Nucleele acestor celule sunt alungite, cu capete ascuțite, asemănătoare cu cele ale fibroblaştilor. Citoplasma este slabacidofilă, cu contururi neclare. Aceste celule fusiforme au format fascicule, situate în direcție transversă şi longitudinală. Conform unor opinii aceste celule tumorale s-au grupat în jurul vaselor, formând structuri manşoneforme.

În toate aceste cazuri s-a observat infiltrația limfocitară minimal manifestată (limfocite unice). Septuri fibroase stromale, distribuite în țesutul tumoral în lobuli, au fost slab evidențiate. Spațiile perivasculare în toate cazurile au fost dilatate şi s-au atestat în macrofagi şi în leucocite. În parenchim tumoral a fost apreciate acumulări a unor macrofagi xantomale. Parenchimul glandei timice în regiunile neafectate în toate cazurile a fost atrofiat.

Conform rezultatelor patomorfologice, în 15 (12,84%) (lotul 1 – 8 (19,51%), lotul 2 – 7 (10,29%) cazuri a fost stabilită timoma de tip AB (mixtă). Pentru ea este caracteristică prezența în diferite combinații a celulelor cromatofile şi cromatofobe. Celulele cromatofile, fusicelulare, cu dimensiuni relativ mici, cu citoplasma apofizată au format ca un fel de reticulum, în celulele căruia s-au situat limfocite. Celulele cromatofobe sunt mai mari, poligonale sau cu apofize scurte, au tendința spre formarea complexelor şi a straturilor. În periferia lobului s-au situat preponderent celule cromatofobe cu cantități mari de limfocite, imitând stratul cortical, dar în centrul lobului – preponderent celule epiteliale cromatofile cu cantități mici de limfocite, asemănător cu substratul medular al lobului timic,

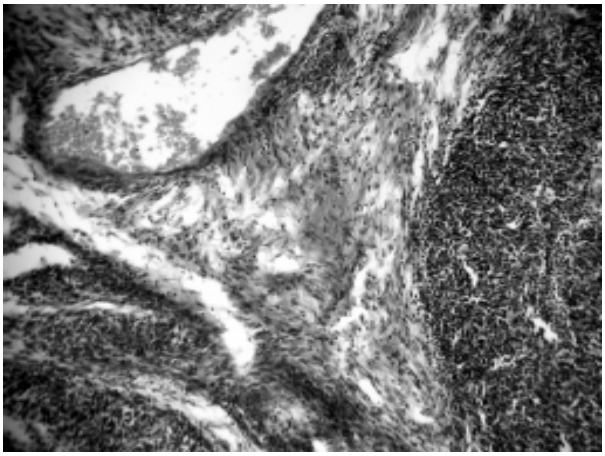

Fig. 5. Timoma tip AB (mixtă). Colorația H-E. Obiectivul 10. Pacienta B. 31 ani, f.o.№ 23465/1755



Fig. 6. Timoma tip B1. Colorația H-E. Obiectivul 10. Pacienta T. 31 ani, f.o. № 22575.

dar fără corpusculi Hassal. Spațiile perivasculare sunt dilatate. Celule cromatofobe rotunde au format în SPI un strat încontinuu, ele delimitează SPI de parenchimul tumoral. Acest semn histologic este caracteristic pentru timoma de tip AB şi ea este distinsă de limfomul malign în acele cazuri când este dificil a determina la microscopul optic originea epitelială a celulelor. Atipia celulară nu a fost depistată în aceste cazuri.

În 26 (23,85%) materiale de investigație a fost apreciată timoma cu celule cromatofobe (corticocelulare)(lotul 1 – 7 (17,07%), lotul 2 – 19 (27,94%). Timoma dată a fost formată din celule epiteliale ovale, amestecate difuz cu limfocite. Epiteliocitele au format rețeaua neorganizată, mai rar fascicule şi straturi scurte, dar în toate cazurile au fost situate la periferia lobulilor şi în jurul spațiilor perivasculare au format un strat neîntrerupt. Celulele tumorale de 2-3 ori mai mari decât limfocitul mic, au un nucleu destul de monomorf, oval sau alungit. Nucleele sunt mici şi inconstante. Citoplasma este modestă, slabacidofilă, cu limite neclare.

Gradul infiltrației limfoide a variat de la moderat până la minimal, dar în unele focare ale tumorii limfocitele pot fi în cantități evidente şi pot masca componentul epitelial. În componentul limfoid au predominat limfoblaste şi limfocite nematurizate, de asemenea au fost atestate şi macrofagi unici PAS-pozitivi.

Celule cromatofile în componentul tumoral nu au fost depistate. Atipia celulelor epiteliale nu a fost observată.

Componentul stromal a fost cu septuri de țesut conjunctiv cu diferite dimensiuni, des hialinizate şi cu spațiile perivasculare de diferite forme şi dimensiuni. În țesut tumoral corpuscule Hassal nu au fost stabilite. Practic în toate cazurile în stromă şi în parenchimul tumorii au fost depistate chisturi cu diferite dimensiuni.

Țesutul timic învecinat cu țesutul tumoral în 8 (7,34%) cazuri a fost atrofiat (numai la pacienții cu miastenia gravis); în 12 (11,01%) cazuri – hipotrofiat (au fost păstrate insulițe ale stratului cortical, SPI dilatate cu folicule limfoide) (lotul 1 – 1 (2,44%), lotul 2 – 11 (16,18%); şi în 6 (5,5%) cazuri (numai la pacienți cu sindrom miastenic) – cu semne ale hiperplaziei parenchimului adevărat timic şi SPI (cu folicule limfoide). Toate aceste cazuri au fost tratate ca timomă de tip B1.

În 6 (5,5%) cazuri a fost stabilită timoma formată din celule cromatofobe cu diferențiere cortico-celulară, aşa-numitele „celule-dădace" (lotul 1 – 3 (7,32%), lotul 2 – 3 (4,41%). Pentru aceste celule sunt caracteristic dimensiunile mari, citoplasma limpede optic cu vacuole mari, care conțin limfocite în cantități mari. Celulele epiteliale au fost fără atipie sau cu atipie minimal manifestată. Infiltrația limfoidă a fost evidentă, în componența ei au fost depistate limfoblaste, T-limfocite de variat grad de diferențiere, macrofagi. În aceste cazuri a fost stabilit diagnosticul patomorfologic – timoma de tip B2.

În 1 (0,92%) caz cu clinică de sindrom miastenic a fost constatat carcinom timic pavicelular bine diferențiat. Parenchimul tumoral s-a compus din complexe ale celulelor mari, care au format straturi tipice paviepiteliale. Celule sunt poligonale, cu semne de cheratinizare evidente. Nucleele sunt polimorfe, diferite după dimensiuni şi colorare, cu membrana nucleară clară şi nucleolii hipertrofiați. Citoplasma bine evidențiată, de diferit grad de acidofilie, cu limite clare şi poduri intercelulare.

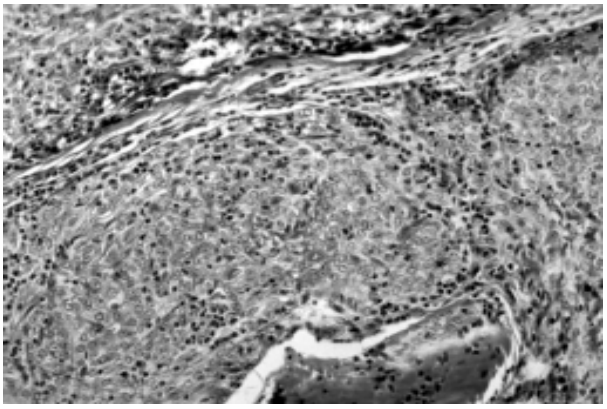

Fig. 7. Timoma tip B2. Colorația H-E. Obiectivul 40. Pacient C. 27 ani, f.o.№ 21353/1531.

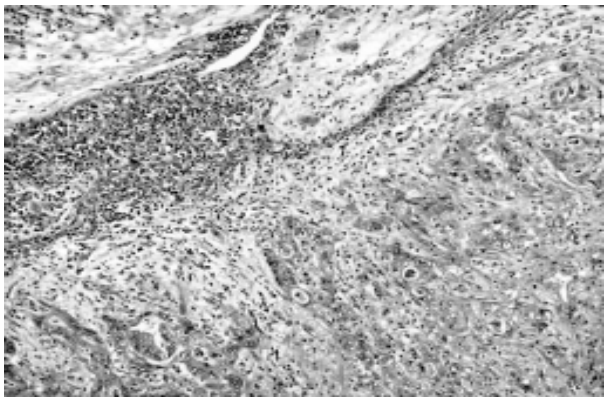

Fig. 8. Carcinom timic pavicelular bine diferențiat. Colorația H-E. Obiectivul 10. Pacienta B. 42 ani, f.o.№ 269/1960.

Sumând rezultatele examenului morfologic în lotul 1 şi lotul 2 de bolnavi cu formaţiune de volum al timusului, putem afirma că miastenia gravis este mai caracteristică pentru hiperplazie limfofoliculară, timome tip AB şi B1, iar variantele morfologice: timolipoma, timoma A şi B2, carcinom timic pavicelular se exprimă prin prezenţa simptomatologiei paramiastenice, apreciată de noi ca sindrom miastenic.

Tabelul 1

Rezultate histopatomorfologice la pacienţi operaţi

Nr.	Diagnosticul patomorfologic	Numărul cazurilor	
		Abs.	%
1	Hiperplazie limfofoliculară a timusului	39	35.78
2	Timolipom	17	14,68
3	Limfom non-Hodjkin	2	1,83
4	Timoma tip A	3	2,75
5	Timoma tip AB	15	12,84
6	Timoma tip B1	26	23,85
7	Timoma tip B2	6	5,5
8	Carcinom timic pavicelular bine diferenţiat	1	0,92

Repartizarea rezultatelor histopatomorfologice conform vârstei este prezentată în tabelul 2. A fost observată predominarea la o vârstă tânără a hiperplaziilor limfofoliculare, dar la pacienţi din grupul de vârstă medie prevalează tumorile a glandei timice cât organospecifice, atât şi organonespecifice.

Tabelul 2

Repartizare rezultatelor histologice conform vârstei

Vârsta	Hiper-plazia	Timo-lipom	Lim-fom	Tip A	Tip B1	Tip AB	Tip B2	Can-cer timic
0-15	4	-	-	-	1	-	-	-
16-25	19	4	-	-	11	-	-	-
26-40	11	6	1	2	13	6	2	-
41-60	5	7	1	1	1	7	4	1
60->	-	1	-	-	-	1	-	-
total	39	18	2	3	26	14	6	1

Concluzii

1. Pentru hiperplazie limfofoliculară a timusului şi timoma de tip A, AB şi B1 clinic este caracteristică miastenia gravis ce pot fi depistat la EMG prin aprecierea afectării transmisiunii neuromusculare la nivelul membranei postsinaptice.

2. Pentru formaţiunile de volum timice: timolipom, limfom, carcinom timic, timoma tip B2 clinic este caracteristic sindromul miastenic. Hiperplazia limfofoliculară a timusului, timoma de tip A, AB şi B1, în cazurile când parenchimul adevărat timic este hipo- sau atrofiat sau stratul cortical predomină în comparaţie cu cel medular, clinic se manifestă prin sindrom miastenic.

S-a constatat afectarea transmisiunii neuromusculare la nivelul membranei postsinaptice este mai evident în cazurile asociate cu hiperplaziile limfofoliculare şi timoamele tip B1; şi neînsemnat în cazurile de timolipom, limfoame şi cancer timic. Dar trebuie menţionat, că manifestările clinice miastenice şi gradul lor nu sunt strict condiţionate de tipul schimbărilor patomorfologice ale timusului, fapt ce este prezentat în tabelul 3.

Tabelul 3

Repartizarea rezultatelor histologice conform manifestărilor clinice

	Miastenia gravis			Sindrom mias-tenic
	Formă uşoară	Gravita-te medie	Forma gravă	
Hiperplazie limfofoliculară a timusului	31	3	1	4
Timolipom	2	-	-	15
Limfom non-Hodjkin	-	-	-	2
Timoma tip A	1	-	1	1
Timoma tip AB	6	1	-	8
Timoma tip B1	13	4	2	7
Timoma tip B2	1	2	-	3
Carcinom timic pavicelular bine diferenţiat	-	-	-	1
Total	54	10	4	41

Bibliografie

1. Jaretzki A., III, R.J. Barohn, R.M. Ernstoff et al., Myasthenia gravis: recommendations for clinical research standards. Ann Thorac Surg 70 (2000), pp. 327–334.
2. Mullen B, Richardson JD: Primary anterior mediastinal tumors in children and adults. Ann Thorac Surg 1986 Sep; 42(3): 338-45
3. Monden Y, K Nakahara, S Nanjo et al., Invasive thymoma with myasthenia gravis. Cancer 54 (1984), pp. 2513–8.
4. Marino M, Muller–Hermelink HK. Thymoma and thymic carcinoma. Relation of thymoma epithelial cells to the cortical and medullary differentiation of the thymus. Virchows Arch A Pathol Anat Histopathol 1985; 407: 119–149.
5. Lewis JE, Wick MR, Bernd W, Scheithauer MD, Bernatz PE, Taylor WF. Thymoma. A clinicopathologic review. Cancer 1987; 60: 2727–2743.
6. Kohman LJ: Controversies in the management of malignant thymoma. Chest 1997 Oct; 112(4 Suppl): 296S-300S
7. Grody WW, Jobst S, Keesey JC, Herrmann C, Naeim F. Pathologic evaluation of thymic hyperplasia in myasthenia gravis and Lambert–Eaton myasthenic syndrome. Arch Pathol Lab Med 1986; 110: 843–846.
8. Gaudeckr Â. The development of human thymus microenvirop ment // The Human Thymus / Ed. Í. Muller—Hermelink. — Berlin, 1986. - P. 1-43.
9. Fukai I, Y Funato, T Mizuno, T Hashimoto and A Masaoka, Distribution of thymic tissue in the mediastinal adipose tissue. J Thorac Cardiovasc Surg 101 (1991), pp. 1099–102
10. Drachman D. Myastenia gravis: biology and treatment // Ann. N. Y. Acad. Sci. - 1987. - Vol. - P. 914-921.
11. Drachman DB. Myasthenia gravis. N Engl J Med 1994;330:1797-1810.
12. de Perrot, M., Liu, J., Bril, V., McRae, K., Bezjak, A., Keshavjee, S. H. (2002). Prognostic significance of thymomas in patients with myasthenia gravis. Ann. Thorac. Surg. 74: 1658-1662
13. Thomas, C. R., Wright, C. D., Loehrer, P. J. (1999). Thymoma: State of the Art. J Clin Oncol 17: 2280-2280
14. Wilkins EW Jr, Grillo HC, Scannell JG: J. Maxwell Chamberlain Memorial Paper. Role of staging in prognosis and management of thymoma. Ann Thorac Surg 1991 Jun; 51(6): 888-92
15. Ветшев П. С., Зайратьянц О. В., Шкроб О. С. и др. Морфологическая и клинико-иммунологическая характеристи ка двух типов миастении // Арх. пат. — Врач. — № 8. — С. 22-28.
16. Галил-Оглы Г.А., Саркисов Д.С. Опухоли вилочковой железы // Рук. по пат. Ан. Диаг-ке опух.чел. /Под ред. Н.А.Краевского, А.В.Смольянникова, Д.С.Саркисова. – М., Медицина, 1993 – том 2 – с.372-405
17. Харченко В.П., Саркисов Д.С., Ветшев П.С., Галил-Оглы Г.А., Зайратьянц О.В. Болезни вилочковой железы. Москва 1998.

Prezentat la redacţie 20.10.2006

PNEUMO-COLONO-IRM ÎN DIAGNOSTICUL ŞI ÎN STADIALIZAREA CANCERULUI DE COLON

MR-PNEUMOCOLONOTOMOGRAFY IN THE DIAGNOSTICS AND STADIALIZATION OF COLONIC TUMOR

Simion MARGA
Spitalul Clinic Republican,
Secţia Medicină Nucleară şi Imagistică prin Rezonanţă Magnetică

Rezumat
Sunt prezentate rezultatele investigaţiilor a 53 pacienţi cu diferit grad de avansare a cancerului de colon, investigaţi prin Rezonanţa Mangetică, varianta pneumocolonotomografie efectuate la instalaţia Magnetom Open 0,2 T în secvenţele T1w, T2w şi cu supresie de grăsime, preventiv cu introducere retrogradă de agent de contrast negativ (aer). Rezultatele obţinute au fost comparate cu cele postoperatorii şi cu cele histologice. Metoda s-a dovedit a fi impunătoare în aprecierea dimensiunilor, textualităţii, stadiului, relaţiei tumorii depistate cu ţesuturile şi organele adiacente, depistării nodulilor limfatici locoregionali afectaţi şi în depistarea metastazelor la distanţă.

Abstract
MRI findings of 53 consecutive patients with different stages of colonic tumors are presented. All the patients underwent MR-pneumocolonotomografy (MRP). Imaging was performed on 0.2 T MRI scanner. T1w, T2w sequins and fat suppression mode were obtained with the retrograde administration of negative contrast agent (air). The results were compared surgical findings and histologically. MRP provides accurate assessment of tumor size, structure, staging and its relationship to adjacent tissues. The method is effective in detecting of all kinds of tumour invasion and revealing all relevant metastatic nodes. Therefore MRP is found to be particularly useful in evaluation of volume and strategy of surgical treatment and for planning chimio-radiotherapy.

Introducere

Simptomatologia redusă, patognomonică multor patologii colorectale [1], adresarea tardivă după ajutor medical calificat sunt cauzele principale care explică de ce numai 30-40% dintre pacienţi pot fi supuşi tratamentului radical, iar 60-70% dintre cazuri se stabileşte primar gradul de avansare III-IV [2,3].

Actualmente se abordează necesitatea implementării metodelor noi de diagnostic în evaluarea gradului de invazie tumorală la etapa preoperatorie, optimizându-se astfel algoritmul tratamentului [4,5].

Studiul de faţă relevă posibilităţile şi avantajele Pneumo-Colono-Tomografiei prin Rezonanţa Magnetică (PCTRM), expuse paralel cu metoda investigaţiei în diagnosticul cancerului de colon (CC).

Metode şi materiale

Au fost investigaţi 53 pacienţi cu o vârstă intre 17- 85 ani; 18 – femei cu vârsta între 17 – 64 ani; 35 – bărbaţi cu vârsta între 32 – 85 ani, toţi având cancer colonic confirmat morfologic. Incidenţa maximă de vârstă este între 40 – 49 ani (32,4%), media fiind de 52 ani; 40,5% cazuri la o vârstă sub 50 ani. Raport sex : femei – 33,9%, bărbaţi – 66,1% (1 X 2). Gradul de avansare preponderent fiind II – IV (Ducke), supuşi diferitor intervenţii chirurgicale (radicale – 32, paliative – 21). Pentru studiu au fost selectate cazurile, când n-a fost posibil de a efectua o investigaţie tradiţională suplimentară pentru concretizarea expansiunii procesului (cum ar fi sindromul algic pronunţat la efectuarea colonoscopiei; pregătirea nesatisfăcătoare pentru irigoscopie din cauza stenozei pronunţate). Investigaţiile PCTRM au fost efectuate la sistemul „Magnetom Open" 0.2 Tesla, firma Siemens, in Clinica de Imagistică a Spitalului Clinic Republican, or. Chişinău. Tehnicile aplicate au fost cele tradiţionale – T1w, T2w si T2 cu supresie de grăsime, combinate cu cele rapide în apnee, aplicând orientări multiplanare, scanând în afara de segmentului afectat, şi restul cavităţii abdominale pentru depistarea afectării nodulilor limfatici şi a prezenţei de metastaze (M) în organele parenchimatoase. Investigaţiile au fost efectuate în varianta – Pneumo-Colono-Tomografie (PCT), utilizând ca substanţă de contrast - aerul [6,7]. Introdus în lumenul colonului, aerul extinde cadrul colonic având următoarele avantaje: creează un mediu cu o contrastitate înaltă; este comod de aplicat (atât pentru personal cât şi pentru pacient); nu necesită cheltueli suplimentare. Pentru o examinare reuşită, pregătirea adecvată a colonului pentru cercetare are o importanţă deosebită. Pentru realizarea acestui obiectiv se apelează la regim alimentar, la purgative, la clismă evacuatorie, elemente ce sunt îmbinate în mod diferit şi prezintă anumite particularităţi de la pacient la pacient. Cu 40 min. înainte de investigaţie, pacientului i se administrează până la 1.0 ml de atropină intramuscular, pentru a facilita introducerea aerului în colon, a diminua disconfortul pacientului şi a înlătura artefactele de mişcare ce provin din peristaltizmul colonic [8]. Investigaţia începe cu introducerea, prin intermediul unei sonde, a circa 1,5 – 2,5 dc^3 de aer (se orientează după constituţia pacientului şi apariţia unui discomfort uşor), volum necesar pentru extinderea întregului cadru colonic [9,10]. Toţi pacienţii au suportat diferite intervenţii chirurgicale în cadrul Institutului Oncologic cu studiu histologic al preparatelor.

Rezultate şi discuţii

Peretele intestinului gros în imaginea TRM este slab vizibil sau chiar invizibil, fiind izointens în T1w şi uşor hiperintens în T2w, faţă de muşchi. (fig. 1).

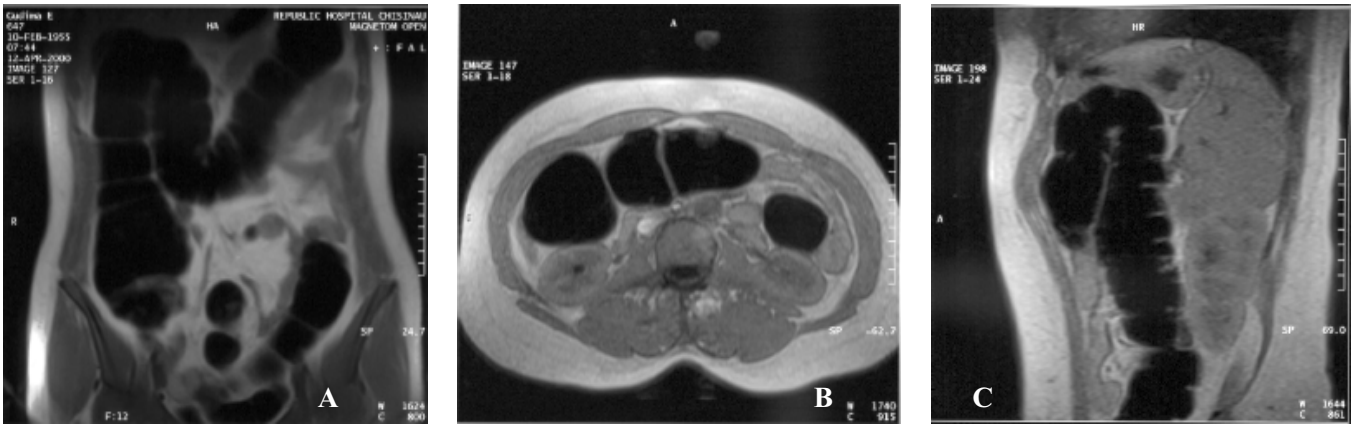

Fig.1. Pneumocolonotomografia prin Rezonanță Magnetică.
Aspect normal al diferitor porțiuni ale colonului (a - plan coronarian, b – plan transversal, c – plan sagital).

Pentru afectarea tumorală a peretelui colonic este caracteristică îngroşarea lui locală sau extinsă, având conturul neregulat, răspândire preponderent infiltrativ-parietală, endofită şi mai puțin exofită. În cazul prezenței unei tumori masive, se vizualizează cert hotarul extinderii parietale atât în amonte şi caudal, cât şi endo sau exofit. Metoda este extrem de sensibilă în depistarea invaziei țesuturilor şi a organelor adiacente, conturul limitrof al căror devine vag detaliat.

Semnificația semnalității RM prezintă următorul spectru : în T1w - eterogen izointens față de muşchi ; în T2w - eterogen hiperintens față de muşchi şi persistent hiperintensă în T2w „fat supressed". Tomografierea multiplanară permite a aprecia exact coraportul topografoanatomic al porțiunii colonului afectat, al organelor şi al structurilor vecine, de asemenea implicarea lor în proces (în cazurile avansate). Tehnicile rapide în apnee sunt foarte utile în cazul pacienților gravi. Depistarea MT la distanță (ficat, plămâni, creer) este foarte veridică, eficiența majorînduse odată cu administrarea agentului de contrast. Pot fi vizualizate focare metastatice mai mari de 0.5 cm (ficat, plămâni) şi mai mari de 0.3 cm in creer (cauzat de efectul citotoxic pronunțat). Apar ca teritorii solitare (creer) sau multiple (ficat, plămâni), de diferite dimensiuni, uşor hipointense în T1w şi eterogen hiperintense în T2w. Afectarea nodulilor limfatici loco-regionali poate fi depistată mai eficient prin această metodă, deoarece în tehnicile cu supresie de grăsime nodulii limfatici neafectați nu sunt vizualizați. Implicarea lor în proces duce în mod cert la modificarea patologică a semnalității RM, apărând hiperintenşi în tehnicile cu T2w cu supresie de grăsime.

Diagnosticul imagistic s-a stabilit după sistemul Astler-Coller modificat MAC şi corelat TNM, care a fost contrapus cu rezultatele cercetărilor histologice postoperatorii, coincidența a fost destul de impunătoare. Necoincidența fiind în majoritatea cazurilor doar după criteriul N.

Coraporturile stadiilor procesului tumoral cu datele histopatomorfologie este expusă în tab. 1.

Fig. 2. Tumoră de colon ascendent, stadiul MAC – D = T4N3M1. Secvențe coronariene în T1w (a – nativ, b – după administrarea agentului de contrast Magnevist 20 ml. intravenos); transversale în T2w (c, e (la nivelul ficatului); transversale în T2w cu supresie de grăsime (d). Infiltrație pericolonică (b – săgeți negre); noduli limfatici afectați patologic paracavali (b – săgeți negre şi mezocolonici (c, d – săgeți albe). Afectare metastatică a ficatului (e – săgeți albe).

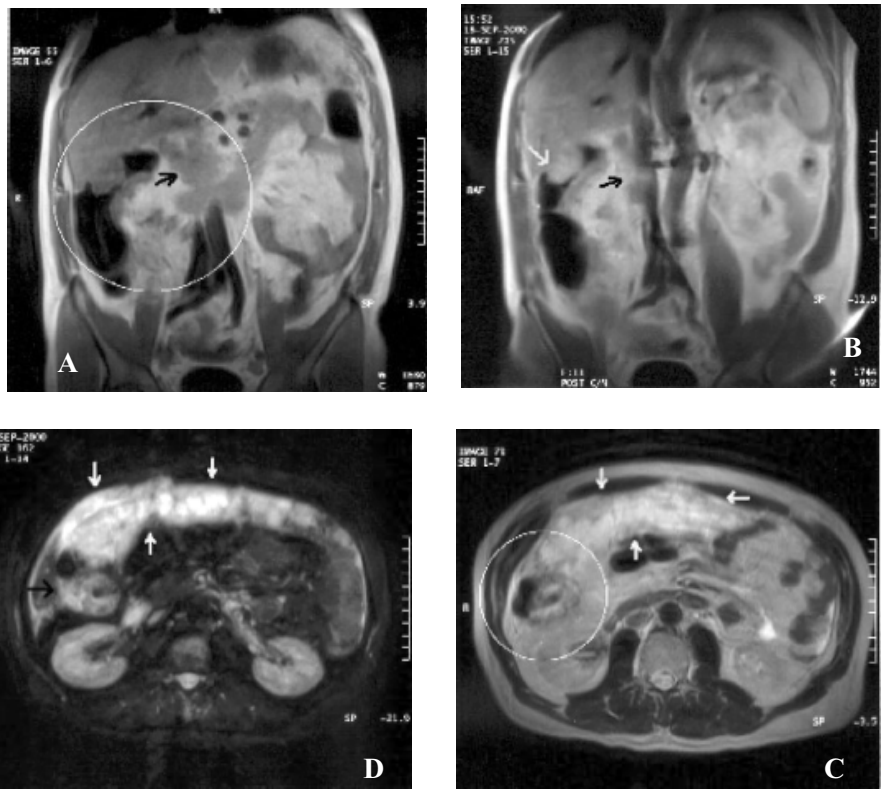

Tabela 1

SISTEMUL ASTLER – COLLER modificat MAC corelat cu TNM					
Sistemul Dukes	**Astler-Coller** (Modificat **MAC**)	**Sistemul TNM**	**Nr. de pacienţi cu diagnosticul stabilit :**		**Acuratețea** (în contrapunere cu datele histo-patomorfologice)
			Preoperator (% faţă de Nr. total)	**Postoperator** (Nr. de cazuri eronate)	
Stadiul I	*MAC – A*	T1 N0 M0	0	0	100%
	MAC – B1	T2 N0 M0	**3** (5,66%)	**3**	
Stadiul II	*MAC – B2*	T3 N0 M0	**14** (30,18%)	**10** (-4)	72.2%
	MAC – B3	T4 N0 M0	**4** (7,54%)	**3** (-1)	
Stadiul III	*MAC – C1*	T2 N**1** M0	**3** (5,66%)	**4** (+1)	80%
Stadiul IV	*MAC – C2*	T3 N**1** M0	**4** (7,54%)	**5** (+1)	83,3%
		T3 N 2 M0	**5** (9,43%)	**6** (+1)	85.7%
	MAC – C3	T4 N**1** M0	**4** (7,54%)	**5**(+1)	83.3%
	D = orice N şi M	T3 N0 M1 (ficat)	**5** (9,43%)	**4**(-1)	75%
		T3 N0 M1 (creier)	**2**(3.7%)	**2**	100%
		T3 N0 M1 (plămâni)	**1**(1.8%)	**1**	100%
		T4 N**1** M1 (mezocolon)	**2**(3.7%)	**3**(+1)	75%
		T4 N**1** M1 (ficat)	**3**(5,66%)	**4**(+1)	80%
		T4 N2 M1 (ficat)	**3**(5,66%)	**3**	100%
Total			**53**	**53**	

Concluzii

Metoda PCTRM are o acurateţe impunătoare în stadializarea CC, făcând posibilă vizualizarea clară a răspândirii procesului tumoral atât endofit, cât şi exofit în limitele peretelui colonic, extinderea procesului pericolonic, concreşterea în ţesuturile şi în organele adiacente. Este incontestabilă contribuţia metodei la depistarea MT la distanţă (ficat, plămâni, creier), si în nodulii limfatici locoregionali. Rezultatele obţinute au o importanţă decisivă pentru aprecierea volumului şi a tacticii de tratament chirurgical, fiind esenţială în strategia chimio-radio-terapiei.

Bibliografie

1. Chou C. K., Chen L. T., Scheu R. S., Wang M. L., Jaw T. S.: MRI manifestation of gastrointestinal wall thikening. Abdom Imaging. 1994 Sep-Oct. 19(5). P 389-94. 1999.
2. V. Păcurar, Edina Szabo, A. Lenghel, A. Văleanu şi alţii. Cancerul colorectal, pentru o mai bună înţelegeRE. Oradea
3. Bruneton J. N., Francois E., Padovani B., Raffaelli C. : Primary tumor staging of gastric and colorectal cancer. Eur Radiology. 1996. 6(2). P 140-6.
4. Kelvin F. M., Gardiner R. Clinical imaging of the colon and Rectum. Raven Press, New York, 1987, P 223-228
5. Luboldt W., Bauerfeind P., Marinecek B., Freid M. New perspectives in 3D – MR – Colonography. Scheiz Rundsch Meed Prax. 1999 Jan 14. 88(3). P 73-9.
6. Fletcher J. G., Luboldt W. CT colonography and MR colonography: current status, research directions and comparison. Eur Radiol 10, Nr.5 2000, P 786-801.
7. Morrin M. M., Hochman M. G., Farrell R. J., Marcuesuzaa H. MR colonography using colonic distention with air as the contrast material: work in progress. Am J Roentgenology 176, 2001: P 144-146
8. Thoeni R.F., Rogalla P., : Current CT/MRI examination of the lower intestinal tract. Baillieres Clin Gastroenterology. 1994 Dec. 8(4). P 765-96.
9. Luboldt W., Fletcer J.G., Vogl T.J. Colonography: cerrent status, research directions and challenges. Update 2002. European Radiology (2002) 12: 502-524.
10. Luboldt W., Frohlich J. M., Schneider N., Weishaupt D. MR colonography : optimized enema compozition. Radiology. 1999 jul. 212(1). P 265-9.

Prezentat la redacţie 09.11.2006

REFERATE GENERALE

CORPII STRĂINI INTRAORBITARI: ABORDARE DIAGNOSTICĂ

INTRAORBITAL FOREIGN BODIES: IMAGISTIC APPROACHES COMPARATION

Elena CEPOIDA
Universitatea de Stat de Medicină şi Farmacie „Nicolae Testemiţanu”, Spitalul Clinic Republican

Rezumat
Studiul efectuat a demonstrat caracterul complementar al metodelor imagistice comparate: ultrasonografia exclude necesitatea iradierii şi este valoroasă în depistarea corpilor străini roentgen-negativi. În acelaşi timp, metoda de localizare cu sondă determină mai precis poziţia corpului străin, precum şi poate fi aplicată la pacienţii non-colaborativi. În general, metodele radiologice sunt aplicate la începutul procesului diagnostic pentru evaluarea primară a pacienţilor cu suspectarea unui corp străin intraorbitar. CT şi MRI sunt rezervate cazurilor de diagnostic diferenţial şi de localizare dificilă.

Summary
The carried out study demonstrated complementary character of the compared methods: ultrasonography excludes necessity in irradiation and is useful in case of radionegative foreign bodies, but probe-based diagnostic approach gives us the possibility to more precise localization and can also be applied in non-collaborative patients. Generally, radiological methods are primarily used in the beginning of the diagnostic process in order to evaluate the eventual foreign bodies. CT and MRI are reserved for difficult diagnostic cases.

Actualitatea

Corpul străin intraorbitar reprezintă o urgenţă medicală importantă din cauza problemelor sociale şi ale celor individuale manifestate ca pierdere parţială sau completă a vederii precum şi costul înalt al tratamentului şi al reabilitării pacienţilor. Diagnosticul corect şi rapid reprezintă o bază pentru managementul reuşit al pacienţilor cu corp străin intraorbitar [1,2].

Obiectiv

Studiul eficacităţii comparative a diferitor metode imagistice în aprecierea corpului străin intraorbitar: ultrasonografie, radiografie orbitară şi diverse modificări ale ei, metoda de localizare cu sondă, CT şi MRI.

Material şi metode

Revista literaturii contemporane de specialitate, precum şi peste 200 de cazuri proprii ale pacienţilor cu corp străin intraorbitar, examinaţi cu ajutorul radiografiei, ultrasonografiei şi ale tomografiei computerizate. Sursele de informaţie medicală modernă consultată cuprind 218 de lucrări relevante la tema studiată (1975-2006). În studiu au fost utilizate următoarele grupe de cuvinte-cheie: „orbit, orbital, ocular, eye” şi „traumă, traumatism” şi „foreign body” şi „CT, MRI, computed tomography, sonography, X-ray”. Însă, nu au fost depistate lucrări sintetice, care propun o secvenţă diagnostică concretă şi indicaţii pentru aplicarea selectivă a metodelor imagistice convenţionale şi moderne. Lotul de studiu comparativ al localizării cu sondă şi USG oculare include 29 bărbaţi şi 13 femei, intervalul de vârstă fiind cuprins între 18 şi 62 de ani. Examinării prin CT, după examenul radiologic convenţional anterior efectuat, au fost supuşi 12 pacienţi.

Rezultatele şi discuţii

Corpul străin intraorbitar reprezintă o problemă interdisciplinară. Abordarea acestei probleme trebuie să fie totdeauna individuală, luând în consideraţie pericolul invalidizării permanente a pacientului [3].

În examinarea bolnavilor cu traumatisme orbitare asociate cu corp străin intraorbitar sunt utilizate metodele radiologice convenţionale şi sonografia, procedeele radiologice speciale şi metodele moderne ca CT şi MRI [6,8]. Uneori selecţia metodei diagnostice necesare, precum şi a secvenţei investigaţiilor indicate este dificilă şi poate implica cheltuieli suplimentare pentru unii dintre pacienţi, şi mangementul întârziat, asociat cu pierderea parţială sau completă a vederii – pentru alţii [1]. Mediile oculare sunt ecotransparente şi astfel pot fi uşor supuse unei investigaţii ultrasonografice [12]. În

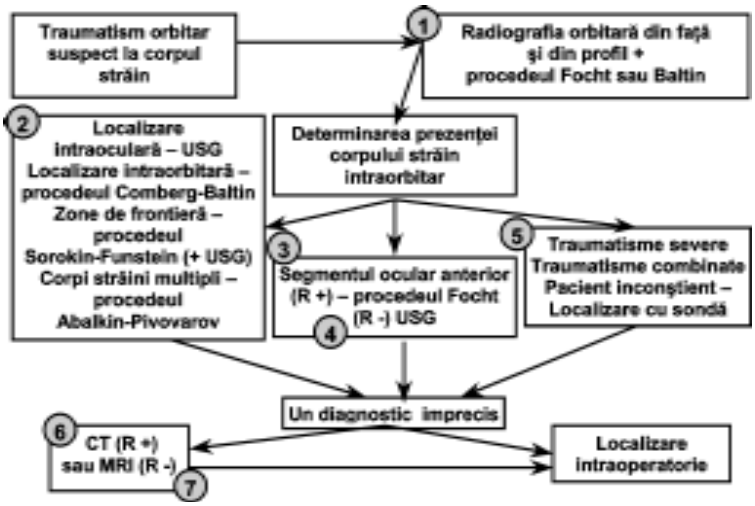

Fig. 1. Schema managementului pacienţilor cu traumatism orbitar

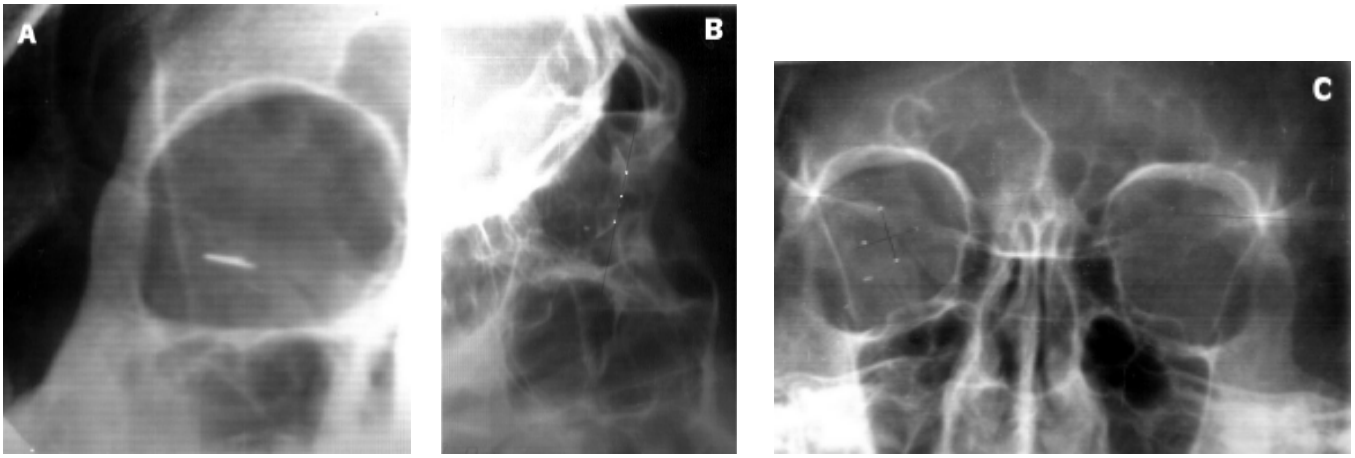

Fig. 2. Metodele radiografice în diagnosticul corpului străin. Radiografia simplă a determinat un corp străin metalic 2 Ő 12 mm (a,b); Metoda Comberg a depistat un corp metalic străin incapsulat 1 Ő 2 mm, localizal la meridianul 6^{30} în 9 - 10 mm de la axa anatomică a ochiului şi în 5 - 6 mm de la planul limbic (c).

acelaşi timp o suspectare de afectare simultană a structurilor osoase adiacente solicită o recurgere la metodele radiologice [3], ecografia fiind rezervată aprecierii modificărilor pur intraoculare [11]. Tomografia computerizată reprezintă o metodă de primă alegere în diagnosticul corpului străin intraorbitar, fiind standardul de aur în diagnosticul pozitiv şi în localizarea corpului străin cu o sensibilitate superioară altor metode în cazul corpului străin metalic, în special localizat extraocular intraorbitar [5]. MRI are indicaţii mai limitate, fiind rezervată cazurilor de corpi străini intraorbitari, mici, radiotransparenţi, cu densitate redusă. Deficitul inerent al metodelor îl constituie sensibilitatea relativ redusă faţă de complicaţiile acute posttraumatice [7]. Schema managementului pacienţilor cu corp străin intraorbitar este prezentată în fig. 1.

Radiografia simplă oferă o posibilitate de apreciere generală a traumatismului orbitar şi a eventualei prezenţe a unui corp străin intraorbitar radioopac. Pentru localizarea corpului străin pacientului i se aplică o proteză specială din aluminiu cu reperele efectuate din plumb, care corespund orelor 3, 6, 9 şi 12. Razele X sunt orientate perpendicular de planul limbului – fapt, necesar pentru determinarea corectă a meridianului de plasament al corpului străin intraorbitar. În timpul efectuării examenului radiologic este solicitată lipsa de mişcări oculare. În continuare, localizarea corpului străin este apreciată cu ajutorul schemei Baltin (distanţa focală e de 0,6 m, gratajul de dispersiune) sau Rogojin (distanţa focală este de 1,0 m, fără gratajul de dispersiune). Experienţa de localizare a corpului străin intraorbitar prin metodele descrise mai sus este prezentată în fig. 2.

Ultrasonografia poate fi efectuată în modul A sau B (11,12). Recent a apărut o posibilitate de apreciere tridimensională a structurilor oculare [10]. Corpul străin intraocular este descris ca o formaţiune cu o reflectivitate ultrasonografică înaltă, plasată izolat în mediile oculare sau într-o zonă cu ecogenitate crescută, prezentată, de regulă, de sânge, sau ca un ecou înalt (modul A) [11]. Luând în consideraţie caracteristicile structurilor extraoculare intraorbitare, depistarea sonografică a corpului străin intraorbitar extraocular este problematică [12].

În acelaşi timp, examenul ultrasonogarfic eset util în evaluarea complicaţiilor posibile ale traumatismului orbitar asociat cu apariţia corpului străin intraorbitar: hemoragie vitreană, hifemă, decolare postraumatică de retină, cataractă posttraumatică, endoftalmită posttraumatică [11,12]. Monitorizarea dinamică, inclusiv în perioada postoperatorie, a statusului ocular este încă una dintre posibilităţile aplicării USG în traumatismele oculare [10] (fig.3).

În studiul propriu, prezenţa şi localizarea corpului străin au fost confirmate în timpul intervenţiei chirurgicale la 41 din 42 pacienţi. Localizările determinate includ: corpul vitros - 28 pacienţi (66,7%), zona de tranziţie – 4 cazuri (9.5%), cristalinul –2 cazuri (4.8%); extraocular, dar intraorbitar –8 pacienţi (19%). Ultrasonografia a demonstrat o sensiblitate înaltă, fiind utilă în diagnosticul pozitiv al corpului străin intraorbitar la toţi pacienţi. Însă localizarea exactă, necesară pentru o intervenţie chirurgicală reuşită şi mai puţin traumatică , a fost posibilă numai la pacienţii cu amplasarea superficială a corpului (camera anterioară, sclera, cristalinul, segmentul anterior al corpului vitros), anume la 25 din 42 de pacienţi. Un avantaj incontestabil al acestei metode l-a prezentat posibilitatea aplicării ei la pacienţii cu corpi străini roentgen-negativi.

Atu-rile ultrasonografiei oculare în diagnosticul corpilor străini intraorbitari sunt: localizare precisă a corpului străin plasat în segmentul ocular anterior; posibilitatea diagnosticului corpilor străini intraorbitari roentgen-negativi; examinare netraumatică; menţinerea contactului cu pacientul; sensibilitate înaltă (fig.4).

Dezavantajele metodei sunt: sensibilitate redusă în localizare profundă sau intraorbitară extraoculară; interpretare dificilă a modificărilor posttraumatice avansate şi/sau complexe.

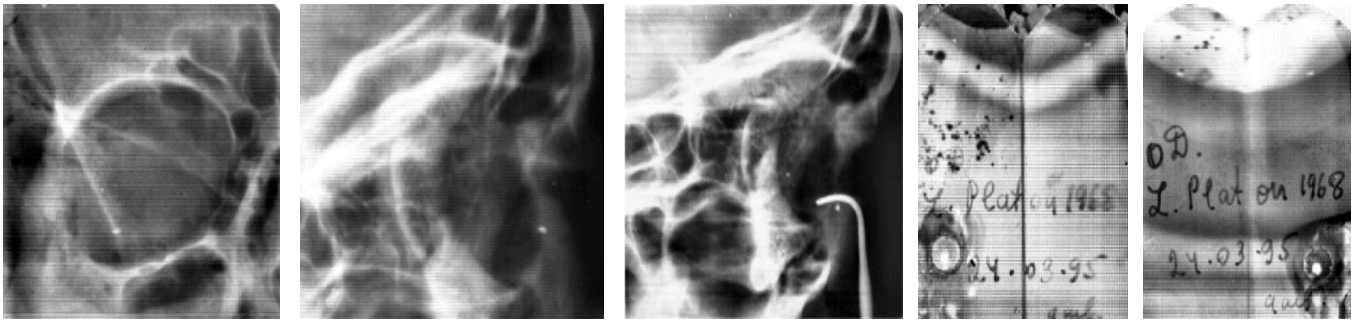

Fig. 3 Corpul străin 1 x 1 mm este localizat extraocular în palpebra inferi-oară, cel de al doilea corp străin, 0,5 x 1 mm, în iris (procedeul Focht)

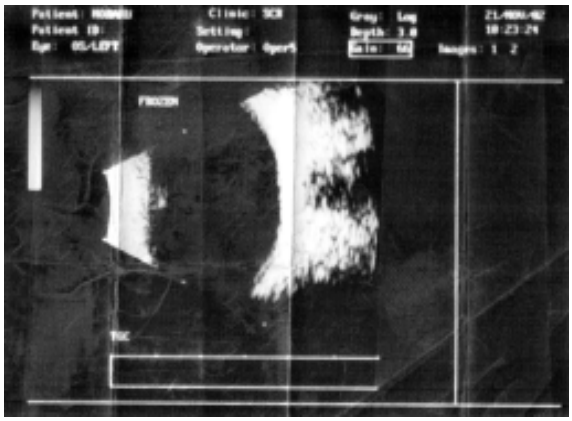

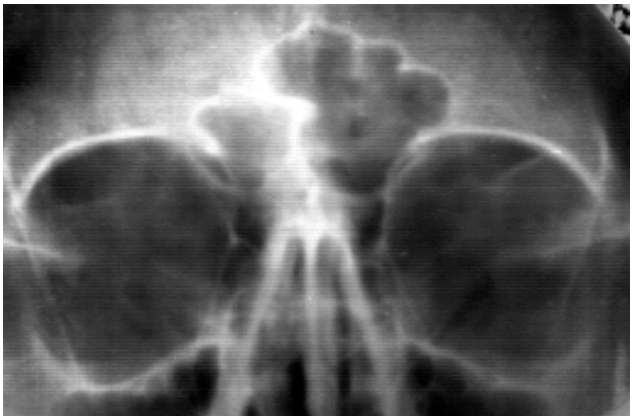

Fig. 4 Radiografia orbitară simplă nu a depistat corpul străin intraorbitar, dar USG a determinat un corp străin R- 1x 1mm.

Indicaţiile pentru localizarea corpului străin intraorbitar prin metoda cu sondă vizează: pacienţii non-colaborativi (excitaţie, comă, copii), traumatismul orbitar complex (leziune avansată a structurilor orbitare, leziune palpebrală), traume asociate severe.

Metoda include următoarele etape [3]: fixarea sondei oculare perpendicular, în centrul corneei anestizate (punctul de reper de bază); efectuarea radiografiei orbitare în incidenţa frontală, în decubit dorsal, ridicare neînsemnată a capului, radiografia în incidenţa laterală se efectuează similar modelului clasic de localizare. Aprecierea radiografiilor se realizează conform schemelor diagnostice standarte, în aşa mod încât linia perpendiculară traiectului sondului ocular să fie plasată paralel cu planul de limb.

Tomografia computerizată este utilă în cazul unui traumatism orbitar complex, oferind posibilitatea vizualizării ţesuturilor moi, a structurilor osoase şi a corpilor străini intraorbitari. CT asociată, cu introducerea contrastului, poate determina formarea unei fistule a sinusului cavernos. Se recomandă straturile de 2 mm, ceea ce oferă o posibilitate de depistarea corpilor străini cu dimensiuni de peste 0,7 mm. Posibilităţile diagnostice sunt limitate în cazul localizării corpului străin intraorbitar în apropierea sclerei sau a prezenţei unui corp străin radiotransparent [1,5].

Tomografia computerizată poate determina atât corpii străini radioopaci, cât şi pe ceiradiotransparenţi, cu o sensibilitate redusă. Pentru determinarea prezenţei corpului străin intraorbitar este recomandată „fereastră diagnostică": WW cu valorile 500 HU şi WL cu valorile 50 HU. Cu scopul diagnosticării corpilor străini radiotransparenţi se recomandă aplicarea „ferestrei osoase" pentru asigurarea unui contrast suficient [4]. Dintre complicaţiile traumatismului orbitar, CT poate depista celulita şi abcesul orbitar (MRI este mai sensibilă) [7]. Complicaţiile intraoculare în acelaşi timp nu pot fi corect interpretate cu ajutorul CT [7] (fig.5).

În orbită stângă se determină un corp străin 1x7 mm, localizat la meridianul 20^{00} în 7-8 mm de la axă anatomică oculară, în 22-24 mm de la planul limbic, în zonă de tranziţie, înclavat în anexele ochiului.

Avantajele CT-ului sunt: specificitate şi sensibilitate înaltă în caz de traumatisme oculare complexe, asocierea unui traumatism cranian sau orbitar, corpi străini extraoculari; posibilitate de evaluare a leziunilor vasculare cu ajutorul examinării CT cu contrast [6,8].

Aplicarea CT-ului este limitată, din cauza preţului înalt; a accesului redus, în special la periferie; a sensibilităţii reduse în diagnosticarea corpilor străini roentgen-negativi cu dimensiuni sub 1,5 mm; a necesităţii unui pacient colaborativ [4,5].

Dezavantajele tomografiei computerizate sunt costul relativ ridicat, mobilitatea redusă şi necesitatea contactului cu pacientul. În ţările industrial dezvoltate această metodă este de primă elecţie, în cazul suspecţiei de corp străin intraorbitar, datorită sensibilităţii şi senzitivităţii înalte. Posibilităţile limitate în depistarea complicaţiilor posttramatice, ca detaşarea retinei, solicită combinarea tomografiei computerizate cu alte metode. De asemenea, în lipsa reconstrucţiei tridimensionale, este dificila aprecia forma corpului străin. În cazul corpului străin, localizat în corpul vitros, posibilităţile diagnostice ale ecografiei oculare sunt foarte apropiate de cele ale tomografiei computerizate, dezavantajul ultimei ţinând şi de un cost relativ ridicat [1,2].

MRI nu se aplică pentru depistarea coprilor străini intraorbitari metalici, din cauza artefactelor provocate, care complică semnificativ intepretarea tabloului imagistic [7,9]. O altă problemă în implementarea MRI este capacitatea ei de magnetizare a corpilor străini şi mobilizarea lor consecutivă în timpul examenului imagistic. În afară de modificarea datelor privind localizarea corpului străin, acest fapt poate contribui şi la traumatizarea suplimentară a structurilor oculare juxtapuse, agravând astfel prognosticul pacientului [8]. În schimb, MRI este capabilă să determine prezenţa şi localizarea corpilor străini radiotransparenţi cu dimensiuni mai mici în comparaţie cu posibilităţile tomografiei computerizate [7]. În caz de persistenţa a modificărilor inflamatorii şi / sau a dereglărilor mobilităţii oculare, unor asemenea pacienţi este recomandată efectuarea examenului MRI. Un alt atu al MRI este aplicabilitatea pe care o manifestă în diagnosticarea celulitei secundare, precum şi a abcesului pâlniei musculare, cu sensibilitatea superioară faţă de tomografia computerizată [9].

MRI se caracterizează printr-o sensibilitate înaltă în evaluarea corpilor străini intraorbitari roentgen-negativi, în special, celor organici. De asemenea, MRI este de neînlocuit în aprecierea lezării asociate a ţesuturilor moi, inclusiv ale celor inflamatorii. În acelaşi timp, utilitatea MRI-ului este compromisă de preţul înalt al investigaţiei şi de accesul limitat din cauza caracteristicilor constructive şi a necesităţii unui personal de calificare înaltă. Există riscul de mobilitate a corpilor străini metalici în timpul investigaţiei cu agravarea leziunilor iniţial provocate. Pacienţii cu starea mintală afectată nu pot fi supuşi acestei investigaţii [7,9].

Concluzii

Analiza literaturii contemporane şi experienţă proprie, bogată în domeniu, au contribuit la realizarea unei scheme de diagnostic secvenţial al pacienţilor cu traumatisme orbitare complicate, cu prezenţa unui sau a mai multor corpi străini intraorbitari. Prima metodă de elecţie o reprezintă radiografia orbitară simplă şi USG, orientate spre determinarea prezenţei / absenţei corpilor străini intraorbitari, plasaţi intraorbitar extra- şi, respectiv, intraocular, în segmentele oculare posterioare (radiografie) şi anterioare (sonografie). De asemenea aceste metode pot fi utilizate în evaluarea lezării structurilor osoase (radiografie) şi a celor moi

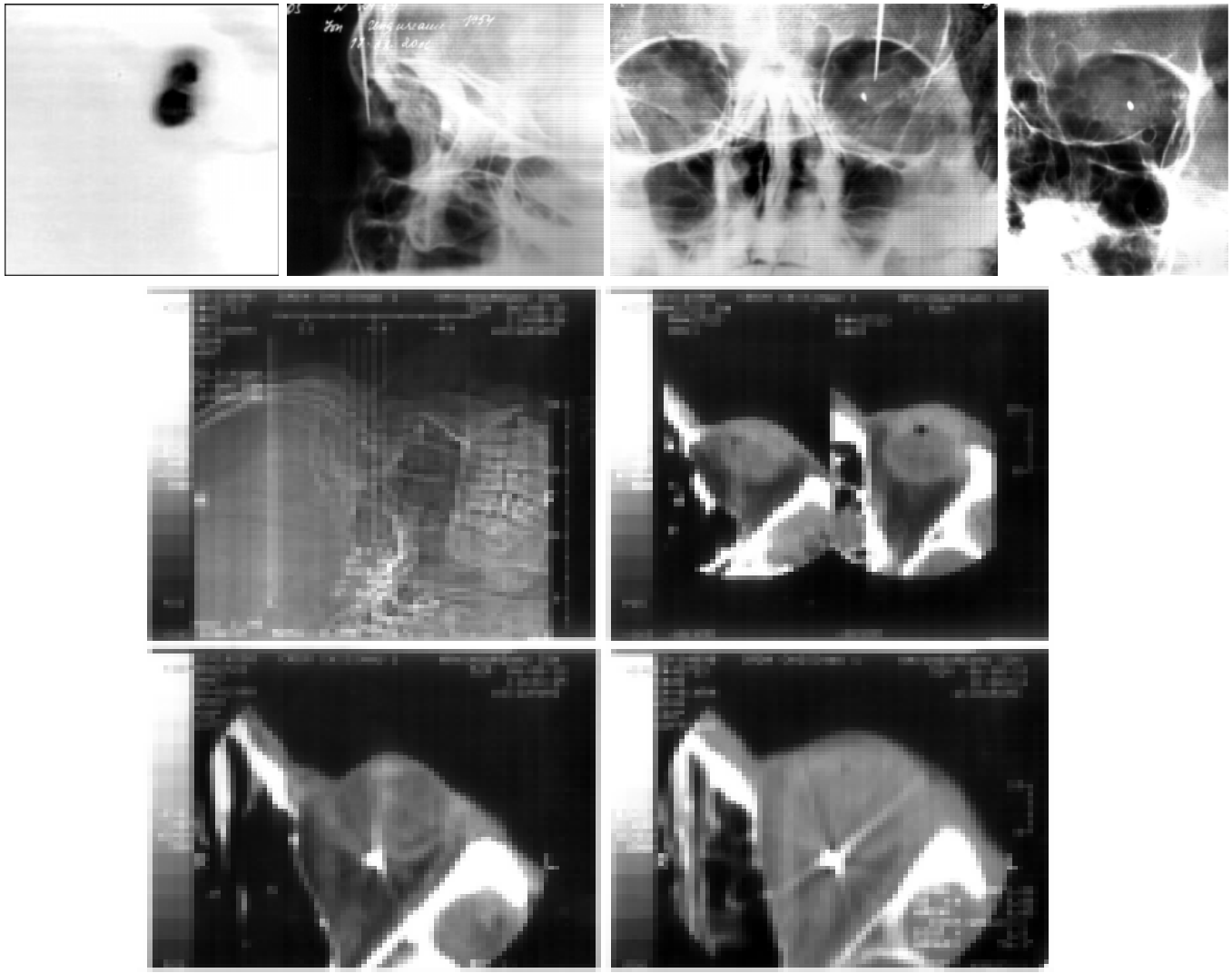

Fig. 5. CT şi metodă de localizare cu sondă

(sonografie) adiacente. Localizarea corpului străin intraorbitar, un pas important în managementul ulterior al pacientului, este efectuată cu USG oculară de rezoluție înaltă sau în 3D şi aplicând metodele radiologice de localizare (Komberg, Focht, Abalkin-Pivovarov, metodă cu sondă). Implementarea CT şi MRI este limitată de accesibilitatea redusă şi de costul ridicat al acestor metode. Lipsa programelor speciale de reconstrucție tridimensională, precum şi posibilitățile de efectuare a straturilor la un interval redus, de 1 mm, complică semnificativ interpretarea datelor imagistice prin intermediul acestor metode.

Bibliografie

1. Flynn SB, Cannon TC, Schmucker T Davis R Westfall C. Orbital Foreign Body. Arch Ophthalmol 2004;122:296-297
2. Hess U, Harms J, Lanzl I, Wilhelm T, Grafin von Einsiedel H. The radiological diagnosis of an intraorbital bullet projectile Radiologe. 2000 Apr;40(4):404-7.
3. «Рентгенодиагностика в офтальмологии», Атлас рентгенограмм, Г.В. Панфилова, З.Д. Титоренко, Е.К. Чепойда, Кишинёв, «Штиинца», 1992, стр. 26.
4. Lackner B, Schmidinger G, Funovics M. Diagnosis of intraocular foreign bodies in multidetector-CT: influence of acquisition parameters on radiation dose and detectability Rofo. 2006 Jan;178(1) :90-5.
5. Lakits A, Prokesch R, Scholda C, Nowotny R, Kaider A, Bankier A. Helical and conventional CT in the imaging of metallic foreign bodies in the orbit. Acta Ophthalmol Scand. 2000 Feb;78(1):79-83.
6. Neumann K, Ehrich D, Bloching M. Orbital foreign bodies — diagnostics, therapy and management Laryngorhinootologie. 2005 Mar;84(3):187-92.
7. Shi G, Zhang X, Li Q. Comparison between magnetic resonance imaging and CT in detection and localization of non-magnetic intraocular foreign bodies Zhonghua Yan Ke Za Zhi. 1997 Mar;33(2):100-2.
8. Zhu Y, Zhang XF, Sheng YJ. Combining diagnosis of IOFB and complications with multiple image-related methods Zhonghua Yan Ke Za Zhi. 2003 Sep;39(9):520-3.
9. Lee JA, Lee HY. A case of retained wooden foreign body in orbit. Korean J Ophthalmol. 2002 Dec;16(2):114-8.
10. Cusumano A, Coleman DJ, Silverman RH, Reinstein DZ, Rondeau MJ, Ursea R, Daly SM, Lloyd HO Three-dimensional ultrasound imaging. Clinical applications. Ophthalmology. 1998 Feb;105(2):300-6.
11. Karcioglu ZA, Nasr AM. Diagnosis and management of orbital inflammation and infections secondary to foreign bodies: a clinical review. Orbit. 1998 Dec;17(4):247-269.
12. Maresova K, Kalitova J, Simicak J, Rehak J. The ultrasound findings in posttraumatic endophthalmitis Cesk Slov Oftalmol. 2006 Apr; 62(2):125-32.

Prezentat la redacție 11.10.2006

HIPERTENSIUNEA ARTERIALĂ, ACCIDENTUL VASCULAR CEREBRAL ŞI RISCURILE DEZVOLTĂRII DEMENŢEI

ARTERIAL HYPERTENSION, CEREBROVASCULAR ACCIDENT AND THEIR RISK IN DEMENTIA DEVELOPMENT

Rezumat
Complicațiile cerebro-vasculare determina soarta celor suferinzi de hipertensiune arterială (HTA), prin invalidizare şi deces. Accidentele vasculare cerebrale induc la rândul sau şi dezvoltarea tulburărilor cognitive. HTA - una dintre cauzele dezvoltării celor mai răspândite tipuri de demenţe

Angela MARINA[1], Ion MARINA[2], Alexandru CARAUŞ[3], Liuba POPESCU[1], Rodica NEGRU-CEMORTAN[1]
Laboratorul "Hipertensiuni arteriale" IMPS, Institutul de Cardiologie; CNŞPMU

[1] - cercetător ştiinţific
[2] - medic neuro-chirurg
[3] - doctor habilitat în medicina

Abstract
Cerebrovascular complications determine the destiny of the patients suffering with hypertensive disease – from invalidity inclusive the death. The cerebrovascular accidents generate cognitive perturbations. Hypertensive disease is one of the main causes of different types of dementia.

Introducere

Accidentele vasculare cerebrale sunt o maladie cu o rată de mortalitate înaltă, circa 25% de bolnavi decedând în prima lună. Se cere a fi menţionate şi gradul înalt de invalidizare post - AVC. Necesitatea unei reabilitări intensive şi nursing-ul constituie încă un domeniu de cercetare pentru sistemele de sănătate din întreaga lume. Analiza modificării morbidităţii efectuată recent în mai multe ţări în paralel, a demonstrat o creştere semnificativă a cardiopatiei ischemice (CI) şi stroke în statele dezvoltate, datorată urbanizării, industrializării şi a stilului de viaţă. Raportul de Sănătate întocmit la cererea Băncii Mondiale a relevat că la acest moment maladiile cardio-vasculare sunt cauza mortalităţii în circa 30% de cazuri [1].

Tabelul 1

Mortalitatea cauzată de patologia cardio-vasculară în diverse zone geografice, 1990 şi 2020 aa.

	Cantitate (x1.000.000)	Ca urmare CPI	Ca urmare Stroke	Pronostica.2020(%)
Ţările dezvoltate	3,2	53	25	15
Ţările ex-socialiste	2,1	50	31	26
India	2,3	52	20	111
China	2,6	30	50	77
Alte ţări din Asia	1,3	34	29	106
Ţările Africii	0,8	26	47	114
America Latina şi Ţările Caraibelor	0,8	44	32	120
Ţările Orientului apropiat	1,3	47	16	129
In total în lume	14,3	44	31	73

În acest raport se accentuează faptul că spre anul 2020 maladiile cardio-vasculare vor exclude bolile infecţioase din capul listei ca principala cauză de decese şi de invalidizare, în timp ce cardiopatia ischemică va fi pe primul loc, iar stroke-ul pe locul 4 în lume. Rezultatele studiului Global Burden of Disease Project au arătat că în anul 1990 în ţările dezvoltate economic au fost înregistrate 5,2 milioane decese prin maladii cardio-vasculare şi în ţările în curs de dezvoltare - 9,1 milioane (ţărilor ex-socialiste revenindu--le - 2,1 milioane). Totodată, dacă în ţările dezvoltate aproape un sfert din aceste decese revin persoanelor mai tinere de 70 de ani, în ţările subdezvoltate acestei categorii de vârstă îi revin aproape o jumătate din cazurile de deces prin boli cardio-vasculare. Deci, chiar dacă în ţările subdezvoltate mortalitatea din cauza bolilor cardio-vasculare este mai mare doar cu o treime decât în cele dezvoltate, cantitatea anilor "sănătoşi " de viaţă pierduţi din cauza decesului ori invalidizării este aproape de trei ori mai mare comparativ cu ţările dezvoltate ale lumii. Pronosticul ne demonstrează că spre anul 2020 răspândirea generală a bolilor cardio-vasculare va spori cu aproape trei pătrimi [1]. Practic aproape totalmente această creştere se va produce din contul ţărilor în curs de dezvoltare, cauza esenţială fiind tendinţa generală de îmbătrânire a populaţiei, ţărilor ex-socialiste revenindu-le 26% din numărul total de cazuri [1].

Medicina bazată pe dovezi – repere farmacoterapeutice

Este bine cunoscută relaţia dintre hipertensiunea arterială şi insuficienţa circulaţiei cerebrale, mai ales vizavi de stroke. Riscul dezvoltării unui accident este dependent logaritmic liniar de nivelurile tensiunii arteriale (TA) sistolice şi diastolice. Astfel reducerea TA la hipertensivii fără de insuficienţă a circulaţiei cerebrale duce la diminuarea frecvenţei stroke, "profilaxia

primară " efectuându-se într-un termen relativ scurt [2]. Conform datelor studiilor analitice, efectul vădit pozitiv al terapiei antihipertensive se atinge după 2-3 ani, totodată reducerea TA diastolice cu 5-6 mm Hg este însoţită de diminuarea dezvoltării stroke cu 40%. Valorile tensionale crescute cronic conduc, fapt binecunoscut, la dezvoltarea modificărilor structurale şi funcţionale ale vaselor craniene. În HTA remodelarea, determinată de factorii neuroumorali şi endoteliali, cu un rol important al sistemului renin-angiotensină-aldosteron, reprezintă modificările structurale fundamentale care se produc în peretele arterial. Nu se exclude şi factorul genetic care poate contribui la remodelarea vasculară cerebrală. În peretele arterial, remodelarea constă în hipertrofia celulelor muşchiului neted vascular şi în creşterea colagenului extracelular. La nivelul arterelor mici, aceste modificări structurale şi funcţionale sunt responsabile de scăderea diametrului lumenului şi, prin urmare, de creşterea permanentă a rezistenţei periferice. Alţi doi factori posibili ai remodelării sunt creşterea presiunii intravasculare şi a activităţii simpatice, însă rolul lor pare să fie minim. HTA, în special cea sistolică, constituie un factor major pentru AVC primare şi recurente şi pentru accidentele ischemice tranzitorii determinate de ateroscleroza extracraniană. HTA asociată, de obicei, cu masa crescută a ventriculului stâng (VS) ecografic a fost corelată cu un risc progresiv mai mare de AVC într-un grup de vârstnici [3].

Datele obţinute în studiul britanic al AVC tranzitorii (UK Transient Ischaemic Attack Study) confirmă dependenţa logaritmic liniară dintre nivelul TA şi frecvenţa stroke recurent. Conform datelor lui J.S.Meyer şi colab., menţinerea TA sistolice în limitele 135-150 mm Hg este însoţită de ameliorarea ori stabilizarea indicilor funcţiilor intelectuale la bolnavii cu demenţă vasculară, pe când în cazurile similare, fără controlul eficient al valorilor TA, aceşti indici se reduc.

Dat fiind faptul că o parte de AVC se dezvoltă la pacienţii cu TA normală există o necesitate reală de dovezi că scăderea TA la pacienţii normotensivi ar putea conduce la diminuarea AVC repetat.

Endpointul primar al studiului (Perindropil Protection Against Recurrent Stroke Study) PROGRESS l-a constituit frecvenţa dezvoltării AVC (ischemic ori hemoragic) recurent, iar la secundar - complicaţiile cardio-vasculare şi invalidizarea [4]. Încă un indiciu de importanţă este funcţia cognitivă, dat fiind că studiul a inclus adăugător datele efectelor terapiei antihipertensive şi frecvenţa dezvoltării demenţei. Preparatul de bază a fost ales perindoprilul, bazându-se pe faptul că el nu reduce gradul de perfuzie cerebrală la scăderea TA sistemice la diferite categorii de bolnavi, inclusiv la cei cu stroke. În afară de aceasta, în cercetările experimentale efectuate pe animale şi în cele clinice s-a arătat că perindoprilul are o acţiune protectoare asupra arterelor şi arteriolelor creierului independent de efectul său hipotensiv. Printre inhibitorii ECA, perindopril dispune la ora actuală de cele mai puternice argumente ştiinţifice care îl ridica de la gradul de preparat antihipertensiv la cel de agent terapeutic complex, pluripotent, cu capacităţi de contracarare a disfuncţiei endoteliale şi a procesului aterotrombotic în ansamblu.

Hipertensiunea arterială este şi un factor bine cunoscut în dezvoltarea demenţei, în special a multiinfarctului demenţei. Totodată, această formă de demenţă este mai rar întâlnită, iar rolul hipertensiunii arteriale în dezvoltarea altor forme de demenţă de tip vascular (maladia Binswanger şi infarctele cerebrale multiple trombotice ori embolice) necesită investigaţii suplimentare. Cauzele dementelor sunt : 50-60% - boala Alzheimer, 15-20% - demenţa după mai multe infarcte cerebrale, 15% forme mixte ale primelor două entităţi patologice şi 15% - ca urmare a altor afecţiuni, de obicei, din cauza bolilor interne. Rezultatele unor cercetări recente demonstrează rolul factorilor de risc vasculari şi în dezvoltarea maladiei Alzheimer. Datele obţinute par să confirme faptul că un şir întreg de factori vasculari, pe lângă nivelul TA, joacă rolul de cofactori în dezvoltarea şi în progresarea demenţei, inclusiv a maladiei Alzheimer, la un spectru larg de pacienţi [4, 5].

Maladiile cerebro-vasculare şi boala Alzheimer reprezintă o patologie răspândită la vârstnici. În ultimul timp se acumulează tot mai multe date despre existenţa unei relaţii între aceste două patologii şi a faptului că AVC-ul poate avea un rol important în debutul (ori pe durata perioadei latente) nu numai în demenţa de tip vascular, dar şi în maladia Alzheimer. Aceste date pot fi prezentate astfel:

a) Maladia Alzheimer şi bolile cardio-vasculare au câţiva factori cheie ce determină un risc mai mare ori mai mic de dezvoltare a bolii. Spre exemplu, s-a demonstrat că prezenţa alelei e4 din gena ApoE şi polimorfismul genei fermentului transformator de angiotensină sunt un factor de risc atât pentru CI, cât şi pentru demenţă, pe când preparatele antitrombotice, aspirina si antiinflamatoarele nesteroidiene, ca şi terapia hormonală de substituţie au un efect de prevenire în aceste maladii [5].

b) La bolnavii cu alela e4 ale genei ApoE, unul dintre puţinii factori de risc determinaţi în dezvoltarea maladiei Alzheimer, riscul de a dezvolta demenţa post-stroke este mult mai mare, decât la cei ce nu au această alelă. Ba mai mult, riscul demenţei post-stroke la bolnavii homozigoţi pe alela e4 a genei ApoE este de trei ori mai mare decât la bolnavii heterozigoţi pe această alelă [6].

c) Pacienţii cu risc înalt de maladii cardiovasculare prezintă şi un risc înalt de boala Alzheimer. Spre exemplu, conform datelor cercetării de la Rotterdam, la pacienţii cu manifestări clinice ale aterosclerozei riscul de a dezvolta maladia Alzheimer a fost de trei ori mai mare, pe când în studiul lui Snowdon şi colab. a fost relevat că la bolnavii cu criterii neurologice de maladie Alzheimer probabilitatea dezvoltării demenţei creşte de 20 de ori în prezenţa stroke-urilor mici asimptomatice [7, 8].

d) Posibil cele mai convingătoare sunt datele obţinute în studiul Syst-Eur (Hipertensiunea Sistolica în Europa), care confirmă că terapia antihipertensivă poate diminua riscul dezvoltării demenţei de toate tipurile. În acest studiu verificat placebo, dublu orb, au fost incluşi peste 4000 de bolnavi, cu o vârstă mai mare de 60 de ani, cu hipertensiune izolat sistolica. Ca preparat de bază a fost selectat antagonistul de calciu - nitrendipină, în caz de necesitate a fost permisă utilizarea enalaprilului şi a hidroclortiazidei. În cadrul studiului Syst-Eur a fost inclusă suplimentar şi studierea efectului tratamentului antihiprtensiv în dezvoltarea demenţei, care a format un subgrup din 2418 bolnavi. La momentul finalizării studiului, încheiat înainte de termen, peste doi ani, în grupul placebo au fost depistate 21 de cazuri de demenţă, iar în grupul activ tratat - 11cazuri. Astfel, în cadrul tratamentului s-a constatat reducerea frecvenţei dezvoltării demenţei cu 50%, dintre care majoritatea de tip Alzheimer şi nu de tip vascular. Totuşi este necesar ca rezultatele obţinute să fie interpretate cu precauţie, din cauza existenţei unei incertitudini vizavi de efectele tratamentului,

din cauza unui număr mic de bolnavi cu demenţă. Ca rezultat, efectul posibil al medicaţiei antihiprtensive poate varia de la lipsa de efect până la 76% de reducere a frecvenţei dezvoltării demenţei. În afară de aceasta, din cauza unui număr mare de bolnavi ieşiţi din studiu, exactitatea rezultatelor efectului tratamentului se reduce şi mai mult [9].

Astfel, complexitatea de date acumulate pe parcursul studiilor clinice, epidemiologice şi neurologice ne demonstrează ipoteza corelaţiei între factorii vasculari diverşi şi modificările degenerative care pot determina durata perioadei latente şi rapiditatea progresării demenţei [10]. Există câteva mecanisme potenţiale prin intermediul cărora factorii vasculari pot juca un rol determinant în etiologia demenţelor la un spectru larg de bolnavi. Ipoteza de bază de astăzi este că afectarea funcţiei cognitive este determinată de depozitele de amiloid şi de alte modificări cerebrale care sunt secundare în raport cu ischemia cerebrală la pacienţii predispuşi - cu alela e4 a genei ApoE prezentă. Deci, afectarea funcţiei cognitive poate fi legată de suprapunerea focarelor izolate, afectate ori de efectul sumar al diferitor tipuri de afectare ischemică, cerebrală pe fundal de modificări neurologice, ce includ plăcile senile şi ghemulețele neurofibrilare, specifice maladiei Alzheimer şi care se atestă frecvent la vârstnici [11]. Rezultatele trialurilor recent efectuate, în care unui număr mare de pacienţi li s-a efectuat Rezonanţa magnetică nucleara (RMN), par să confirme acest mecanism [12]. S-a observat faptul că stroke-ul asimptomatic (adică AVC fără un tablou clinic manifestat, dar ce induce afectare de focar al parenchimului cerebral) reprezintă o stare frecventă la vârstnici. În afară de această, la oamenii în etate se înregistrează frecvent afectări multiple ale substanţei albe ori modificări ale semnalului de intensitate înaltă în substanţa albă. Chiar dacă etiologia afectării substanţei albe este în cea mai mare parte necunoscută, de obicei, se presupune că aceste afectări sunt marcherii unei ischemii cerebrale cronice, ca urmare a prezenţei relaţiei cu factorii de risc, generali pentru AVC ca vârsta, HTA, şi afectarea funcţiei cognitive. Toate aceste date reiau o discuţie începută mai demult, nefinalizată nici în prezent, despre diferenţele dintre demenţa degenerativă (de obicei maladia Alzheimer) şi demenţa de tip vascular. Spre regret, este foarte dificilă stabilirea demenţei în cadrul maladiei Alzheimer, sau este vorba despre aşa numita „afectare progresivă a funcţiei cognitive în demenţa multiinfarct". Actualmente există câteva definiţii ale demenţei de tip vascular, fapt ce produce confuzii în acest domeniu. În afară de demenţa multiinfarct semne de demenţă tip Alzheimer pot avea şi alte tipuri de demenţe vasculare cu o evoluţie mult mai agresivă. În pofida eforturilor de elaborare a criteriilor diagnostice, până astăzi nu există o clasificare unanim acceptată, care ar permite diferenţierea diferitor tipuri de demenţe de tip vascular. În consecinţă, rezultatele diferitor trialuri, efectuate în grupele de vârstnici, se deosebesc printr-o variabilitate înaltă, creând o fluctuaţie a indicilor gradului de răspândire de la 3% la 30% [13]. Cel mai probabil, în varianta "curată", aceste stări sunt deosebit de rare, de aceea în majoritatea cazurilor demenţa poate fi apreciată ca o combinare a factorilor degenerativi şi vasculari. În cazul în care această ipoteză este adevărată, atunci efectul pozitiv al corecţiei factorilor vasculari de risc, ca de exemplu TA, va conduce nu numai la prevenirea dezvoltării demenţei de tip vascular, ci poate chiar va exclude factorul vascular, prezent la mulţi pacienţi cu maladia Alzheimer. Dacă această strategie preventivă va fi aptă să amâne, măcar cu câteva luni, dezvoltarea demenţei, se va diminua semnificativ şi gradul de răspândire a demenţelor în general. Demenţa este una dintre principalele cauze ale pierderii capacităţii de autoîngrijire şi principala cauză a plasamentului vârstnicilor în instituţii specializate. Rezultatele analizelor epidemiologice efectuate în ultimii 10 ani au arătat că gradul de răspândire a demenţei la persoanele de peste 65 de ani este de 5% şi este strâns corelat cu vârsta [12, 13]. Astfel, luând în considerare tendinţa generală de îmbătrânire a populaţiei, în anii apropiat următori se poate aştepta o creştere semnificativă a persoanelor afectate de demenţă. În baza analizei datelor vizând tendinţele demografice pentru persoanele în vârsta de 80 de ani şi mai mult se presupune că în SUA, spre mijlocul secolului, de la 10 la 15 milioane de oameni vor fi suferinzi de maladia Alzheimer. Ba mai mult, bazându-se pe ritmul rapid de îmbătrânire a populaţiei din Japonia şi din alte ţări asiatice, numărul total de bolnavi per global poate depăşi cifra de 100 de milioane. Unul dintre principalele scopuri ale studiului PROGRESS, fixat în protocolul de bază, este cel de confirmare a ipotezei că pe fundal de tratament antihipertensiv se poate atesta reducerea frecvenţei de dezvoltare a demenţei la bolnavii cu AVC. Evaluarea afectării funcţiei cognitive se efectua la momentul includerii bolnavilor în studiu, însă în anul 1999 a fost planificată introducerea unor criterii ameliorate de diagnostic al demenţei. Astfel, PROGRESS Demenţa nu prezintă ca atare un studiu nou separat, pentru că aprecierea s-a efectuat în baza metodelor existente deja şi s-a aplicat la întreaga populaţie aflate în studiu în toate cele 172 de centre incluzând 6105 de bolnavi. Pacienţii au fost randomizaţi în grupul terapiei active, beneficiind de perindopril +/- diuretic (indapamid) şi în grupul de control, unde li s-a administrat placebo. Informaţia despre funcţia cognitivă a pacientului s-a efectuat la 6 luni, apoi la fiecare an de studiu de la momentul randomizării bolnavilor în grupuri de tratament. La fiecare vizită pacientul efectua examinarea pe scala Mini-mental (MMSE) + opinia subiectivă a cercetătorului [14]. Diagnosticul de demenţă era validat de o comisie prin metoda dublu orb. Rezultatele trialurilor epidemiologice şi clinice au demonstrat, că frecvenţa dezvoltării demenţei la hipertensivii vârstnici variază de la 7 până la 10 per 1000 oameni – ani [15]. Criteriul de eficacitate relativă în ceea ce priveşte riscul dezvoltării demenţei s-a bazat pe analiza comparativă a efectelor a două scheme de tratament. Astfel, conform rezultatelor studiului PROGRESS, terapia bazată pe perindopril reduce semnificativ riscul dezvoltării unui stroke repetat. Aceste rezultate completează beneficiile de protecţie cerebrală şi cardiacă la pacienţii cu istoric de accident vascular cerebral şi determină atât o reducere importanta a AVC recurent – 28%, cât şi o scădere semnificativă a evenimentelor cardiace (infarct miocardic şi deces cardiac – 26%, insuficienţă cardiacă – 26%). În studiul SCOPE ca obiectiv secundar a fost evaluată reducerea incidenţei AVC non-fatal, care a fost semnificativ scăzut (-29%) în grupul aflat în tratament cu candersartan. Conform datelor multor studii clinice pe fundal de tratament antihipertensiv riscul dezvoltării AVC scade efectiv până la 40 % [16]. Aceleaşi date vine să le confirme şi studiul MOSES (2004) - tratamentul cu eprosartan reduce la fel de semnificativ riscul de stroke recurent. Ba mai mult, tratamentul antihipertensiv cu eprosartan a fost net superior în prevenirea AVC, comparativ cu nitrendipina – un preparat dintre cele mai eficient utilizat în prevenirea bolilor cerebro-vasculare. Studiul PATS, studiul randomizat, dublu orb, cu control placebo a demonstrat pe 5665 pacienţi cu accidente ischemic tranzitoriu (AIT) sau istoric de

AVC, fără sechele severe ca scăderea TA cu 5/2 mm Hg cu un diuretic (indapamid) a redus incidența AVC fatal cu 29%, cu un beneficiu absolut la 3 ani de 29 evenimente la 1000 participanți; rezultatele au fost similare la hipertensivi şi normotensivi. Un interes aparte îl reprezintă şi rezultatele pe care le-a obținut Z.Gio şi colab., studiind apariția şi progresarea demenței la vârstnicii de peste 75 ani. Din 1810 pacienți incluşi în studiu, 651 au beneficiat de tratament antihipertensiv înainte de includere şi prezentau un număr cert mai mic de demențe decât pacienții care nu administrau tratament antihipertensiv; la 584 de pacienți, fără semne de demență în timpul tratamentului, s-a redus cert numărul de cazuri de apariție a tulburărilor cognitive. Totodată, cercetătorii au încercat să efectueze o analiză comparativă a efectelor medicamentelor din diferite grupe în frecvența dezvoltării demenței la vârstnicii hipertensivi. Drept unitate a fost stabilit riscul dezvoltării demenței la hipertensivii netrataţi. Cel mai mic risc relativ de apariție a demenței (0,6) s-a constatat în grupul de pacienți tratați în monoterapie cu diuretice. În acelaşi timp, în grupul de pacienți tratați cu medicamente din alte grupe (50%- antagonişti de calciu, 45% - betablocanți), riscul relativ al dezvoltării de tulburări cognitive a fost de 0,9. Deci utilizarea diferitor grupe de medicamente antihipertensive la vârstnicii cu TA 160/95mmHg în mod cert reduce riscul dezvoltării demenței [17, 18].

Concluzie

Suntem departe de a fi câştigat războiul cu boala cardiovasculară şi cea cerebrovasculară. Totuşi este evident pentru întreaga lume medicală că s-a câştigat o bătălie importantă cu aceste flagele ale civilizației moderne. Numai de noi depinde modul cum de aceste achiziții terapeutice vor beneficia în viitor pacienții vasculari pe care îi avem în îngrijire.

Bibliografie:

1. Murray CJL, Lopez AD. The global burden of disease. A comprehensive assessment of mortality and disability from diseases, injuries and risc factors in 1990 and projected to 2020.Harvard:Harvard School of Public Health,on behalf of the WHO and the World Bank; 1996
2. Collins R, Peto R, MacMahon S, Herbert P, Fiebach NH, Eberlein KA, et al. Blood pressure, stroke, and coronary heart disease. Lancet 1990; 335:827-839.
3. Prospective Studies Colaboaration. Cholesterol, diastolic blood pressure, and stroke: 13 000 strokes in 450 000 people in 45 prospective cohorts. Lancet 1995; 346: 1647-1653.
4. PROGRES Management Committee. Blood pressure lowering for the secondary prevention of stroke: rational and design for PROGRESS .J Hypertens 1996;14(suppl 2):S41-S46
5. Van Bockxmeer FM, Mamotte CDS. Apolipoprotein e4 homozigoty in young men with coronary heart disease. Lancet 1992;340:879-880
6. Amouyel P, Richard F, Cottel D. The deletion allele of the angiotensin 1 converting enzyme as a genetic susceptibility factor for cognitive impairment. Neurisci Lett 1996;217:203-205
7. Hofman A, Ott A, Breteler MMB, Bots ML, Sliiter AJC, Van Harskamp F,et al. Atherosclerosis, apolipoproten E, and prevalence of demantia and Alzheimer's disease in the Rotterdam Study. Lancet 1997;349:151-154
8. Snowdon DA, Greiner LH, Mortimer JA, Reiley KP, Greiner PA, Markyesbery WR. Brain infarction and the clinical expression of Alzheimer disease: The nun study. JAMA 1997:277:813-817
9. Sassen JA Fagard R, Thijs L, Celis H, Arabidze GG, Brikenhager WH,et al. Randomised double-blind comparison of placebo and active treatment for older patiens with isolated systolic hypertesion .The Systolic Hypertension in Europe (Syst-Eur) Trial Investigators. *Lancet* 1997; **352** : 757-764
10. Forette F, Seux ML, Staessen JA, Thijs L, Brikenhager WH, Babarskine MR,et al. Prevention of dementia in randomized double-blind placebo-controlled Systolic Hypertinsion in Europe (Syst-Eur)trial. *Lancet* 1998; **352**: 1347-1351.
11. Drachman D. New criteria for the diagnosis of vascular dementia: do we know enough yet? *Neurology*. 1993;43: 243-245.
12. Ritchie K, Kildea D. Is senile dementia"age-related" or "ageing-related"? Eevidence from meta-analysis of dementia prevalence in the oldest old . *Lancet* 1995; **346**: 931-934.
13. Folestin MF, Folestin SE, McHugh PR."Mini- Mental State". A practial method for grading the cognitive state of patiens for the clinician. *J Psychiatr Res* 1975; **12** : 189-198.
14. Tatchimi TK, Paik M, Bagiella E, Desmond DW, Stern Y, Sano M,et al. Risk pf dementia after stroke in a hospitalized cohort : results of a longitudinal study. *Neurology* 1994; **44**: 1885-1891.
15. Lewington S., Clarke R., Qizilbash N.et al. Age-specific relevance of usual blood pressure to vascular mortality: A metaanalysis of invidual data for one million adults in 61 prospective studies. Lancet. 2002; **360**: 1903-1913.
16. Neal B., MacMahon., Chapman N. Effects of ACE inhibitors,calcium antagonists and other blood-presssure-lowering drugs: Results of prospectively designed overviews of randomosed trials.Blood Pressure Lowering Treatment Trialists Collaboration. Lancet. 2000; **356** : 1995-1964
17. Chobanian AV.,Bakris GL., Black HR .et al. The Seventh Report of the Joint National Committee on Prevention, Detection,Evalution and Treatment of High Blood Pressure : The JNC 7 Report. JAMA. 2003; **289**(19): 2560-2571.

Prezentat la redacție 25.06.06

EFECTUL ANTIOXIDANT AL OXIGENULUI ACTIV ÎN FORMA SA ALOTROPĂ ÎN TERAPIA INTENSIVĂ COMPLEXĂ A FAZEI ACUTE A INFARCTULUI CEREBRAL

THE ANTIOXIDANT EFFECTS OF OZONOTHERAPY IN INTENSIVE THERAPY IN THE ACUTE PERIOD IN PATIENTS WITH CEREBROVASCULAR ISCHEMIA

Dorin GALADIUC[1]
catedra Anesteziologie şi Reanimatologie a FPM a USMF „Nicolae Testemiţanu”

[1]-doctorand

Rezumat
În lucrare sunt evaluate modificările sistemului de peroxidare lipidică şi apărare antioxidantă, spectrului lipidic la pacienţii cu ischemie cerebrală acută, rolul căruia este demonstrat. Sunt studiate particularităţile efectului curativ al ozonoterapiei sub formă de perfuzie intravenoasă a serului fiziologic ozonat (SFO) şi autohemotransfuziei ozonate (AHTO) la pacienţii cu ischemie cerebrală acută. S-a demonstrat eficacitatea semnificativă a utilizării oxigenului activ în forma sa alotropă în complexul terapiei intensive a ischemiei cerebrale acute. Este propusă metoda de utilizare a oxigenului activ în forma sa alotropă în complexul terapiei intensive a ischemiei cerebrale acute sub formă de perfuzie a serului fiziologic ozonat (SFO) şi autohemotransfuziei ozonate (AHTO).

Summary
The study is devoted to the changes of system lipid peroxidation (LPO), antioxidant systems (AOS) and lipidic spectrum in patients with cerebrovascular ischemia in the acute period of Cerebral Infarction, and this role was confirmed. The effects of ozonotherapy in patients with acute brain ischemia on the background of cerebral infarction were investigated. The researches authentically showed the usefulness of including of ozonotherapy in complex with intensive therapy in the patients with the acute period of Cerebral Infarction.

Actualitatea studiului

Boala cerebrovasculară (BCV) şi complicaţiile ei severe ca atacul vascular cerebral (AVC), constituie una din cele mai actuale tematici de cercetare a neurologiei şi neuroreanimatologiei contemporane. În pofida strategiilor demarate în ultimele decenii sub egida Organizaţiei Mondiale a Sănătăţii (OMS) în multe regiuni ale planetei, inclusiv şi în Republica Moldova se determină o tendinţă certă de sporire a morbidităţii patologiei cerebrovasculare.

Patogenia lezării structurilor cerebrale în cadrul afecţiunilor cerebro-vasculare atât ischemice, cât şi hemoragice, necătând la multitudinea cauzelor de fon declanşatoare, poartă în totdeauna în caracter specific şi constă în agravarea progresivă a complexului de perturbări pato-biochimice, determinate de scăderea concentraţiei arteriale a oxigenului (hipoxemiei), dereglării metabolismului cerebral, cu dezechilibrarea potenţialului electrolitic şi energetic celular şi manifestări de intoxicaţie endogenă în rezultatul dezintegrării membranelor celulare, peroxidării lipidelor, acumulării în exces a radicalilor liberi (Stresul Oxidativ) [1, 2, 6, 8].

Stresul oxidativ inducând o intensificare sporită a proceselor de oxidare, în condiţiile deficitului funcţional al sistemului propriu antioxidant, conduce la activarea peroxidării lipidelor, hiperproducerii de radicali liberi, sub acţiunea cărora are loc modificarea proprietăţilor funcţionale a fermenţilor, glucidelor şi proteinelor[6, 8]. În condiţiile perturbării proceselor energogeneratoare, dezechilibrul metabolismului energetic celular provoacă repercusiuni negative severe asupra structurilor neurogliale conducând spre apoptoza celulară.

Anume din aceste considerente stresul oxidativ chiar şi în condiţiile unei ischemii şi hipoxii de scurtă durată, prezintă cauza principală a perturbăriilor negative dintre procesul de energoproducere şi energoconsum, de care depinde nemijlocit integritatea morfofuncţională a structurilor membranare. Reieşind din acest tablou patofiziologic complex, principiile de bază în tratamentul afecţiunilor cerebro-vasculare ischemice se impun a fi de urgenţă, cu o intensivitate şi complexitate deosebită.

Strategiile terapeutice actuale în tratamentul maladiilor cerebrovasculare ischemice, sunt bazate în primul rând pe activarea în condiţiile de ischemie şi hipoxie a mecanismelor nespecifice de rezistenţă antihipoxică, inclusiv şi cu utilizarea preparatelor antihipoxante şi antioxidante.

Astfel, actualmente în terapia fazei acute a infarctului cerebral sunt utilizate un spectru vast de preparate medicamentoase: anticoagulante, antiagregante, antihipoxante, preparate vazoactive, neuroprotectoare, nootrope, etc. Însă, doar numai posibilităţile diagnostice şi tactico-curatice moderne ale neuro-reanimatologiei contemporane în paralel cu aplicarea unei terapii intensive simptomatice fundamentale, orientate spre stabilizarea indicilor hemodinamici, corecţiei dereglărilor respiratorii şi ritmului cardiac, cuparea simptomelor cerebrale generale (durerii, convulsiilor, etc.), permit efectuarea din start a unei terapii înalt-efective şi patogenic argumentate.

În ultimii ani în multe cinici din lume (Germania, Italia, Cuba, SUA, Rusia, Ucraina) în cadrul terapiei infarctului cerebral pentru ameliorarea aprovizionării ţesutului cerebral

cu oxigen este utilizat ozonul medical, inclusiv şi sub formă de soluţii fiziologice ozonate suprasaturate.

Conform opiniei unor cercetători, ozonului medical, administrat parenteral î-i sunt atribuite un şir de efecte benefice, cum ar fi creşterea viscozităţii şi elasticităţii eritrocitelor, îmbunătăţirea proprietăţilor reologice a sângelui, stimularea activităţii funcţionale a fermenţilor, proteinelor, eritrocitelor şi altele [3, 4]. În legătură cu cele menţionate ozonoterapia şi-a găsit implementare în ultimii ani şi în practica medicală neurologică în tratamentul dereglărilor neuro-vegetative supra-segmentare, encefalopatiei discirculatorii, neuropatiilor compresive ischemice, şi la pacienţii cu dereglări cerebro-vasculare ischemice [5, 7].

Însă studii fundamentale date despre utilizarea ozonului medical în complexul terapiei intensive a fazei acute a infarctului cerebral la momentul actual nu sunt, fiind doar prezente doar unele stipulări sporadice despre posibilitatea utilizării acestuia în tratamentul maladiilor cerebrovasculare, preponderent cronice. Reieşind din aceste premize actualul studiu a avut **ca scop:**

Evaluarea eficacităţii clinico-biochimice a utilizării oxigenului activ în forma sa alotropă în complexul terapiei intensive a ischemiei cerebrale acute la pacienţii în faza acută a infarctului cerebral.

Material şi metodă

În actualul studiu au fost incluşi 103 pacienţi trataţi cu ischemie cerebrală acută pe fondal de „AVC. Infarct Cerebral Acut" în blocul de neuro-reanimare a Clinicii Anesteziologie şi Reanimatologie a SCM „Sfânta Treime" şi în secţia Anestezie-Reanimare a SR Edineţ în perioada anilor 2003-2005. Pacienţii erau internaţi în mod urgent, preponderent în primele 3-6 ore de la debutul maladiei, mai rar până la 24 de ore şi mai mult de la debut.

Diagnosticul pozitiv de boală se instala în baza acuzelor caracteristice, examenului clinic general, examenului neurologic, investigaţiilor clinico-biochimice şi instrumentale: tomografia computerizată, eco-doppler al sistemului carotidian şi vertebro-bazilar, electrocardiagrafia şi ecocardiografia pentru diagnosticul afecţiunilor cardiace asociate, radiografia craniană şi a cutiei toracice, oftalmoscopia, etc.

Din numărul total de pacienţi în mediu - 68% au fost bărbaţi şi 32% - femei. Raportul bărbaţi / femei a constituit aproximativ 2:1.

Vârsta pacienţilor a variat între 46 şi 89 ani, media alcătuind 67,5 ± 2,03 ani în lotul I; 68,00 ± 1,91 în lotul II şi 67,07 ± 1,43 în lotul III, grupurile fiind practic omogene conform vârstei. Studiul a demonstrat un vârf al incidenţei AVC acute prezent în intervalul de vârstă 70-79 de ani, urmat de intervalul de vârstă 60-69 ani.

Stabilirea tipului de AVC acut (ischemic sau hemoragic) şi determinarea topografiei leziunii a constituit etapa cea mai importantă de diagnostic.

În studiu au fost luaţi doar pacienţii cu ischemie cerebrală pe fondal de AVC acut de tip ischemic, în special infarct cerebral acut. Dintre acestea 78% au fost în teritoriul carotidian, comparativ cu 22% din teritoriul vertebro-bazilar.

Diagnosticul final de ischemie cerebrală acută a impus şi determinarea afecţiunilor asociate.

Toţi pacienţii din loturile studiate au prezentat hipertensiune arterială (HTA) asociată: 72% HTA stadiul II şi 28% HTA stadiul I. Următoarele boli asociate au fost, în ordinea frecvenţei: cardiopatia ischemică (53%), diabetul zaharat (23%), maladii bronhopulmonare (13%), maladii hematologice şi oncologice (8%), alte cauze (3%).

Pentru realizarea scopului şi sarcinilor preconizate au fost studiate următoarele loturi de pacienţi cu ischemie cerebrală acută pe fondal de infarct cerebral cu utilizarea diferitor scheme de terapie intensivă:

Lotul I. – 31 pacienţi cu utilizarea terapiei intensive tradiţionale, conform principiilor şi standardelor de bază, cu utilizarea antiagregantelor, anticoagulantelor, antihipoxantelor, preparatelor vazoactive, neuroprotectoare, nootrope, etc., precum şi terapia intensivă simptomatică de corecţie şi susţinere a organelor şi sistemelor funcţionale vitale.

Lotil II. - 36 pacienţi în complexul terapiei intensive a cărora suplimentar s-a utilizat intravenos oxigenul activ în forma sa alotropă, sub forma de ser fiziologic ozonat (SFO), (Na Cl 0,9 % + O_3), 200ml cu doza de saturaţie 1000-2000 ĕg/l în fiecare zi total 5-6 infuzii, utilizând ozonatorul „Medozon BM".

Lotul III. - 36 pacienţi, unde în complexul terapiei intensive suplimentar s-a utilizat autohemotransfuzie intravenoasă ozonată. Pentru această în flacoane sterile cu 50 ml de ser fiziologic şi 10 mii UA Heparină se colecta 150 ml de sânge venos de la bolnav cu respectarea tuturor regulilor de colectare. Apoi conţinutul flaconului se satura cu ozon medical în doză de 1000-2000 ĕg/l şi se transfuza la pacient în primele 10 minute după saturarea cu ozon cu respectarea regulilor de transfuzie. Procedura se efectua zilnic, în total 5-6 infuzii pe parcursul perioadei acute.

Conform obiectivelor studiului metoda de lucru a constat în determinarea statutului clinico-biochimic de laborator, ce a inclus aprecierea nivelului de peroxidare a lipidelor şi activitatea antioxidantă, spectrul lipidic, echilibrul acidobazic, sistemului de coagulare ş.a..

Se colecta sângele din vena, cu respectarea tuturor regulilor de aseptică şi antiseptică, în eprubete speciale cu soluţie de anticoagulant EDTA în raport 1:10, închise cu dop ermetic şi erau transportate în primele 4-6 ore la laboratorul biochimic al catedrei Diagnostic Clinic de Laborator sub conducerea profesorului universitar, dr.hab.med., V. Niguleanu. În alte cazuri serul şi eritrocitele se conservau în frigider, conform metodicii catedrei DCL, la temperatura de 4°C timp de 24-36.

S-au efectuat în mediu câte patru determinări pentru fiecare pacient din lotul martor şi loturile de studiu la următoarele etape:

- **la etapa I** : ziua internării, până la iniţierea tratamentului;
- **la etapa II** : după 24 de la debutul tratamentului;
- **la etapa III** : după 48-72 ore de la debutul tratamentului;
- **la etapa IV** : după 5-7 zile de la începerea tratamentului.

1. Pentru aprecierea statutului prooxidant s-a efectuat:
1. determinarea hidroperoxizilor lipidici;
2. determinarea dialdehidei malonice;
3. determinarea activităţii prooxidante totale.

2. Pentru aprecierea statutului antioxidant s-a efectuat:

- ***determinarea activităţii catalazei;***
- ***determinarea activităţii superoxiddismutazei;***
- ***determinarea activităţii glutationperoxidazei;***
- ***determinarea ceruloplasminei*** **;**
- ***Determinarea activităţii antioxidante totale.***

Spectrul pro – şi antioxidant a fost studiat atât în ser, cât şi în eritrocite.

3. Pentru determinarea spectrului lipidic prin centrifugare timp de 10 min. la viteza de 3000 rot/min, se separa serul sangvin de eritrocite, apoi în ser au fost apreciaţi următorii parametri:

- ***cantitatea de colesterol;***
- ***nivelul de trigliceride;***
- ***conţinutul de alfa-colesterol;***
- ***conţinutul fracţiilor beta-lipoproteinelor***.

4. Prelucrarea statistică am efectuat-o la computerul personal IBM – 486 DX – 4 – 100, cu aplicarea pachetului SAS – PC USA (procedurile MEANS , CORR, SORT).

Rezultate şi discuţii

Nivelul iniţial al **Dialdehidei Malonice (DAM)** în eritrocite s-a dovedit a fi crescut practic în toate loturile cercetate cu 30,8 – 33,1% faţă de valorile optimal fiziologice.

La etapa II, după iniţierea tratamentului în loturile cu asocierea ozonoterapiei s-a observat o scădere a DAM atât în eritrocite, cât şi în ser şi a constituit aproximativ 7,8 – 8,1% în lotul II şi 11,8 - 14,4% în lotul III. În acelaşi timp în lotul I de studiu unde s-a iniţiat terapia intensivă tradiţională, la etapa II de cercetare, nivelul DAM faţă de etapa iniţială nu a scăzut deloc, nici în eritrocite, nici în ser, ci chiar din contra s-a observat o creştere cu circa 4,9-6,1%.

La etapa a III de cercetare se observă o micşorare a nivelului DAM faţă de etapa iniţială atât în eritrocite, cât şi în ser în toate loturile de studiu şi a constituit 1,5-2,1% în lotul I, 4,3-5,1% în lotul II şi 6,1-7,1% în lotul III. În continuare s-a observat aceeaşi tendinţă de scădere a concentraţiei DAM în toate loturile, însă în loturile cu utilizarea serului fiziologic ozonat şi autohemotransfuziei ozonate acest fenomen a fost mai evident. Astfel la ***etapa a IV*** nivelul DAM a scăzut faţă de iniţial cu 17-23% în lotul II şi cu 23-30% şi doar cu 13-17% faţă de valorile iniţiale la pacienţii lotului I.

Valorile **Hidroperoxizilor lipidici (HPL)** timpurii în eritrocite ***la etapa iniţială*** sau dovedit a fi sporite în toate grupele cercetate şi constituiau 35,1% pentru lotul I, 38,8% în lotul II şi 41,04% pentru lotul III. În ser concentraţia de HPL timpurii era majorată de peste 2 ori şi constituia 110,5% pentru lotul I, 115,2% - pentru lotul II şi 116,6% - pentru lotul III.

La etapa a II în rezultatul terapiei aplicate s-a observat o diminuare a conţinutului de HPL timpurii atât în ser, cât şi în eritrocite şi estimau pentru eritrocite o scădere cu 3-5% în I lot, cu 10-12% în lotul II şi cu 20-24% în lotul III, iar pentru valorile din ser această micşorare a constituit 20-24% în lotul I,- 28-30% în lotul II şi 42-44,5% pentru lotul III, însă trebuie de menţionat că rezultatele au fost autentice numai pentru loturile II şi III.

La etapa a III de cercetare se observa aceeaşi tendinţă unde nivelul HPL timpurii a scăzut în eritrocite faţă de etapa iniţială cu 8-9% în lotul I, cu 19-20% în lotul II şi cu 30-31% în lotul III.

O scădere mai evidentă s-a observat în nivelul HPL timpurii din ser, unde în lotul I acesta a constituit 24-25%, în lotul II – 50-51% şi cu circa 69-70% în lotul III.

Spre etapa a IV, pe fondul tratamentului tradiţional în lotul I valorile în eritrocite au scăzut cu 13-14% comparativ cu etapa iniţială, dar rămânând la un nivel încă majorat cu 21% faţă de valorile optimal fiziologice. În loturile unde sa utilizat ozonoterapia în complexul de terapie intensivă a fazei acute a infarctului cerebral această scădere a fost de 25-26% pentru lotul II şi 38-39% pentru lotul III faţă de iniţial, ajungând la un nivel de peste 2-12% faţă de valorile optimal fiziologice.

Fenomene similare s-au observat şi în dinamica **HPL intermediari şi tardivi** care sunt în corelare directă cu aceste procesele metabolice celulare şi exprimau în eritrocite o majorare semnificativă cu circa 56-58% în comparaţie cu valorile optimal fiziologice şi cu 181-205% comparativ cu valorile optimal fiziologice în serul sangvin.

La etapa II conţinutul de HPL intermediari şi tardivi aveau o tendinţă de micşorare în toate loturile cercetate, mai evident în lotul II, această tendinţă rămânând şi ***la etapele III şi IV*** de cercetare, unde valorile în eritrocite sau micşorat cu 18-24% pentru lotul I, cu 24-39% pentru lotul II şi cu 33-50,2% pentru lotul III faţă de nivelul iniţial. În ser această micşorare a constituit 45-82% pentru lotul I, 76-86% pentru lotul II şi 104-143% pentru lotul III faţă de nivelul iniţial.

Stimularea sistemului de peroxidare a lipidelor POL în faza acută la bolnavii cu infarct cerebral a fost confirmat şi prin valorile crescute a **Activităţii prooxidante totale (APO)** în serul sangvin. Astfel nivelul seric al APO exprima o majorare faţă de valorile optimal fiziologice practic în toate loturile de studii şi constituia circa 106 -111%, ($p < 0,001$).

La etapa II în dinamica activităţii prooxidante totale s-a observat tendinţă asemănătoare cu modificările concentraţiei DAM în ser şi anume: în lotul I scăderi faţă de valorile iniţiale practic nu s-au depistat, ci din contra s-a observat o creştere nesemnificativă cu 7-8% faţă de iniţial, în acelaşi timp în lotul II APO totală a scăzut cu 10-12% faţă de iniţial ($p < 0,001$), pe când în lotul III s-a observat o scădere a APO totale mult mai valoroasă decât loturile I şi II şi constituia 32-35%, faţă de valorile APO la etapa iniţială. ***Etapa III şi a IV*** s-a caracterizat printr-o scădere a APO totale în toate grupele cercetate, considerând 13-19% pentru lotul I, 42-53% pentru lotul II şi 46-78% - pentru lotul III în comparaţie cu etapa iniţială

Studiul activităţii **sistemului de apărare antioxidantă (AAO)** în ischemia cerebrală acută ***la etapa iniţială***, mărturiseşte despre o scădere **a activităţii SOD în eritrocite,** care este autentic mai mică cu 11,5-13% în toate loturile studiate faţă de valorile optimal fiziologice.

La etapa II în lotul I activitatea SOD continua să scadă şi constituia - 24-25% faţă de valorile optimal fiziologice şi respectiv -12-13% faţă de etapa I. În lotul II, unde s-a iniţiat terapia complexă cu ser fiziologic ozonat, activitatea SOD rămânea a fi micşorată faţă de valorile optimal fiziologice, cu circa 9,5-10%, însă s-a dovedit a fi deja o majorare uşoară (2-2,5%) faţă de etapa iniţială. În lotul III activitatea SOD, la fel a exprimat o tendinţă de creştere uşoară cu 2-3% faţă de etapa iniţială şi continua să rămână micşorată cu 10-10,4% faţă de valorile optimal fiziologice.

La etapele III şi IV în lotul I pe fondalul terapiei tradiţionale şi s-a menţinut tendinţa iniţială de deteriorare a activităţii SOD, ajungând la -19-24% faţă de iniţial. În acelaşi timp în lotul II şi III unde a fost inclusă ozonoterapia s-a observat o creştere a activităţii SOD cu 9-14 % pentru lotul II şi cu 16-20% pentru lotul III, căpătând valori pozitive chiar şi comparativ cu valorile optimal fiziologice.

Activitatea SOD în ser *la I etapă* exprima o creştere cu 20-21% pentru lotul I, cu 19-20% pentru lotul II şi cu 118-19% pentru lotul III. ***La etapa II*** în lotul I s-a menţinut o activitate scăzută a SOD serice, cu 12-13%, faţă de etapa I, pe când în loturile II şi III s-a observat deja o creştere cu 1-3%, faţă de etapa iniţială, dar cu un caracter nesemnificativ, ($p > 0,05$).

Tendinţa de scădere a activităţii SOD serice s-a menţinut şi ***la etapele III şi IV*** de cercetare referitor la pacienţii lotului I, pe când în lotul II şi III activitatea SOD treptat continua să crească semnificativ, faţă de etapa iniţială,atingând peste 27-31%.

Se ştie că **catalaza (CAT),** este unul din cei mai activi fermenţi intra celulari ce reacţionează prompt la activarea proceselor POL, astfel activitatea CAT ***la etapa I*** de cercetare în toate loturile de studiu exprima valori majorate cu circa 17-22,6 comparativ cu nivelul optimal fiziologic.

La etapa II s-a observat o micşorare a activităţii CAT eritrocitare în lotul I cu 24-25% faţă de iniţial, pe când în lotul II şi III dimpotrivă valorile creşteau cu 10-18%, faţă de etapa iniţială.

La etapele III şi IV de cercetare activitatea CAT lotul I continua să fie mai mică cu 21-33% faţă de I etapă, iar în lotul II –mai mare cu 3-7% şi în lotul III – mai mare cu 6-12%, faţă de iniţial. ($p < 0,05$).

Analiza activităţii CAT serice la spitalizare în toate loturile cercetate a depistat indici autentic micşoraşi -17-21%. Aceste manifestări s-au menţinut şi la următoarele etape de cercetare pentru lotul I, iar în lotul II şi III s-a observat o majorare a activităţii CAT serice practic egală între grupuri (5-15%) faţă de iniţial, însă rămâneau scăzute cu 5-6% faţă de valorile optimal fiziologice.

Un alt component cu importanţă valoroasă în sistemul de apărare antioxidantă este fermentul **glutation peroxidaza (GSH)**, care ***la etapa iniţială*** exprima valori crescute la toţi pacienţii cercetaţi şi constituia în eritrocite 25-36%, iar în ser 6-8%, comparativ cu valorile optimal fiziologice. ***La etapa II*** de cercetare în lotul I activitatea GSH atât în eritrocite cât şi în ser scădea, menţinând această tendinţă şi la etapa III şi a IV, exprimând o epuizare treptată a activităţii sale antioxidante. În loturile II şi III odată cu includerea terapiei intensive complexe cu asocierea oxigenului activ în forma sa alotropă, dimpotrivă activitatea GSH creştea treptat cu valori mai ridicate ***la etapa III şi IV***, atingând nivelul de 32-40,1% în eritrocite şi 10-12% respectiv în serul sangvin.

Un component destul de important al sistemului antioxidant la momentul actual este considerată **ceruloplasmină serică (CP),** care evident că nu poate rămâne fără atenţie în evaluarea complexă a potenţialului protector antioxidant.

Conform rezultatelor din tabelul la etapa iniţială CP în lotul I valorifică –178,5 ±3,2mg/l, în lotul II-179,07 ± 4,4mg/l şi în lotul III-177,12 ± 2,85 mg/l faţă de 248,6 ±13,7 mg/l, considerate de către noi şi alţi autori valori optimal-fiziologice, fapt ce mărturiseşte despre o scădere cu circa 27-28% în toate loturile de cercetare.

La etapa a II în lotul I activitatea CP rămânea diminuată cu 5-6% faţă de iniţial şi cu 32-33% faţă de valorile optimal fiziologice, în acelaşi timp în lotul II şi III această activitate creştea autentic cu 2-5% faţă de iniţial, cu toate că această creştere purta un caracter nesemnificativ (p>0,05). În urma terapiei aplicate la ***etapa a III şi a IV*** de cercetare în toate grupele s-a observat o tendinţă spre intensificare a activităţii Ceruloplasminei serice cu 4-9% faţă de iniţial în lotul I, cu 12-18% în lotul II şi cu 15-19% în lotul III, ceea se lămureşte prin acţiunea activatoare a oxigenului activ în forma sa alotropă asupra activităţii antioxidative a ceruluăplasminei serice.

Este evident că în spectrul diminuării verigilor componente a **sistemului AAO, AAO totală** la etapele iniţiale ale infarctului cerebral acut de asemenea manifestă o degradare concomitentă.

Aşa deci, AAO totală în toate grupele era micşorată atât în ser, cât şi în eritrocite. Pe parcursul terapiei intensive în lotul I AAO în eritrocite continua să fie micşorată cu 5-6% faţă de iniţial, iar în lotul II şi III dimpotrivă creştea cu 5-9%.

Fenomenul acţiunii stimulatoare a ozonoterapiei asupra sistemului de apărare antioxidantă la pacienţii cu infarct cerebral acut a fost confirmat în continuare prin evaluarea activităţii antioxidante totale (AAO) în ser şi în eritrocite la următoarele etape de cercetare. Astfel la etapa III şi a IV **AAO totală în eritrocite** s-a dovedit a fi mai mare decât iniţial în toate grupurile: cu 12-13% pentru lotul I şi cu 21-22% pentru lotul II şi III.

AAO totală serică creştea deja de la a II etapă de cercetare, manifestată după datele noastre cu 6-7% pentru lotul I (p<0,01), cu 9-10% pentru lotul II şi 16-17% pentru lotul III în comparaţie cu valorile iniţiale. Această tendinţă s-a păstrat şi ***la etapa a III şi IV*** de cercetare şi deosebirile dintre grupuri purta doar un caracter cantitativ, mai evident în loturile II şi III de pacienţi.

Analizând starea funcţională şi dinamica **spectrului lipidic** la etapa iniţială la pacienţii cu infarct cerebral şi după iniţierea terapiei intensive tradiţionale şi terapiei intensive complexe cu utilizarea oxigenului activ în forma sa alotropă s-a observat o scădere semnificativă a nivelului de colesterol cu 2,3% pentru lotul I, cu 7,1% pentru lotul II şi cu 8,9% - pentru lotul III.

Deasemenea se observă şi micşorare a nivelului de trigliceride cu circa 4% pentru lotul I, cu – 11,6% pentru lotul II şi cu 10% respectiv în lotul III. Beta-lipoproteidele exprimau o dinamică similară micşorându-se cu aproximativ 2% în lotul I de studiu, cu circa 5,5% la pacienţii lotului II şi cu 3% la pacienţii lotului III de studiu. Această tendinţă a dinamicii spectrului lipidic al sângelui pe parcursul terapiei intensive complexe cu utilizarea ozonoterapiei probabil este cauzată de acţiunea oxigenului activ în forma sa alotropă asupra proceselor de oxido-reducere a ciclului Krebs şi fosforilării oxidative în mitocondrii, oxidării acizilor graşi, lipolizei trigliceridelor.

Concluzii

1. Rezultatele obţinute au permis de a elucida la pacienţii în faza acută a infarctului cerebral un dezechilibru sever în sistemul peroxidare lipidică şi apărare antioxidantă, exprimată prin activarea formelor prooxidante şi metaboliţilor lor şi deprimarea activităţii compartimentului antioxidant protector, precum şi schimbări caracteristice în spectrul lipidic, ceea ce confirmă rolul determinant al stresului oxidativ ca mecanism patogenetic principal al hipoxiei cerebrale acute.

2. Includerea în terapia intensivă complexă a fazei acute a infarctului cerebral a ozonoterapiei, duce la mobilizarea reacţiilor adaptive compensatorii şi ameliorarea perturbărilor clinico-biochimice şi metabolice existente, fapt ce argumentează cert eficacitatea şi necesitatea de utilizate a oxigenului activ în forma sa alotropă atât sub formă de ser fiziologic ozonat (SFO), cât şi autohemotransfuzie ozonată (AHTO), imediat din primele ore de debut a maladiei.

Bibliografia

1. CUPARENCU B, HORAC I, Stresul oxidativ, mecanisme patogenetice, mijloace terapeutice. Speciile reactive ale oxigenului. Rev. Med. Oradeana 1994, 1, 3-6.
2. DEJICA D, Stresul oxidativ in bolile interne., Cluj-Napoca 2000.
3. HERNÁNDEZ F. “La ozonoterapia y la peroxidación de los lípidos. Relaciones y efectos en la aterosclerosis”, Revista CENIC Ciencias Biológicas, 24 (1-2-3):25-29 (1993).
4. LEÓN OS, MENÉNDEZ S, MERINO N. et al. “Ozone oxidative preconditioning: a protection against cellular damage by free radicals”, Mediators of Inflammation, 7:289-294 (1998).
5. MENÉNDEZ S. “Propiedades terapéuticas del ozono”, Revista Cubana de Farmacia, 36 (Suplemento Especial No.2):189-191 (2002).
6. PRE J Radicaux libres et. peroxidation lipidique II. Aspects physiopathologiques. Sem Hop. Paris. 1993, 68, 1-2, 29-39.
7. RODRÍGUEZ MM, GARCÍA JR, MENÉNDEZ S, DEVESA EY, VALVERDE S. “Ozonoterapia en la enfermedad cerebro-vascular isquémica”, Revista CENIC Ciencias Biológicas, 29(3):145-148 (1998).
8. SIES H., Oxytative stress: oxidants and antioxidants. Experim Phisiol., 1997, 82, 291-295.

Prezentat la redacţie 02.11.06

CAZURI CLINICE

MELANOM MALIGN CU METASTAZE DIGESTIVE (Caz clinic)

MALIGNANT MELANOMA WITH DIGESTIVE METASTASIS

Rezumat
Melanomul malign este notoriu prin metastazele sale la distanță. Considerentele pentru care a fost prezentat acest caz clinic, este atenționarea asupra particularităților managementului diagnostico - curativ a acestei entități nozologice şi complicațiilor sale la nivelul tractului gastrointestinal, reabilitării medico-sociale.

V. HOTINEANU[1], A. ILIADI[2], S. RUSU[2], O. SLIVCA[5], A. DIATIŞEN[4], N. UNGUREANU[3].
Catedra 2 Chirurgie, USMF „Nicolae Testemițanu"

1 – profesor universitar, dr.hab.şt.med;
2 – conferențiar universitar, dr.şt.med;
3 – medic morfopatolog;
4 – doctorand;
5 – rezident

Summary
The significance of malignant melanoma consist in its multiple and early metastasis. This clinical case was presented to emphasize the particularities of diagnostically and curative tactics, the complications of malignant melanoma at the level of gastrointestinal tract, the steps of medico/social rehabilitation.

Actualitatea problemei

Melanomul reprezintă leziuni pigmentare cutanate cu originea în melanocite, celule pigmentare prezente normal în epiderm, uneori în derm.

Există patru tipuri de melanom cutanat. Melanomul cu invazie superficială, melanomul malign lenticular, melanomul lenticular întins au o capacitate de creştere superficială în dimensiuni, fără penetrare în profunzime. Cel de-al patrulea tip, melanomul nodular, se prezintă de obicei ca o leziune cu invazie în profunzime, capabilă de metastazare precoce. Sediile obişnuite de invazie hematogenă sunt ficatul, plămânul, osul şi creierul, mai rar, camera anterioară a ochiului [1].

Pacientul P., 46 ani, fişa de observație N18732, a fost internat în mod urgent, în secția de chirurgie viscerală a Spitalului Clinic Republican.

Istoricul actualei boli. Manifestările clinice au debutat de 10 ore prin dureri epigastrice, care ulterior au migrat în regiunea iliacă pe dreapta, cu caracter permanent, grețuri, vome repetate. Semnele clinice au progresat.

Antecedente personale. Pacientul a suportat excizia melanomului la nivelul regiunii deltoidiene pe stânga, efectuată în anul 2002, rezultatul examenului histologic, ą 4106 $T_4N_xM_0$. A primit tratament neo-adjuvant şi imunoterapie ca parte componentă a trialului pentru melanom malign.

Starea generală satisfăcătoare. Examenul fizic evidențiază subfebrilitate-37,2°C, tensiune arterială-120/70 mmHg, pulsul-84 bătăi/minut, frecvența respiratorie-18 respirații/minut. Se evidențiază mărirea în volum a nodulilor limfatici cervicali, supraclaviculari. Sistemul cardio-pulmonar fără particularități patologice. Examenul abdominal relevă forma obişnuită a acestuia cu participare simetrică în actul de respirație. Palpator - defans muscular şi dureri locale în regiunea iliacă pe dreapta. Simptomul Rowzing, Bartomier-Michelson, Koher slab pozitive.

Examenul clinic, investigațiile de laborator şi imagistice au confirmat diagnosticul de apendicită acută, care a prezentat indicație pentru tratament chirurgical.

Intervenție chirurgicală. Laparotomie Mc-Burney pe dreapta. Intraoperator a fost depistată o formațiune de volum

Fig.1 Melanom metastatic, unghiul ileocecal

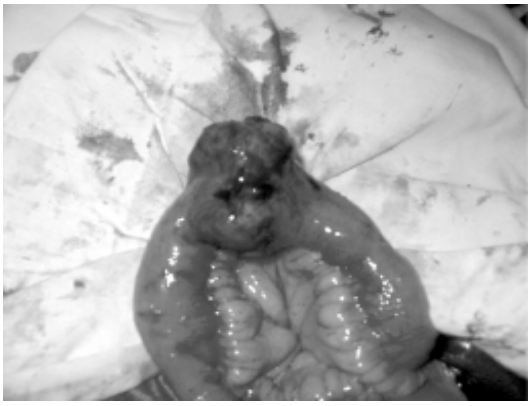

Fig.2 Melanom metastatic, ileonul

Fig.3 Melanom metastatic, noduli limfatici afectați

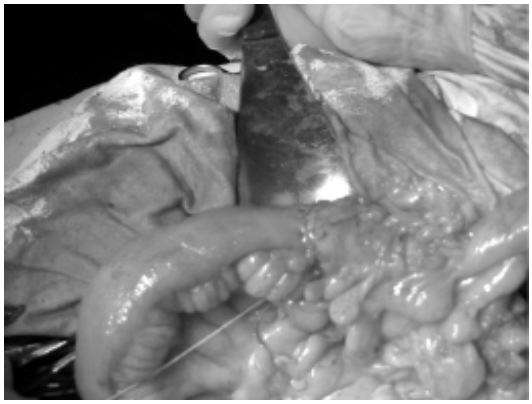

Fig.4 Etapa finală, formarea ileo-transvers anastomozei

mobilă, revărsat hemoragic în fosa iliacă dreaptă şi bazinul mic, fără posibilitatea determinării originii leziunii. Ulterior s-a practicat laparotomie medio-mediană, unde s-a apreciat o formațiune de 15x10 cm în regiunea unghiului ileocecal (fig.1) şi alta a ilionului de 4x6cm (fig.2) la distanță de 2,5 m de flexura duodeno-jejunală, cu imbibiție hemoragică parțială, protruzivă în mezocolon şi lumenul tubului digestiv, revărsat hemoragic considerabil. Nodulii limfatici regionali afectați, cu component necrotico-hemoragic (fig.3). Vizual şi palpator nu sunt depistate alte leziuni ale tubului digestiv. A suportat hemicolonectomie pe dreapta şi rezecție segmentară de ileon, cu anastomoză ileo-ileo şi ileo-colică termino-terminală (fig.4).

Perioada postoperatorie simplă. Externat pentru tratament ambulatoriu.

Diagnosticul patomorfologic № 3880 din 25.10.06.

Melanom malign pigmentat fuziformo-epitelioidocelular cu zone de necroză, cu polimorfism celular marcat, cu afectarea intestinului subțire, apendicelului vermicular, colonului ascendent şi mezoului cu concreşterea tuturor straturilor (mucoasă, stratului muscular, seroasă) (fig.5,6,7).

Discuții

Melanomul malign prezintă o tendință de metastazare răspândită, constituind cea mai frecventă tumoră cutanată ce metastazează la nivelul tractului gastrointestinal [2]. Melanomul malign este notoriu prin metastazele sale la distanță. Conform datelor literaturii de specialitate studiate, diagnosticul clinic preoperator de metastaze digestive este stabilit doar în 1,7% cazuri [4], cu variație între 0,9-8,9% [3]. Metastazele în intestinul subțire pot fi apreciate în 71% cazuri, stomac - 22%, esofag 5% [2].

Aproximativ 50% din pacienții cu metastaze digestive ale melanomului malign au concomitent şi alte localizări metastatice [2].

Metastazele gastrointestinale pot determina o gamă vastă de simptome clinice:

• Nespecifice – greață, vomă, dureri abdominale, diaree şi pierdere în greutate;

• Specifice - hemoragie ocultă sau macroscopică, invaginații, obstrucții, perforații şi formațiuni de volum abdominale;

Examenul clinic poate stabili existența tulburărilor dispeptice necaracteristice, precedate şi însoțite de dureri abdominale colicative, situate de regulă în regiunile epi-mezogastrice ale abdomenului.

Leziunile digestive secundare se pot prezenta cu clinică de apendicită acută, ocluzie intestinală (27% cazuri), hemoragie digestivă (26%), sindrom de malabsorbție şi enteropatie cu pierdere proteică marcată (5). Conform datelor de literatură de specialitate debutul manifestărilor clinice în melanomul metastatic gastro-intestinal variază între 2 luni şi 12 ani, cu media de 4,6 ani [6]. Drept cazuistică au fost relatate cazuri clinice la distanța de 21 ani [7].

Endoscopic. Metastazele digestive ale melanomului malign pot lua mai multe forme: noduli submucoşi multipli, formațiune polipoidă, ulcerație şi formațiune exofitică larg extinsă. Aceste leziuni pot fi melanotice, uşor recunoscute sau amelanotice, dificil diferențiate de alte surse metastatice [8].

Radiologic, metastazele digestive pot apărea ca leziuni polipoide cu sau fără invaginații, ulcerații, cavități, noduli submucoşi, îngroşare difuză a peretelui intestinal sau noduli subseroşi. În mod clasic, se prezintă ca „ochi de bou”, vizualizată prin masa baritată ce umple ulcerația centrală a nodulului metastatic [9,10,11].

Metastazele digestive ale melanomului malign reprezintă un proces răspândit, astfel încât tratamentul practicat va fi paliativ. Datele recente sugerează că actul chirurgical este eficient în 80-90% cazuri, ceea ce se soldează cu dispariția

Microscopia pieselor prelevate, melanom metastatic

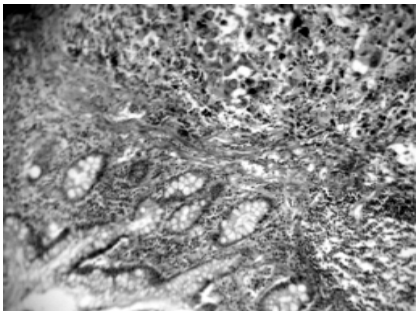

Fig.5 Intestinul subțire
(Colorație eozin-hematoxilină)

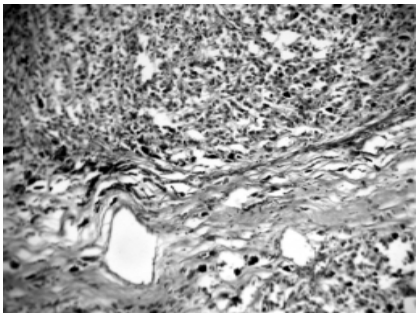

Fig.6 Colonul ascendent
(Colorație eozin-hematoxilină)

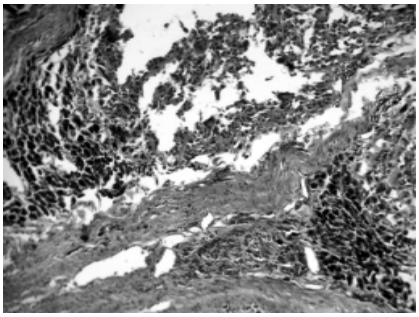

Fig.7Apendicele vermicular
(Colorație eozin-hematoxilină)

clinicii şi îmbunătăţirea calităţii vieţii pacienţilor [2, 5]. În majoritatea cazurilor, supravieţuirea este semnificativ superioară la pacienţii cu extirpare completă a leziunilor digestive, prin comparaţie cu cei cu rezecţie incompletă [4, 12]. Este important ca pacienţii supuşi actului operator să fie bine investigaţi şi selectaţi.

Prezentarea noastră este semnificativă prin faptul, că diagnosticul de metastaze digestive a fost stabilit la 4 ani după excizia cutanată a melanomului malign. Examinarea intraoperatorie minuţioasă a leziunilor metastatice intestinale, radiografia toracelui şi imagistica nu au evidenţiat leziuni metastatice cu alte localizări. Actul chirurgical a îmbunătăţit semnificativ clinica pacientului, moment confirmat de medicul de familie, la primul examen de control.

Concluzie

Incidenţa melanomului malign este în continuă creştere, astfel metastazele digestive necesită să fie luate în considerare tot mai frecvent. Pacienţii cu simptome digestive şi antecedente de melanom malign trebuie examinaţi în vederea metastazelor intestinale, chiar dacă leziunea primară a fost diagnosticată înainte de prezentarea pacientului. Actul chirurgical opţionează pentru terapia paliativă, în unele cazuri fiind prelungită supravieţuirea pacientului.

Bibliografie

1. Adam YG, Efron G. Cutaneous malignant melanoma: current views on pathogenesis, diagnosis, and surgical management. Surgery 1983; 93:481-494.
2. Caputy GG, Donohue JH, Goellner JR, Weaver AL. Metastatic melanoma of the gastrointestinal tract. Results of surgical management. Arch Surg 1991; 126:1353-1358.
3. Backman H. Metastases of malignant melanoma in the gastrointestinal tract. Geriatrics 1969; 24:112-120.
4. Branum GD, Seigler HF. Role of surgical intervention in the management of intestinal metastases from malignant melanoma. Am J Surg 1991; 162:428-431.
5. Case records of the Massachusetts General Hospital. Weekly clinicopathological exercises. Case 7-1999. A 50-year-old woman with severe diarrhea during radiation treatment for resected metastatic melanoma. N Engl J Med 1999; 340:789-796.
6. Blecker D, Abraham S, Furth EE, Kochman ML. Melanoma in the gastrointestinal tract. Am J Gastroenterol 1999; 94:3427-3433.
7. Ihde JK, Coit DG. Melanoma metastatic to stomach, small bowel, or colon. Am J Surg 1991; 162:208-211.
8. Taal BG, Westerman H, Boot H, Rankin EM. Clinical and endoscopic features of melanoma metastases in the upper GI tract. Gastrointest Endosc 1999; 50:261-263.
9. Goldstein HM, Beydoun MT, Dodd GD. Radiologic spectrum of melanoma metastatic to the gastrointestinal tract. AJR 1977; 129:605-612.
10. McDermott VG, Low VH, Keogan MT, Lawrence JA, Paulson, EK. Malignant melanoma metastatic to the gastrointestinal tract. AJR 1996; 166:809-813.
11. Oddson TA, Rice RP, Seigler HF, Thompson WM, Kelvin FM, Clark WM. The spectrum of small bowel melanoma. Gastrointest Radiol1978; 3:419-423.
12. Berger AC, Buell JF, Venzon D, Baker AR, Libutti SK. Management of symptomatic malignant melanoma of the gastrointestinal tract. Ann Surg Oncol 1999; 6:155-160.

Prezentat la redacţie 15.11.06

O METODĂ SIMPLĂ DE RESTABILIRE A DRENAJULUI LACRIMO-NAZAL

A SIMPLE METHOD OF TEAR-NASAL DRAINAGE REHABILITATION

V. BOIŞTEANU, Hadji Muhamed A. MADJED, A. PADUCA, I. JERU, Angela GARABA
Clinica Oftalmologie USMF "Nicolae Testemiţanu"
Şef catedră, d.h.ş.m., conferenţiar universitar, E. BENDELIC

Rezumat
În studiu au fost incluşi 40 pacienţi care sufereau de lacrimare şi secreţie mucopurulentă din sacul lacrimal. Pacienţii au fost repartizaţi în 3 grupe:
• Lotul I de studiu a fost constituit din 15 pacienţi, la care după sondarea închisă, lavajul şi intubaţia căilor lacrimale s-a efectuat cu: Sol. Oftaquix 0,5% şi intubarea cu ung. Hidrocortizon 0,5%.
• Lotul II – 15 persoane, care au beneficiat de terapie topică tradiţională: sondarea închisă cu lavajul Sol. Levomicetină 0,25% şi intubarea cu ung. Hidrocortizon 0,5% a căilor lacrimale.
• Lotul III – 10 persoane au beneficiat de sondajul închis al căilor lacrimale şi lavajul lor cu sol. Furacilină 0,02%.
Efectul clinic al tratamentului la pacienţii din lotul I este de 80%; lotul II – 40% şi lotul III – 10%. Efecte adverse de tip alergic, iritaţie locală nu au fost înregistrate.
Avantajul metodei constă în aplicarea ei la pacienţi care prezintă contraindicaţii chirurgicale.
Metoda propusă pentru tratamentul pacienţilor care suferă de lacrimare şi de secreţie mucopurulentă poate fi considerată ca un procedeu de alternativă.

Summary
This study includes 40 pacients suffering from tear and mucopurulent secretion from tear sac. The pacients were divided into three groups:
- The first group contains 15 pacients in whose the closed probe, lavaj and tear ways intubation with 0,5 Ophtaquix solution and 0,5 Hidrocortison ointment intubation have been performed.
- The second group includes 15 pacients with traditional topic therapy closed probe with 0,25% Levomicetin solution lavaj and 0,5 Hidrocortison ointment intubation of tear ways.
- The third group has 10 pacients with closed probe of tear and their lavaj with 0,02% Furacilin solution.
Clinical effect of the treatment in the Ist group represents 80%, the IInd - 40% and the IIIrd - 10%. The adverse allergic, local irritation effect were not observed.
Method advantage consists in its application in pacients with surgical contraindication.
The proposed method in the treatment of tear and mucopurulent pacients can be considered as an alternative procceding.

Introducere

Dereglarea drenajului lacrimo-nazal se depistează preponderent la femei (4:1), la care canalul lacrimal este mai îngust (2:4 mm) [1].

Afecţiunea se dezvoltă ca urmare a obturaţiei totale a canalului lacrimo-nazal din cauza unor procese inflamatorii ale cavităţii nazale, de sinusurilor paranazale, traumelor, etc. Afecţiunea debutează lent, produce lacrimare permanentă şi secreţie mucopurulentă din sacul lacrimal.

În literatura de specialitate sunt prezentate numeroase metode de restabilire a drenajului lacrimo-nazal, atât medicamentos-conservator, cât şi chirurgical, fiecare dintre ele prezentând avantajele şi dezavantajele lor [2, 3, 4, 5].

Scopul lucrării

Studierea eficacităţii metodei de tratament conservator-medicamentos la pacienţii cu obturare totală a canalului lacrimo-nazal şi infectarea sacului lacrimal.

Material şi metodă

În cadrul Clinicii Oftalmologie USMF "Nicolae Testemiţanu", în perioada septembrie 2005 – septembrie 2006, s-au aflat la tratament 40 pacienţi cu obstrucţia totală a canalului lacrimo-nazal soldată cu hiperlacrimare şi secreţie mucopurulentă. Vârsta pacienţilor a fost cuprinsă între 18-75 ani, 28 femei, 2 bărbaţi.

Metoda de tratament conservator-medicamentoasă urmăreşte: combaterea infecţiei muco-purulente din sacul lacrimal, care se acumulează din cauza obturării canalului lacrimo-nazal şi restabilirea permeabilităţii prin sondarea închisă a canalului lacrimo-nazal.

Tehnica modificată de noi în clinică cuprinde următoarele etape:

• lavajul sacului lacrimal cu soluţii de antibiotice: Oftaquix (Santen) şi Levomicetină;

• sondarea închisă a canalului lacrimo-nazal cu sonda Bowman nr. 1-2;

• lavajul repetat al sacului şi al canalului lacrimal cu antibiotice (Oftaquix şi Levomicetină).

• intubarea sacului şi canalului lacrimal cu unguent Hidrocortizon 0,5%.

Ulterior, lavajul şi intubarea căilor lacrimale este repetat de 2 ori pe zi, timp de 5-7 zile şi câte 2 pic.x 4 ori/zi în ochiul respectiv.

În opinia noastră, amestecul de antibiotice cu Hidrocortizon combate infecţia, reduce inflamaţia mucoasei, menţine deschis lumenul canalului lacrimo-nazal, favorizează procesul de epitelizare a mucoasei şi, ca urmare, restabileşte mecanismul de evacuare a lacrimilor în cavitatea nazală.

Pacienţii trataţi în condiţii de ambulator au fost repartizaţi în 3 loturi:

♦ Lotul I de studii a inclus 15 pacienţi, la care lavajul sacului lacrimal s-a efectuat cu Sol. Oftaquix 0,5% (Levofloxacin) şi intubarea cu ung. Hidrocortizon 0,5%.

♦ Lotul II –15 pacienţi care au beneficiat de terapie topică tradiţională: lavaj cu Sol. Levomicetină 0,25%, Sol. Sulfacil natrii 30% şi ung. Hidrocortizon 0,5%.

♦ Lotul III –10 pacienţi, care au beneficiat de sondare închisă a canalului şi de lavajul sacului lacrimal cu Sol. Furacilină0,02%.

Eficacitatea tratamentului a fost estimată după o serie de criterii (tabelul 1).

Rezultatul tratamentului a fost supravegheaţi într-un interval de timp de la 2 luni până la 10 luni. Recidiva afecţiunii s-a depistat la 1 pacient din lotul I; la 3 pacienţi din lotul II şi la 9 pacienţi din lotul III. Toţi aceşti pacienţi au fost supuşi cu succes tratamentului chirurgical: dacriocistorinostomie externă.

Tabelul 1

Criterii	Metode de tratament		
	1. Lavajul cu Oftaquix 2. Sondarea şi intubaţia cu ung. Hidrocortizon	1. Lavajul cu Levomicetină 2. Sondarea şi intubaţia cu ung. Hidrocortizon	1. Lavajul cu Furacilină 0,02% 2. Sondarea fără intubaţie
Aprecierea dispariţii secreţiei mucopurulente	Peste 3-4 zile la 13 pacienţi	Peste 6 zile la 7 pacienţi	Ameliorare pe scurtă durată la 2 pacienţi
Dispariţia stazei lacrimale	Peste 6-7 zile la 12 pacienţi	Peste 6-7 zile la 6 pacienţi	Ameliorare pe scurtă durată la 2 pacienţi
Restabilirea permi-abilităţii canalului lacrimo-nazal prin irigare şi testul West cu colargol	Peste 7 zile la 12 pacienţi	Peste 7 zile la 6 pacienţi	Peste 7 zile la 1 pacient
Eficacitatea tratamentului	80%	40%	10%

Concluzii

1. Eficacitatea tratamentului medicamentos-conservator este mai bună (80%) la pacienţii trataţi cu Sol. Oftaquix, care la moment în oftalmologie se consideră antibiotic cu spectru larg de acţiune din clasa fluorhinolon.

2. Metoda conservator-medicamentoasă este avantajoasă prin simplicitate şi eficienţă. Permite obţinerea repermiabilităţi canalului lacrimo-nazal în 80% cazuri de tratare cu Sol. Oftaquix şi ung. Hidrocortizon şi în 40%-cu Sol. Levomicetină şi ung. Hidrocortizon.

3. Avantajul metodei medicamentoase-conservative constă în aplicarea ei la pacienţi cu diferite patologii generale, având contraindicaţii chirurgicale.

4. Metoda de tratament al pacienţilor cu obliteraţia canalului lacrimal şi infectarea sacului lacrimal modificată în clinică poate fi considerată ca un procedeu de alternativă de tip ambulatoriu.

5. Efecte adverse, în special iritaţie locală, reacţii alergice nu au fost atestate.

Bibliografia:

1. Боиштян В.Е. Консервативное лечение непроходимости слезно-носового канала. Офтальмологический журнал. №8, 1968, с. 615-616.
2. Боиштян В.Е., Магдей Е., Вовк Е., Станку В. Наш опыт лечения дакриоциститов врожденного происхождения. Tezele conferinюei єtiinюifice ISM din Chieinru, 1991, p.46.
3. Боиштян В., Бобу И., Магдей Е., Вовк Е., Жеру И. Эффективность лечения дакриоциститов новорожденных промыванием и зондированием слезных путей.//Тезисы докладов IV начно-практической конференции офтальмологов МССР. Кишинев, 1990, с. 219.
4. Лупан Д.С., Боиштян В.Е. Консервативное лечение дакриоциститов. //VI Научно-практическая конференция оториноларингологов. МССР. Тезисы докладов. Кишинев, 1991, с. 127.
5. Похисов Н.Я. Заболевания слезоотводящих путей и их лечение. // Монография. Москва, 1958. С. 77-92.

Prezentat la redacţie 15.10.2006

MODIFICĂRILE SISTEMULUI CARDIOVASCULAR ÎN SINDROMUL CORNELIA DE LANGE (CAZ CLINIC)

THE MODIFICATIONS OF THE CARDIOVASCULAR SYSTEM IN THE SYNDROM CORNELIA DE LANGE

Rezumat
Prezentarea reflectă cazul unui copil de 5 ani depistat ocazional co sindromul Cornelia de Lange şi modificările sistemului cardiovascular în cadrul acestui sindrom.

Nelly MĂTRĂGUNĂ[1], Lilia BICHIR[2], Nicolae CIOBANU[3], Vera PROCOLII[4]
IMSP Institutul de Cardiologie
Laboratorul de Cardiologie pediatrică
IMSP SCMC " V. Ignatenco"

[1] - doctor în medicină
[2] - colaborator ştiinţific
[3] - colaborator ştiinţific superior
[4] - medic pediatru categorie superioară

Summary
The following presentations reflects the case of a child of age five who was accidentally found positive for syndrome Cornelia de Lange and the modifications of the cardiovascular system in the frame of this syndrome

Sindromul a fost descris în 1993 de Cornelia de Lange. El reprezintă o tulburare de dezvoltare complexă, constând din trăsături faciale caracteristice, anomalii ale membrelor, hirsutism, disfuncţii gastroesofagiene, pierderea auzului, afecţiuni oftalmologice, tulburări neurologice si de creştere. Cazurile de sindrom Cornelia de Lange sunt sporadice. Cazurile familiale sunt rare si indică o transmitere autosomal dominantă.

Material şi studiul foii de observaţie si al materialului imagistic (cariotip, dermatoglife, fotografii ale pacientului)**.**

Copilul C.E., în vârstă de 5 ani, de sex masculin, se internează în clinică (FO.5575-2006) prin transfer din secţia de boli respiratorii a Spitalului Clinic Municipal de copii nr. 1, pentru următoarele motive: tuse umedă productivă, subfebrilitate, slăbiciuni generale, cardialgii.

Istoric

Pe fundalul unei intoxicaţii generale pronunţate cu febră înaltă este internat în secţia de boli respiratorii pentru copii cu suspecţie de Bronhopneumonie acută bilaterală. Din antecedentele personale fiziologice, rezultă că este primul copil, provenit din sarcină cu evoluţie normală, născut la termen, cu greutatea de 3550g, dar cu suferinţă fetală (APGAR 6).

Antecedentele personale patologice corespund cu istoricul bolii.

Antecedente heredocolaterale: părinţi afirmativ sănătoşi, se exclud relaţiile de consangvinitate între genitori. Ancheta familiala a fost negativă, în ceea ce vizează bolile cronice (hepatită, lues, tuberculoză).

Examenul clinic la internare

Se evidenţiază un copil de sex masculin, în vârstă de 5 ani, cu stare generală alterată, stare de nutriţie satisfăcătoare, dismorfism cranio-facial - facies grotesc, epicantus, aspect antimongoloid al fantelor palpebrale, protruzia maxilarului inferior, buze subţiri, bolta palatină ogivală, pilozitate abundentă cu implantare joasă, hipertricoza sprâncenelor şi unirea lor pe linia mediană, degete aplatizate, eminenţa tenară ştearsă (fig. 1), plica simiană, penis mic, criptorhidie.

Fig 1.

Fig. 2 Plica simiană

Examenul aparatului respirator relevă prezenţa unui sindrom funcţional cu: tuse, prezenţa ralurilor subcrepitante bilateral.

Examinarea aparatului cardio-vascular decelează un suflu sistolic gr. II, iar modificările la nivelul aparatului digestiv sunt reprezentate de: scaun, instabil. Investigaţiile paraclinice uzuale au arătat valori scăzute ale hemoglobinei 108g/l, leucocitoză peste 10 x10^9, izofermenţi cardiaci majoraţi: Ck-NAC 646,5, CK- MB 51,2, LDH 488,9. Radiografia cardiopulmonară prezintă siluetă cardiacă brusc dilatată bilateral cu un indice cardio- toracal de 0,65, opacifiere difuză neomogenă, situată

în 1/3 superioară a pulmonului drept, multiple microopacităţi, diseminate peribronhovascular stâng.

Ecocardiografia a relevat compartimentele cordului nedilatate. Îngroşare moderată a valvelor mitrale, mişcarea lor discordantă, nelimitată. Se determină o hipereco genitate (infiltraţie) a miocardului ventriculului stâng, cu reducere moderată a contractilităţii globale în mod difuz(FE – 42%). Eco Doppler color: Regurgitaţie gr.II VM, gr.II VTr., gr.I VAp. Disfuncţie diastolică VS- tip restrictiv (E/A – 2,3, TRIV- 60 msec, TDE – 80msec). Coproculturile au fost negative. Analiza citogenetică nu a relevatat modificări de număr si structură a cromozomilor, iar analiza dermatoglifică a relevat prezenţa plicii simiene(fig.2).

Diagnosticul clinic

Cardiomiopatie infiltrativă varianta restrictivă. Bronhopneumonie acută bilaterală confluentă pe dreapta. Sindrom Cornelia de Lange. Tratamentul a vizat afecţiunile acute, folosindu-se antibiotice cu spectru larg, tratament cardiotonic si diuretic, regim igienodietetic.

Discuţii

Krantz I.D. si colab., într-un studiu efectuat în 2001, au raportat mai mulţi indivizi cu sindrom Cornelia de Lange, prezentând anomalii cromozomiale, care sugerau regiuni genomice candidate, în cadrul cărora pot să se afle gene cauzatoare de boala. S-a postulat că o genă din cadrul regiunii critice după 3q conduce la sindromul Cornelia de Lange, când este deletată sau prezintă altă mutaţie. După teorii patogenice noi, anomaliile zonei hipotalamice sau ale conexiunilor ei cu centrii superiori par a fi, cel puţin în parte, responsabile de tulburările cerebrale difuze şi pot explica unele dintre manifestările clinice ale sindromului.

În cazul prezentat, afecţiunea rară a apărut la un copil, provenit din genitori afirmativ sănătoşi, al căror cariotip a fost normal. În literatură, au fost descrise translaţii echilibrate sau chiar anomalii de structură ale cromozomilor. Pe fundalul plurimal- formativ, copilul a avut o evoluţie spitalicească dinamic relativ pozitivă.

Concluzie

Prezenta anomalie la un copil de 5 ani, cu suferinţă la naştere, provenit din genitori afirmativ sănătoşi, cu complicaţii respiratorii repetate şi afecţiune gravă a sistemului cardio-vascular prin cardiomiopatie restrictivă, asociată în timp cu retard psihomotor şi cu prognostic de viaţă nefavorabil.

Bibliografie

1. Krantz ID, Tonkin E, Smith M, Deveto M, Bottani A, Simpson C, Hofreiter M, Abraham V, Jukofskz L, Conti BP, Strachan T, Jackson L - Eclution of linkage to the CDL1 gene region on chromosome 3q26.3 in some familial cases of Cornelia de Lange syndrome, Am J Med Genet 2001, Jun 15; 101(2); 120-9
2. Smith M, Herrel S, Lusher M, Lako L, Simpson C, Wiestnes A, Skoda R, Ireland M, Strachan T - Genomic organisation of the human chordin gene and mutation screning of cadidate Cornelia de Lange syndrome genes, Hum Genet 1999, joule-Aug 108 (1-2), 104
3. Stephan Illing, Stephanie Spranger, Ghid clinic de Pediatrie, p. 716 Yamanobe S, Ohtani I - Temporal bone pathology in of Cornelia de Lange syndrome. Otol Neurolog 2001 Jan ; 22(1): 57-60

Prezentat la redacţie 10.11.2006