ARTICOLE ORIGINALE

TRATAMENTUL CHIRURGICAL AL STERNOMEDIASTINITEI CRONICE POSTOPERATORII

SURGICAL TREATMENT OF CHRONIC POSTOPERATIVE STERNOMEDIASTINITIS

Silviu SOFRONIE
dr. hab. în medicină, profesor universitar,
IMSP Institutul de Ftiziopneumologie
„Chiril Draganiuc"

Rezumat
În acest articol sunt prezentate metode chirurgicale de reabilitare a pacienților cu sternomediastinită cronică postoperatorie (45 cazuri). Tratamentul chirurgical a fost divizat în doi timpi operatori: înlăturarea porțiunii afectate a sternului și a coastelor adiacente apoi aplicarea lamboului muscular musculocutaneu sau omental. Rezultatele obținute confirmă și promovează dezvoltarea ulterioară a metodologiei reconstructive în acest domeniu.

Summary
The efficacy of surgical rehabilitation of 45 patients with chronic postoperative sternomediastinitis is shown. Surgical treatment was divided in most cases info two stages: removal of the involved areas of the sternum and adjoining ribs and fixed muscular musculocutaneous or omental plastics. The obtained results are reassuring and promote further development of surgery of this region.

Sternotomia mediană ca abord chirurgical este utilizată tot mai larg în chirurgia toracică contemporană fiind calea de acces în intervențiile pe cord, vase magistrale, esofag, elementele mediastinului anterior și mediu, plămâni. Consecințele sau complicațiile postoperatorii consecutiv intervențiilor prin sternotomie prezentate prin dehiscențe, sternomediastinite sau supurații delimitate mediastinale sunt notificate în 0,5-5,9% cazuri [1, 4].

Resternotomiile conduc la o creștere a riscului supurațiilor postoperatorii atestate până la 7,5% cazuri.

Supurațiile plăgii sternotomice cronicizate prezintă riscul major al infectării baipasurilor aorto-coronariene, plăgilor cardiotomice și/sau valvule implantate cu consecințe grave imediate sau la distanță. Sternomediastinita generează în unele cazuri dezvoltarea sepsisului care la rândul său cauzează letalitate de 25-65% [7].

În cazuri relativ favorabile procesul inflamator sternal capătă tendința de delimitare, cronicizare și servește cauza invalidizării, pierderii capacității de muncă a majorității pacienților operați, atunci când actul chirurgical inițial a rezolvat pozitiv problema pentru care a fost propusă și efectuată intervenția. Elaborarea și implementarea metodelor de exereză radicală a segmentelor osoase sternale afectate urmate de transpoziția lambourilor musculare, musculocutanate sau din marele epiplon cu scopul de rezolvare a defectelor extinse de carcasă toracică după rezecție, utilizate în ultimul timp [2], creează noi posibilități și generează progrese semnificative în rezolvarea problemei.

Material și metode

Prezentăm analiza rezultatelor tratamentului chirurgical la 45 pacienți (39 bărbați și 6 femei) cu vârsta între 20 și 79 ani supuși intervențiilor chirurgicale pe motivul sternomediastinitei cronice postoperatorii, cazuistica acumulată în Institutul de Chirurgie „A. V. Vișnevski", secția chirurgie toracică, plastică și reconstructivă a IMSP Institutul Oncologic din Moldova și secția chirurgie toracică a IMSP Institutul de Ftiziopneumologie „Chiril Draganiuc" din 1988 până în 2007. Toți bolnavii în antecedente au suportat diferite intervenții chirurgicale pe cord (30 bolnavi), mediastin (13), plămâni (2) prin sternotomie mediană, din ei 6 au fost supuși reintervențiilor condiționate de hemoragii intratoracice postoperatorii. Drenajul mediastinului anterior (retrosternal) a fost efectuat la 17 pacienți până la internare (operații efectuate în clinicele unde au survenit complicațiile).

Durata medie de prezență a manifestărilor clinice a maladiei a constituit 11 luni (de la 1 la 36 luni). Instabilitatea fragmentelor sternale s-a depistat în 12 cazuri, toți pacienții prezentau simptome de costocondrită, fistulizări (de la 1 la 6) sau plagă deschisă (dehiscență)cutanată în proiecția medio-sternală cu eliminări purulente. Spectrul microbian al supurațiilor a fost divers: la 24 pacienți s-a depistat S. aureus și la 15 asociere de 2 -3 germeni patogeni: E. Coli; P. aeruginosa; S. epidermidis; Serratia. În 6 (13,3%) cazuri examenul cultural bacteriologic nu a furnizat rezultate pozitive.

Aprecierea extinderii și granițelor leziunilor destructive sternale a inclus un spectru special a explorărilor paraclinice

și instrumentale de diagnostic: investigații radiologice inclusiv tomografia și tomografia computerizată, USG, radioscintigrafia, cât și explorarea vizuală intraoperatorie precedată de manopera injectării a albastrului de metilen în canalele fistulare.

La 15 pacienți procesul patologic infecțios–inflamator a fost localizat în 2/3 superioare a corpului sternal; la 12 s-a determinat afectarea corpului sternului, xifoidul și segmentul adiacent al manubriului, și la 9 - afectarea totală a osului sternal, a coastelor adiacente, dintre care la 3 pacienți în proces era interesată și clavicula.

Rezultate și discuții

Manopera chirurgicală a inclus rezecția sternală la tot lotul de pacienți. Modalitățile și volumul de exereză a corespuns pe deplin principiului de rezecție cât mai radical posibilă, în dependență de gradul de răspândire a procesului inflamator de bază și a celor perifocale limitrofe, astfel prezentând diferite variante ale sternectomiei:

a) *totală* - înlăturarea în totalitate a sternului (corp plus manubriu) împreună cu segmenteleadiacente a cartilajelor costale sau coastelor, la necesitate și a claviculelor.

b) s*ubtotală* – extirparea incompletă a sternului cu păstrarea unui segment al manubriului, menționând rigiditatea inelului aperturii toracice superioare prin conservarea complexului claviculă-stern-claviculă.

c) *parțială* – 1) fenestrată – rezecția segmentului mediu al corpului sternal cu păstrarea punctelor de fixare costo-sternale superior și inferior defectului.

2) inferioară – exiseră incompletă a corpului sternului și a xifoidului (fig. 1).

De asemenea, ținem să menționăm faptul, că rezecția sternului în toate cazurile a inclus exereza segmentelor alăturate ale coastelor (cartilajelor). Astfel, rezecția rebordului costal a fost efectuată în 30 cazuri, asociată la sternectomiile: totale, subtotale sau parțiale inferioare.

În 12 cazuri (26,6%), după înlăturarea sternului afectat, au fost depistate procese supurative delimitate retrosternale, neidentificate preoperator.

Defectul postrezecție de cutie toracică după diferite variante de sternectomie a fost rezolvat în 19 cazuri prin transpoziții de lambouri musculare, sau musculo-cutanate pe pedicul vascular axial fix și în 6 cazuri cu utilizarea marelui epiplon. La 12 pacienți rezecția parțială sternală s-a asociat cu etapa plastică în același moment operator. În 27 cazuri a fost utilizat lamboul pediculat musculo-cutanat (15) sau musculo-facial (12), din peretele anterior al tecii rectului abdominal.

Abordul chirurgical pentru disecția și prelevarea lamboului este incizia longitudinală xifo-ombilicală pe proiecția m. rect abdominal. După deschiderea peretelui anterior al tecii fasciale, se disecă atent mușchiul în direcție caudală pe parcurs până în treimea pubiană, cu 6-8 cm inferior de ombilic și se secționează transversal (fig. 2).

Prelevarea lamboului, crearea lui și asigurarea valabilității bunei vascularizări depinde completamente de momentul operator care urmează. Disecția regiunii de inserție mușchiului către rebordul costal necesită scrupulozitate și precizie deosebită pentru asigurarea de transpoziție a lamboului, cu obligativitatea

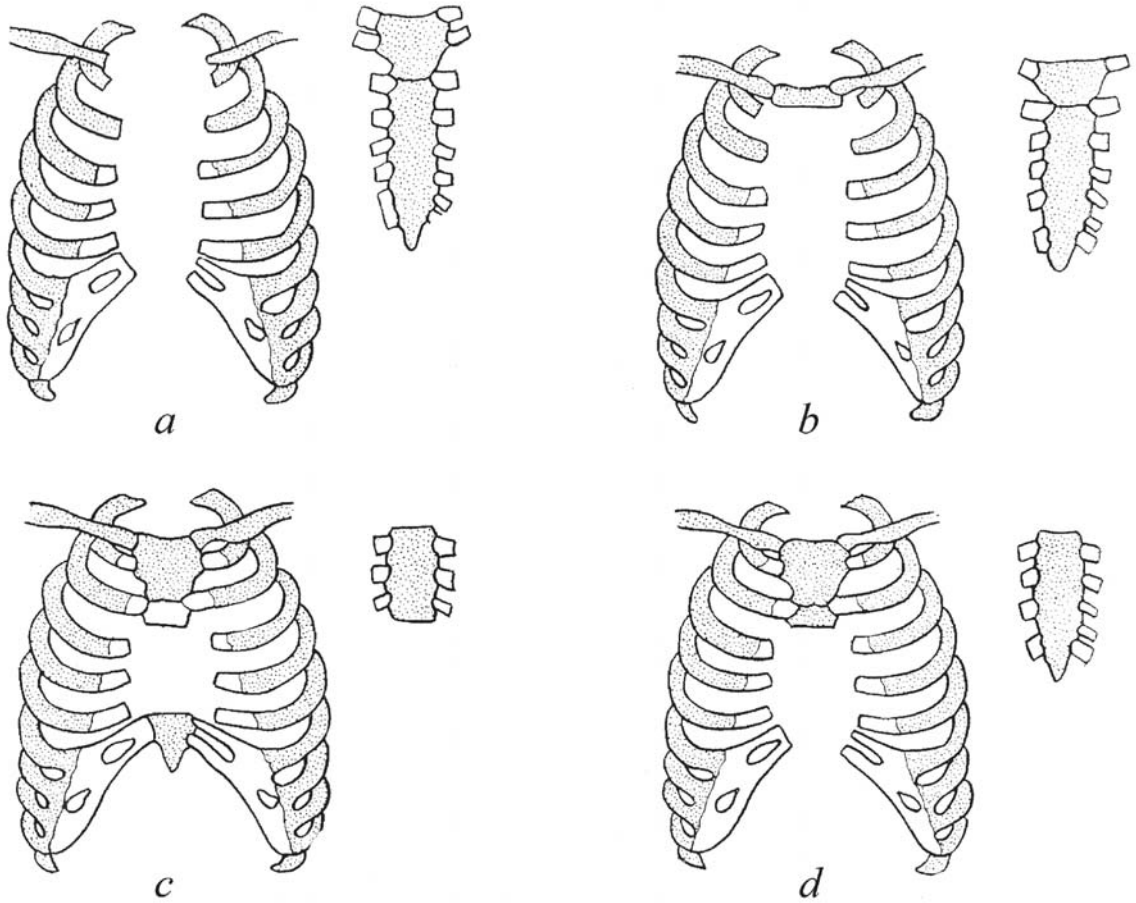

Fig. 1. **Variante de rezecție sternală**
a – totală; b – subtotală; c – parțială fenestrată; d – parțială inferioară

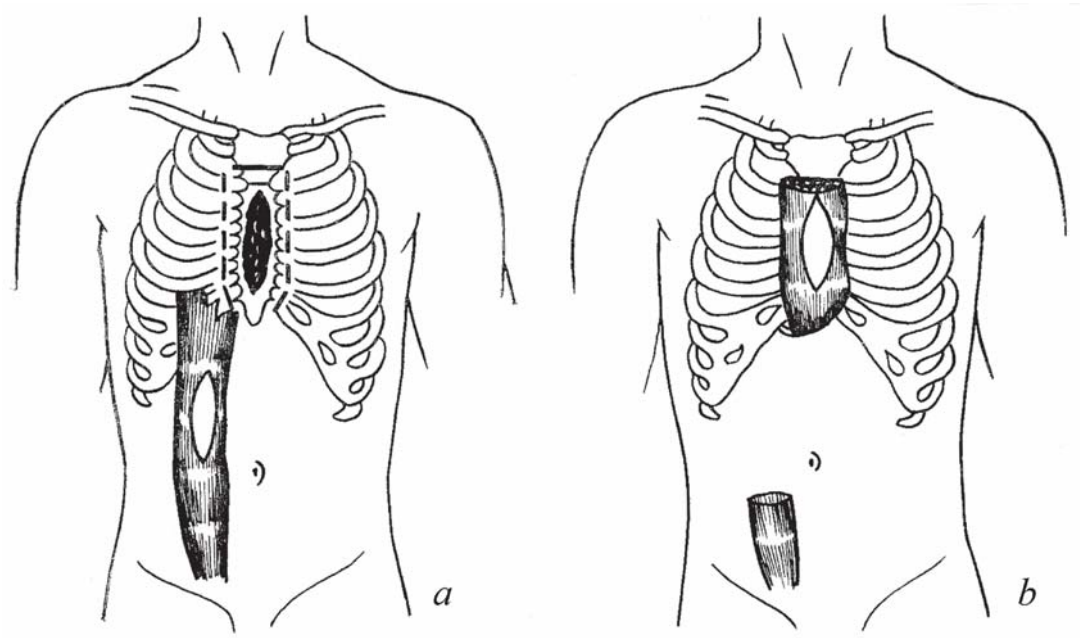

Fig. 2. **Schema rezecției și plastiei defectului cu lambou pediculat musculo-cutanat din m. rect abdominal drept a – limitele rezecției; disecția lamboului; b – poziția lamboului pediculat în regiunea defectului**

păstrării și menținerii pedicului vascular, constituit de către a. și v. epigastrică superioară, care apare de sub rebordul costal la 1,5-3 cm lateral de xifoid. Plaga postoperatorie postrezecție sternală și incizia de prelevare a lamboului pot fi unite. În caz de necesitate se rezecă cartilajul rebordului costal cu scopul de a prelungi pediculul vascular și a crea posibilități sigure de transpoziție a lamboului muscular fără repercusiuni vasculare pediculare.

Plaga postoperatorie de perete abdominal se suturează pe planuri anatomice, iar lamboul deplasat, care acoperă și suplinește defectul peretelui toracic anterior se fixează de marginile plăgii toracice cu fire separate, utilizând „insula" cutanată sau placa fasială de perete anterior al lamboului. În 12 cazuri rezolvarea defectului (plastica plăgii sternale) a fost asigurată prin transpoziția mușchilor mari pectorali (m. pectoralis major) (fig. 3), inclusiv la 6 pacienți au fost antrenați ambii mușchi.

Accesul chirurgical în așa cazuri este asigurat prin incizie cutanată perpendiculară-lateral de plaga sternală de la unghiul inferior al plăgii până la linia medie-claviculară.

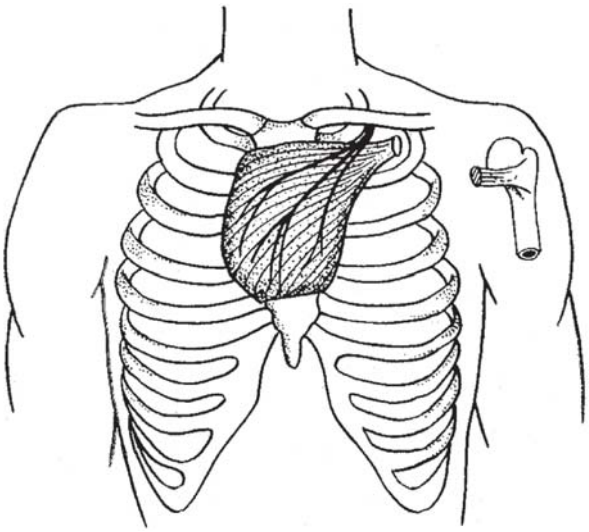

Fig. 3. **Transpoziția m. pectoralis major stâng în regiunea defectulu**

Disecția lamboului cutaneo-grasos anterior prefascial deschide suprafața anterioară a marelui pectoral acoperit de fascia proprie. Etapa ulterioară include disecția inserțiilor musculare către marginea sternului-coaste și cartilaje, claviculă, osul humeral, păstrând cu atenție regiunea infraclaviculară în treimea medie. Se evidențiază și disecă cu precauțiune pedicolul vascular, prezentat de a. și v. thoracoocromialis, care provin din a. și v. subclavicularis și pătrund în marele pectoral pe suprafața lui posterioară în regiunea treimei medii a claviculei. Lamboul prelevat se detașează și se deplasează în plaga peretelui toracic (postrezecție sternală) atașând-ul și fixând cu fire separate către țesuturile de vecinătate.

În unele cazuri (3 pacienți) lamboul prezentat de un singur mușchi mare pectoral nu poate rezolva pe deplin defectul de volum, astfel plombajul plăgii necesită antrenarea ambilor pectorali, procedeul de prelevare a lambouli conlateral fiind similar. Plaga operatorie se închide cu suturi cutanate, în unele cazuri pot fi utilizate și posibilitățile de creare a lamboului complex musculo-cutanat, principiile de transpoziție rămânând aceleași.

La 6 pacienți am utilizat marele epiplon ca material plastic în rezolvarea defectelor de volum și suprafață a peretelui toracic anterior după sternectomie.

Procedeul a inclus laparotomie mediană xifo-ombilicală prelungită, disecția marelui epiplon, pregătirea pedicolului vascular axial de transpoziție din a. și v. gastroepiploice dreapta sau stânga (fig. 4), asigurându-ne intraoperator de menținerea arcadei vasculare formate de aceștia din urmă.

Anastomoza vizibilă între a. gastroepiploică dreaptă și stângă asigură posibilități de prelevare a unui lambou destul de lung și voluminos, prin secționarea uneia din ele și crearea unui pedicul vascular eficient pentru garantarea fluxului alimentar sanguin.

De regulă, a. gastroepiploică dreaptă este de calibru mai mare și de preferință rămâne responsabilă de asigurarea vasculară a lamboului. Lamboul prelevat este deplasat în plaga sternală cu o deosebită atenție la pedicolul vascular, care nu este admis s-ă fie întins, fapt ce agravează riscul de compromitere vasculară a lamboului și nu în ultimul rând pericolul de a

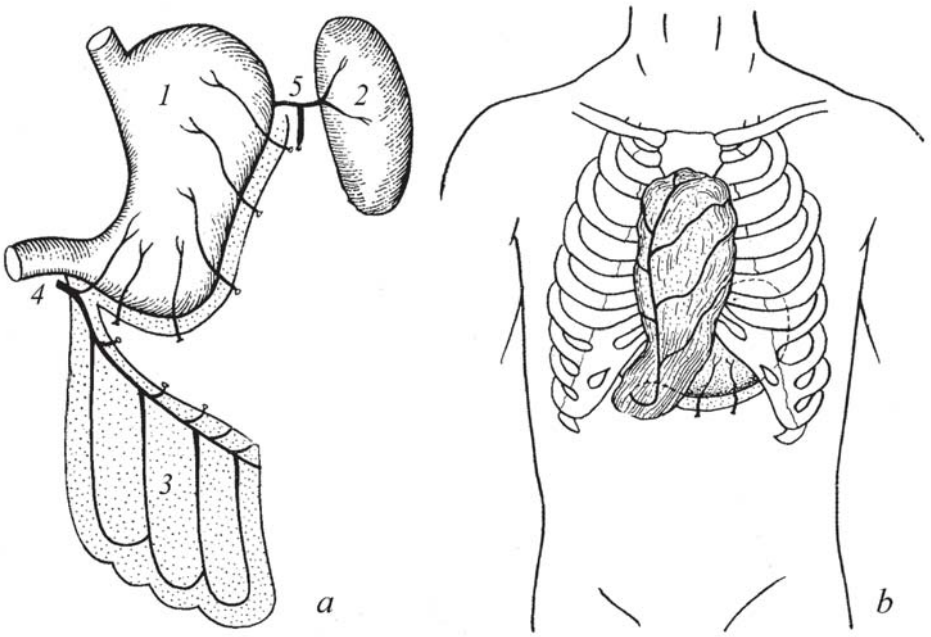

Fig. 4. **Schema plastiei peretelui toracic anterior după sternectomie cu lambou pediculat din marele epiplon a) mobilizarea marelui epiplon; 1 – stomacul; 2 – splina; 3 - marele epiplon; 4 - a. gastroepiploică dreaptă; 5 – a. lienală; b) transpoziția lamboului în regiunea defectului**

provoca dereglări de pasaj gastro-duodenal prin strangularea din anterio-exterior a regiunii pilorice. Lamboul omental se fixează cu fire separate de fundul plăgii, ulterior este acoperit prin deplasare de lambouri cutanate ale marginelor plăgii sau cu de piele liberă despicată.

Terapia chirurgicală, astfel include două momente (procedee) cu responsabilitate majoră:

1. rezecția sternală complexă, care de facto reprezintă exereza de perete toracic anterior în volum destul de extins, plaga rezultată presupune probleme de sanație postoperatorie;

2. reconstrucția defectului de perete toracic. În majoritatea cazurilor am preferat metoda etapată de rezolvare chirurgicală, divizând procedeul în 2 intervenții separate, primul moment operator urmat ulterior de rezolvarea defectului în regim de planificare amânată, intervalul dintre ele construind în mediu 27,4 zile (de la 5 la 77); în 21 cazuri durata perioadei dintre etapele curei chirurgicale a fost mai mică de 10 zile, în rest mai mult de 3 săptămâni.

După prima etapă – rezecția peretelui toracic anterior plaga presupunea o sanare deschisă permanentă prin utilizare de unguente hidrosolubili pe baza de etilenglicol (levosin, levomecol).

Momentul oportun pentru etapa a doua a fost stabilit în conformitate cu rezultatul sanării active, test de control servind indicele cantitativ de prezență bacteriană la 1g de țesut sau 1cm^2 de suprafață, durata medie de spitalizare a constituit 30,7 zile (de la 5 la77).

În perioada imediat postoperatorie au survenit câteva complicații (4) care au fost rezolvate prin intervenții repetate (2) de înlăturare a hematomului și suturare (1) sau plombaj costal (1) de hemostază. La 2 pacienți am intervenit repetat la 3 și 3,5 luni din cauza unor fistulizări tardive din capătul coastelor învecinate, ambele cazuri fiind operate la etapele de început a abordării problemei și acumulării de experiență în domeniu.

Comunicările în literatura de specialitate accentuează [3, 5, 6, 8,] eficacitatea redusă a metodelor minim invazive de intervenții chirurgicale în terapia sternomediastinitei cronice postoperatorii, condiționată de: structura spongioasă a sternului, afectarea inflamatorie a cartilajelor costale, virulenței crescute și polirezistenței la chimiopreparate a agentului infecțios pe fondalul unui teren local și general tarat, cu dereglări imunodificitare la pacienți ce fac complicații postoperatorii după intervenții laborioase pe cord, mediastin, plămâni. Toate acestea contribuie la răspândirea procesului inflamator-infecțios în sternul compromis de incizia traumatizantă fapt ce poate fi explorat prin tomografie computerizată sau osteoscintigrafie. Complexul de intervenții instrumentale preoperatorii atestă concludent și informativ amplarea schimbărilor destructive patologice care au loc în stern, semnalează extinderea infecției în regiunea retrosternală. Tot odată ținem să menționăm că gravitatea și granițele leziunilor inflamatorii sternale, a țesuturilor și structurilor de vecinătate pot fi veridic apreciate numai intraoperator.

Explorările microbiologice au confirmat caracterul mixt al spectrului microbian în dezvoltarea procesului inflamator-infecțios, în care stafilococul aureus a fost prezent în mai mult de jumătate din cazuri. Elecția metodei de plastie a defectului extins al peretelui toracic anterior necesită concretizare angiografică a suficienței vasculare de asigurare a vitalității lambourilor programate pentru transpoziție pe pedicul axial fix din cauza pericolului trombotic parainflamator a arterei toracice interne, care are un traiect ce trece prin regiunea parasternală, imediat alăturată, și des este implicată în focarul septico–purulent, în cazurile de proces delimitat sternal, atunci când o rezecție înlătură parțial cu certitudine în întregime focarul septic-distructiv și, retrosternal lipsesc focarele leziunilor satelite, se poate recurge la intervenție chirurgicală într-un singur moment operator: exereză urmată de plombajul defectului prin transpoziție de lambouri musculare sau mixte pe pedicul vascular axial fix cu suturare primară a plăgii.

Metoda deschisă de îngrijire postoperatorie a plăgii postexereză sternală asociată de reconstrucție amânată defectului peretelui toracic anterior permite de a controla cu

siguranță procesul inflamator din plagă de a efectua la necesitate excizia suplimentară a segmentelor tisulare de vecinătate, implicate în modificările morfofuncționale și inflamatorii și astfel asigură succesul intervenției, axată pe restabilirea peretelui toracic prin plombajul tisular muscular sau omental. Intervalul dintre cele două momente operatorii trebuie să dureze 7-9 zile, timp suficient pentru sanarea plăgii.

Utilizarea lambourilor pediculate din marele epiplon la etapele inițiale a fost cauzată de diferite situații incerte, incomode sau neclare de a utiliza lambourile musculare de vecinătate – lipsa posibilității de prelevare a lambourilor de mare pectoral cauzată de atrofii considerabile, implicarea arterelor toracice interne în focarul leziunilor urmate de ocluzia trombotică, sau înlăturarea unor segmente vasculare în timpul exerezei parțiale toracice sterno-condro-costale. În unele cazuri dimensiunile considerabile ale defectului după excizie a anulat posibilitățile plastice ale lambourilor din marele pectoral ca fiind insuficiente după volum și suprafață pentru a asigura închiderea plăgii. Rezultatele pozitive evidente în toate cazurile de evidență determinate de proprietățile deosebite ale marelui epiplon de absorbție exudativă, vascularizare adițională și efectele antiinflamatorii stimulative ne sugerează afirmația susținută în ultimul timp și de către alți cercetători [4, 5] despre extinderea indicațiilor de utilizare ale acestuia

Concluzii

1. Rezecția extinsă a focarului lezional, este cheia succesului în sternomediastinita cronică postoperatorie consecutiv intervențiilor chirurgicale prin sternotomie mediană.

2. Procedeele de prelevare și transpoziție a lambourilor vascularizate musculare musculo-cutanate sau din marele epiplon pe pedicul vascular permit rezolvarea defectului de perete toracic anterior și asigură vindecarea în majoritatea absolută de cazuri.

3. Deficiențele cosmetice și impactul funcțional în rezultatul prelevării și transpoziției lambourilor pediculate pe ax vascular sunt nesemnificative și pe deplin compensate de către rezultatele valide ale tratamentului chirurgical.

Bibliografie

1. AHMAR W, MORLEY P, MARASCO S, CHAN W, AGGARWAL A. Sternal fracture and osteomyelitis: an unusual complication of a precordial thump. *Resuscitation,* 2007; 75(3):540-2.
2. CHAI Y, ZHANG G, SHEN G. Autogenous rib grafts for reconstruction of sternal defects after partial resection: a new surgical technique. *Plast Reconstr Surg.,* 2008; 121(5):353e-355e.
3. GARG PK, TECKCHANDANI N, HADKE NS. Sternal tuberculosis presenting as multiple cutaneous sinuses. *South Med J.,* 2008; 101(4):452.
4. GHAZI BH, CARLSON GW, LOSKEN A. Use of the greater omentum for reconstruction of infected sternotomy wounds: a prognostic indicator. *Ann Plast Surg.,* 2008; 60(2):169-73.
5. KHAN SA, VARSHNEY MK, HASAN AS, KUMAR A, TRIKHA V. Tuberculosis of the sternum: a clinical study. *J Bone Joint Surg Br.,* 2007; 89(6):817-20.
6. MOHAMMADI A, HOWELL JM. Sternal Tuberculosis. *J Emerg Med.,* 2007; 31.
7. SINHA S, SINHA A, NAGARAJAH K, OEI EL, CRITCHLEY P, MCNALLY MA.Chronic sternal osteomyelitis complicating primary manubriosternal septic arthritis. *Clin Rheumatol.,* 2006; 25(6):934-6.
8. WANG TK, WONG CF, AU WK, CHENG VC, WONG SS. Mycobacterium tuberculosis sternal wound infection after open heart surgery: a case report and review of the literature. *Diagn Microbiol Infect Dis.,* 2007; 58(2):245-9.

EVALUAREA CLINICĂ A REZULTATELOR DE DURATĂ LA PACIENȚII MATURI OPERAȚI CU DEFECT SEPTAL ATRIAL

CLINICAL LENGTH EVALUATION RESULTS OF SURGICAL TREATMENT IN PATIENTS WITH ATRIAL SEPTAL DEFECTS

V. CORCEA
IMSP Centrul de Chirurgie a Inimii

Rezumat
Scopul lucrării dare este de a efectua o analiză amplă privind evoluția de durată la pacienții adulți cu corecția chirurgicală a DSA. Rezultatele îndepărtate s-au studiat în baza datelor examinărilor ambulatorii şi chestionării bolnavilor de la 6 luni până la 18 ani după intervenția chirurgicală, în mediu 11,1±1,1 ani. Analiza comparativă a frecvenței acuzelor preoperator şi postoperator la pacienții cu DSA a constatat o reducere a simptomelor la copii cu ≈70%, iar la bolnavii adulți cu ≈8%. Postoperator copiii au fost în clasa funcțională I NYHA în 79,7%, pe când bolnavii maturi 15,8% au rămas în clasa funcțională III-IV NYHA. Perioada optimală de tratament chirurgical a DSA cuprinde vârsta de până la 18 ani, pe când hipertensiunea pulmonară se dezvoltă lent.

Summary
The purpose of this theses was to do an ample analysis regarding length evolution of adult patients after ASD (atrial septal defect) surgical correction. Long result examination that was done, relied on a questionnaire and the data comprising 6 months patients till 18 years patients after surgery in medium 11,1±1,1 years. Comparative analysis of preoperative and postoperative accuses in patients with ASD ascertained a reduce of symptoms at children ≈70%, but at adults ≈8%. Postoperative children were grouped in the functional class I NYHA in 89,7%, while adults remained in functional class III and IV NYHA at 15,8%. The best period of ASD surgical treatment is the time till 18years, when the pulmonary hypertension develops slowly.

Actualitatea

Defectul septal atrial (DSA) este cea mai frecventă malformație cardiacă congenitală la maturi şi alcătuieşte 20-37% [1]. Necesitatea corecției DSA la copii şi tineri este indiscutabilă, având un beneficiu enorm şi un risc operator mic. Majoritatea operațiilor se efectuează până la apariția complicațiilor specifice şi a dereglărilor hemodinamice majore [2].

Nu există un consens între cardiologi şi chirurgi, referitor la necesitatea corecției DSA la pacienții cu vârsta mai mare de 40 de ani [3]. În pofida acestui fapt, problema necesită studii ulterioare permanente pentru minimalizarea riscului operator, micşorarea frecvenței complicațiilor specifice postoperatorii, iar în unele cazuri, pentru a defini limita între indicația şi contraindicația intervenției chirurgicale la aceşti pacienți.

Astfel, dilema discutată pe larg în literatura de specialitate pe parcursul ultimilor ani ține de întrebarea: „aduce oare beneficii pacientului închiderea DSA la vârsta de peste 40 de ani?" - rămâne actuală şi orice experiență acumulată contribuie la un management mai optimal de diagnostic şi tratament al pacienților cu DSA [4, 5].

Scopul studiului

constă în analiza amplă a evoluției de durată la pacienții adulți cu corecția chirurgicală a DSA.

Material şi metode

Rezultatele îndepărtate s-au studiat în baza datelor examinărilor ambulatorii şi chestionării bolnavilor în perioada de la 6 luni până la 18 ani după intervenția chirurgicală, în mediu 11,1±1,1 ani. Informația despre soarta a 27 (12,7%) bolnavi absentează din cauza schimbării locului de trai sau a numelui de familie după căsătorie (nu se exclud şi careva decese).

Pentru studiul rezultatelor intervențiilor chirurgicale la distanță a pacienților cu DSA au fost examinați 186 pacienți (139 femei şi 47 bărbați) cu vârstă între 2-59 de ani: 78 pacienți aveau vârsta de 2-18 ani, 40 de pacienți – 19-29 de ani, 35 de pacienți – 30-39 de ani, 27 de pacienți – 40-49 de ani şi 6 pacienți – mai mult de 50 de ani.

Dintre pacienții examinați, 19 (10,2%) frecventau grădinița, 48 (25,8%) – frecventau şcoala, 13 (7,0%) – erau studenți, 65 (34,9%) – angajați în câmpul muncii şi 41 (22,0%) nu erau angajați în câmpul muncii. 98 (52,7%) de pacienți aveau grup de invaliditate în perioada postoperatorie: 8 (10,2%) în grupul de vârstă 2-18 ani, 27 (67,5%) în grupul de vârstă 19-29 de ani, 30 (85,7%) în grupul de vârstă 30-39 de ani şi toți pacienții având vârsta mai mult de 40 de ani.

Rezultate bune ale intervenției chirurgicale în DSA au demonstrat acele persoane, datele investigațiilor obiective care confirmau involuția modificărilor patologice în miocard şi în

vasele pulmonare, reducerea sau absenţa dereglărilor de ritm, absenţa manifestărilor insuficienţei cardiace.

În grupul pacienţilor cu rezultate satisfăcătoare au fost incluse persoanele cu fibrilaţie atrială, cu agravarea stării funcţionale şi a toleranţei la efort fizic, dar fără decompensare circulatorie. Pacienţii cu rezultate nesatisfăcătoare prezentau fibrilaţie atrială, flutter atrial cu decompensare cardiacă, hipertensiune pulmonară avansată, insuficienţa valvei tricuspide.

Rezultate

Conform chestionării pacienţilor în urma tratamentului chirurgical rezultat bun s-a constatat în 89 (47,9%) cazuri, rezultat satisfăcător - în 80 (43,0%) cazuri, nu s-au constatat modificări la 9 (4,8%) pacienţi şi rezultatul a fost nesatisfăcător la 8 (4,3%) pacienţi.

După intervenţia chirurgicală dispneea a dispărut la 66 (84,6%) pacienţi cu vârsta între 2-18 ani, la 22 (55,0%) cu vârsta între 19-29 de ani, la 10 (28,6%) pacienţi cu vârsta de 30-39 de ani şi la 2 (7,4%) pacienţi cu vârsta între 40-49 de ani. În grupul de vârstă ≥50 de ani dispneea a persistat la toţi pacienţii (tabelul 1). Auscultativ, preoperator, la toţi bolnavii din loturile I şi II prezintă zgomote cardiace clare, un suflu sistolic, perceput cu o intensitate mai mare în spaţiul parasternal stâng II–III. Postoperator suflul sistolic de intensitate moderată în proiecţia valvei arterei pulmonare persista la 22 (20,4%) pacienţi din lotul I şi la 12 (15,4%) pacienţi din lotul II.

Astfel, o dinamică auscultativă pozitivă cu dispariţia suflului sistolic a fost înregistrată la 86 (79,6%) pacienţi din lotul I şi la 66 (84,6%) pacienţi din lotul II.

Studiul rezultatelor examinărilor electrocardiografice a remarcat creşterea dereglărilor de ritm de la 2,4% preoperator la 6,0% postoperator la vârsta între 2-18 ani, de la 3,8% la 11,5% la vârsta între 19-29 de ani, de la 11,4% la 21,0% la vârsta între 30-39 de ani, de la 38,0% la 59,2% la vârsta de 40-49 de ani şi de la 83,3% la 100,0% la vârsta mai mult de 50 de ani.

Dereglările de ritm, instalate după corecţia chirurgicală a DSA, cresc concomitent cu vârsta pacienţilor, similar cu evoluţia naturală a malformaţiei (tabelul 2). Frecvenţa fibrilaţiei atriale în primele săptămâni şi luni după operaţie este mult mai mare decât în perioada postoperatorie tardivă. Preoperator s-au diagnosticat 6 (2,8%) bolnavi cu fibrilaţie atrială şi 3 (1,4%) bolnavi cu flutter atrial în vârstă de peste 40 de ani. În primele 3 luni după intervenţia chirurgicală fibrilaţia atrială s-a instalat la 11 (16,2%) bolnavi şi flutterul atrial – la 2 (2,9%) bolnavi cu vârsta de 30 de ani şi mai mult. Peste 12 luni postoperator fibrilaţia atrială s-a menţinut la 6 (8,8%) bolnavi şi flutterul atrial a trecut în fibrilaţie atrială la ambii (2 – 2,9%) bolnavi. Menţionăm că pacienţii cu tulburări de ritm necesită administrare permanentă de antiaritmice şi anticoagulante indirecte.

Modificări pozitive şi semnificative s-au înregistrat în dinamica gradului de insuficienţă cardiacă. Toţi pacienţii cu rezultate bune (89 - 47,8%) se aflau în clasa funcţională I. În grupul cu rezultate satisfăcătoare (80 – 43,0%), pacienţii se aflau în clasa funcţională II. Bolnavii care nu au avut modificări (9 - 4,8%) se aflau în clasa funcţională III, iar cei cu rezultate nesatisfăcătoare (8 - 4,3%) se aflau în clasa funcţională IV şi aveau vârsta de peste 40 de ani.

Numărul de pacienţi cu insuficienţă cardiacă NYHA 1 a crescut de la 7 (3,3%) la 89 (47,9%), iar la cei cu NYHA 2 - de la 83 (39,0%) la 80 (43,0%). Frecvenţa insuficienţei cardiace NYHA 3, dimpotrivă, s-a redus de la 103 (48,3%) la 9 (4,8%) pacienţi şi NYHA 4 – de la 20 (9,5%) la 8 (4,3%) pacienţi.

Modificări similare ale insuficienţei cardiace s-au constatat şi în fiecare grup de vârstă (figura 1, 2).

Unul dintre indicatorii radiologici importanţi ai corecţiei reuşite a DSA este normalizarea desenului pulmonar. Astfel,

Tabel 1

Frecvenţa acuzelor (%) până şi după intervenţia chirurgicală la pacienţii cu defecte septale atriale în funcţie de vârstă

Acuze	2-18 ani		19-29 ani		30-39 ani		40-49 ani		50 ani şi mai mult	
	până	după	până	după	până	după	până	după	până	după
Dispnee	83,1	15,4	96,2	45,0	100,0	71,4	100,0	92,6	100,0	100,0
Palpitaţii	27,7	7,9	75,5	35,0	88,6	65,7	96,3	100,0	100,0	100,0
Cardialgii	25,3	0	69,8	7,5	75,0	11,4	77,8	37,0	100,0	100,0
Edeme	3,6	0	3,8	0	13,6	0	44,4	22,2	100,0	50,0
Acrocianoză	0	0	0	0	0	0	11,1	3,7	33,3	50,0

Tabel 2

Frecvenţa dereglărilor de ritm (%) după intervenţia chirurgicală la pacienţii cu defecte septale atriale în funcţie de vârstă

Dereglări de ritm	2-18 ani		19-29 ani		30-39 ani		40-49 ani		50 ani sau mai mult	
	abs.	%	abs.	%	abs.	%	abs.	%	abs.	%
Extrasistole atriale	3	3,6	4	7,7	6	14,0	5	18,5	0	0
Extrasistole ventriculare	2	2,4	2	3,8	3	7,0	4	14,8	0	0
Fibrilaţie atrială	0	0	0	0	1	2,8	6	22,2	5	83,3
Flutter atrial	0	0	0	0	0	0	1	3,7	1	16,7
Total	5	6,0	6	11,5	9	21,0	16	59,2	6	100,0

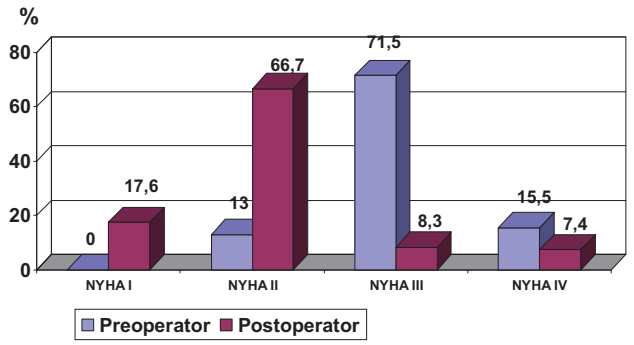

Fig. 1 **Dinamica insuficienţei cardiace la pacienţii din grupul I de studiu**

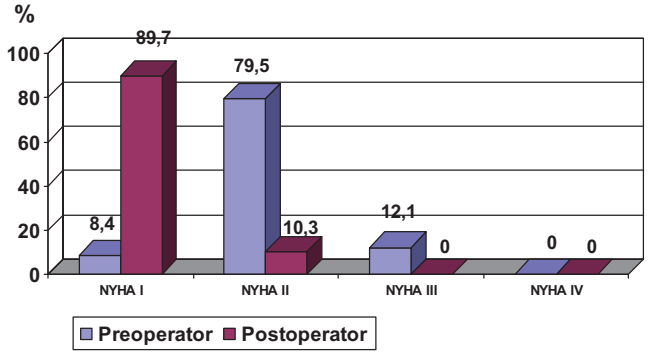

Fig. 2 **Dinamica insuficienţei cardiace la pacienţii din grupul II de studiu**

studiul radiologic al pacienţilor cu DSA a atestat majorarea numărului de pacienţi cu desen pulmonar normal de la 5 (2,3%) pacienţi preoperator la 110 (59,1%) pacienţi postoperator, iar la 76 (40,9%) pacienţi desenul pulmonar era mai puţin accentuat. Desenul pulmonar s-a normalizat la 78 (100,0%) pacienţi cu vârsta între 2-18 ani, s-a normalizat la 32 (80,0%) pacienţi şi a devenit mai puţin accentuat la 8 (20,0%) pacienţi cu vârsta între 19-29 de ani, s-a normalizat la 35 (100,0%) pacienţi cu vârsta între 30-39 de ani, la 27 (100,0%) pacienţi cu vârsta de 40-49 de ani şi la 6 (100,0%) pacienţi cu vârsta de peste 50 de ani.

Studiul nostru a demonstrat reducerea volumului cordului la pacienţii cu DSA postoperatoriu, în comparaţie cu rezultatele preoperatorii. Astfel, cavităţilor drepte ale cordului s-au redus de la 82 (98,8%) la 64 (82,1%) pacienţi cu vârsta între 2-18 ani, de la 52 (98,1%) la 30 (75,0%) pacienţi cu vârsta între 19-29 de ani, de la 44 (100,0%) la 17 (48,6%) pacienţi cu vârsta între 30-39 de ani, de la 27 (100,0%) la 9 (33,3%) pacienţi cu vârsta între 40-49 de ani şi la vârsta de peste 50 de ani volumul cordului la pacienţii cu DSA nu s-au modificat.

Concomitent cu creşterea dimensiunilor cavităţilor drepte în DSA la etapa preoperatorie, se atestă şi creşterea dimensiunilor cavităţilor stângi ale cordului. Gradul de majorare a cavităţilor stângi ale cordului depind în mare măsură de dereglările din circuitul pulmonar. Postoperator cavităţile stângi ale cordului s-au redus de la 39 (47,0%) la 14 (17,9%) pacienţi cu vârsta între 2-18 ani, de la 33 (62,3%) la 12 (30,0%) pacienţi cu vârsta între 19-29 de ani, de la 32 (72,7%) la 15 (42,9%) pacienţi cu vârsta între 30-39 de ani, de la 24 (88,9%) la 19 (70,4%) pacienţi cu vârsta între 40-49 de ani şi la vârsta de peste 50 de ani dimensiunile cavităţilor stângi ale cordului nu s-au modificat (figura 3).

Evaluarea rezultatelor clinice denotă ameliorarea semnificativă a stării de sănătate şi regresarea simptomelor obiective

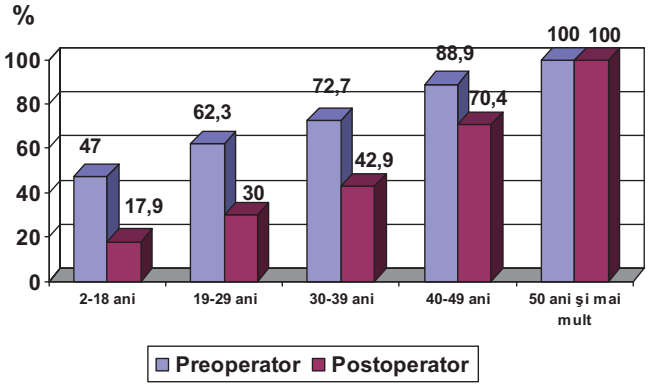

Fig.3 **Dinamica dimensiunilor mărite ale cavităţilor stângi ale cordului în funcţie de vârstă**

la copii postoperatoriu şi persistenţa stării de sănătate mai grave la persoanele adulte, îndeosebi la pacienţii cu vârsta de peste 45 de ani.

Discuţii

DSA este o cardiopatie congenitală, pentru care sunt caracteristice modificări hemodinamici semnificative. Cu vârsta modificările hemodinamice se agravează, contribuind la deteriorarea treptată a stării subiective a pacienţilor şi progresarea simptomelor obiective.

Persistenţa îndelungată a DSA contribuie la dezvoltarea modificărilor ireversibile în vasele pulmonare şi miocardice cu acţiune negativă asupra rezultatelor funcţionale ale intervenţiei chirurgicale[9].

În lotul nostru de pacienţi maturi, operaţi pentru corecţia DSA, nu s-a înregistrat nici un caz de deces în perioada postoperatorie precoce şi tardivă. Rezultate similare au fost obţinute şi în lotul de pacienţi cu vârsta între 2 şi 18 ani. Datele obţinute de noi corespund rezultatelor multor studii similare. Astfel, potrivit datelor lui Konstantinides S. (1995) [6], mortalitatea pe parcursul a 40 de ani s-a redus de la 12,5% în anul 1950 la 6,0% în anul 1960 şi la circa 0,5% în prezent.

Analiza clinică comparativă a pacienţilor în perioada preoperatorie şi în perioada postoperatorie tardivă a remarcat reducerea semnificativă a numărului de pacienţi cu acuze şi modificarea spectrului de acuze. În perioada postoperatorie tardivă pacienţii acuzau, de obicei, fatigabilitate, dispnee la efort fizic semnificativ, palpitaţii, dereglări de ritm cardiac şi, uneori, dureri precordiale. Dispneea reziduală în perioada postoperatorie depinde, în primul rând, de starea funcţională şi de vârsta pacienţilor la momentul efectuării intervenţiei chirurgicale. Peste 50% dintre pacienţii cu DSA din studiul nostru, care acuzau în perioada postoperatorie dispnee, aveau vârsta de peste 19 ani, fapt care, posibil, este determinat de modificările ireversibile în miocard şi ţesutul pulmonar. În al doilea rând, dispneea poate fi cauzată de dimensiunea defectului şi valoarea iniţială a şuntului de sânge.

După intervenţia chirurgicală frecvenţa dispneei s-a micşorat în lotul II de pacienţi de la 83,1% la 15,4%, în lotul I de pacienţi - de la 99,0% la 31,2%. În grupurile de vârstă 40-49 de ani şi peste 50 de ani dispneea persista, atât preoperator cât şi postoperator în 100,0% cazuri. O dinamică similară a acuzelor este descrisă şi de alţi savanţi [7, 8].

Frecvenţa dereglărilor de ritm, instalate după corecţia chirurgicală a DSA, creşte concomitent cu vârsta pacienţilor şi este similară cu cea din evoluţia naturală a viciului. Astfel, frecvenţa fibrilaţiei atriale în primele săptămâni şi luni după

Tabel 3

Dinamica insuficienței cardiace (clasa funcțională NYHA, %)

Clasa funcțională	Lotul I (19–59 ani)		Lotul II (2–18 ani)	
	preoperator	postoperator	preoperator	postoperator
NYHA I	0	17,6	8,4	89,7
NYHA II	13,0	66,7	79,5	10,3
NYHA III	71,5	8,3	12,1	0
NYHA IV	15,5	7,4	0	0

operație este mult mai mare decât în perioadele preoperatorie și postoperatorie tardivă [10]. În plus, pacienții cu tulburări de ritm necesită administrare permanentă de antiaritmice și anticoagulante indirecte. El-Najdawi (2000) [11], analizând rezultatul intervenției chirurgicale la 334 bolnavi, a remarcat dereglări de ritm în primele zile după operație la 37 (11,1%) pacienți, iar peste 30 de zile postoperator – la 46 (13,8%) pacienți.

Conform datelor lui Berger F. (1999) [12], vârsta medie a pacienților fără aritmii până și după închiderea DSA era semnificativ mai mică (39±13 ani), în comparație cu vârsta medie a pacienților cu flutter atrial (54±12 ani) sau fibrilație atrială (59±8 ani). În perioada postoperatorie tardivă flutterul atrial a trecut în ritm sinusal normal la 10 din 18 pacienți în medie la vârsta de 40 de ani. Însă, nu s-au constatat cazuri de normalizare a ritmului la pacienții cu vârsta de 50 de ani cu fibrilație atrială la etapele preoperatoriu și postoperatoriu. Astfel, rezultatele acestui studiu au confirmat că corecția chirurgicală a DSA contribuie la reducerea cazurilor de flutter atrial la pacienții în vârstă de 40 de ani, însă la pacienții în vârstă de 50 de ani fibrilația atrială este persistentă [12].

Modificări pozitive și semnificative s-au constatat în insuficiența cardiacă la bolnavii de vârstă tânără. Astfel, numărul de pacienți cu insuficiență cardiacă NYHA 1 și NYHA 2 a crescut, iar numărul de pacienți cu insuficiență cardiacă NYHA 3 și NYHA 4, dimpotrivă, s-a redus. Menționăm, că 15 din 17 (88,2%) pacienți aveau vârsta mai mare de 40 de ani (tabelul 3).

În studiul publicat de Ghosh S. și coautori (2003) este analizată eficiența închiderii chirurgicale a DSA în funcție de vârstă la pacienții de 35-72 de ani pe o perioadă medie de supraveghere postoperatorie de 11 ani. 89 de pacienți, inclusiv 64 de femei, au fost divizați în două grupuri în funcție de vârsta la momentul intervenției chirurgicale: grupul I – 51 de pacienți cu vârsta între 35-50 de ani și grupul II – 38 de pacienți cu vârstă peste 50 de ani. S-a constatat un deces în timpul operației și două decese în perioada postoperatorie.

În perioada preoperatorie, 29 (57,0%) de pacienți din grupul I și 22 (57,9%) de pacienți din grupul II prezentau insuficiență cardiacă NYHA III-IV. După operație 44 (82,6%) de pacienți din grupul I, comparativ cu 25 (71,5%) de pacienți din grupul II, prezentau manifestări de insuficiență cardiacă NYHA I-II.

Fibrilația atrială preoperator s-a depistat în grupul I în 12 (23,9%) cazuri și în grupul II în 17 (43,6%) cazuri. Postoperator doar 4 (7,8%) pacienți din grupul I și 12 (34,0%) pacienți din grupul II au necesitat tratament cu remedii anticoagulante din cauza fibrilației atriale.

Conform părerii lui Gersh (1990) [13], care a studiat rezultatele de durată (27-32 de ani) în tratamentul chirurgical al DSA, închiderea defectului până la vârsta de 25 de ani nu modifică expectanța de viață. În categoriile de vârstă de peste 25 de ani și expectanța de viață se modifică considerabil.

Susținem părerea privind beneficiul tratamentului chirurgical la pacienții în vârstă de peste 40 de ani, expusă de Jemielity M. și Perec B. [9], care au analizat statutul clinic (clasa funcțională NYHA, rezultatele electrocardiogramei, radiografiei torace, ecocardiografiei) pe o perioadă de supraveghere de 17 ani la 76 de pacienți (63 femei și 13 bărbați) operați cu DSA în vârstă de 40-62 de ani. În perioada preoperatorie 47 (61,8%) de pacienți prezentau insuficiență cardiacă NYHA III-IV, în comparație cu 61 (82,4%) pacienți cu insuficiență cardiacă NYHA I-II postoperator. Fibrilația atrială s-a diagnosticat la 4 pacienți preoperator și la 9 pacienți la etapa postoperatorie tardivă. Până la operație 52 de pacienți prezentau semne radiologice de hipertensiune pulmonară, în comparație cu 7 pacienți postoperator. Ecocardiografic s-a depistat o reducere a încărcării cu volum a ventriculului drept de la 4,10 la 2,95. Autorii au ajuns la concluzia că intervenția chirurgicală de închidere a DSA la pacienții cu vârsta de peste 40 de ani este benefică, contribuie la reducerea insuficienței cardiace și a hipertensiunii pulmonare.

Analiza comparativă a datelor radiologice preoperatorii și în postoperatorii tardive a remarcat că corecția adecvată a DSA contribuie la modificarea semnificativă a parametrilor de supraîncărcare a circulației pulmonare. În perioada postoperatorie tardivă noi am constatat normalizarea desenului pulmonar la 59,1% pacienți și desen pulmonar mai puțin accentuat la 40,9% pacienți din lotul I. La pacienții din lotul II desenul pulmonar s-a normalizat în toate cazurile. Rezultatele noastre coincid cu datele multor autori [9, 14], conform cărora normalizarea desenului pulmonar în perioada tardivă după corecția DSA se determină la 60,0–95,5% pacienți. În plus, în studiul nostru regresarea semnelor de hipervolemie postoperator se instalează mai încet la pacienții maturi, fapt care poate fi explicat prin fibroza perivasculară a vaselor pulmonare, cauzată de persistența îndelungată a hipervolemiei pulmonare.

Creșterea dimensiunilor atriului drept este determinată de dilatarea și nu de creșterea masei musculare atriale. Concomitent cu dispariția fluxului sangvin prin șuntul stânga-dreapta, dimensiunile la toți pacienții din lotul II în perioada postoperatorie tardivă se normalizează rapid.

În studiul nostru la pacienții maturi diametrul ventriculului drept era crescut ușor sau moderat la toți pacienții. În perioada postoperatorie tardivă normalizarea sau reducerea dimensiunilor ventriculului drept a constituit în lotul I 51,8% și în lotul II 82,1%.

Valoarea medie a indicelui cardiotoracic preoperator la pacienții din lotul II a constituit 50,7±1,5, iar în perioada tardivă – 48,5±3,3. La pacienții din lotul I acest parametru alcătuia,

respectiv, 51,3±0,9 şi 54,1±0,8 (P<0,05).

În unele studii s-a constatat creşterea valorilor indicelui cardiotoracic în perioada postoperatorie precoce, reîntoarcerea la valoarea iniţială peste un an după intervenţia chirurgicală şi reducerea acestuia peste 2-3 ani. În grupul pacienţilor cu rezultate operatorii bune am constatat normalizarea indicelui cardiotoracic peste un an după operaţie. Peste 2-3 ani după operaţie s-a constatat normalizarea s-au reducerea semnificativă a indicelui cardiotoracic la toţi pacienţii cu rezultate bune ale intervenţiei chirurgicale şi la 80 (43,0%) pacienţi cu rezultate satisfăcătoare. În grupul pacienţilor cu rezultate nesatisfăcătoare ale tratamentului chirurgical, dinamica acestui parametru era negativă [9, 14].

Preoperator, valoare normală a volumului cardiac la pacienţii din lotul II s-a determinat doar la 1 (0,2%) pacient, iar în perioada postoperatorie tardivă – la 64 (82,1%) de pacienţi. În lotul I acest parametru era, respectiv, egal cu 0,8% şi 51,4%. În general, normalizarea şi reducerea volumului cordului s-a constatat la 82,1% pacienţi din lotul II şi la 51,4% pacienţi din lotul I. Rezultate similare au înregistrat Jemielity M. [9] şi Baron M. [14].

Dinamica tabloului radiologic în perioada tardivă este demonstrativă şi permite într-un grad sau altul evaluarea corecţiei DSA.

Concluzii

1. Analiza comparativă a frecvenţei acuzelor atât preoperator cât şi postoperator la pacienţii cu DSA evidenţiază dependenţa semnificativă de vârstă: cea mai mare reducere a simptomelor s-a constatat la copii (cu circa 70%), iar cea mai mică – la pacienţii în vârstă de peste 40 de ani (cu circa 8%).

2. Cu cât pacientul cu DSA este operat mai devreme, cu atât insuficienţa cardiacă postoperatorie este mai mică.

3. Cea mai frecventă cauză a rezultatelor nesatisfăcătoare a intervenţiei chirurgicale în DSA sunt tulburările de ritm şi accidentele vasculare cerebrale.

4. Corecţia DSA la adulţi are un impact pozitiv asupra supravieţuirii, stării clinice şi funcţionale a pacienţilor. Perioada optimală de tratament chirurgical a DSA cuprinde vârsta de până la 18 ani, când hipertensiunea pulmonară se dezvoltă lent şi nu provoacă creşterea rezistenţei pulmonare.

Bibliografie

1.HOFFMAN J, KAPLAN S. The incidence of congenital heart disease – J.of American College of Cardiology-vol39, No12, 2002,1890-900

2.GERSH BJ, MURPHY JG, MCGOON MD, et al: Long-term outcome after surgical repair of isolated atrial septal defect. N Engl J Med 1990; 323: 1645-50.

3.Managing congenital heart defects-Canadian adult congenital heart network. Toronto, 2001.

4.WARD C. Secundum atrial septal defect; routine surgical treatment is not proven benefit; Br. Heart J., 1994, 71: 219-223.

5.KLEMIS J. Management of atrial septal defect in adult patients. Morbidity & Mortality conference, 2002.

6.KONSTANTINIDES S, GEIBEL A, OLSCHEWSKI M, et al. A comparison of surgical and medical therapy for atrial septal defects in adults, New England Journal of Medicine, Vol 333, 469-475,1995)

7.BERGIN L, MD FACC, WARNES C, MD TAJIK A, et al. Partial Atrioventricular Canal Defect: Long-Term Follow-Up After Initial Repair in Patients > 40 Years Old. J AM Coll Cardiol 1995; 1189-94.

8.MOODIE DS, STERBA R. Long term outcomes for atrial septal defect repair in adults. Cleveland Clinic Journal of Medicine vol67;No8;2000;591-597

9.JEMIELITY M, DYSZKIEWICZ W, PALUSZKIEWICZ, et al. Do patients over 40 zears of age benefit from surgical closure of atrial septal defects? Heart 2001; 85: 300-303.

10.PIECHOWIAK M, BANACH M, RUTA J, BARYLSKI M, RYSZ J, BARTCZAK K, MARKUSZEWSKI L, ZASLONKA J, GOCH JH. Risk factors for atrial fibrillation in adult patients in long-term observation following surgical closure of atrial septal defect type II. Thorac Cardiovasc Surg. 2006 Jun;54(4):259-63.

11.EL-NAJDEWI EYAD K, MD, DRISCOLL DJ, MD, PUGA FJ, et al. operation for Partial Atrioventricular Septal Defect: A Forty-Year Review. J Thorac Cardiovasc Surg 2000; 119:880-90.

12.BERGER F, VOGUEL M, KRAMER A, ALEXEI-MESKISHVILI V, MD, PHD, WENG Y, MD, LANGE PE, MD, PHD, AND HETZERF R, MD, PHD et al. Incidence of atrial flutter/fibrillation in adults with atrial septal defect before and after surgery- Ann.Thorac.Surg 1999;68;75-8.

13.GERSH BJ, MURPHY JG, MCGOON MD, et al: Long-term outcome after surgical repair of isolated atrial septal defect. N Engl J Med 1990; 323: 1645-50.

14.BARON MG, BOOK WM. Congenintal heart disease in the adult:2004. Radiol Clin North Am, 2004 May;42(3):675-90, vii.

TRATAMENTUL ENDOVASCULAR AL MALFORMAŢIILOR ARTERIO - VENOASE CEREBRALE ŞI FISTULELOR CAROTIDO - CAVERNOASE

ENDOVASCULAR TREATMENT OF CEREBRAL ARTERIO-VENOUS MALFORMATIONS AND CAROTIDO- CAVERNOUS FISTULAE

Vladimir PARPAUŢ
Universitatea de Stat de Medicină şi Farmacie "Nicolae Testemiţanu". Institutul de Neurologie şi Neurochirurgie

Rezumat
Lucrarea este consacrată analizei a 41 cazuri de tratament endovascular după metoda Serbinenco a pacienţilor cu malformaţii arterio-venoase (20 pacienţi) şi fistule carotido-cavernoase (21 pacienţi). Pacienţii au fost examinaţi clinic şi suplimentar prin aşa metode ca doppler – ultrasonografia (12 pacienţi), tomografia computerizată (22 pacienţi), rezonanţa magnetică (8 pacienţi) şi angiografie (41 pacienţi). Cele mai frecvente manifestări clinice a MAV şi FCC au fost cefaleea (86% pacienţi), sindromul convulsiv la MAV (52% pacienţi), zgomot pulsatil în cap (50% pacienţi), dereglări oculomotorii (18% pacienţi). Rezultatele obţinute au confirmat că această patologie vasculară este în prealabil benignă, dar rezultatul calitativ al tratamentului endovascular este dependent de timpul precoce de stabilire a diagnosticului (până la decompensarea ireversibilă a circulaţiei vasculare cerebrale), localizării şi volumul defectului peretelui vascular. O importanţă deosebită în aprecierea rezultatelor imediate şi de lungă durată a intervenţiilor endovasculare are testul Matas cu durata de 180 minute în 24 ore, care permite de a preveni dereglările vasculare cerebrale intraoperatorii. Cercetările au confirmat eficienţa şi perspectivele acestei metode de tratament paralel cu alte tehnologii moderne, luând în consideraţie accesibilitatea şi criteriul cost-eficienţă.

Summary
Work is devoted to the analysis of 41 cases of endovascular treatments by method Serbinenko of patients with arterio-venous malformations (20 patients) and carotido- cavernous fistulae (21 patients). Patients have been in details surveyed clinically, and also by means of additional methods such as ultrasonic dopplerography (12 patients), a computer tomography (22 patients), a magnetic resonance (8 patients) and conventional angiography (41 patients). The most frequent clinical displays of AVM and CCF were a headache (86 % of patients), a convulsive syndrome (52 % of patients), pulsing noise in a head (50 % of patients), and also eye movement frustration (18 % of patients). The received results have proved, that the given vascular pathology is as a matter of fact benign, however the qualitative outcome of operative endovascular treatments depends on several factors: time of statement of the diagnosis (up to irreversible decompensation of the cerebral blood flow), localizations and the areas of defect of a vascular wall. The special attention deserves, according to the early and late results of treatment, preoperative preparation of the patients by Matas method, which at duration of 180 minutes within 24 hours allows to exclude completely intraoperational ischemic infringements of the blood flow. The research proves the perspectivity of the given method of treatment alongside with other modern technologies, proceeding from its availability and criterion cost - efficiency.

Introducere

Posibilităţile neurochirurgicale terapeutice de tratament a patologiilor vasculare cerebrale reprezintă azi o actualitate incontestabilă în viziunea problemelor de mare pericol pe care - l prezintă malformaţiile vasculare cerebrale şi fistulele carotido-cavernoase în cadrul mortalităţii generale şi invalidităţii populaţiei de vârsta copilărească şi matură [1]. Prevalenţa malformaţiilor arteriovenoase este estimată la 10% din numărul total de hemoragii intracraniene diagnosticate [2,17], cedând întâietatea de cauză doar anevrismelor saculare şi hemoragiilor parenchimatoase spontane. În decursul ultimilor două decenii neurochirurgia a obţinut succese remarcabile în diagnosticul, managementul şi tratamentul malformaţiilor arteriovenoase intracerebrale şi a fistulelor carotido-cavernoase [3,6,18]. Tehnologiile şi opţiunile imagistice noi permit stabilirea unui diagnostic topografic exact şi precoce [4,5,8,] al acestui grup de maladii.

Manifestările clinice ale malformaţiilor arteriovenoase cerebrale şi a fistulelor carotido-cavernoase fac parte dintr-un sistem universal de lezare în focar şi la distanţă a parenchimului cerebral, având la bază mecanismele circulatorii compensatorii ale encefalului în general şi tipul individual de vascularizare în fiecare caz concret [5,11,17]. Dinamica circulaţiei cerebrale în malformaţiile arteriovenoase şi a fistulelor carotido-cavernoase este bine cunoscută [6,21,22], dar, cu toate acestea, datele referitoare la modificările intraoperatorii posibile ale fluxului sanguin sunt foarte sărace şi nu reflectă multitudinea de reacţii compensatorii şi patologice posibile [7,14,22].

Cercetării complexe a reacţiei encefalului, instalate ca răspuns la realizarea probei Matas, îi sunt dedicate un număr mic de lucrări [12,22], fenomenul având o importanţă deosebită pentru determinarea oportunităţii intervenţiei de embolizare endovasculară. În acelaşi timp există încă foarte multe aspecte controversate, discutabile în aprecierea imaginilor computer-

tomografice [8,10], rezonanţă magnetică nucleară [11] şi angiografice [4,5,10] ale malformaţiilor arteriovenoase şi fistulelor carotido-cavernoase. Studiile clinico-imagistice efectuate [5,11] au demonstrat necesităţile elaborării unei tactici unice în ceia ce priveşte indicaţiile şi modul tratamentului chirurgical al malformaţiilor arteriovenoase intracerebrale, fapt care ar asigura embolizarea completă şi ar reduce la minimum complicaţiile intaoperatorii şi riscul unei eventuale resângerări [10,11,12]. Disputele vizează nu numai alegerea unei metode de tratament neurochirurgical adecvat, dar şi indicaţiile şi contraindicaţiile pentru embolizare endovasculară a malformaţiilor cerebrale arteriovenoase şi fistulelor carotido-cavernoase [14,18].

Complicaţiile embolizării endovasculare a malformaţiilor cerebrale arteriovenoase şi a fistulelor carotido-cavernoase sunt condiţionate de posibilitatea de redirecţionare a balonaşelor de embolizare în sistemul arterial şi venos al encefalului. La acest compartiment sunt discutate materialul de embolizare [6.20,21]], dimensiunile [20,21] şi modul de introducere a lui [6,9,20,].

La momentul actual posibilităţile de ghidare a embolului lansat endovascular depind pe de o parte de utilajul folosit [11,21,] şi experienţa neurochirurgului [12,22] pe de altă parte. Analiza rezultatelor tratamentului de embolizare endovasculară a malformaţiilor cerebrale arteriovenoase efectuată de Deruty R. şi coautorii în 1996 pe o serie de 67 intervenţii neurochirurgicale a condus la concluzia că metodele de diagnostic, tratament şi supraveghere necesită o perfecţionare continuă, deosebit de preţioase fiind comunicările despre rezultatele de lungă durată.

Se discută şi efectul economic al operaţiilor de embolizare comparativ cu cele de excizie chirurgicală a malformaţiilor cerebrale arteriovenoase şi a fistulelor carotido-cavernoase. Astfel, un caz de tratament prin embolizare endovasculară este în mediu cu 9% mai ieftin, decât tratamentul aplicat prin metodă de excizie chirurgicală directă. Cercetările realizate până în prezent au format temelia solidă a cunoştinţelor despre malformaţiile cerebrale arteriovenoase şi fistulele carotido-cavernoase, dar au rămas încă neelucidate un şir de probleme, ce ţin de modalităţile de diagnostic clinic precoce, mecanismele patogene, manifestările imagistice şi metodele de tratament neurochirurgical.

Scopul şi obiectivele lucrării:

Scopul lucrării a constat în studierea particularităţilor specifice clinico-imagistice de instalare, evoluţie şi tratament prin embolizare endovasculară a malformaţiilor cerebrale arteriovenoase şi a fistulelor carotido-cavernoase.

Material şi metode de cercetare

Studiul a fost efectuat pe un eşantion de 41 pacienţi cu malformaţii arterio-venoase durale cerebrale şi fistule carotido-cavernoase operaţi endovascular. În calitate de grup de control au fost selectaţi 6 bolnavi cu malformaţii arterio-venoase trataţi prin abord deschis (clipare) şi 4 pacienţi cu fistule carotido-cavernoase posttraumatice rezolvate prin trombare spontană. Din numărul total 20 au fost cu malformaţii arterio-venoase (8 femei şi 12 bărbaţi) şi 21 cu fistule carotido-cavernoase (11 femei şi 10 bărbaţi), cu vârsta de la 5 şi după 60 de ani.

Pacienţii au fost spitalizaţi, examinaţi şi trataţi în actualul Institut de Neurologie şi Neurochirurgie în perioada

Fig.1 **Poziţionarea pacientului pentru angiografie.**

anilor 1988-2008. Diagnosticul de malformaţie arterio-venoasă durală cerebrală şi fistulă carotido-cavernoasă a fost stabilit respectându-se standardul clinic şi de investigaţii complementare în următoarea ordine:

1. Examenul clinic, inclusiv examenul fundului de ochi. 2. Ultrasonografia Doppler transcraniană a vaselor magistrale cervico-cerebrale. 3. Cercetările neuroimagistice fără vizualizare specială a patului vascular cerebral (Computer Tomografia Cerebrală, Rezonanţa Magnetică Nucleară Cerebrală). 4. Angiografia cerebrală.

Angiografia cerebrală este cea mai informativă metodă de diagnosticare a malformaţiilor arterio-venoase cerebrale şi fistulelor carotido-cavernoase. Metoda a fost cea utilizată de noi în toate cazurile pentru vizualizarea arborelui vascular.

Metoda de angiografie prin cateterizare (fig.1) a fost îndeplinită sub controlul fluoroscopului prin dirijarea sondei direcţionate intra-aortal până la partea ascendentă a crosei aortei. Substanţa de contrast (Ultravist 370,100-200 ml, Omnipac 350, 100-200 ml, sol.Verografină 76% - 10-20 ml.) se injecta în mod manual sau automat cu dispozitivul de la Philips BV-25. Pentru evitarea suprapunerii imaginilor în angiografia totală pacientul era poziţionat oblic.

Instrumentarul necesar pentru puncţia şi cateterizarea vaselor magistrale ale capului şi gâtului (fig. 2) a inclus setul

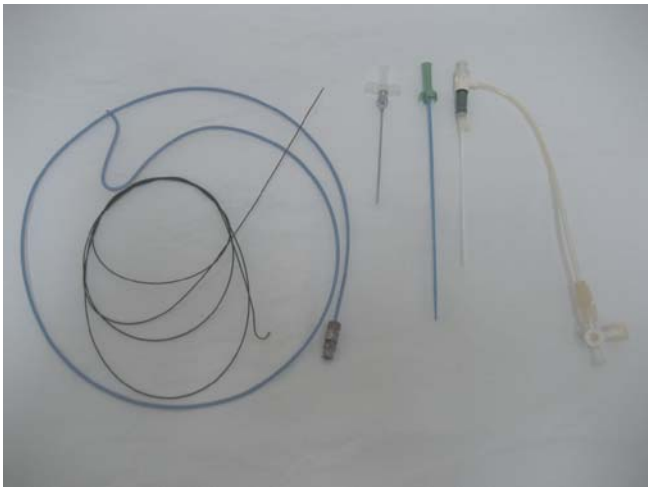

Fig. 2 **Instrumentarul pentru puncţia şi cateterizarea vaselor magistrale.**
a – acul pentru puncţie; **b –** mandren; **c –** sonda permanentă;
d – sondă pentru contrastare directă a unei artere;
e – ghid rigid pentru dirijarea prin el a sondei.

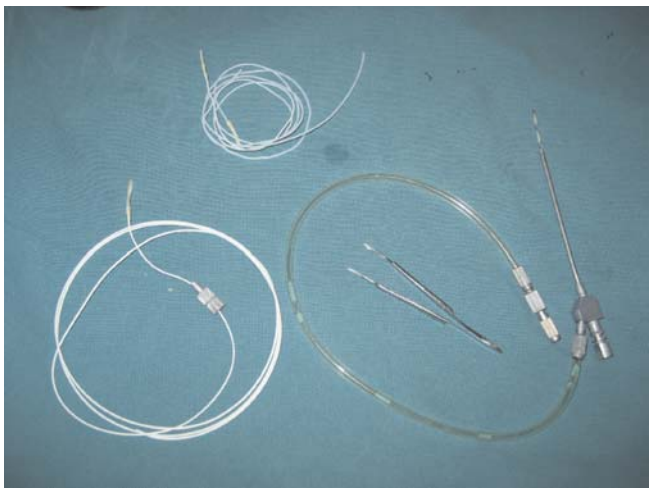

Fig. 3 **Acul şi sonde cu balon pentru operaţii endovasculare. a –** adapter; **b –** sonda cu balon; **c –** ac pentru puncţia arterei; **d –** mandren cu capăt bont; **e –** găurile de ieşire a acului; **f –** pensă.

standard de ace Seldinger, precum şi de ace cu destinaţie specială de calibru variat, sonde radiocontrast şi ghizi cu diametru de la 0,5 mm până la 1,5 mm. Diametrul intern al acelor corespundea cu dimensiunile baloanelor folosite pentru embolizare, diametrul extern variind între 0,5 şi 1,5 mm. Angiografia s-a efectuat prin puncţia arterei carotide comune la gât şi arterei femurale, de obicei cea dreaptă.

Pentru operaţiile endovasculare am utilizat două metode de embolizare:

1. Ocluzia vaselor aferente cu sonda cu balon (metoda principală, după Serbinenko).
2. Ocluzia cu sfere (emboli) de polisterol (metoda opţională).

Pentru profilaxia complicaţiilor intra- şi postoperatorii am utilizat proba Matas (90), care constă în comprimarea timp de 10 minute a arterei carotide comune, tolerabilitatea la care confirmă faptul că circuitul sanguin pe arterele comunicante ale cercului Willis compensează total lipsa fluxului de sânge în artera carotidă comună. Pentru un grad mai mare de siguranţă noi am modificat testul respectiv, mărind timpul şi durata de comprimare a arterei carotide comune. El a ajuns la câte 60 minute de trei ori în 24 ore, în sumar 180 minute. Instrumentarul necesar pentru puncţia şi cateterizarea vaselor magistrale a inclus complectul de ace de tipul Seldinger şi un ac special pentru operaţiile endovasculare. Acul pentru efectuarea operaţiilor endovasculare (Fig. 2.7) avea un mandren cu capătul bont, pentru introducerea atraumatică a acului în lumenul vasului. Capătul distal al acului nu era ascuţit pentru a evita pericolul de traumare a sondei sau balonului la extragerea lor din vasul cerebral.

La 40 dintre pacienţii operaţi (19 cu MAV şi 21 cu FCC), am utilizat metoda de embolizare Serbinenko şi sonda cu balon după construcţia profesorului Zubkov Iu., care permitea de a menţine în balon substanţa de contrast şi siliconul după desprinderea sondei de la balon. Balonul era manevrat către sediul fistulei carotido-cavernoase sau malformaţiei arterio-venoase şi apoi umflat şi detaşat. Desprinderea sondei de la balon se efectua prin tragere fără efort de sondă, după ce balonul era mărit în volum şi ocluzia vasul sanguin aferent a malformaţiei arterio-venoase sau artera carotidă internă la nivelul fistulei carotido-cavernoase.

Rezultate şi discuţii

Acţiunea neurochirurgicală din studiul nostru a avut tendinţa specială de a imagina, a pune în practică şi de a dezvolta tehnici şi procedee care să conducă la diminuarea cât mai accentuată a traumatismului operator cerebral la bolnavii cu malformaţii arterio-venoase şi fistule carotido-cavernoase. Una dintre modalităţile prin care această tendinţă şi-a găsit concretizarea cercetării noastre a fost punerea la punct a tehnicilor operatorii miniinvazive endovasculare şi video-endoscopice, ce desfăşoară actul chirurgical. Tehnicile chirurgicale respective au fost deja implementate în activitatea clinicii de neurochirurgie a INN.

Tratamentului endovascular au fost supuşi 41 de bolnavi (22 bărbaţi, 19 femei) cu vârste cuprinse între 5 şi 60 de ani, dintre care cu malformaţii arterio-venoase 20 şi fistule carotido-cavernoase – 21.Termenul de la spitalizare şi până la intervenţia endovasculară a fost determinat de starea pacientului, gradul deficitului neurologic şi eficienţa circulaţiei colaterale realizate prin proba Matas.

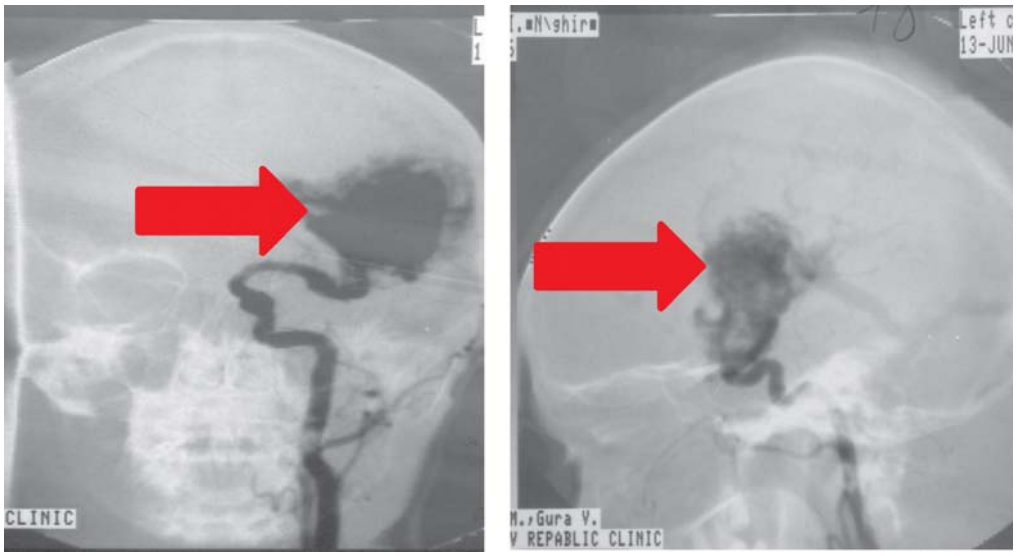

Fig.4.1 **Angiografia preoperatorie**

Astfel, dintre toţi pacienţii operaţi cu malformaţii arterio-venoase 8 au fost femei şi 12 barbaţi, 11 malformaţii situate în emisfera dreaptă, 9 - în emisfera stângă (tab. 1).

Tabel 1

Repartiţia pacienţilor cu malformaţii arterio-venoase după partea afectată şi sex

Sex	Parte afectată		Total
	Dreaptă	Stânga	
Femei	5	3	8
Bărbaţi	6	6	12
Total	11	9	20

Se evidenţiază balonaşul umplut cu substanţa de contrast, care ecluzează malformaţia arterio - venoasă fronto - temporo - parietală stângă. Angioscopia efectuată în timpul operaţiei endovasculare a contrastat artera carotidă internă stângă. Angiografia efectuată peste 6 luni a demonstrat absenţa malformaţiei la pacientă în ambele incidenţe (Fig. 4.2.).

Toţi pacienţii cu malformaţii arterio-venoase au fost operaţi în mod standard, în conformitate cu tehnica descrisă în capitolul material şi metodă, dar, practic, în fiecare caz au existat particularităţi speciale dependente de localizarea procesului patologic, gradul de expresie al malformaţiei după scala Spetzler – Martin[10], evenimentelor şi obstacolelor de ordin tehnic care interveneau pe parcursul actului chirurgical.

Pacienţii cu fistule carotido-cavernoase după acest criteriu s-au repartizat în felul următor: 10 bărbaţi şi 11 femei, partea dreaptă a creierului, fiind afectată la 11 pacienţi, cea stângă la 10 pacienţi (tab. 2).

Tabel 2

Repartiţia pacienţilor cu fistule carotido-cavernoase după partea afectată şi sex

Sex	Partea afectată		Total
	Dreapta	Stânga	
Femei	7	4	11
Bărbaţi	4	6	10
Total	11	10	21

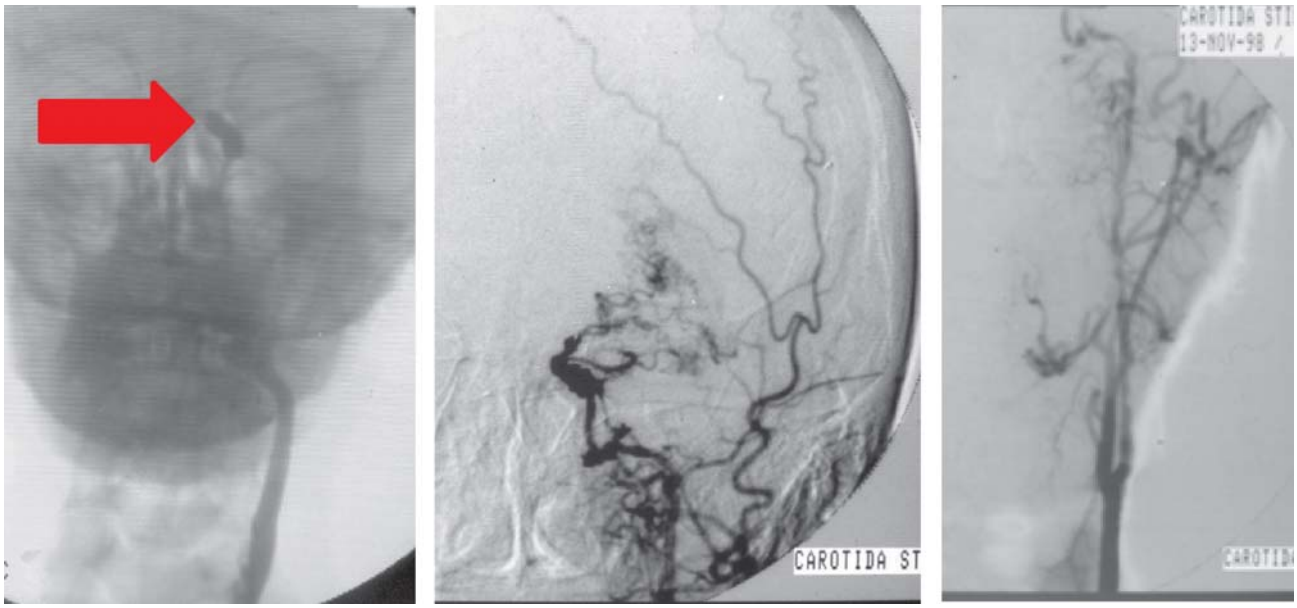

Fig. 4.2 **Angiografie postoperatorie imediată**

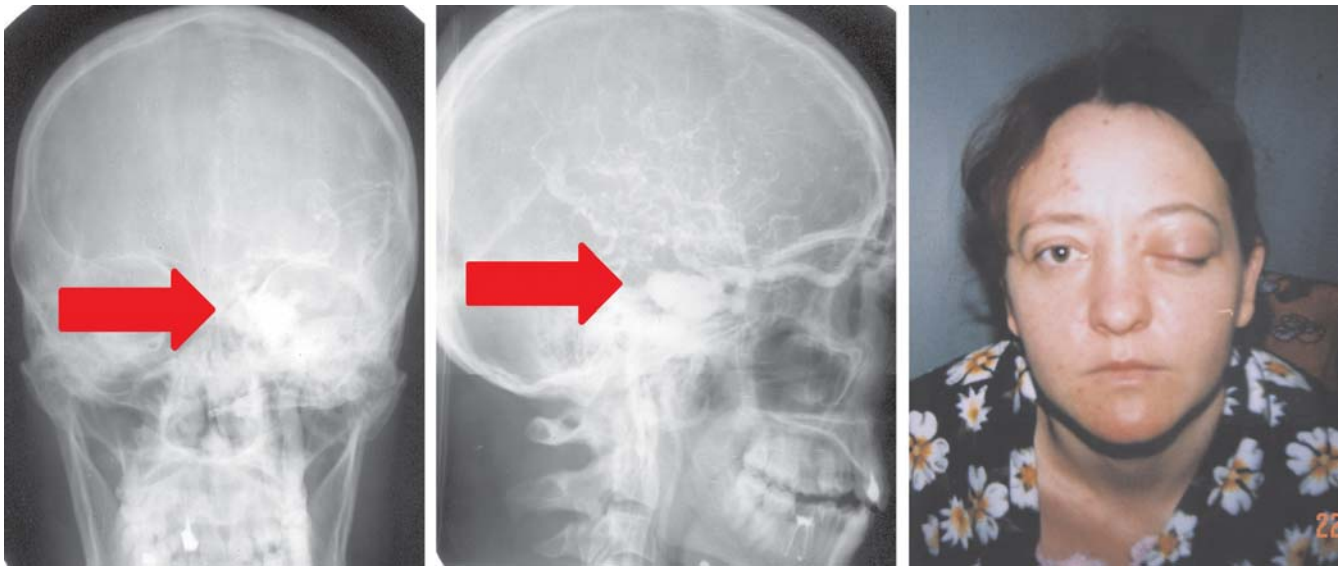

Fig. 5.1 **Imagini preoperatorii**

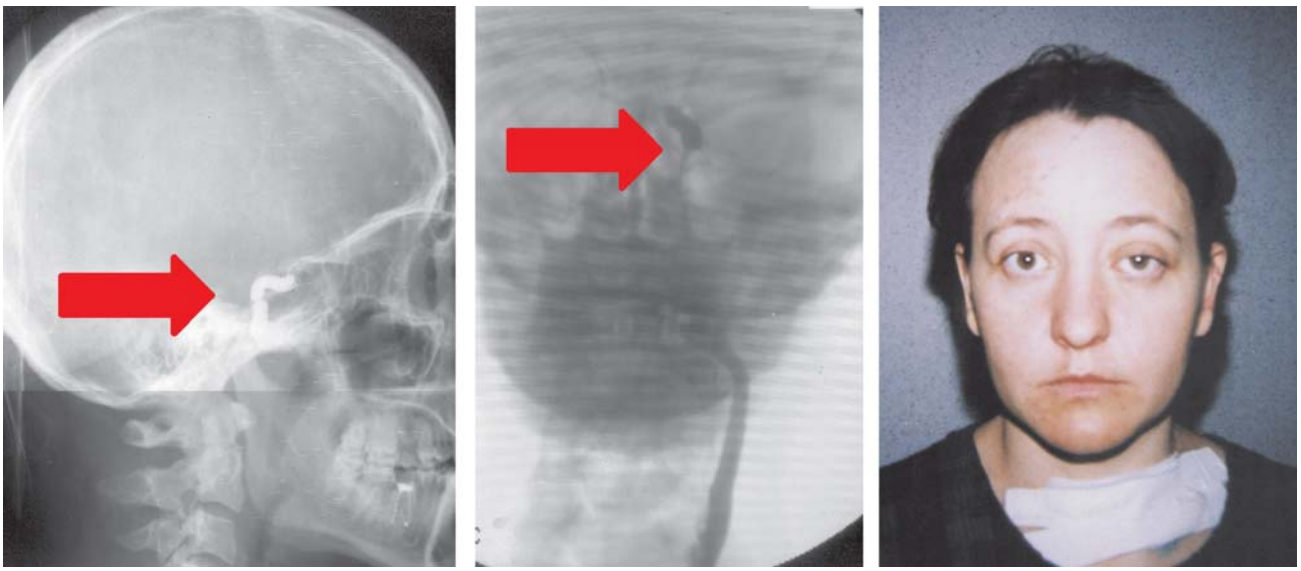

Fig. 5.2 **Imagini postoperatorii**

Concluzii

1. Studiul de lungă durată a 41 cazuri clinice a relevat, că malformațiile arteriovenoase şi fistulele carotido-cavernoase constituie un grup de afecțiuni benigne ale encefalului, al căror diagnostic clinic trebuie formulat precoce şi se bazează în special pe cefalee, sindrom comițial, zgomot pulsatil subiectiv.

2. Tehnica angiografică în faza arterială este cea mai eficientă metodă imagistică în detectarea dinamicii aportului arterial supleant şi a căilor de drenare a malformațiilor arterio-venoase şi a fistulelor carotido-cavernoase.

3. Factorii determinanți pentru indicații şi contraindicații în malformațiile arterio- venoase cerebrale şi fistule carotido-cavernoase sunt următoarele: 1) vârsta şi starea generală a pacientului; 2) evoluția clinică a maladiei şi prognosticul ei; 3) dimensiunile MAV şi FCC; 4) localizarea procesului patologic; 5) alimentarea şi drenarea MAV şi FCC; 6) starea circulației sanguine cerebrale şi a mecanismelor de compensare a lui.

4. După o antrenare adecvată şi competentă a circulației de supleantă prin utilizarea probei Matas este posibilă o deconectare unilaterală a arterei carotide interne stângi sau drepte fără un risc de dezvoltare a acidentului vascular cerebral, metodă preoperatorie care poate fi folosită şi pentru alte patologii cerebrale.

5. Majoritatea fistulelor carotido-cavernoase poate fi tratată prin metoda de embolizare endovasculară cu sondă cu balon, asigurând păstrarea permeabilității arterei carotide.

6. Embolizarea endovasculară a malformațiilor arterio-venoase şi a fistulelor carotido-cavernoase determină excluderea totală a lor din circuitul sanguin cerebral, cu menținerea intactă a parenchimului cerebral şi cu asigurarea unei calități ridicate a vieții.

Bibliografia

1. AIBA T, TANAKA R, KOIKE T, KAMEYAMA S, TAKEDA N, KOMATA T. Natural history of intracranial cavernous malformations. J Neurosurg 1995; 83:56-9.
2. BARROW DL, SPECTOR RH, BRAUN JE. Clasification and treatment of spontaneous carotid cavernous fistulas, J. Neurosurg.,1985 ; 62 ; 248-256.
3. CONSTANTINOVICI A , CIUREA A . Ghid practic de neurochirurgie. Editura medicală. Bucureşti. 1998. 375-383; 386-387.
4. DRAKE SG. Cerebral arteriovenous malformations: Considerations for and experience with surgical treatment in 166 cases. Clin Neurosurg 26:145-208, 1979.
5. DEBRUN GM, VINUELA F, FOX A.J. Indications treatment and classification of 132 carotid-cavernous fistulas, J. Neurosurg., 1988; 22 ; 285-289.
6. DEBRUN G, LACOUR P, CARON JP. Detachable ballon and calibrated jeak ballon techniques in the treatment of cerebral vascular lesions, J. Neurosurg., 1978; 49; 635-649.
7. FORSTER DMC, STEINER L, HAKANSON S. Arteriovenous malformations of the brain. A lonf term clinical study. J Neurosurg 37:562-70, 1972.
8. GOLDEN JB, KRAMER RA. The angiographically occult cerebrovascular malformation. J Neurosurg 48:292-6, 1978.
9. YASARGIL MG. AVM of the brain, history, embriology, pathological considerations, hemodynamics, diagnostic studies, microsurgical anatomy. Stuttgart: George Thieme Verlag, 1987.
10. KVAM DA, MICHELSEN WJ, QUEST DO. Intracerebral hemorrhage as a complication of artificial embolization. Neurosurgery 7:491-4, 1980.
11. LUESSENHOP AJ, PRESPER JH. Surgical embolization of cerebral arteriovenous malformations through internal carotid and vertebral arteries: long-term results. J Neurosurg 42:443-51, 1975.
12. MATAS R. Testing the efficiency of the collateral circulation as a preliminary to the occlusion of the great surgical arteries. JAMA, 1914; 63:1441-1447.
13. MICHELSEN WJ. Natural historz and pathophysiology of arteriovenous malformations. Clin Neurosurg 26:307-13, 1979.
14. SERBINENKO FA. Ballon catheterization and occluzion of major cerebral vessels, J. Neurosurg., 1974 ; 41 ; 125-145.
15. SPETZLER RF, WILSON CB, WEINSTEIN P, MEHDORN M, TOWNSEND J, TELLES D. Normal Perfusion pressure breakthrough theorz. Clin Neurosurg 25:651-72, 1978.
16. SPETZLER RF, WILSON CB. Enlargement of an arteriovenous malformation documented bz angiography. J. Neurosurg 43:767+9, 1975.
17. SPETZLER RF, MARTIN NA. A proposed gradins system for arteriovenous malformations. J Neurosurg 1986;65:476-83.
18. SANO K, JIMBO M, SAITO I, BASEIJI N. Artificial embolization of inoperable angioma with polymerizing substance, in Pia HW, Gleave JRW, Gote E, Zierski J (eds): Cerebral Angiomas: Advances in Diagnosis and Therapy. Berlin, Springer-Verlag, 1975, p. 222.
19. TROUP H. Natural History of Arteriovenous malformations. Presented at Symposium on Aneurisms, Arteriovenous Malformations and Carotid Cavernous Fistulae. Fiftieth Anniversary, University of Chicago, November, 1977.
20. ZUBKOV IU.N. Brevet 5422523.
21. САМОТОКИН, ХИЛЬКО ВА. Аневризмы и артерио-венозные соустья головного мозга. Ленинград. Медицина.195 – 203; 170 – 173.
22. ХИЛЬКО ВА, ЗУБКОВ ЮН. Внутрисосудистая нейрохиргия., Ленинград. Медицина.1982.35 – 39; 48 – 50.

DINAMICA INDICILOR REFRACTOMETRICI LA FEMEILE GRAVIDE CU MIOPIE ÎN TIMPUL SARCINII ŞI ÎN PERIOADA POSTNATALĂ

THE DYNAMIC OF REFRACTOMETRIC CHANGES AT PREGNANT MIOPIC WOMEN DURING PREGNANCY AND POSTNATAL PERIOD

Angela GARABA, Eugen BENDELIC, Valentin FRIPTU*
USMF „N.Testemiţanu", catedra oftalmologie

*USMF „N.Testemiţanu", catedră obstetrică şi ginecologie, MR.1

Rezumat
Literatura de specialitate relevă o influenţă nesemnificativă a sarcinii asupra refracţiei oculare miopice. Scopul studiului a fost aprecierea dinamicii indicilor refractometrici (IR) (subiectivi şi obiectivi) la femeile gravide cu miopie pe parcursul sarcinii şi în perioada postnatală (PPN). Examinările s-au efectuat pe parcursul sarcinii şi în perioada postnatală: sub 20 săptămîni amenoree (s.a.) şi peste 20 s.a. (14 cazuri); sub 20 s.a. şi postnatal (29 cazuri); peste 20 s.a. şi postnatal (48 cazuri); sub 20 s.a., peste 20 s.a. şi postnatal (14 cazuri). În urma acestui studiu s-a menţionat stabilitatea indicilor refractometrici în PPN şi lipsa agravării miopiei pe parcursul perioadei evaluate, cu excepţia ameliorării indicilor cilindrici în PPN (OD) în comparaţie cu cei din I-a jumătate a sarcinii (p<0,05).

Summary
The speciality literature does not indicate refractometric changes in miopia during the pregnancy and postnatal period. The purpose of the study is to appreciate the refractive changes at pregnant women with myopia during the pregnancy and postnatal period. The examination was done during postnatal period: up to 20 weeks of amenorrhea and over 20 weeks (14 cases): up to 20 weeks and postnatal (29 cases); over 20 weeks and postnatal (48 cases); under 20 weeks and postnatal (14 cases). This study mentioned the stability of refraction in postnatal period and the absence of myopia progression, with the exception of amelioration of cylindric changes in postnatal period comparing to those in the first period of pregnancy.

Introducere

Definirea refractivă a miopiei forte (MF) începând cu „–6,0" D este de cele mai dese ori exactă, dar poate contesta un procentaj al miopiei patologice care nu poate fi neglijat [3].

Miopia forte este frecvent definită ca fiind refractiv egală sau superioară de „–6,0"D [1], „–8,0"D [5] sau „–10,0"D [4], fără referinţă la valoarea diferitor componente refractive sau la aspectul fundului de ochi, fiind dată şi o corelaţie între lungimea axială şi refracţie.

Observaţiile efectuate au demonstrat că miopia de grad uşor şi mediu este poligenică, însă miopia de grad înalt este monogenică, având la baza sa transmiterea genetică. Studiind influenţa sarcinii asupra refracţiei oculare miopice, unii autori au constatat că acestea din urmă se modifică nesemnificativ în perioada gravidităţii [2].

În literatura de specialitate nu sunt specificate date suficiente, referitoare la evaluarea indicilor refractometrici în diferite perioade ale sarcinii şi în perioada postnatală (PPN), fapt care a sugerat ideea efectuării studiului prezent.

Scopul lucrării

Evaluarea indicilor refractometrici (subiectivi şi obiectivi) la femeile gravide cu miopie pe parcursul sarcinii şi în perioada postnatală.

Materiale şi metode

A fost efectuată analiza refractometriei subiective (corecţie optică), prin evaluarea corecţiei optice optime şi a refractometriei obiective, obţinută prin autorefractokerat ometrie. Determinarea indicilor refractometrici (subiectivi şi obiectivi) s-a efectuat pe parcursul sarcinii şi în perioada postnatală (PPN): sub 20 s.a. şi peste 20 s.a. (14 cazuri); sub 20 s.a. şi postnatal (29 cazuri); peste 20 s.a. şi postnatal (48 cazuri); sub 20 s.a., peste 20 s.a. şi postnatal (14 cazuri). Indicii refractometrici au fost calculaţi cu semnul "-". Aprecierea refracţiei oculare s-a înfăptuit cu ajutorul autorefractokerato metrului "Carl Zeiss, Jena", care a permis obţinerea indicilor referitor la dioptrul ocular, poziţia meridianelor principale, puterea de refracţie şi curbura corneei în regim automat.

S-au calculat mediile indicilor refractometrici fiind efectuată analiza statistică a datelor obţinute.

Rezultate

Conform datelor obţinute, s-a înregistrat o tendinţă spre ameliorarea indicilor refractometrici subiectivi sferici în perioada a II -a de sarcină (-8,39 ± 0,61D OD, şi -7,52 ± 0,90D OS) faţă de I perioadă (-8,5 ± 0,65DOD şi -7,55 ± 0,91D OS) în 14 cazuri de observaţie, precum şi a indicilor refractometrici

subiectivi cilindrici, fiind -0,91 ± 0,43D OD şi -0,29 ± 0,14D OS în perioada II comparativ cu -1,0 ± 0,43D OD şi -0,41 ± 0,23D OS în I perioadă de sarcină. În cadrul acestor cazuri au fost determinate, totodată, modificări nesemnificative ale indicilor refractometrici obiectivi, care au constituit -8,88 ± 0,66D OD şi -7,82 ± 0,96D OS în perioada II de sarcină şi -8,93 ± 0,68D OD; -7,79 ± 0,99D OS în I perioadă de sarcină. Tot în aceste cazuri s-a observat creşterea nesemnificativă a indicelui refractometric obiectiv cilindric la OD: -1,55 ± 0,62D în perioada II de sarcină faţă de -1,43 ± 0,49D din I perioadă şi ameliorarea acestuia la OS: -0,75 ± 0,22D în I perioadă a sarcinii şi -0,66 ± 0,18D în perioada II (Tabel 1).

O tendinţă similară de ameliorare a indicilor refractometrici subiectivi a fost menţionată în 29 cazuri de observaţie în perioada postnatală comparativ cu I perioadă de sarcină. Astfel, IR subiectivi sferici în PPN, au constituit: -7,34 ± 1,09D OD; -7,43 ± 0,83D OS în comparaţie cu indicii -8,79 ± 0,59D OD; -7,89 ± 0,63D OS din I perioadă. În aceiaşi perioadă indicii refractometrici subiectivi cilindrici au constituit: -0,81 ± 0,14D OD; -0,59 ± 0,27D OS în comparaţie cu -0,66 ± 0,24D OD; -0,27 ± 0,16D OS din PPN. În cadrul aceloraşi cazuri clinice s-a înregistrat o tendinţă spre ameliorarea indicilor refractometrici obiectivi sferici în PPN, ce au constituit: -8,62 ± 0,83D OD; -7,87 ± 0,87D OS comparativ cu -9,27 ± 0,59D OD; -8,21 ± 0,67D OS din I perioadă a sarcinii. Evaluarea indicilor refractometrici cilindrici obiectivi relevă majorarea acestora în PPN la OD, fiind: -1,33 ± 0,33D faţă de -1,29 ± 0,29D din I perioadă şi o ameliorare în PPN la OS: -0,91 ± 0,17D comparativ cu -0,99 ± 0,17D din I perioadă, dar fără confirmare statistică (Tabel 1).

Analiza comparativă a datelor din perioada II de sarcină şi PPN în 48 cazuri de observaţie în ceia ce priveşte indicii refractometrici subiectivi a evidenţiat o stabilitate a acestora cu unele excepţii. Astfel, IR subiectivi sferici în PPN au constituit: -6,73 ± 0,62D OD; -7,64 ± 0,50D OS comparativ cu -7,13 ± 0,49D OD; -7,60 ± 0,50D OS din perioada II a sarcinii. S-a înregistrat o tendinţă spre îmbunătăţirea indicilor refractometrici subiectivi cilindrici, in perioada II fiind: -0,81 ± 0,19D OD; -0,79 ± 0,17D OS, diminuând spre -0,74 ± 0,21D OD; -0,70 ± 0,19D OS în PPN comparativ cu perioada

Tabel 1

Indicii refractometrici în diferite perioade a sarcinii şi în perioada postnatală

Corecţie optică / Autorefracţie	Globul ocular	Perioadele sarcinii			
		sub 20 s.a.		peste 20 s.a.	
		n =14		n=14	
		M ± m		M ± m	
		SPH	CYL	SPH	CYL
Corecţie optică	OD	-8,5 ± 0,65	-1,0 ± 0,43	-8,39 ± 0,61	-0,91 ± 0,43
	OS	-7,55 ± 0,91	-0,41 ± 0,23	-7,52 ± 0,90	-0,29 ± 0,15
Autorefracţie	OD	-8,93 ± 0,68	-1,43 ± 0,49	-8,88 ± 0,66	-1,55 ± 0,62
	OS	-7,69 ± 0,99	-0,75 ± 0,22	-7,82 ± 0,96	-0,66 ± 0,18
		sub 20 s.a.		Postnatal	
		n =29		n=29	
		M ± m		M ± m	
		SPH	CYL	SPH	CYL
Corecţie optică	OD	-8,79 ± 0,59	-0,81 ± 0,14	-7,34 ± 1,09	-0,66 ± 0,24
	OS	-7,89 ± 0,63	-0,59 ± 0,27	-7,43 ± 0,83	-0,27 ± 0,16
Autorefracţie)	OD	-9,27 ± 0,59	-1,29 ± 0,29	-8,62 ± 0,83	-1,33 ± 0,33
	OS	-8,21 ± 0,67	-0,99 ± 0,17	-7,87 ± 0,87	-0,91 ± 0,17
		peste 20 s.a.		Postnatal	
		n =48		n=48	
		M ± m		M ± m	
		SPH	CYL	SPH	YL
Corecţie optică	OD	-7,13 ± 0,49	-0,81 ± 0,19	-6,73 ± 0,62	-0,74 ± 0,21
	OS	-7,60 ± 0,50	-0,79 ± 0,17	-7,64 ± 0,50	-0,70 ± 0,19
Autorefracţie	OD	-7,89 ± 0,52	-1,12 ± 0,29	-7,91 ± 0,52	-1,04 ± 0,29*
	OS	-8,16 ± 0,53	-0,96 ± 0,23	-8,16 ± 0,52	-0,95 ± 0,21

		sub 20 s.a.		peste 20 s.a.		Postnatal	
		n =14		n =14		n =14	
		M ± m		M ± m		M ± m	
		SPH	CYL	SPH	CYL	SPH	CYL
Corecţie optică	OD	-8,5 ±0,65	-1,0 ±0,43	-8,39± 0,61	-0,91 ±0,43	-6,57±1,62	-0,80 ± 0,44
	OS	-7,55 ±0,91	-0,41 ± 0,23	-7,52 ± 0,90	-0,29 ± 0,15	-7,54 ± 0,91	-0,11 ± 0,16
Autorefracţie	OD	-8,93 ±0,68	-1,43 ± 0,49	-8,88 ± 0,66	-1,55 ± 0,62	-8,93 ± 0,65	-1,5 ± 0,62
	OS	-7,69 ±0,99	-0,75 ± 0,22	-7,82 ± 0,96	-0,66 ± 0,18	-7,98 ± 0,96	-0,71± 0,11

*** - p<0,05**-*pentru indicii similari calculaţi din perioadele a II-a jumătate a sarcinii şi PPN*

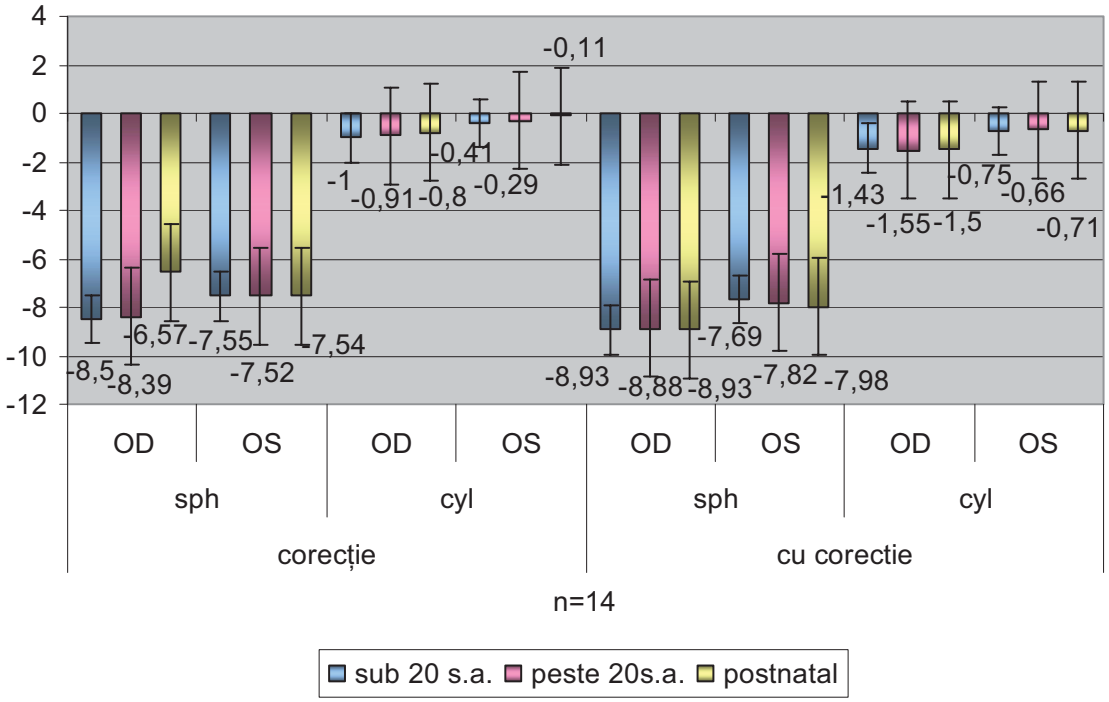

Fig. 1 **Dinamica indicilor refractometrici în I-a, II-a perioadă a sarcinii şi în perioada postnatală.**

II de sarcină. Tot odată indicii refractometrici obiectivi au rămas stabili cu excepția creşterii acestora în PPN la OD, IR sferici fiind de -7,91 ± 0,52D comparativ cu -7,89 ± 0,52D din perioada II şi rămânând stabili la OS: -8,16 ± 0,53D pe parcursul perioadei a II de sarcină şi -8,16 ± 0,52D în PPN. A fost înregistrată ameliorarea indicilor refractometrici obiectivi cilindrici, constituind în PPN: -1,04 ± 0,29D OD; -0,95 ± 0,21D OS comparativ cu -1,12 ± 0,29D OD; -0,96 ± 0,23D OS din perioada II de sarcină, dar cu confirmare statistică ($p<0,05$) doar pentru datele OD (Tabel 1).

Studiul dinamic (14 cazuri de observație) a evidențiat o tendință spre ameliorarea indicilor refractometrici subiectivi pe tot parcursul sarcinii şi PPN, IR sferic fiind la OD: -8,5 ±0,65D I per.; -8,39± 0,61D II per.; -6,57±1,62D PPN şi la OS: -7,55 ±0,91D I per.; 7,52 ± 0,90D II per.; -7,54 ± 0,91D PPN. Indicii refractometrici subiectivi cilindrici de– asemenea, au suportat o ameliorare nesemnificativă, mai ales în perioada PPN față de cele din perioada sarcinii şi au constituit la OD: -0,80 ± 0,44D PPN; -0,91 ±0,43D per. II; -1,0 ±0,43D per. I; şi la OS: -0,11 ± 0,16D PPN; -0,29 ± 0,15D per. II; -0,41 ± 0,23D per. I (Tabel 1, fig.1).

Analizând indicii refractometrici conform datelor autorefractometriei s-a menționat o stabilitate a acestora în perioadele PPN şi perioada I, comparativ cu perioada II de sarcină, unde s-a observat o diminuare uşoară a acestora. Astfel, indicii refractometrici (sferici) la OD au constituit: -8,93 ±0,68D per. I; -8,88 ± 0,66D per. II; -8,93 ± 0,65D PPN, şi creştere neesențială a acestora la OS în per. II şi PPN față de indicii din prima perioadă: -7,69 ± 0,99D per. I; -7,82 ± 0,96D per. II; -7,98 ± 0,96D PPN. Indicii refractometrici cilindrici la OD în aceste cazuri au crescut nesemnificativ în per. II comparativ cu I per. şi uşor au diminuat în PPN față de per. II, totodată depăşind parametrii similari din prima perioadă: -1,43 ± 0,49D per. I; -1,55 ± 0,62D per. II; -1,5 ± 0,62D PPN. În ceia ce priveşte indicii refractometrici cilindrici la OS, s-a observat o ameliorare neimportantă a acestora în per. II (-0,66 ± 0,18D) față de cei din prima perioadă (-0,75 ± 0,22D), în PPN atingând o valoare intermediară de -0,71±0,11D (Tabel 1, fig.1).

Concluzie

Evaluarea indicilor refractometrici (subiectivi şi obiectivi) în diferite perioade ale sarcinii şi în perioada postnatală a evidențiat o stabilitate a acestora, respectiv, absența unei agravări ale miopiei pe perioada evaluată, cu excepția ameliorării indicilor cilindrici în perioada postnatală (OD) față de cei din I-a jumătate a sarcinii ($p<0,05$).

Bibliografie

1. DUKE- ELDER S, ABRAMS D.- System of ophthalmology – V – Ophthalmics optics and refraction, 300- 382. H. Kimpton, 1978. 2
2. MANGES TD, BANAITIS DA, ROTH N, YOLTON RL. Am J Optom Physiol Opt. 1987 Mar;64(3):159-66.Changes in optometric findings during pregnancy. 5
3. MONDON H, METGE P. – La myopie forte, Masson, Paris, Milan, Barcelone,1994,17.1
4. RUBEN M, RAJPUROHIT P.- Distribution on myopia in aphakic retinal detachments. Br. J. Ophthalmol., 1976, 60, 517-521.3
5. SCHEPENS CL, MARDEN D. – Data on natural history of retinal detachment. Acta Soc. Ophthalmol., 1966, 61, 213-226. 4

REFERATE GENERALE

FENOMENUL DE NEOVASCULARIZARE – UN NOU ASPECT AL PROBLEMEI MALADIEI VARICOASE RECURENTE

PHENOMENON OF NEOVASCULARISATION – A NEW ASPECT OF RECURRENT VARICOSE VEINS PROBLEM

Dumitru CASIAN
USMF "Nicolae Testemițanu",
Catedra Chirurgie Generală și Semiologie

Rezumat
Este prezentată revista literaturii contemporane consacrate problemei maladiei varicoase recurente condiționate de fenomenul de neovascularizare. Sub noțiunea de fenomen de neovascularizare se înțelege dezvoltarea în perioada postoperatorie îndepărtată după deconectarea chirurgicală a joncțiunii safeno-femurale a multiplelor vase venoase nou formate de calibru mic, ce re-conectează bontul venei safene mari sau însăși vena femurală cu rețeaua venoasă superficială a membrelor inferioare. Sunt evaluate datele privind cauzele, frecvența și semnificația clinică a fenomenului de neovascularizare, precum și metodele de diagnostic și profilaxie ale acestuia.

Summary
The article represents review of contemporary literature, concerned to the role of phenomenon of neovascularisation in the development of recurrent varicose veins. This phenomenon is referred to as a formation of multiple new small venous channels which reconnect the saphenous stump or femoral vein with subcutaneous venous network in the late postoperative period after surgical disconnection of sapheno-femoral junction. The causes, incidence and clinical significance of neovascularization are reviewed, as well as methods of its identification and prophylaxis.

Maladia varicoasă reprezintă cea mai frecventă cauză a insuficienței venoase cronice a membrelor inferioare printre populația țărilor industrial dezvoltate. Intervenția chirurgicală, îndreptată spre lichidarea refluxului patologic în sistemul venos superficial, reprezintă un standard curativ acceptat în tratamentul maladiei varicoase. În același timp, frecvența recidivelor postoperatorii ale acestei maladii rămâne inacceptabil de înaltă. Anual, în Marea Britanie sunt efectuate aproximativ 100.000 de flebectomii, din care 20% constituie intervențiile repetate pentru maladia varicoasă recurentă [1].

Datele epidemiologice referitoare la frecvența recidivelor postoperatorii ale maladiei varicoase (RPMV) sunt destul de controversate, având explicații metodologice: lipsa definiției unificate a RPMV și a criteriilor de diagnostic ale acesteia, precum și dificultatea monitorizării prospective de lungă durată a bolnavilor operați. În conformitate cu acordul de Consens, cu referință la varicele recurente, după tratament chirurgical (REVAS – *recurrent varices after surgery*), elaborat la Paris în anul 1998 de către un grup internațional de experți, frecvența patologiei menționate variază de la 20% până la 80% și este dependentă de durata perioadei de observație [2]. După datele lui R.Fischer și coaut., (2002), peste 5 ani după intervenția chirurgicală recurența varicelor în regiunea joncțiunii safenofemurale (JSF) se determină la 40% din bolnavi [3]. Într-un studiu prospectiv, care a inclus 92 de bolnavi operați pentru maladia varicoasă, A.M. van Rij și coaut., (2003) au stabilit că frecvența recidivei bolii constituie 14% spre a treia lună după intervenția chirurgicală, 32% - la sfârșitul primului an postoperator și 52% - la trei ani după operație [4]. În alte cercetări a fost stabilită o frecvență puțin mai redusă a RPMV: 25% pe parcursul primelor cinci ani după intervenția chirurgicală [5].

Incontestabil este faptul că incidența înaltă a RPMV poate fi parțial explicată prin variabilitatea anatomiei venoase a membrelor inferioare și erorile tehnice în efectuarea intervenției chirurgicale primare legate de aceasta. Însă, la 12% din bolnavi, recurența maladiei se dezvoltă chiar și după o intervenție adecvată, caracterul radical al căreia a fost obiectivizat prin scanarea Doppler duplex postoperatorie [6]. Printre eventualele cauze de apariție a recurenței varicelor după o intervenție chirurgicală corect efectuată, în literatura de specialitate sunt indicate: evoluția naturală progresivă a maladiei varicoase, apariția refluxului venos în segmentele venoase anterior competente, precum și fenomenul de neovascularizare, ce se dezvoltă în regiunea JSF deconectate în cadrul intervenției chirurgicale primare [7, 8].

Pentru prima dată, ipoteza despre rolul cauzal al vaselor venoase nou formate în regiunea JSF deconectate chirurgical în dezvoltarea recurenței maladiei varicoase, a fost înaintată de către B.Langenbeck încă la sfârșitul secolului XIX [9]. Însă, studierea sistematică și multilaterală a fenomenului de neovasculari-

zare a fost iniţiată de chirurgii-flebologi doar aproximativ 20 de ani în urmă, după o serie de cercetări experimentale şi observaţii clinice publicate în literatura de specialitate de către G.M.Glass [10]. Studiile ulterioare cu utilizarea scanării Doppler duplex, varicografiei cu contrastare, precum şi datele intraoperatorii obţinute în timpul intervenţiilor chirurgicale repetate în zona JSF au confirmat ipoteza lui G.M.Glass, stabilind prezenţa fenomenului de neovascularizare la un număr semnificativ de bolnavi cu RPMV.

Conform definiţiei actuale, sub noţiunea de fenomen de neovascularizare se înţelege dezvoltarea, după deconectarea chirurgicală a JSF, a multiplelor vase venoase tortuoase, de calibru diferit, cu un traseu reticular, ce realizează conectarea bontului venei safene mari sau, nemijlocit, a venei femurale comune cu reţeaua venoasă superficială a membrelor inferioare [11, 12]. În cazul prezenţei unui reflux venos persistent la nivelul JSF sau a venei femurale, vasele nou formate contribuie la propagarea acestuia spre venele subcutanate a coapsei şi apariţia RPMV.

Diagnosticul fenomenului de neovascularizare se bazează pe datele scanării ultrasonore Doppler duplex, tabloul macroscopic intraoperator în cadrul intervenţiei repetate şi rezultatele examenului patomorfologic a pieselor operatorii. Scanarea Doppler duplex, reprezentând un standard „de aur" în diagnosticul maladiei varicoase primare şi recurente, este capabilă să demonstreze prezenţa refluxului venos patologic în zona JSF prin vasele venoase nou formate unice sau multiple, diametrul cărora nu depăşeşte 5 mm şi ce formează plexuri cu aspect bizar [12]. În acelaşi timp, o singură investigaţie ultrasonografică poate doar indirect mărturisi în favoarea fenomenului de neovascularizare, datorită imposibilităţii de a diferenţia vasele venoase formate „de novo" de ramurile restante a venei femurale şi a JSF [13].

Diagnosticul intraoperator a fenomenului de neovascularizare este bazat pe criterii macroscopice determinate vizual, care pentru prima dată au fost descrise de G.M.Glass (1995) şi confirmate, ulterior, de alţi autori: debranşarea atipică a vaselor de la vena femurală comună, prezenţa ţesutului cicatricial perivascular, sinuositatea pronunţată a vaselor, ramificarea atipică cu multiple confluente laterale, peretele vascular subţiat, mobilizarea dificilă a vaselor în timpul intervenţiei chirurgicale şi lipsa în lumenul vasului a valvelor venoase [10, 12].

Examenul histologic şi ,îndeosebi, analiza imunohistochimică reprezintă metoda cea mai veridică de confirmare a fenomenului de neovascularizare. Drept criterii de diagnostic microscopic pozitiv servesc: structura incompletă a peretelui vascular, lipsa valvelor venoase, traiectul tortuos al lumenului vasului, dezvoltarea perivasculară a ţesutului de granulaţie şi cicatricial. Deoarece este bine cunoscut că dezvoltarea vaselor sangvine noi în ţesut de granulaţie sau cel tumoral ne este însoţită de formarea fibrelor nervoase intramurale, criteriul de bază în diagnosticul imunohistochimic a fenomenului de neovascularizare se consideră reacţia negativă cu anticorpii la proteina S100 – markerul ţesutului nervos [8, 13].

Există un grup de probleme nerezolvate legate de fenomenul de neovascularizare: (1) Sunt oare vasele venoase în zona JSF deconectate realmente nou formate sau se dezvoltă în urma dilatării compensatorii a ramurilor venoase mici preexistente ale venelor magistrale de bază? (2) Care este cauza apariţiei fenomenului de neovascularizare? (3) Condiţionează oare refluxul venos prin vasele nou formate o recurenţă clinic semnificativă a bolii varicoase? (4) Există metode sigure de prevenire a dezvoltării fenomenului menţionat şi care este rolul acestora în profilaxia RPMV?

În unele cercetări, a fost presupus faptul că vasele venoase în regiunea JSF nu sunt structuri vasculare nouformate, ci reprezintă ramuri reziduale (neprelucrate în timpul intervenţiei chirurgicale primare) ale venei safene mari care se dilată compensator în rezultatul adaptării la flebohemodinamica modificată. Însă, ipoteza menţionată nu a căpătat o confirmare clinică suficientă. În lucrarea lui I.Nyamekye şi coaut., (1998), printr-o serie de investigaţii imunohistochimice a fost demonstrată lipsa acumulării markerului S100 în peretele vaselor venoase excizate din regiunea JSF la intervenţia repetată, ce mărturiseşte despre lipsa fibrelor nervoase intramurale şi, corespunzător, despre caracterul nouformat al vaselor [8]. Mai mult ca atât, în studiul prospectiv efectuat de către L.Jones şi coaut., (1996), prin utilizarea ultrasonografiei Doppler duplex a fost confirmată lipsa ramurilor reziduale a venei safene mari în perioada postoperatorie precoce la 86% bolnavi. În acelaşi timp, peste 2 ani după operaţie la 52% bolnavi au fost depistate semne ultrasonografice de reflux venos în regiunea JSF, realizat prin multiple vase venoase cu traiect neregulat şi diametru de aproximativ 3 mm. Datele obţinute i-au permis autorului să concluzioneze că fenomenul de neovascularizare reprezintă cea mai frecventă cauză a RPMV [7].

Teoriile de dezvoltare a fenomenului de neovascularizare, cunoscute la momentul actual, poartă, preponderent, un caracter ipotetic. Unii cercetători presupun că formarea vaselor noi are loc în urma contactului endoteliului bontului venei safene mari cu ţesutul adipos din regiunea JSF [3]. Această teorie este bazată pe binecunoscutul fapt de influenţă stimulatorie a factorilor de creştere vasculară, eliberaţi de endoteliul vascular (VEGF-C/VEGF-2), asupra angiogenezei [14].

Este cunoscut că formarea vaselor sangvine noi reprezintă un component tipic al procesului de vindecare a plăgii, precum şi al creşterii ţesutului tumoral. În cazul fenomenului de neovascularizare rămâne inexplicabil faptul dezvoltării direcţionate a vaselor venoase nou formate de la venele profunde spre cele superficiale, precum şi lipsa observaţiilor clinice de răspândire a procesului de neovascularizare pe ţesuturile subiacente şi artera femurală. În acelaşi timp, este cunoscut faptul, că neovascularizarea ţesutului tumoral întotdeauna poartă un caracter haotic, în pofida influenţei evidente chemotaxice şi angiogene ale tumorei.

Unii cercetători fac o presupunere empirică despre existenţa corelaţiei între maladia varicoasă şi activitatea sporită a factorilor de angiogeneză – factorul endotelial de creştere şi factorul de creştere a fibroblaştilor. Astfel, dezvoltarea fenomenului de neovascularizare nu a fost observată printre bolnavii cu arteriopatii obliterative ale membrelor inferioare ce au suportat recoltarea venei safene mari cu scop de reconstrucţie arterială [13]. În afară de aceasta, există studii care descriu posibilitatea apariţiei fenomenului de neovascularizare în regiunea joncţiunii safeno-popliteale, în locul venelor perforante transectate, precum şi pe traiectul canalului subcutanat după stripping-ul venei safene mari.

De asemenea rolul fenomenului de neovascularizare în dezvoltarea RPMV, la fel nu este evaluat definitiv. Conform datelor lui M.Perrin şi coaut. (2000), recidiva refluxului venos patologic în zona JSF se determină aproximativ la jumătate dintre bolnavii operaţi pentru maladia varicoasă. De altfel, în

20% cazuri cauza refluxului este fenomenul de neovascularizare, ceea ce depăşeşte uşor frecvenţa RPMV, condiţionate de intervenţia chirurgicală primară neradicală – 19% [2]. Într-un alt studiu, bazat pe rezultatele examinării complexe şi a tratamentului chirurgical a 91 bolnavi cu RPMV, greşelile tehnice comise în timpul operaţiei primare de deconectare a JSF şi fenomenul de neovascularizare au fost responsabile pentru recurenţa maladiei în 68% şi 26% cazuri, corespunzător [11]. Semnificaţia clinică a fenomenului de neovascularizare se confirmă, la fel, în cercetarea efectuată de P.Jiang şi coaut. (2000), care a demonstrat corelaţia acestuia cu dezvoltarea recidivei insuficienţei venoase cronice de diferit grad de severitate, inclusiv apariţia ulcerului venos gambier [15].

Luând în consideraţie rolul potenţial al fenomenului de neovascularizare în dezvoltarea RPMV, în ultimii ani, au fost elaborate şi implementate în practica medicală un număr semnificativ de procedee chirurgicale care previn apariţia acestuia. Reieşind din ipoteza despre influenţa premordială a factorilor endoteliali de creştere vasculară asupra fenomenului de neovascularizare, tehnicile chirurgicale propuse au drept scop izolarea venei femurale comune şi suprafaţa endotelială a bontului venei safene mari de ţesutul adipos subcutanat şi vasele venoase superficiale din regiunea inghinală. Pentru atingerea acestui scop sunt utilizate următoarele procedee: acoperirea endoteliului venos prin aplicarea unei suturi continue suplimentare cu material monofilament pe marginile libere ale bontului venei safene mari [16], efectuarea, în cadrul intervenţiei primare pentru varice, a rezecţiei complete a JSF cu aplicarea suturii laterale pe vena femurală comună [17], precum şi crearea obstacolului anatomic pentru dezvoltarea vaselor venoase nou formate prin suturarea marginilor fasciei cribroase sau prin implantarea unui petic din material sintetic – silicon, politetrafluoretilen (aşa numitele – *"barrier techniques"*) [18].

Majoritatea cercetărilor reflectă eficienţa practic a tuturor metodelor enumerate în profilaxia fenomenului de neovascularizare. În studiul randomizat a lui N.Frings şi coaut., (2004), acoperirea endoteliului bontului venei safene mari cu o sutură continuă de polipropilen, a contribuit la scăderea statistic veridică a frecvenţei fenomenului de neovascularizare – 3% vs 11% în lotul de control, pe parcursul a 2 ani de observaţie [16]. Deşi, în lucrarea lui R.R. Jaeschok şi coaut. (1996) se demonstrează că tehnica chirurgicală de excizie radicală a JSF cu aplicarea suturii laterale pe vena femurală, este, la fel, efectivă pentru prevenirea RPMV, acest studiu are un caracter nerandomizat, iar perioada de observaţie a pacienţilor operaţi constituie doar 3 luni [17]. Mai mult ca atât, rezecţia totală a JSF presupune posesia tehnicilor de intervenţii chirurgicale pe vase magistrale şi utilizarea instrumentelor vasculare. Cercetarea comparativă recentă, efectuată în anul 2007 de un grup de chirurgi vasculari din Belgia condus de M.G. De Maeseneer – care posedă cea mai vastă experienţă de utilizare a *"barrier techniques"*, a demonstrat că frecvenţa dezvoltării fenomenului de neovascularizare constituie 6,7% la utilizarea tehnicii de suturare al fasciei cribroase; 5,2% - la asocierea acesteia cu implantarea peticului sintetic din silicon şi 14,8% - în lotul de control [18].

La potenţialele dezavantaje ale *"barrier techniques"* se referă creşterea duratei intervenţiei chirurgicale, cheltuielile suplimentare, legate de utilizarea materialului atraumatic de sutură şi a peticului sintetic, precum şi riscul apariţiei unor asemenea complicaţii ca supurarea plăgii postoperatorii cu rejectul implantului şi stenoză cicatricială a venei femurale comune [19].

Deoarece fenomenul de neovascularizare, ca cauză a RPMV, este asociat direct cu manipulaţiile chirurgicale în zona JSF, o perspectivă atractivă în profilaxia acestuia reprezintă utilizarea procedeelor endolumenale de tratament al maladiei varicoase (scleroterapia cateter-direcţionată sub controlul ultrasonografiei Doppler duplex, ablaţia endovenoasă cu unde de frecvenţa înaltă sau raze laser) care nu necesită mobilizarea şi transecţia vaselor venoase în regiunea inghinală. Conform studiului lui N.Labropoulos şi coaut. (2006), frecvenţa fenomenului de neovascularizare după ablaţia endovenoasă cu unde de frecvenţa înaltă nu depăşeşte 5% [20]. Totodată, tehnologiile de obliterare venoasă endolumenală încă nu au căpătat o răspândire largă în practica medicală curentă datorită preţului semnificativ al aparatelor şi a utilajului necesar, precum şi din motivul numărului redus de observaţii la distanţă a rezultatelor tratamentului.

Unii autori lansează nişte afirmaţii teoretice despre eficacitatea potenţială a inhibitorilor farmacologici a factorilor de creştere vasculară în profilaxia fenomenului de neovascularizare, care, însă, nu au obţinut până la momentul actual o confirmare clinico-experimentală [8, 11].

Aşadar, fenomenul de neovascularizare reprezintă un aspect relativ nou şi insuficient studiat al problemei maladiei varicoase recurente a membrelor inferioare. Studiile morfologice şi experimentale aprofundate, precum şi evaluarea clinică prospectivă îndelungată a pacienţilor operaţi cu utilizarea randomizată a procedeelor *"barrier techniques"*, sunt capabile să identifice căile spre ameliorarea rezultatelor la distanţă a tratamentului chirurgical şi spre sporirea calităţii vieţii bolnavilor cu maladie varicoasă.

Bibliografie

1. NEGUS D. - Recurrent varicose veins: a national problem. Br J Surg. 1993 Jul; 80(7):823-4
2. PERRIN M, GUEX JJ, RUCKLEY CV, et al. - Recurrent varices after surgery (REVAS) a consensus document. Cardiovasc Surg. 2000 Jun; 8(4):233-45
3. FISCHER R, CHANDLER JG, DE MAESENEER MG, et al. - The unresolved problem of recurrent saphenofemoral reflux. J Am Coll Surg. 2002 Jul; 195(1):80-94
4. VAN RIJ AM, JIANG P, SOLOMON C, CHRISTIE RA, HILL GB. - Recurrence after varicose vein surgery: a prospective long-term clinical study with duplex ultrasound scanning and air plethysmography. J Vasc Surg. 2003 Nov; 38(5):935-43
5. KOSTAS T, IOANNOU CV, TOULOUPAKIS E, et al. - Recurrent varicose veins after surgery: a new appraisal of a common and complex problem in vascular surgery. Eur J Vasc Endovasc Surg. 2004 Mar; 27(3):275-82
6. BERNI A, TROMBA L, MOSTI G. et al. - Recurrence of varicose veins after treatment. Multicenter trial by the Italian Doppler Club, Clinical and Technological Society. Minerva Cardioangiol. 1998 Apr; 46(4):87-90
7. JONES L, BRAITHWAITE BD, SELWYN D, COOKE S, EARNSHAW JJ. - Neovascularisation is the principal cause of varicose vein recurrence: results of a randomized trial of stripping the long saphenous vein. Eur J Vasc Endovasc Surg. 1996 Nov; 12(4):442-5
8. NYAMEKYE I, SHEPHARD NA, DAVIES B, HEATHER BP, EARNSHAW JJ. - Clinicopathological evidence that neovascularization is a cause of recurrent varicose veins. Eur J Vasc Endovasc Surg. 1998 May; 15(5):412-5
9. LANGENBECK B. - Beiträge zur chirurgischen pathologie der venen. Arch Klin Chir. 1861; 1:1-80

10. GLASS GM. - Neovascularization in recurrence of varices of the great saphenous vein in the groin: phlebography. Angiology. 1988 Jul; 39(7Pt 1):577-82
11. STÜCKER M, NETZ K, BREUCKMANN F, ALTMEYER P, ACHIM M. - Histomorphologic classification of recurrent saphenofemoral reflux. J Vasc Surg. 2004 Apr; 39(4):816-22
12. GEIER B, OLBRICH S, BARBERA L, STÜCKER M, ACHIM M. - Validity of the macroscopic identification of neovascularization at the saphenofemoral junction by the operating surgeon. J Vasc Surg. 2005 Jan; 41(1):64-8
13. VAN RIJ AM, JONES GT, HILL GB, HONS BS, JIANG P. - Neovascularization and recurrent varicose veins: More histologic and ultrasound evidence. J Vasc Surg. 2004 Aug; 40(2):296-302
14. WITZENBICHLER B, ASAHARA T, MUROHARA T, SILVER M, SPYRIDOPOULOS I, MAGNER M, et al. - Vascular endothelial growth factor-C (VEGF-C/VEGF-2) promotes angiogenesis in the setting of tissue ischemia. Am J Pathol. 1998 Aug; 153(2):381-94
15. JIANG P, VAN RIJ AM, CHRISTIE RA, HILL GB, THOMSON IA. - Venous physiology in the different patterns of recurrent varicose veins and the relationship to clinical severity. Cardiovasc Surg. 2000 Mar; 8(2):130-6
16. FRINGS N, NELLE A, TRAN PH, FISCHER R, KRUG W. - Reduction of neoreflux after correctly performed ligation of saphenofemoral junction. A randomized trial. Eur J Vasc Endovasc Surg. 2004 Sep; 28(3):246-52
17. JAESCHOK RR, BAHRAMI F. - The safe ligation of the saphenofemoral junction – a technical alternative. Proceedings of the German Association of Phlebology, Berlin 1996; abstract 38
18. DE MAESENEER MG, PHILIPSEN TE, VANDENBROECK CP, LAUWERS PR, HENDRIKS JM, DE HERT SG, VAN SCHIL PE. - Closure of the cribriform fascia: an efficient anatomical barrier against postoperative neovascularisation at the saphenofemoral junction? A prospective study. Eur J Vasc Endovasc Surg. 2007 Sep; 34(3):361-6
19. DE MAESENEER M, VANDENBROECK CP, LAUWERS PR, HENDRICKS JM, DE HERT SG, VAN SCHIL P. - Early and late complications of silicone patch saphenoplasty at the saphenofemoral junction. J Vasc Surg. 2006 Dec; 44(6):1285-90
20. LABROPOULOS N, BHATTI A, LEON L, BORGE M, RODRIGUEZ H, KALMAN P. - Neovascularization after great saphenous vein ablation. Eur J Vasc Endovasc Surg. 2006 Feb; 31(2):219-22

ACTUALITĂȚI ÎN TRATAMENTUL CICATRICELOR POSTCOMBUSTIONALE LA LOCOMOTOR

MODERN TREATMENT OF THE POSTBURN SCAR DEFORMITIES OF LOCOMOTOR APPARATUS

Octavian CIRIMPEI
Catedra Ortopedie, Traumatologie și Chirurgie de Campanie, USMF „N. Testemițanu”, Spitalul Clinic de Traumatologie și Ortopedie

Rezumat
Evoluția postarsură poate duce la formarea sechelelor postcombustionale: redori cicatriceale, cicatrice hipertrofe şi cheloide, care datorează proceselor patologice de cicatrizare şi epitelizare, cauzând diformităţi estetice, funcţionale şi disconfort psihic. Reabilitarea şi chirurgia reconstructivă constituie o parte adiţională tratamentului complex al arsului, în vederea disfuncţiilor şi schimbărilor în aspectul estetic şi funcţional al pacienţilor cu sechele postcombustionale. În articolul de sinteză este prezentată strategia modernă de diagnostic şi de tratament al pacienţilor cu sechele cicatriceale postcombustionale la locomotor, bazată pe analiza publicaţiilor ştiinţifice de profil din ultimii ani. Recomandabila tehnică de plastie cu lambouri locale poate fi asociată cu Z plastiile sau modificările acestora – lambouri în IC. Dar preferinţă modernă se atribuie expansiunii tisulare, care are o utilizare tot mai largă pe motiv de rezultate estetice şi funcţionale considerabile în tratamentul sechelelor postcombustionale.
Cuvinte cheie: cicatrice postcombustionale, diformităţi postcombustionale

Summary
Postburn scar evolution leads to three possible abnormalities: scar contractures, hypertrophic scars and keloids, wich are formed as a result of the process of abnormal wound healing, causing aesthetic and functional deformities, discomfort and disturbance. Rehabilitation and reconstruction constitute an additional part of burns treatment, concerned with dysfunction and changes in the aspect of the patients, due to cicatricial contraction after the injury. In this article author show modern diagnosis and treatment strategies in patients with postburn scar deformities of the locomotor apparatus, based on last years literature review. The recommended skin-grafting technique is that of local flaps. As Z-plasty is usually not possible, a modification is used: the IC flap. Tissue expansion has become a very useful tool in the reconstruction of aesthetic and functional burns sequelae. The technique of tissue expansion has extended the scope of therapy in reparative surgery.
Key words: postburn scar, postburn deformation

Date generale

Arsura prezintă un traumatism grav atât prin decurgerea procesului de restituire tegumentară, cât şi prin sechele cicatriceale, manifestate deseori pentru restul vieţii.

Multiple sfere de activitate a unei persoane – victimă a arsurii, sunt perturbate de sechelele fizice şi psihologice, care survin. La părerea mai multor autori, convalescenţii după arsuri profunde, reîntorşi la activitatea de până la traumatism, constituie circa 27,7 - 45%. [20,45]

În Comunitatea Europeană, incidenţa arsurilor care necesită spitalizare, este de 14-16 cazuri pentru 100.000 locuitori pe an. Anual se înregistrează peste 60.000 cazuri. Astfel, în Franţa se înregistrează până la 500.000 arsuri pe an, incidenţa arsurilor ce necesită îngrijiri medicale fiind de 280 cazuri la 100.000 populaţie - aproximativ 150.000 cazuri pe an. Peste 10.000 persoane necesită spitalizare, 3.000 – într-un centru specializat. Ca rezultat al arsurilor grave se numără aproximativ 1.000 decese pe an.[25,43]

În SUA în fiecare an peste 2.000.000 de persoane sunt supuse arsurilor, 80.000 sunt spitalizate, 6.500 – decedează.[35]

În Rusia anual se înregistrează aproximativ 700.000 adresabilităţi cu arsuri, 180.000 urmează tratament staţionar, 30.000 în secţii specializate. 30-40% internări constituie arsurile grave, 7,5% devin invalizi. 45-55% din bolnavi, care au suportat arsuri, necesită tratament chirurgical reconstructiv.[45]

Numărul total de arsuri în R Moldova rămâne constant pentru ultimele decenii, înregistrându-se anual 3000-3500 cazuri. Incidenţa arsurilor constituie 87,8 - 127,1 cazuri la 100.000 locuitori. 1800 – 2500 cazuri de arsuri necesită internare. 1200-1500 de bolnavi au nevoie de îngrijiri medicale în secţii specializate, iar 50 – 60 bolnavi decedează.[48]

Evaluarea unei arsuri este un proces de durată, de restabilire fizică, reabilitare şi reintegrare socială. Evoluţia arsurii depinde de: vârsta pacientului, mai vulnerabile fiind perioadele extreme – copii, bătrâni; agentul provocator; comorbiditate - diabet, alcoolism, insuficienţă cardiacă, renală, pulmonară, tulburări psihice, neurologice, senilitate; localizarea arsurii - faţa şi gâtul - riscul asfixiei, defecte estetice; organe genitale – riscul infectării; extremităţi – incapacitate funcţională; mâini – insuficienţă funcţională şi estetică; arsurile jumătăţii superioare a corpului sunt mai problematice, interesează zone vaste de ţesut tegumentar, generând îngrijiri speciale. Gravitatea arsurii este determinată de suprafaţa şi profunzimea acesteia .[3,45]

Ca rezultat al diminuării letalităţii prin arsură, a crescut numărul diformităţilor postcombustionale (conform datelor din literatură acestea alcătuiesc 40-75%), iar problema reabilitării chirurgicale ia aspecte de importanţă socio-economică. În combustiologia contemporană a devenit actuală problema calităţii vieţii reconvalescenţilor postarsură. Sechelele

cicatriceale postcombustionale sunt prezentate de manifestări minore: hiperpigmentare, hipopigmentare, prurit cutanat, senzații de strângere și strangulare; și de manifestări majore - diformități cicatriceale: cicatrice normotrofice, hipertrofice, atrofice și cheloide; bride cicatriceale; redori cicatriceale; cicatrice ulcerate sau malignizate. [11,15,24,26]

În urma unei analize efectuate pe baza unui lot de bolnavi, tratați pe parcurs de 20 ani în Casablanca University Hospital, s-au stabilit sechele minore: discromie în peste 90% iar pruritul cutanat în 49% cazuri. Sechelele majore s-au manifestat prin redori articulare - 86% cazuri și cicatrice hipertrofe - 51% cazuri, care topografic erau localizate predominant în partea superioară a corpului – 89%.[10]

În rezultatul tratamentului arsurilor profunde rămân consecințe, care includ sechele și diformități cicatriceale cu bride și redori, ce limitează capacitatea de muncă, ducând la invalidizare. Datele din literatură atestă că 7-23% din maturi, care au suportat arsuri, pierd parțial sau total capacitatea de muncă, motivele invalidității fiind: diformități cicatriceale, redori articulare, schimbări ireversibile din partea aparatului locomotor, luxații și subluxații în regiunea articulațiilor, bonturi vicioase. Conform vârstei – 75 -82% din invalizi sunt persoane apte de muncă. De invaliditate pe viață beneficiază o jumătate din invalidizații primar. [3,7,14]

Reconvalescenții, care necesită reabilitare chirurgicală constituie 50 – 75%. Intervențiile chirurgicale, aplicate în procesul de tratament , vizează reconstrucția redorilor articulare în 32-36,5% cazuri . [3,45,46]

Cel mai frecvent în arsurile grave sunt afectate mâinile (94%) – fiind folosite de însăși persoană pentru a se proteja sau a înlătura agentul termic, urmate de brațe – 81%, trunchi – 61%, față – 60% și gambe – 63%.[43]

Prin analiza comparativă a datelor de literatură, redorile articulare constituie 38-40%; osificatele heterotope paraarticulare – 21-25%; procesele purulente cronice, luxații și subluxații - 10-12%; leziuni primare ale articulațiilor - 10% din toate sechelele înregistrate ca consecințe ale arsurilor la nivelul locomotorului. [33,39]

H.E. Повстяной menționează că diformitățile cicatriceale la nivelul articulațiilor primar sunt dermogene, iar în 38% cazuri conturează și alte componente: 12,4% - scurtarea tendoanelor; 6,9% - scurtarea de mușchi; 19,6% - schimbări osteo-articulare; 12,6% - schimbări artrogene. După И.Г. Аграчёва 80% din redori sunt dermogene, iar 20% - din cauza retracției musculare, a tendoanelor, ligamentelor și capsulelor articulare.[46,47]

Mai mulți autori menționează despre numărul crescut, până la 48% din cei care au suportat arsuri, a bolnavilor cu sechele cicatriceale postcombustionale. Tratamentul chirurgical reparativ reconstructor la aceste categorii de bolnavi se confruntă cu dificultăți în alegerea metodei de plastie din cauza unui deficit de tegumente donore utile pentru plastie. [4,39,46]

Arsurile la nivelul articulațiilor prezintă o problemă majoră în combustiologie, întrucât se soldează frecvent cu redori cicatriceale, care limitează capacitatea de muncă și duc la invalidizare. Redorile sunt consecință atât a arsurilor profunde cât și celor intermediare. Inițial majoritatea redorilor poartă un caracter dermato – desmogen. Este de menționat că în cazul manifestării persistente, îndelungate sau pronunțării se pot dezvolta schimbări secundare din partea mușchilor, tendoanelor, ligamentelor suprafețelor articulare. Afectarea nemijlocită a structurilor articulare constituie 3-6 % .[2,29,31,37,40,41]

O problemă nerezolvată rămâne malignizarea ulcerelor postcombustionale, care este întâlnită de la 2,2% până la 3,8% cazuri. [8,24]

O parte din autori menționează că metodele contemporane de tratament al arsurilor acute au redus frecvența redorilor cicatriceale severe și necesitatea intervențiilor chirurgicale complicate. Însă nu s-a schimbat incidența cicatricelor hipertrofice, care apar frecvent la lezarea stratului reticular al dermei. În cazul leziunilor profunde de dermă vindecarea decurge cu formarea țesutului granular, care este țesut conjunctiv de neoformație, cu o matrice celulară și extracelulară extrem de dinamică, care este înlocuită progresiv de un țesut conjunctiv permanent, distinct, matur, care se transformă ulterior în cicatrice.[9,14,40] Aceste cicatrice reprezintă cele mai grave și incorijabile sechele postcombustionale.[28,38] La bolnavii cu arsuri grave sechelele rămânând ample, frecvente și pronunțate. Ele se manifestă prin contracturi și diformități cicatriceale, defecte ale țesuturilor, ulcerații trofice. Formarea cicatricelor postcombustionale este un proces complicat. Ultimele se formează mai frecvent în regiunea extremităților și a gâtului, fiind determinate de cicatrizarea plăgii, schimbările în țesuturi și articulațiile adiacente. Cicatricele postcombustionale generează probleme nesoluționate ce țin de chirurgia reconstructivă și plastică.[10,31,32]

E.A. Deitch (1983) notează că plăgile acute postarsură, care regenerează până la 21 zile, generează cicatrice hipertrofe în 33% cazuri, comparativ cu 78%, când epitelizarea depășește 21 zile.

Cauzele de dezvoltare a defectelor cicatriceale postcombustionale sunt multiple: ratarea transplantului de piele la timpul optim de efectuare a operației, utilizarea metodelor neraționale de plastie, erori tehnice în timpul intervențiilor sau în conduita terapeutică postoperatorie, schimbări în tegumentul restabilit. [3,41] Succesul înregistrat în tratamentul arsurilor acute, datorită utilizării tehnologiilor contemporane, a dus la micșorarea frecvenței sechelelor grave postcombustionale, prezentate de redori și diformități severe, care necesită intervenții chirurgicale reconstructive complicate. Totodată, aceste metode nu au schimbat frecvența cicatricelor hipertrofe, care practic se dezvoltă după vindecarea arsurilor profunde și intermediare. [2,3,10,14]

Prezența sechelelor postcombustionale deformante pot determina schimbarea identității și personalității pacienților.[7] Astfel, după evaluarea unui lot de pacienți cu depresii postcombustionale după scorul Beck Depression Inventory (BDI) s-a constatat, că 59% din bolnavi care au suportat arsuri suferă de depresii, în 21% cazuri ele fiind severe, conducând uneori la comportament autolitic.[34,35]

Managementul cicatricelor, îndreptat asupra prevenirii excesului de formare a sechelelor hipertrofe și cheloide rămâne o problemă actuală, fiind o temă de dezbateri științifice în ultimii ani. Există o confuzie chiar și în înregistrarea diagnozelor în CIM – X, unde lipsesc noțiuni ca cicatrice hipertrofe, bride cicatriceale, redori cicatriceale, fiind înregistrată numai cicatricea cheloidă.[14]

Afectarea aparatului locomotor, cu particularitățile anatomic-funcționale specifice, generează sechele semnificative, precum și dificultăți sub aspectul conduitei terapeutice de nivel: vital, morfologic, funcțional, estetic.

Frecvența înaltă de cicatrizare patologică, defectele cosmetice generate de ultimele, simptomatica manifestată au impus mai multe modalități de abordare terapeutică.

Tratament conservator

Tratamentul conservativ al cicatricelor datează din secolul XVI, este descris primar de Ambroise Pare, care aplica presiune asupra sechelelor postcombustionale. Este apoi reevaluat și combinat cu poziționarea și fixarea individualizată în anii 70 ai secolului XX. În prezent este unanim acceptată în practică. Sunt aplicate bandaje sau îmbrăcăminte elastică adaptate pacientului. Efectul clinic este vizibil în cazul aplicării precoce, corect și fără discontinuități timp de 1-1,5 ani. După acest interval presoterapia nu mai are eficacitate. [28,33,44]

Cercetările „in vitro" au demonstrat că Interferonul poate regla sinteza colagenei tip I și tip III și a generat ideea de a fi introdus în regiunea cicatricei. Rezultatele în urma studiilor efectuate în această direcție au fost contradictorii. B. Berman și R.D. Granstein (1998), introducând Interferonul în cicatrice cheloidă au observat micșorarea ultimei în 40% cazuri. S-au normalizat sinteza colagenei, glicozaminglicanilor și colagenazei în fibroblaștii cheloizilor. Totodată, T.V. Wong și M.M. Khavajan, introducând bisăptămânal Interferonul n-au elevat careva rezultate pozitive.

Crioterapia a fost inițiată în 1931, fiind promovată preponderent din 1974 de H.E. Pierce. Metoda constă în aplicarea în ședințe a azotului lichid și oxidului de azot. Se folosește ca monoterapie sau în combinare cu alte metode de tratament - administrare intracicatriceală în repetate ședințe a corticosteroizilor. În urma cercetărilor efectuate s-a determinat aplatizarea țesutului cheloid, metoda a fost apreciată pozitiv în tratamentul cicatricelor mici.

Eficacitatea tratamentului cu raze - radioterapia, în doze zilnice de la 300 până la 500 rad., cu frecvență de o dată la 3-4 zile, este apreciat diferit: regresie manifestată de la 7.7% până la 16,5% , cu recidivare peste un an de la tratament de la 51,5% până la 83%. Rezultatul tratamentului este direct proporțional cu valoarea dozei de iradiere, dar este limitată de riscul apariției reacțiilor maligne. Totodată majoritatea autorilor recomandă aplicarea combinată a radioterapiei cu doze de efect optim, conturându-se la cifrele 9-13 Gy, în 4-6 prize, începute la a 10-12 – ea zi postoperatoriu.

Administrarea intracicatriceală de steroizi a fost aplicată primar în 1965 de L. Maguire, Triamcinulonul acetonid fiind cel mai frecvent utilizat. Acțiunea corticosteroizilor este bazată pe accelerarea degradării colagenului, cu creșterea cantității de colagen solubil și prin activarea colagenazei, care reduce acumularea ulterioară de colagen. Are o serie de efecte adverse, care pot fi prezentate de atrofie, depigmentare, telangiectazie, etc. Părerea unanimă a majorității autorilor este de a combina administrarea intracicatriceală de hormoni corticosteroizi cu intervențiile chirurgicale. Diferă numai alegerea preparatului, doza unică, frecvența și perioada de administrare. Eficacitatea, datorată acțiunii directe asupra genelor de colagen din fibroblaștii cheloizilor, a fost demonstrată în comparație cu grupele de control, unde era administrată soluție fiziologică. Cert este faptul că recidivele sunt mai puțin frecvente în cazul terapiei combinate, decât în monoterapie.

P. Asawanonda (1999) menționează o eficacitate bună în tratamentul cheloizilor cu iradiere ultravioletă de frecvență 340-400 nm, care „in vitro" au demonstrat o stimulare de producție de colagenază.

R.E. Fitzpatric (1999) relatează că nu a observat ineficacitate după tratament cu 5-Ftoruracil, după o administrare cu frecvență de la 2-3 săptămânal până la o injecție intracicatriceală la 2-3 săptămâni.

Au fost aduse argumente în favoarea utilizării Bleomicinei – antibiotic citostatic – în tratamentul cicatricelor hipertrofice și cheloide, ca rezultat al aplicării ultimului cicatricele s-au aplatizat.

J.W. Swanson (1974) pentru prima dată descrie utilizarea gelului de silicon în tratamentul cicatricelor, formate în urma arsurii. Pe fondal de tratament cu gelul respectiv s-au îmbunătățit calitățile cicatricei. K.G. Quinn (1985) menționează eficacitatea siliconului în utilizarea lui pe suprafețe cicatriceale de altă origine. Concluziile expuse de M.H. Gold (1993), S. Ohmori (1988), F.B. Nissen (1999), făcute în urma cercetării eficacității aplicării siliconului pe suprafețe cicatriceale cheloide, hipertrofe, plăgi postoperatorii, relatează eficacitatea tratamentului cu gel, emplastru, cremă cu conținut de siliciu. Este incomplet cunoscut mecanismul de acțiune a siliconului-gel, care poate fi aplicat cu sau fără compresie, chiar în zonele cu contururi iregulare și are eficacitate bună prin maturarea rapidă a țesutului cicatriceal, elasticității acestuia după 6 luni de aplicare. Este indicat numai pentru cicatricele proaspete, în evoluție. Au fost descrise cazuri de aplicare a gelului cu silicon pe grefele cutanate, în vederea ameliorării aspectului cosmetic definitiv.

Laserul CO_2 este folosit începând cu anii 80, iar laserul cu regimul de impuls din anii 90, și par a fi remedii eficace de inhibare a depozitării de colagen, atât în cicatricele cheloide, cât și cele hipertrofe, micșorând pruritul, durerile, eritemul, proeminarea reliefului cicatriceal. După tratament de 3-6 luni cicatricele se prezentau mai moi, mai pale, mai mobile, mai elastice. [13]

Având la bază acivitatea fermentativă asupra fibrelor de colagen, acțiune depolimerizantă și hidrolizantă asupra acidului hialuronic și condroitinsulfatului a unor remedii - Terrilitina, Lidaza, Ronidaza, Colalizina, Fermencolul sunt tot mai larg utilizate în complexul de tratament fizioterapic, fiind prezentate o serie de lucrări ale școlii combustiologice ruse.[49,50]

Tratamentul cicatricelor hipertrofe și cheloide rămâne o problemă nerezolvată în ce privește aprecierea rezultatelor cosmetice ale defectului, simptomelor asociate de cicatrice, rezultatelor funcționale, confortul psihologic și așteptările pacientului. Cert este faptul că eficacitatea tratamentului combinat este de preferință.

Aplicarea de unguente și creme pe bază de miere, acid linoleic, extracte de plante, vitamina E, etc., are de asemenea o istorie îndelungată, dar nu există dovezi convingătoare despre eficacitatea acestor metode. Este cert că țesutul cicatriceal, lipsit de structurile aderente ale pielii, necesită aplicarea de remedii emoliente, ce ar preveni deshidratarea, uscarea și ulcerarea lor, reducând esențial pruritul cutanat și ameliorând elasticitatea sa.[11,15]

Tratament chirurgical

Pe parcursul ultimelor decenii succesele reabilitării bolnavilor arși datorează metodelor noi de tratament chirurgical: procedee microchirurgicale, expandare tisulară, distracție cu aparate, criochirurgie, etc. Aceste metode completează metodele tradiționale: plastii cu țesuturi locale, grefări, plastii combinate, plastii prin metoda Filatov, etc.[45,46]

Chirurgia reconstructivă la pacienții cu arsuri este dificilă pe motiv de cicatrizare intensă și necesitatea de îngrijire îndelungată cu aplicarea etapizată a diferitor procedee reconstructive.

Evaluarea exactă preoperatorie şi aprecierea deficitului tisular, aplicarea opţiunilor reconstructive precise şi stabilirea priorităţilor reconstrucţiilor în relaţie cu necesităţile individuale sunt esenţiale pentru rezultatele cu succes. În general necesităţile funcţionale trebuie să fie primare priorităţilor estetice şi trebuie să readucă funcţia activă înainte de funcţia pasivă.[3,23]

Condiţia primară a conduitei de tratament este prevenirea cicatrizării hipertrofe prin închiderea precoce a plăgilor şi tratamentului conservator precoce a cicatricelor postcombustionale cu folosirea combinată a siliconului, atelajului, pansamentelor compresive, etc.[28,33]

După părerea M. Argilova tratamentul preoperator al cicatricelor postcombustionale la 547 bolnavi au dus la minimalizarea simptomaticii formaţiunilor cicatriceale postcombustionale, ce ulterior a făcut să decadă necesitatea tratamentului chirurgical la 85% din pacienţi.[2]

Până în prezent se recomandă, ca tratamentul chirurgical al cicatricelor şi redorilor să înceapă numai după maturarea cicatricelor. Conceptul rămâne actual pentru cicatricele localizate în afara zonelor funcţional active.[45,46] Cercetările de ultima oră sunt îndreptate asupra prelucrării posibilităţii de înlăturare a deformităţilor în termeni precoce. Astfel, după Д.Г. Дмитриев (1998) în 1985 intervenţiile chirurgicale reparativ reconstructorii au fost efectuate în primele 6 luni după cicatrizarea completă la 5,8% bolnavi, în 1986-1995 la 11%, iar în 1996-1998 la 32,5%. În termeni de la 6-12 luni după epitelizare, corespunzător: 32,3%; 42,3%; 55,5%.

După datele lui С.П. Пахомов (1997) plastiile cu ţesuturile locale, plastiile combinate, grefarea au constituit 45,6%, iar expandarea tisulară a fost utilizată în 54,4%. R. Song (1982) relatează, că grefarea atinge cote de 63%, pastiile cu lambouri – 25%, expandarea tisulară – 12%. Н.И. Атясов (1990) menţionează că plastiile combinate reprezintă 39%, grefările – 51,8%, plastii cu ţesuturile locale inclusiv dermotensia – 9,2% din numărul total de intervenţii chirurgicale efectuate la reconvalescenţi. Т.Г. Григорьева prezintă următoarele date: plastie cu lambouri – 7,3%, grefare – 52,5% (în toată grosimea – 33%), plastie combinată – 26,8%, lamboul Filatov – 13,4%.[45]

După observările lui Г. И. Дмитриев (1998) tratamentul chirurgical a sechelelor postcombustionale, în funcţie de gradul de manifestare, necesită diversă abordare chirurgicală. Astfel, au fost efectuate 13% de plastii cu ţesuturile locale; 27,8% de plastii libere cu grefe despicate de diferită grosime; 33% plastii combinate, plastii vascularizate la 4,5% de pacienţi. În 17% cazuri este nevoie de mai multe etape de plastie sau combinaţie de metode, iar în 4% cazuri este necesară aplicarea intervenţiilor plastice la structuri anatomice profunde: oase, articulaţii, tendoane, fără implicarea tegumentelor cicatriceal deformate în procedeele chirurgicale.

Intervenţia chirurgicală precoce micşorează durata de tratament, previne invaliditatea, permite reabilitarea funcţională şi psiho-socială înainte de maturarea cicatricelor.[41,43,45]

Tipul de intervenţie chirurgicală trebuie corelat după principiul: de la cel mai simplu spre cel mai complicat în condiţiile de respectare a scopului – restabilire maximă a funcţiei şi aspect estetic optimal.[45]

Procedeele reconstructive în cazul localizării în afara zonelor funcţional active trebuie amânate până la maturizarea cicatricelor.[46,47]

În planul de pregătire preoperatorie se recurge la fizioterapie, chinetoterapie, mecanoterapie, distracţie cicatriceală, atelajul frecvent al membrelor.[46,49]

Redorile axilare, cubitale, inghinale, din regiunea fosei poplitee sunt frecvent întâlnite ca sechele postcombustionale majore. Impactul adus de arsură în aceste zone nu se limitează numai la dificultatea necrectomiei tangenţiale şi grefării precoce în perioada acută a bolii, cauzate de suprafeţe iregulare, dar include şi anevoinţa reeducării mişcărilor şi mobilităţii fiziologice după cicatrizare.[12,32]

Sechelele severe duc la o retracţie cicatriceală, mai ales în zonele articulare, care cer o atitudine chirurgicală promptă. Prin procedeu de rezecţie cicatriceală cu reducere perioperativă a redorii, asociată cu grfefare sau cu "Z" plastie duce la o ameliorare vădită. Recidivele posibile nu întotdeauna depind de procedeul chirurgical.[12]

Redorile cicatriceale astfel se dezvoltă frecvent ca rezultat a arsurilor intermediare şi profunde localizate în zonele articulare. Astfel de contracturi sunt tradiţional reconstruite în primul an după arsură, atât prin metode conservatoare, terapeutice, medicamentoase, cât şi prin metode chirurgicale. Opţiunile reconstructive sunt diferite: grefare, Z plastie, folosirea lambourilor locale sau regionale, lambourilor insulare, lambourilor perforante, lambourilor libere sau combinări de aceste metode. Plastiile cu lambouri au avantaj faţă de grefările cu piele liberă în cazul localizării defectului în zonele funcţional active.[4]

Incizia şi închiderea primară prezintă avantaj prin înlăturarea cicatricei într-o şedinţă, când marginile plăgii se mobilizează şi se suturează în planuri structural – anatomice, utilizând ţesuturile învecinate. Acest procedeu, denumit şi dermotensie acută, poate fi efectuat prin excizie intralezională sau extralezională. Compararea celor două procedee a arătat, că excizia intralezională dă rezultate estetice mai bune. [3,15]

În cazul închiderii defectelor faciale, cervicale, la trunchi, la membre, după excizia cicatricelor sunt pe larg folosite metodele propuse de Ю.К. Шимановский (1865), D. Diffenbah (1914), L. Devis (1919), M. Moresten (1919) – excizia etapizată a cicatricei şi suturarea plăgii prin procedeu de dermotensie acută. Principiile de excizie etapizată sunt prelucrate şi în continuare. [12]

Dacă substituirea defectului după excizie este imposibil, atunci se foloseşte transplantul liber de tegument de diferită grosime. La nivelul feţei, mâinii, gâtului se utilizează transplante groase, preponderent neperforate, iar în cazul defectelor la nivelul trunchiului şi membrelor – transplante despicate, perforate. [3,10,46]

Părerile despre grosimea transplantelor este deseori controversată. Adepţii transplantelor despicate groase afirmă că ele regenerează mai bine, pe când cei a transplantelor în toată grosimea dau argumente confirmate de examinările la distanţă.[11,12]

Prin analiza comparativă a sensibilităţii dureroase la transplantele în toată grosimea şi cele groase despicate, la primele sensibilitatea se restabileşte peste 1 – 2 ani. [12,15]

Realinierea cicatriceală este redirecţionarea unei cicatrice hipertrofice, deseori fiind suficientă pentru a înlătura contracţia şi a ameliora aspectul estetic. Dacă ţesutul cicatriceal în exces intersectează o linie de forţă, realinierea trebuie să situeze cicatricea pe direcţia minimei tensiunii în repaus. Plastia în „Z" utilizează excesul de piele lateral faţă de cicatrice pentru a câştiga lungime pe direcţia de minimă tensiune. Plastiile în „Z" multiple sunt aplicate în cazul cicatricelor extensive. Lambourile de înaintare „V", „Y", „IC" pot fi folosite pentru a

intersecta linia de contractură a unei cicatrice, folosind excesul de tegument din vecinătate. [23,27,37,44]

Incontestabil, metoda propusă de A.A. Лимберг (1963), apoi prelucrată de B.B. Юденич şi B.M. Гришкевич (1981), ce constă în redirecţionarea cicatricei sau a bridei cicatriceale, prin formarea lambourilor triunghiulare sau trapezoidale cu migrarea lor unghiulară ulterior, este de preferinţă în cazul unei cicatrice mature. Plastia cu lambouri triunghiulare permite alungirea liniei de contractură prin folosirea tegumentului din vecinătate, sub formă a două lambouri triunghiulare sau trapezoidale încrucişate, cu laturile egale. Gradul de alungire obţinut depinde de mărimea unghiurilor de la vârfurile triunghiurilor şi este de : 25% pentru unghiuri de 30˚; 50% pentru unghiuri de 45˚; 75% pentru unghiuri de 60˚.

Plastia multiplă în "Z" este pe larg folosită în chirurgia reconstructorie a bridelor cicatriceale, fiind apreciată de o serie de cercetători, care permite elongaţia cicatricei şi lichidarea redorilor.[18,44]

O nouă atitudine prezintă Y-V plastiile, care rezolvă aceste dileme. Această procedură are performanţa unui rezultat funcţional şi cosmetic în 9 cazuri din 10. Totodată, metoda este simplă, adaptabilă şi aplicabilă în majoritatea cazurilor. Amplitudinea mişcărilor în articulaţia umărului creşte şi se îmbunătăţeşte îndată ce se înlătură redoarea cicatriceală axilară. În concluzie Y-V plastiile cu lambouri încrucişate sunt metode utile, de alternativă în rezolvarea redorilor cicatriceale axilare de origine postcombustională.[27]

Folosind ţesuturi intacte învecinate, S.Baux (1988) a propus rezolvarea bridelor axilare prin plastia în IC – o variantă de „Z"plastie. Acest procedeu simplu a fost realizat de autor pe un lot impresionant de bolnavi, prezentând rezultate clinice foarte bune. Metoda constă în incizia perpendiculară a cicatricei în formă de „I", care ulterior este acoperit de un lambou rotat în formă de „C" aplatizat din regiunea inferioară. Zona donatoare este suturată primar sau grefată, în funcţie de caz.[23,41]

Excizia totală şi reacoperirea tegumentară ulterioară este aplicabilă în cazurile când defectele tegumentare restante nu pot fi suturate direct în proporţia dimensiunilor sau localizării acestora. Excizia radicală în suprafaţa şi profunzimea ţesutului cicatriceal, cu lavaj în jet şi acoperire tegumentară cu grefă de piele subţire, neobservându-se recidivare. Grefele parţiale (epidermă şi o parte de dermă) au şanse de integrare în zona receptoare în funcţie de grosimea lor – cu cât este mai mic, cu atât vindecarea este mai rapidă şi zona donatoare va putea fi eventual refolosită în cazul unei alte intervenţii. Dezavantajul grefelor parţiale constă în reacţia fibroasă pe care o dezvoltă patul receptor, producând frecvent retracţie. Cu cât grefa este mai groasă, cu atât este mai mare tendinţa de a păstră aspectul zonei donatoare (culoare, textură, distribuţia foliculilor pieloşi). Grefele în toată grosimea dermei include epiderma şi derma în totalitate, oferind avantaje mai mari de natură cosmetică. Dezavantajul constă în integrarea mai dificilă în patul recipientului, zona donatoare fiind limitată pentru vindecarea spontană şi are necesitatea închiderii primare prin grefare cu o grefă parţială sau subţire. După integrarea grefelor şi vindecarea completă se poate recurge la presoterapie, poziţionare antideformantă, atele, etc., pe intervale de 3-6 luni pentru a preveni retractarea grefelor şi obţinerea unui rezultat cosmetic şi funcţional cât mai acceptabil.[11,15,26,28]

Reconstrucţia cu lambouri este aplicată în cazul când grefarea cutanată nu este posibilă, zona receptoare este lipsită de vascularizaţie (capsulă articulară, os, tendon) sau tipul de defect necesită un procedeu reconstructiv, care să asigure vascularizaţia. Este necesară şi o refacere a conturului, care nu se poate obţine numai prin grefare.[16]

Necesitatea folosirii tehnicilor microchirurgicale, după părerea lui E.A. Баутин (1995), este în 3-5% cazuri din numărul total de operaţii reconstructive efectuate la bolnavii care au suportat arsuri, în special în cazul ineficienţei intervenţiilor efectuate anterior, după dezgolirea formaţiunilor anatomice subiacente – tendoane, nervi, articulaţii, oase.

Plastiile cu lambouri au un avantaj faţă de grefele de piele prin faptul, că nu necesită atelaj postoperator îndelungat. Totuşi aceste lambouri sunt incomode, inestetice, neatractive şi vădit deformează zona articulară. Totodată au un risc de compromitere vasculară, care poate duce la necroza marginală sau totală de lambou. După cum a relatat H. Gillis (1978) – transferurile de ţesuturi sunt o bătălie veşnică între aprovizionarea sangvină şi frumuseţe. [29,30]

Lambourile cutanate (randomizate) sunt alimentate din arterele musculocutanate, care penetrează perpendicular la baza lamboului, asigurând vascularizarea longitudinală a lamboului prin intermediul plexului dermic sau subdermic. Dezavantajul constă în limitarea lungimii unui astfel de lambou, supravieţuirea sa fiind dependentă de presiunea de perfuzie din vase. Ele pot fi locale sau la distanţă. În prezent, utilizarea acestor lambouri este substituită mai frecvent de expansiunea tisulară.[1]

Lambourile axiale sunt vascularizate de o arteră cutanată, care penetrează baza lamboului şi se continuă în lungimea acestuia şi este determinat de lungimea axului arterial. Baza lamboului pot servi artera sau vena, realizându-se astfel un lambou insular. În cazul prezervării şi nervului – lamboul este neuro-vascular insular. Aceste lambouri sunt o resursă utilă pentru reconstrucţia postarsură, având un cerc de rotaţie de 360˚. Elementul esenţial pentru utilizarea acestor lambouri este cunoaşterea exactă a anatomiei arterelor cutanate directe. Sunt deosebit de utile în reconstrucţia unor zone axilare şi pe membrele superioare.

Sechelele cicatriceale grave din regiunea cotului, care interesează leziune de nervi, pot fi tratate prin diverse tehnici care vizează această regiune: lambouri pediculate musculare şi musculo-cutanate, lambouri fascio-cutane şi libere. Dar indicaţiile pentru fiecare metodă este adesea încă controversă.[19]

Lambourile musculocutanate sunt vascularizate în dependenţă dacă muşchiul este adecvat vascularizat printr-un pedicul vascular. Muşchiul poate fi ridicat şi mobilizat ca un lambou, mobilizând astfel şi o suprafaţă cutanată mare, vascularizate prin arterele perforante musculo-cutanate.

Lamboul romboid eliberat este tot mai des utilizat pe motiv că păstrează ţesutul cicatriceal pe locul de origine, fiind completat de multiple Z plastii adiacent şi este cel mai util în zona axilară, zona complexului areolar, zona pubiană, păstrând parte pieloasă în locul său original. El este considerat o alternativă de moment în cazul rezolvării sechelelor cicatriceale cu redori, sau manifestări de defecte congenitale.[18]

Analiza unui studiu experimental a elongării treptate a lamboului rhomboid inghinal multiplu pe vase perforante are un potenţial terapeutic şi o bună alternativă tehnică pentru tratamentul bridelor retractile din zona învecinată.

Este nemotivată plastia defectului obţinut în urma exciziei cicatricelor hipertrofe superficiale de pe partea dorsală a

mâinilor cu lambouri complexe anastomozate, care proiemină deasupra țesuturilor adiacente și necesită corecții ulterioare de degresare și modelare. În acest caz este rațional de acoperit defectul cu grefă groasă, scutind pacientul de suferințe estetice și funcționale.[19]

La mulți bolnavi cu defecte cicatriceale tegumentare este deseori imposibil de reconstruit din cauza deficitului donor. O soluție ce se impune în acest context este de a găsi un exces tegumentar, pentru a obține o piele cu caracteristici identice: aceeași culoare, arhitectonică, număr de foliculi pieloși, sensibilitate, etc. Păstrând intactă zona donoră.[6,17]

Acest lucru mai poate fi realizat prin intermediul expansiunii tegumentare a pielii sănătoase din vecinătatea defectului, raportat primar de F. Codvilla în 1905, apoi realizat de C.G. Neumann în 1957, care după implantarea unui balonaș de cauciuc în zona retroauriculară și expandare progresivă, dirijată, a obținut un surplus de țesut, ce a permis substituirea unui defect auricular, iar din 1984 este implimentat oficial în practica medicală și în timpul actual a devenit o metodă eficace de restabilire rațională a defectelor țesuturilor tegumentare (C. Radovan, 1984, L. C. Argenta, 1987). Metoda a căpătat o răspândire mare în chirurgia reparatorie postcombustională și oncologică (M. G. Picson, 1986; C. A. Venderloc, 1987) dar necesită răspunsuri la mai multe întrebări, apărute pe parcursul aplicării.

În lucrările de ultimă oră se descriu numai parțial modificările ce apar în țesuturile expandate: originea surplusului tegumentar (M.Olenius, 1993; M. Kostakoglu, 1993), starea vascularizației lamboului expandat (G. G., Hallock 1993). Т. Г. Григориева (1989) susține că: expansiunea dozată a lamboului cutanat permite de a căpăta „in vivo" un material autoplastic pentru acoperirea concomitentă a plăgii donatoare și a defectului cutanat fără a apela la transplantare adăugătoare de piele. De asemenea s-au efectuat studii asupra stării vascularizației lamboului expandat și majoritatea autorilor au concluzionat că în urma expandării pielii în ea se dezvoltă o hipervascularizație și fluxul sangvin este întotdeauna superior celui secționat în urgență (G.M. Sasaki 1984, D.T. Sharpe, 1988). M. Kostakoglu (1993) a evidențiat că examenul histopatologic după o expansiune arată o creștere a vascularizației și grosimii totale a fasciei la ambele tipuri de lambouri examinate de el: fasciocutanate la nivelul tenzorului fasciei late și lombosacrate. În procesul expansiunii tisulare, după cum s-a constatat, apar schimbări în vascularizația lamboului dat, ceea ce se reflectă asupra temperaturii tisulare. Se consideră că temperatura tisulară este o reflectare a reacțiilor metabolice, ce au loc în lamboul dat (Gr. Verega, V. Bețișor, I. Baciu; 1998).

Expandarea tisulară este totuși cea mai de perspectivă metodă de reconstrucție a sechelelor postcombustionale, fiind prezentate o serie de lucrări, care relevă expandarea în mai multe serii. Asfel au fost esențial reduse suprafețele cicatricelor, sau complet înlăturate.[21,22]

Relatări încurajatoare privind utilizarea expansiunii tegumentare în reconstrucția deformităților de tegument se observă în mai multe lucrări. Aprecierea calității tegumentului expandat de aceiași textură, culoare, grosime, sensibilitate prelevat din vecinătate au fost reflectate în diverse publicații ale lui M.V.Marks (1987), D.G. Sharpe (1987), D.P. Buhrer (1984), H.W. Neale (1988), T.G. Iconoman (1993).

Din autorii ruși pot fi menționați Т.Г. Григорьева (2002), Н.А.Ваганова (1992), П.В. Сарыгин (1999), В.И.Шаробаро (1998), Н.А. Куринный (1999), Э.Д.Малинкин (1999), fiind considerată cea mai eficace metodă de rezolvare a alopețiilor și cicatricelor postcombustionale. [45-47]

Datorită avansării tehnicii de preexpandare tisulară a lambourilor libere, ele au o utilizare tot mai largă în vederea reconstrucțiilor zonelor redorilor cicatriceale postcombustionale. Astfel, pentru acoperirea unui defect axilar, survenit în urma exciziei de cicatrice, poate fi utilizat lamboul antero-lateral de coapsă pe vase perforante, preventiv expandat și ridicat cu dimensiuni de până la 30x20 cm, apoi anastomozat. Zona donoră se suturează primar. [42]

Prefabricarea lambourilor cutanate perforante libere utilizând tehnica de expandare tisulară dirijată are o serie de avantaje: implantarea atentă a balonului pentru expandare pentru a nu compromite vascularizarea tegumentului; suprafață mult mai mare de tegument calitativ, util pentru reconstrucția preconizată; acoperire și suturare imediată a zonei donatoare. Totodată procedeul are o serie de dezavantaje: nu este un lambou expandat din regiunea defectului ; este un procedeu etapizat, care necesită două intervenții; conține atât riscurile gonflării expanderului – infecție, extruziune, cât și posibilitatea de compromitere vasculară prin compresie pediculară.

J.C. Castide (1993) relatează că metoda de expansiune tegumentară ocupă un loc tot mai important în reabilitarea chirurgicală a reconvalescentului ars. Această metodă are prioritate în cazul înlăturătii redorilor și cicatricelor localizate în regiunea capului, gâtului, membrului superior.

După A. Adouani numai dermotenzia permite substituția defectelor cicatriceale cu un țesut calitativ cu structură, elasticitate, textură, culoare, etc. [1]

Plastiile combinate rămân o metodă de perspectivă, fiind inițiate și promovate în școala rusă de Н.Н. Блохин (1955), Б.В.Парин (1946), care, după părerea lor permit acoperirea defectelor obținute la excizia cicatricelor (oase, tendoane, articulații) cu țesut de aceiași textură, culoare, sensibilitate din vecinătate, zona donore fiind ulterior grefată. Totodată această metodă permite formarea lambourilor de diferită formă.

Posibilități de acoperire a defectelor cicatriceale dau și plastiile clasice: metoda italiană, metoda Filatov, etc. Deși permit rezolvarea unei suprafețe mari de defect, aceste procedee rămân în istorie, având o serie de inconvenience legate de etapizarea și poziției forțate, fiind greu tolerată de pacienți.

Transferul liber de țesuturi cu anastomozare ulterioară exclud neajunsurile enumerate mai sus, dar este un procedeu traumatic, necesită intervenții de durată, aparataj specific, se complică cu tromboza vaselor anastomozate și lasă un defect considerabil la locul donator.

Pentru un rezultat estetic și funcțional bun E.M. Abdel-Razek (1999) efectuează o preexpandare tisulară a unui lambou fasciocutan din bazinul arterei subclaviculare, care ulterior este folosit la reconstrucția unei redori anterioare a gâtului. Zona donoră este închisă primar.

Atât transferul liber, plastia italiană cât și metoda Filatov necesită o corecție - degresarea ulterioară a lamboului, ce face utilizarea lor în ultimul timp tot mai rară.

Astfel, pentru înlăturarea diformităților cicatriceale postcombustionale, pot fi folosite diferite metode de plastie.

Utilizarea contemporană a tehnologiilor noi – Ingineria tisulară, în tratamentul arsurilor, capătă tot mai mulți adepți. Scopul final al substituenților de piele este restabilirea anatomiei și fiziologiei tegumentului ars și închiderii calitative a plăgilor.

Defectele obţinute la excizia cicatricelor pot fi acoperite nu numai de autografe groase, lambouri libere şi pediculate, dar şi de „piele artificială". Zonele donatoare, deseori fiind exorbitante, pot fi acoperite de aceşti substituienţi de piele, care având o bază biologică, duc la o stimulare de regenerare, cicatrizare fină, rezultate estetice promiţătoare. Diferite tipuri de celule libere, produse prin tehnici de inginerie tisulară pe o matrice semisintetică: (Integra ®, Alloderm, Dermgraft, Apligraf) sunt utilizate tot mai frecvent, cu performanţe clinice încurajatoare, echivalente cu "standardul de aur al grefelor". Pielea artificială este capabilă să redea grosimea şi elasticitatea pielii, substituind, în special, derma, fără careva morbiditate ulterioară semnificativă. Oferă o posibilitate de a obţine un relief de contur fiziologic, rezultat cosmetic satisfăcător, nu duce la formarea redorilor, ratatinare de grefe, etc. Avantajele trebuie totuşi contrabalansate cu o necesitate de o tehnică chirurgicală meticuloasă, o îngrijire postoperatorie îndelungată şi un cost considerabil al produsului utilizat.[5,36]

Concluzie

Studierea literaturii de specialitate a elevat, că posibilităţile metodelor de plastie, în cazul redorilor şi cicatricelor de diverse etiologii, sunt studiate insuficient. Rata complicaţiilor postoperatorii în urma efectuării plastiilor tegumentare pentru substituirea defectelor rămâne destul de mare. Aceasta ne impune să precizăm mai profund, atât teoretic, cât şi practic cauza dezvoltării lor şi căile de profilaxie a complicaţiilor. Problema cicatricelor postcombustionale impune următoarele soluţionări: alegerea metodei de plastie mai puţin traumatizantă, aprecierea optimă a indicaţiilor pentru fiecare metodă, elaborarea indicilor de aplicare a metodelor de plastie dependent de localizarea şi dimensiunile defectului, vechimea cicatricei, structurile anatomice implicate, la diferite segmente ale locomotorului.

Bibliografie

1. ADOUANI A, ZILI H, LANDOULSI A, MOUAFAK M, LASTA S, BRAHEM H, ZAIRI I, MOKTAR M, SEGHIR M. L'expansion tissulaire dans le traitement des sequelles de brulures de lextremite cephalique. Ann. of Burns and Fire Disasters, 2000, Jun., 13(2): 94-97.
2. ARGILOVA M, HADJISKI O, VICTOROVA A. Non-operativ treatment of hypertrophic scars and Keloids after burns in children. Ann. of Burns and Fire Disasters, 2006, Jun., 19(2): 80-87.
3. ARENA D, ACTIS MV. The rehabilitation of severely burned patients: prevention and treatment of scarring. Annals of Burns and Fire Disasters, 2005, 13(3): 140-148.
4. ARENA D, GIRAUDO L, CONTE S, OTTINO O, SARZI L. Rehabilitation of burn patients at the discharge stage: Our experience. Ann. Burns and Fire Disasters, 2003, 16: 144-145.
5. BALASUBRAMANI M, KUMAR TR, BABU M. Skin substitutes: a review. Burns, 2001,27: 534-544.
6. BARROSO M, DA LUZ FERREIRA Tissue expansion in the reconstruction of burns sequelae. . Ann. of Burns and Fire Disasters, 2002, Sep., 15(3): 138-142.
7. BARROSO M, DA LUZ FERREIRA. Depression post-brulure: prevalence et facteurs favorisants. etude prospective sur 117 patients brules. Ann. of Burns and Fire Disasters, 2003, Mar., 16(1): 28-32.
8. BOUCHTA A, BENBRAHIM A, BAHECHAR N, BOUKIND EH. L'ulcère de Marjolin, destinée d'une cicatrice instable. À propos de 54 cas de séquelles de brûlure. Annales de Chirurgie Plastique Esthétique, 2002, 47(4): 291-297.
9. BOYCE ST. Design principles for composition and performance of cultured skin substitutes. Burns, 2001,27: 523-533.
10. CHAFIKI N, FASSI FIHRI J, BOUKIND EH. Sequelles de brulures au centre hospitalier universitaire Ibn Rochd de Casablanca: aspects epidemiocliniques. Ann. of Burns and Fire Disasters 2007, Mar., 20(1):13-19.
11. CHIOTAN N, MATUSZ P, FLORESCU I. Cicatrizarea, biologie clinică şi tratament. Editura „Naţional". 1999: p. 826.
12. DEL PINO ROXO C. Treatment of scar contractures in the joints, using immediate peri-operative reduction technique and skin graft. Revista Brasileira de Queimaduras, 2003, 3: 6-15.
13. EBERLEIN A, SCHEPLER H, SPILKER G, ALTMEYER P, HARTMANN B. Erbium: YAG laser treatment of post-burn scars: potentials and limitations. Burns, 2005, 31: 15-24.
14. EDRISS AS. Management of keloid and hypertrophic scars. Ann. of Burns and Fire Disasters, 2005, Dec., 18(4): 202-209.
15. ENESCU DM, BORDEIANU I. Manual de chirurgie plastică. University press, Constanţa, 2001: 390-400.
16. ER E, UCAR C. Reconstruction of axillary contractures with thoracodorsal perforator island flap. Burns. 2005, 31(6): 726-730.
17. EZZOUBI M, ETTALBI S, FASSI FIHRI J, EL MOUNJID S, BENBRAHIM A, BAHECHAR N, BOUKIND EH. Expansion cutanee dans les sequelles de brulure. Ann. of Burns and Fire Disasters, 2003, Dec., 16(4): 194-199.
18. FINDIK H, EROGLU CILOGLU NS, UZUNISMAIL A. Third refinement in rhomboid release of contractures by adding four-flap Z-plasties. Ann. of Burns and Fire Disasters, 2007, Mar., 20(1): 35-39.
19. GEORGESCU AV, IVAN O. Radial antibrachial islet flap based on distal perforating arteries. Ann. Chir. Plast. Esthet. 2000, 45(1): 58–61.
20. HAMANOV H, BROZ L. Influence of inadequate prehospital and primary hospital treatment on the maturation of scars after thermal injuries. Acta Chirurgiae Plasticae, 2003, 45: 18-21.
21. HUDSON DA, ARASTEH E. Serial tissue expansion for reconstruction of burns of the head and neck. Burns, 2001,27: 481-487.
22. HUDSON DA. Maximising the use of tissue expanded flaps. Br. J. Plast. Surg., 2003, Dec., 56(8):784-790.
23. JOIUCDAR S, KISMOUNE H, BOUDJEMIA F, BACHA D, AGRANE A. Le plastie en IC dans les sequelles de brulures des grosses articulations a propos de 150 cas. Ann. of Burns and Fire Disasters, 2001, Mar., 14(1): 33-38.
24. KOWAL-VERN A, CRISWELL B. Burn scar neoplasms: A literature review and statistical analysis. Burns, 2005, 31: 403-413.
25. LATARJET J. Epidemiologie et prevention de la brulure. Urgence Pratique, 1999,33:5-7.
26. LEE DF. Rehabilitation of the burn patient. ACS Surgery: Principles and Practice Rehabilitation of theBurn Patient, 2004:1-8.
27. LIN TM, LEE SS, LAI CS, LIN SD. Treatment of axillary burn scar contractures using opposite running Y–V- plasty. Burns, 2005, 31(7): 894-900.
28. MACINTYRE L, BAIRD M. Pressure garments for use in the treatment of hypertrophic scars - an evaluation of current construction techniques in NHS hospitals. Burns, 2005, 31: 11-14.
29. MARKAL N, BOZDOGAN N, ERBA O, USCETIN I, KUCUKCELEBI A, CELEBIOGLU S. The use of subcutaneous pedicle rhomboid flap in the treatment of postburn scar contractures. Plastic Surgery, 2004, 53(3): 235-239.
30. MARTINEZ-SAHUQUILLO, MARQUEZ JM, JIMENEZ CORDOBA G, MARTINEZ-SAHUQUILLO A. Treatment of post-burn defects in the upper members. Ann. of Burns and Fire Disasters, 2000, Mar., 13(1): 31-34.
31. MOROZ VY, YUDENICH AA, SARYGIN PV, SHAROBARO VI. The elimination of post-burn scar contractures and deformities of the shoulder joint. Ann. of Burns and Fire Disasters, 2003, Sept., 16(3): 140-143.
32. MOTAMED S, KALANTAR HORMOZI AJ, MARZBAN S. Expanded occipito -cervico - pectoral flap for reconstruction of burned cervical contracture. Burns, 2003, Dec.,29(8):842-844.
33. NIKKONEN MM, PITKANEN JM, AL-QATTAN MM. Problems associated with the use of silicone gel sheeting for hypertrophic scars in the hot climate of Saudi Arabia. Burns, 2001, 27: 498-501.
34. POWERS PS, CRUSE CW, BOYD F. Psychiatric status, prevention, and outcome in patients with burns. J. Burn Care Rehabil., 2000,21: 85-88.
35. PRUITT JR, GOODWIN CW, MASON JR, A.D. Epidemiological, demographic and Outcome Characteristics of Burn Injury., in: D. Herndon (ed)- Total Burn Care (2e edition). Toronto: W.B., Sanders, 2002:16-30.

AMELIORAREA REZULTATELOR TRATAMENTULUI CHIRURGICAL AL ANEURIZMELOR CEREBRALE SUPRATENTORIALE, ASPECTE TEHNICE ŞI STRATEGII CURENTE

IMPROVEMENT OF TREATMENT OF SUPRATENTORIAL CEREBRAL ANEURYSMS, TECHNICAL ISSUES AND MODERN STRATEGIES

Victor ANDRONACHI
Catedra neurochirurgie,
USMF „Nicolae Testemiţanu”,
asistent universitar

Rezumat
În ultimii 15 ani procedurile endovasculare sunt tot mai des preferate abordurior chirurgicale în tratamentul unor tipuri de anevrisme intracraniene 2. Este un semnal alarmant pentru neurochirurgia vasculară, cât şi pentru întreaga neurochirurgie, deoarece neurochirurgii continuă să piardă tehnici operatorii importante.
Craniotomia „Keyhole” poate fi executată în regiunea supraorbitală, temporală, retrosigmoidiană şi interemisferică anterioară. Totuşi cea mai des utilizată craniotomie prin „keyhole” este cea supraorbitală, incizia pielii efectuându-se prin sprânceană 3,7.

Summary
In the past fifteen years endovascular procedures have gradually been replacing neurosurgical approaches in treating some types of intracranial aneurysms. Improved coil and stent technology offers an endovascular cure for more complex intracranial aneurysms 2. This could be another knock–down for vascular neurosurgery, and for the whole of neurosurgery because neurosurgeons will continue losing important operative techniques and skills.
Among these, the most commonly used craniotomy is the supraorbital keyhole, with a skin incision most often positioned in the eyebrow. Different authors have developed their own modifications of the skin incisions, as well as craniotomy position and techniques to enhance exposure 3,7.

Ameliorarea rezultatelor tratamentului chirurgical

Există ameliorări constante ale performanţelor operaţiilor microchirurgicale, clipuri şi instrumentar microchirurgical mult mai sofisticate. Nu există o evidenţă directă a faptului că ameliorarea tehnicii chirurgicale ar ameliora rezultatul postoperator. Ameliorările recente în domeniul neuroanesteziei, tacticile stărilor critice şi managementul vasospasmului în combinare cu tratamentul precoce al anevrismelor, poate fi asociat cu ameliorarea rezultatelor la pacienţii operaţi, observate pe parcursul ultimelor decenii 1, 4, 5, 6. Totuşi, nu există dubii că experienţa înaltă în microchirurgie a dus la rezultate mai bune.

De la începutul apariţiei neurochirurgiei ca ştiinţă, în tratamentul leziunilor intracraniene se utiliza de elecţie craniotomia largă . Acest acces larg se utiliza din următoarele motive: tehnicile de diagnostic erau nedezvoltate, localizarea şi topografia leziunilor erau imprecis determinate, astfel craniotomia larga servea pentru a descoperi leziunea şi permitea inspecţia structurilor situate în profunzime. Metodele de iluminare simple şi instrumentele chirurgicale nu erau adaptate pentru operaţii neurochirurgicale ci pentru chirurgie generală. Cu atât mai mult, echipele operatorii erau alcătuite cel puţin din 3 chirurgi, astfel, şase mâini şi instrumentele chirurgicale mari complicau mult accesul chirurgical şi diminuau vizibilitatea câmpului operator 8.

Pe parcursul ultimelor decenii descoperirea principiilor anatomice şi fiziologice şi introducerea microscopului optic pentru a îmbunătăţi vizualizarea intraoperatore, de asemenea crearea instrumentelor specializate, au permis evoluţia vertiginoasă a tehnicilor microneurochirurgicale. Aceste succese ale tehnicii microneurochirurgicale şi dezvoltarea tehnicilor diagnostice, au permis neurochirurgilor să trateze patologii mai complicate prin aborduri mai mici si mai specifice (Fig. 1).

S-ar părea că, odată cu micşorarea dimensiunilor craniotomiei, ar fi trebuit să se micşoreze şi câmpul de vedere şi manipulare a chirurgului. În realitate nu se întâmplă tocmai aşa şi de ce vine să ne explice efectul optic aşa numit „keyhole”, adică efectul pe care-l obţinem în momentul când privim prin gaura de la cheie(fig 2.).

Dezvoltarea tehnicilor microneurochirurgicale şi tendinţa de a minimaliza traumatismul chirurgical au dus la faptul că o parte din neurochirurgi au început să utilizeze pentru

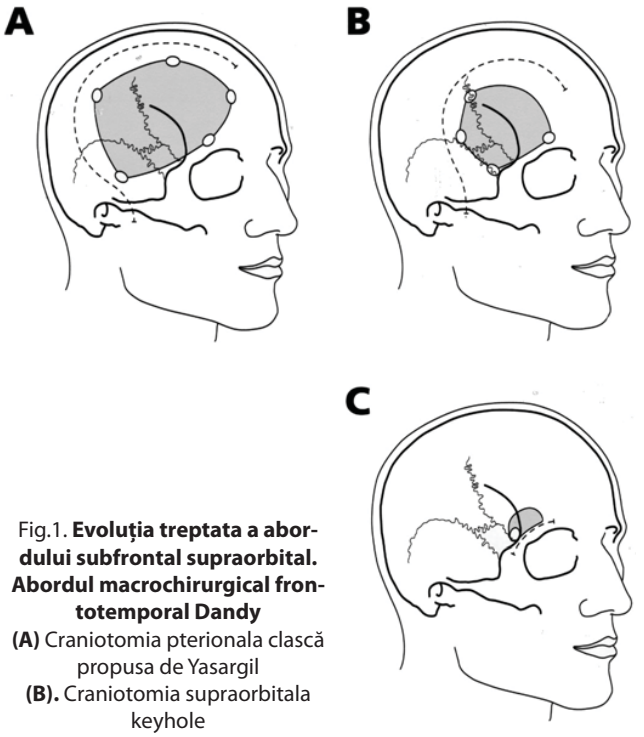

Fig.1. **Evoluția treptata a abordului subfrontal supraorbital. Abordul macrochirurgical frontotemporal Dandy**
(A) Craniotomia pterionala clasică propusa de Yasargil
(B). Craniotomia supraorbitala keyhole

abordarea anevrismelor craniotomii din ce în ce mai mici. Acest lucru a devenit posibil odată cu modernizarea metodelor de diagnostic al anevrismelor intracraniene şi creşterea valorii informativităţii lor. Datele furnizate de către CT- Angio şi IRM- Angio au permis o planificare mai precisă şi mai ţintită a craniotomiei, astfel craniotomiile mari au devenit inutile în cazul anevrismelor necomplicate şi în cazul celor neerupte. Printre modificările „abordurilor clasice" trebuie de menţionat „Minicraniotomia subfrontală" utilizată pentru abordarea aneurismelor de ACA, ACoA, ACI, ACM, propusa şi dezvoltată de către D.H. Willson în 1971.

În ultimii ani se observă o tendinţă sporită către abordările craniobazale limitate, bazate pe principiul „keyhole", anume din aceleaşi considerente (metodă simplă, de durată scurtă, retracţie minimală a creierului, deschidere ţintită şi directă spre vasul deţinător de anevrism.)

Spre exemplu E. van Lindert şi Axel Perneczky în 1998 în revista Surgical neurology; n 49; p 481-490 prin publicaţia „The supraorbital keyhole approach to supratentorial aneurysms: concept and technique." ne propune spre a utiliza în tratamentul microneurochirurgical al anevrismelor intracraniene supratentoriale abordul keyhole supraorbital, transciliar 9. Ca argumente ne prezintă: Incizie mică prin sprînceană, minicraniotomie de pînă la 3X3 cm supraorbital lateral de foramen supraorbitale. După deschiderea dureimater abord subfrontal lateral către cisternele bazale. Opţional, ca metodă de navigare şi orientare, se utilizează endoscopul. Autorii au utilizat această metodă în cliparea a 197 de anevrisme la 141 de pacienţi, acest fapt ne demonstrează utilitatea acestui abord în tratamentul anevrismelor multiple distribuite în bazine arteriale diferite. De asemenea se menţionează despre traumatism chirurgical minim, durată scurtă a intervenţiei, toleranţă bună, rezultate cosmetice excelente.

Abordul keyhole supraorbital

Pacientul se află în poziţie orizontală şi se fixează capul

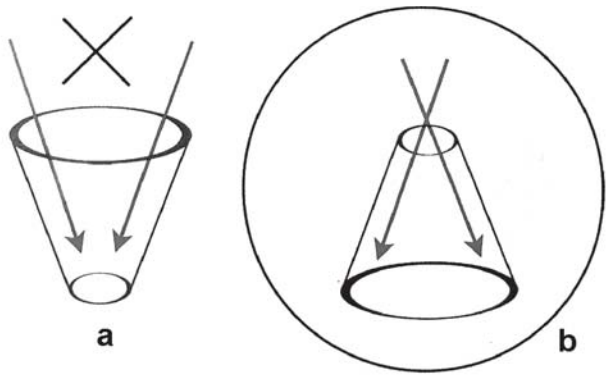

Fig. 2 **A)** Principiul microchirurgical general; **B)** Principiul „keyhole"

în fixatorul MAYFIELD. Apoi capul se roteşte cu 10-600 spre partea contralaterală. Gradul de rotaţie depinde de localizarea exactă a leziunii necesar de abordat(Fig 3). În abordurile spre leziunile temporomesiale ipsilaterale, spre exemplu, anevrismele MCA este necesară rotaţia cu 10-200. În abordurile spre ariile supra- şi retroselare este necesară rotaţia capului cu 20-400, iar pentru abordurile leziunilor liniei mediii ale fosei craniene anterioare, aşa ca anevrismele de ACoA-rotaţia capului cu 40-600. În al doilea rând, capul este retroflexat cu 10-150. Această manevră menţine auto-retracţia gravitaţională a lobului frontal, care astfel poate fi separat uşor de plafonul orbitei fără retracţie masivă. În al treilea rând, capul este lateroflexat cu 5-150 spre partea controlaterală, în funcţie de poziţia exactă a leziunii. Astfel este stabilită o poziţie ergonomică de lucru pentru neurochirurg şi este facilitat accesul spre tumorile care ating spaţiul supraselar ori spre anevrismele apexului de arteră bazilară .

Pentru incizia adecvată a pielii în jumătatea laterală a sprâncenei cu un creion steril sunt marcate reperele anatomice importante, aşa ca linia temporală anterioară, arcul zigomatic, marginea laterală a sinusului paranazal frontal şi poziţia orificiului supraorbital cu nervul supraorbital. În continuare sunt marcate limitele craniotomiei, cu luarea în consideraţie a poziţiei leziunii şi a reperelor anatomice desenate pe piele. După definirea craniotomiei cu creionul este marcată linia optimală de incizie a pielii. O incizie standardtă a pielii nu există, deoarece trebuie respectată anatomia individuală a pacientului. De obicei, incizia pielii este situată în jumătatea laterală a sprâncenei, lateral de orificiul supraorbital, uneori cu extinderea ei la câţiva milimetri deasupra proiecţiei laterale a sprâncenei în aria frontozigomatică. Dacă incizia pielii trebuie extinsă deasupra marginii laterale a sprâncenei, ridurile pielii

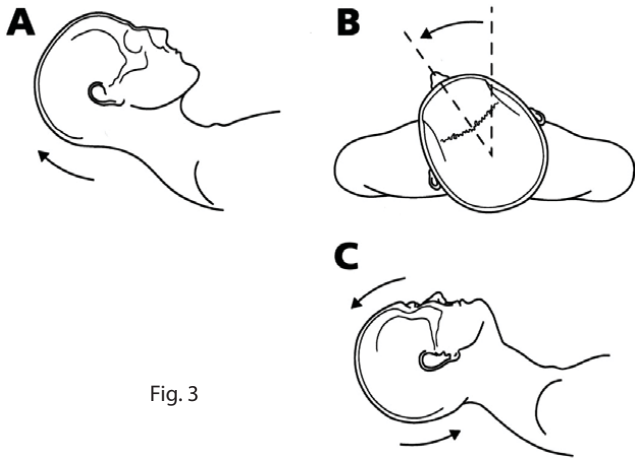

Fig. 3

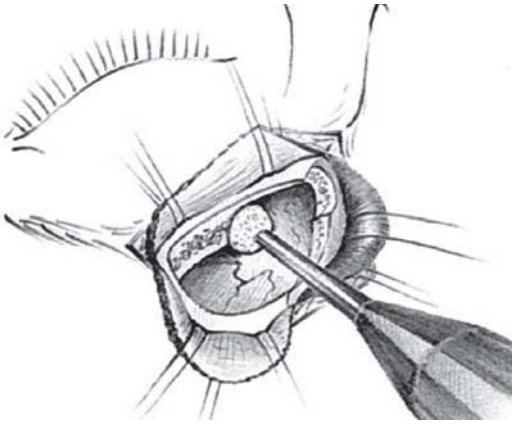

Fig. 4

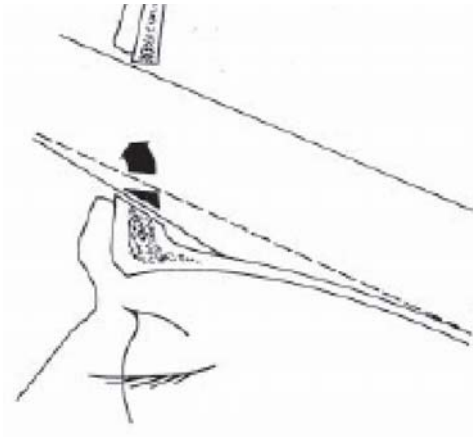

Fig. 5

din această regiune pot fi utilizate relativ des pentru a efectua o extensie perpendiculară a inciziei de aproximativ 5-10 mm.

Ramura frontală a nervului cranian VII şi artera temporală superficială în mod virtual niciodată nu intersectează acest tip de incizie a pielii; totuşi, în foarte puţine cazuri ramura frontală a nervului cranian VII poate fi afectată postoperaor pentru câteva săptămâni datorită compresiei de către fixator. Din acest motiv, după incizie noi practicăm fixarea pielii de materialul steril cu câteva clipse. Ţesutul subcutanat cu muşchiul orbicular este împins atent în jos pentru a păstra acest muşchi. Aceeaşi procedură este aplicată şi pentru fascia frontală şi periost anterior de linia temporală, care de asemenea sunt incizate de la osul frontal cu baza spre marginea orbitei. Apoi fascia muşchiului temporal este secţionată cu un cuţit cu electrod monopolar la o distanţă de 20-30 mm direct la linia temporală anterioară. Muşchiul temporal este împins înapoi şi retractat posterior cu una sau doua clipse la o distanţă de 10-15 mm de la linia temporală. Expunerea şi mobilizarea muşchiului temporal trebuie sa fie restrânsă la minimul necesar pentru a preveni problemele postoperatorii de masticaţie.

Craniotomia este începută cu o freză posterior de linia temporală în fosa temporală (temporal groove) cu utilizarea unui dril cu viteză înaltă. Postoperator, aria situată posterior de linia temporală este acoperită cu muşchiul temporal, şi de obicei, nu cauzează nici o problemă cosmetică. Este necesară atenţie maximală pentru a nu pătrunde cu dril-ul în orbită. Penetrarea orbitei poate fi prevenită prin perforare mai mult în direcţie posterioară, decât în direcţie medială. Apoi, luând în consideraţie marginea laterală a sinusului paranazal frontal, cu ajutorul unui craniotom cu viteză înaltă este creat un volet osos cu o lăţime de aproximativ 25-30 mm şi înălţime de 15-20 mm. În cazul leziunilor care se extind cefalic, aşa ca aneurisme de apex al AB, poate fi efectuată extensia bazală a acestei craniotomii prin disecarea periorbitei, osteotomia marginii orbitei şi înlăturarea atentă a părţii anterioare a plafonului orbitar.

Extinderea individuală a craniotomiei este determinată nu numai de mărimea şi localizarea exactă a leziunii, ci şi de dominanţa mânii chirurgului(dreptaci sau stîngaci). În caz de craniotomie supraorbitală keyhole dreaptă, un chirurg dreptaci necesită o extensie mai laterală, iar un chirurg stângaci o extensie mai medială a craniotomiei. Şi viciversa, în abordul supraorbital keyhole stâng un chirurg dreptaci necesită o extindere mai medială, iar un chirurg stângaci o extindere cu câţiva milimetri mai laterală a craniotomiei.

O etapă importantă a craniotomiei după înlăturarea voletului osos este driling-ul marginii interne a osului deasupra marginii orbitei (Fig. 4) pentru a obţine o aliniere maximă cu plafonul orbitar (Fig. 5). Aceasta este efectuat cu protecţia durei cu aspiratorul sau cu un retractor. Extensiile osoase mici ale plafonului orbitei în fascicolul de lumină al microscopului de asemenea trebuie deplasate extradural, cu acordarea atenţiei deosebite de a nu penetra periorbita. Pe parcursul procedurii în continuare aceste manevre facilitează imens folosirea fascicolului de lumină al microscopului şi introducerea microinstrumentelor în acest loc.

Dura este deschisă într-un mod uşor incurbat cu baza spre marginea orbitei. Închiderea plăgii nu diferă de alte proceduri microchirurgicale. Spaţiul intradural este umplut atent cu soluţie Ringer la temperatura corpului; dura este închisă neîntrerupt cu suturi continue sau întrerupte; o placă de gelfoam este plasată extradural; voletul osos este fixat cu trei suturi sau cu una sau doua plăci CRANIOFIX din titanium (AESCULAP, AG, Tuttlingen, Germania); ţesutul subcutanat este închis cu suturi întrerupte, iar pielea este închisă cu sutură continuă.

Cu condiţia efectuării corecte, abordul keyhole supraorbital subfrontal oferă un acces excelent către următoarele structuri: părţile bazale ale lobului frontal, partea medială a fisurii Sylviene, aria temporomesială, apofiza clinoidă anterioară, aripa sfenoidă, plafonul orbitei, canalul optic şi ligamentul falciform, bulbul olfactiv, tractul olfactiv, nervul cranian II şi tractul optic ipsilateral, ACoA, ACA, curbura laterală a ACI ipsilaterală şi curbura medială a ACI contralaterală, ACM, AChorA, PCoA, tija hipofizară şi diafragma selară, dorsul selar şi apofiza clinoidă posterioară, cisterna prepontină cu apexul BA, segmentul P1 şi joncţiunea ipsilaterală PCoA – PCA a PCA, ambele porţiuni proximale ale SCA la originea lor din BA, suprafaţa anterioară a punţii cu ambii nervi cranieni III.

Avantajele metodei sunt:

1) incizia mică a pielii; 2) minicraniotomia cu risc minor de hemoragie şi formare a hematoamelor intracraniene, postoperatorii; 3) expunerea anatomică suficientă a structurilor localizate în fosa craniană anterioară, cisternele supraselare şi fisura Silviană; 4) durata operaţiei mai scurtă; 5) restabilire postoperatorie mai rapidă; 6) cicatricea cutanată cosmetic acceptabilă; 7) costul cheltuielilor pentru asistenţa medicală mai mic.

Dezavantajele par să fie:

1) expunerea structurilor anatomice relativ limitată; 2) anestezia scalpului datorită tracţiei excesive sau lezării nervului supraorbital(ramura frontală) şi supratrohlear; 3) fistula LCR în urma deschiderii accidentale sinusului paranazal, frontal;

4) pareza părţii frontale a muşchiului fronto-occipital datorită secţiunii ramurii frontotemporale a nervului facial; 5) riscul cicatricei cutanate vizibile în caz de nereuşită.

Concluzii

Conceptul chirurgiei miniinvazive constă în intenţia neurochirurgului de a expune cât mai puţin creierul intact. Aceste măsuri preventive pot duce la rezultate funcţionale mai bune sau identice cu abordurile standard, dar, în acelaşi timp, la o durată mai scurtă a intervenţiei chirurgicale, costul mai mic al spitalizării şi la rezultate cosmetice mai bune. În intervenţia chirurgicală prin keyhole, ferestrele craniene mici sunt aplicate deasupra regiunii de interes, cu o traiectorie ţintită direct spre patologia intracraniană(în cazul nostru, anevrismul cerebral).

Comparînd „keyhole"-ul cu abordul standard, putem spune sigur că spaţiul pentru manipulaţii este identic ca adâncime şi arie expusă. Diferenţa constă in faptul că, în timpul intervenţiei prin keyhole chirurgul nu are posibilitatea de a schimba cu mult unghiul abordului, de aceea este necesară planificarea minuţioasă preoperatorie a localizării şi dimensiunilor craniotomiei. Vizualizarea insuficientă prin fereastra osoasa mică şi reducerea iluminării la adâncime poate fi compensată prin utilizarea microscopului (cu iluminare xenon) sau endoscopiei.

Odată cu deschiderea peretelui superior al orbitei şi a clinoidului anterior, apare posibilitatea de a lărgi accesul şi a rezolva anevrisme carotido-oftalmice ca în abordul standard descris de Dolenc. Abordul poate fi lărgit folosind aşa-numitul "abord trans-supraorbital" după Ramos-Zuniga. În cazul utilizării craniotomiei pterionale standard atrofia muşchiului temporal poate persista după intervenţie. După utilizarea abordului supraorbital, din contra, n-am observat niciodată aşa deformaţii. Este suficientă o incizie a muşchiului temporal doar de 1cm de-a lungul liniei temporale superioare, deci nu e nevoie de a decola muşchiul temporal de pe os, din care ar putea rezulta atrofia şi deformarea cosmetică.

Yasargil a demonstrat posibilitatea păstrării ramurei frontotemporale a nervului facial în abordul standard pterional şi, respectiv, prevenirea acestei complicaţii.

În timpul craniotomiei supraorbitale este foarte des tracţionat nervul supraorbital, care prezintă marginea medială a craniotomiei, urmată uneori de hipestezie frontală tranzitorie, cu recuperarea completă în primele luni.

Una din problemele craniotomiei supraorbitale este deschiderea accidentală a sinusului frontal. Chiar şi în craniotomia pterională deschiderea sinusului frontal nu poate fi evitată dacă pacientul are un sinus frontal larg. Ponde a menţionat că sinusurile frontale sunt mai largi la bărbaţi, deci şansele de a pătrunde în sinus sunt mai mari decît la femei. În timpul intervenţiei chirurgicale marginea medială a craniotomiei se poate deplasa doar cu 0,5 – 1cm mai lateral şi, astfel, pătrunderea în sinusul frontal poate fi evitată. Abordul prin keyhole este mult mai complicat în operaţiile efectuate în stare acută, din cauza edemului cerebral posibil, aşa că în aceste cazuri un rol hotărâtor poate să-l joace asistenţa anesteziologică.

Aşa cum abordul prin keyhole este mai puţin invaziv şi are o durată mai scurtă decât cel standard, el este mult mai potrivit pentru persoanele în vârstă şi pentru pacienţii care nu pot suporta o intervenţie de lungă durată. Minimalizarea traumei operatorii este foarte binevenită în special la pacienţii sensibili şi poate duce la recuperarea lor rapidă.

Bibliografie

1. DISNEY L, WEIR B, PETRUK K. ffect on management mortality of a deliberate policy of early operation on supratentorial aneurysms. Neurosurgery 20:695-701, 1987. 12 1
2. BENDOK BR, HANEL RA, HOPKINS LN. Coil embolisation of intracranial aneurysms. Neurosurgery 2003; 52: 1125±1130
3. BROCK M, DIETZ H. Small frontolateral approach for microsurgical treatment of intracranial aneurysms. Neurochirurgia 1978; 21: 185±191
4. FOGELHOLM R, HERNESNIEMI J, VAPALAHTI M. mpact of early surgery on outcome after aneurysmal subarachnoid hemorrhage. A population-based study. Stroke 24:1649-1654, 1993.
5. HOP JW, RINKEL GJ, ALGRA A, VAN GIJN J. ase-fatality rates and functional outcome after subarachnoid hemorrhage: a systematic review. Stroke 28:660-664, 1997.
6. LE ROUX PD, ELLIOTT JP, DOWNEY L, NEWELL DW, GRADY MS, MAYBERG MR, ESKRIDGE JM, WINN HR. mproved outcome after rupture of anterior circulation 12 9 aneurysms: a retrospective 10-year review of 224 good-grade patients. JNeurosurg 83:394-402, 1995.
7. TANIGU CHI M, PERNECZKY A. Subtemporal keyhole approach to the suprasellar and petroclival region: Microanatomic considerations and clinical application. Surgical anatomy and technique. Neurosurgery 1997; 41: 592±601
8. VAN LINDERT E, PERNECZKY A, FERIES G, PIERANGELI E. The supraorbital keyhole approach to supratentorial aneurisms: concept and technique. Surg. Neurol. 49(5): 481-489; discussion: 489-490, 1998.
9. YASARGIL MG. icrosurgical anatomy of the basal cisterns and vessels of the brain, diagnostic studies, general operative techniques and pathological considerations of the intracranial aneurysms. New York, Georg Thieme Verlag Stuttgart - New York, 1984, vol 1.

ACTUALITĂȚI ÎN PROBLEMA FENOMENULUI DE „ÎMPINGERE" LA BOLNAVII CU ACCIDENT VASCULAR CEREBRAL

UP-TO-DATENESS REGARDING THE PUSHING PHENOMENON IN STROKE PATIENTS

Oleg PASCAL
doctor în medicină, conferenţiar universitar
IMSP Institutul de Neurologie şi Neurochirurgie

Rezumat
Fenomenul de "împingere" reprezintă un comportament motor enigmatic, care manifestă unii pacienţi cu accident vascular cerebral (AVC). Acest comportament constă în împingerea activă efectuată de către pacient din partea nonparetică, cauzând perturbarea balansului postural lateral şi opunerea rezistenţei la orice încercare de a-i aduce în poziţia dreaptă. Autorul prezintă actualităţi în problema fenomenului de „împingere" la pacienţii cu AVC, precum şi datele studiului personal de examinare a percepţiei verticalei posturale subiective la aceşti pacienţi. Unul dintre mecanismele posibile ale comportamentului de „împingere" este perceperea greşită a orientării corpului în relaţie cu gravitaţia cauzată de leziune cerebrală prin AVC, care impune pe pacienţii să-şi ajusteze postura corporală în corespundere cu verticala posturală înclinată contralezional.

Summary
Pushing phenomenon represents one of the most puzzling motor behaviors encountered in stroke patients. This consists of actively "pushing" away from the nonhemiparetic side of the body, leading to lateral postural imbalance and resisting any attempts to correct the body towards upright position. The author presents up-to-date information regarding the pushing phenomenon in stroke patients and personal study data regarding the investigation of subjective postural vertical perception in pusher patients. One of the possible mechanisms of pusher behavior in stroke patients is an altered perception of body's orientation in relation to gravity caused by cerebral damage that leads these patients to align their body posture with a contralesionally tilted subjective vertical.

Fenomenul de "împingere" reprezintă o enigmă în comportamentul motor pe care-l manifestă unii pacienţi cu accident vascular cerebral (AVC). Acest comportament constă în împingerea activă efectuată de către pacient din partea nonparetică, cauzând perturbarea balansului postural lateral şi tendinţă de cădere spre partea paretică. Ca regulă, aceşti pacienţi sunt înclinaţi spre partea hemiparetică în orice postură şi orice încercare de a-i îndrepta, întâmpină o rezistenţă. Cu cât mai mult pacientul este forţat să se îndrepte, cu atât mai exprimat el manifestă comportament de „împingere" [2]. Prin împingerea activă ei se deosebesc de bolnavii cu lateropulsie în cadrul sindromului Wallenberg şi cu astazia cauzată de leziune talamică [11].

Potrivit datelor diferitor cercetători, acest fenomen se întâlneşte de la 5% până la 63% de pacienţi care au suportat un ictus cerebral şi uneori nu este evident, ceea ce creează dificultăţi în diagnostic [2,3]. De obicei, fenomenul de „împingere" se dezvoltă la pacienţii cu dereglări severe neurologice şi are un impact negativ asupra procesului de recuperare [8]. S-au efectuat câteva studii care au încercat să elucideze mecanismele care stau la baza fenomenului de „împingere". Conform opiniei unor cercetători este posibil că la aceşti pacienţi este afectată percepţia verticalităţii posturale, ceea ce sugerează că problema ar putea parţial rezulta din dereglarea integrării informaţiei graviceptive somestezice [5]. Aceasta ar putea fi o formă a extincţiei sau neglectului graviceptiv. Câteva studii au cercetat abilitatea organismului uman de a determina poziţia dreaptă a corpului. Subiecţii sănătoşi, chiar şi în cazul absenţei controlului vizual, nu demonstrează dificultăţi aparente, când sunt rugaţi de a-şi orienta corpul său vertical în raport cu solul. Până în prezent nu este clar cum creierul uman percepe verticalitatea corpului şi controlează postura corporală corectă. Se cunoaşte că leziunea cortexului vestibular uman (ex. insula posterioară) poate cauza disfuncţia vestibulară în sensul înclinării perceptuale a verticalităţii vizuale, dar aceste leziuni nu induc perturbarea controlului de postură corporală (de exemplu – cădere într-o parte). Există câteva studii care sugerează ipoteza că pacienţi cu comportament de „împingere" au o dereglare severă în perceperea verticalităţii [9,13]. Cunoaşterea mecanismelor fizio-patologice care duc la apariţia acestui comportament motor ar contribui la elaborarea unor intervenţii terapeutice eficiente prin mijloace specifice.

În literatură de specialitate se discută mai multe mecanisme posibile ale dezvoltării fenomenului de „împingere". Potrivit unor autori (Karnath şi colab., 2000) acest fenomen este rezultat al dezintegrării proceselor de informaţie vestibulară cauzată de lezarea cortexul vestibular. Potrivit altora (D. Perennou, B. Amblard şi colab., 2002), acesta pare să fie condiţionat de o dezintegrare la nivelul mai superior, privind procesul de informaţie somastezică de la hemicorpul paretic, ceea ce

ar putea determina o neglijare gravioceptivă. În consecință, această dezintegrare poate condiționa ajustarea posturii corporale a bolnavului față de verticala subiectivă înclinată spre partea opusă a leziunii cerebrale. Conform datelor unor cercetări, informația somatosenzorială nu contribuie esențial la dezvoltarea fenomenului de „împingere". S-a demonstrat că, proprioreceptia picioarelor nu influențează direct percepția posturală. Informația proprioceptivă de la extremitățile inferioare pare să influențeze percepția și controlul postural numai indirect, prin implementarea sau modularea informației de gravicepția corporală [6,11]. Rezultatele unor studii curente relevă că, informația vizuală, de asemenea, nu este sursa principală de percepere a poziției corecte a corpului. În cazul în care apare conflictul între informația vizuală și posturală, subiecții sănătoși se bizui, predominant, pe informația posturală, decât pe cea vizuală [9,10,11].

De ce la pacienții cu fenomenul de „împingere" are loc împingerea spre partea contralezională? Cercetările recente demonstrează că leziunile cerebrale la pacienții cu împingere contraversivă cauzează înclinarea ipsiversivă severă a verticalei corporale percepute pe plan frontal [9]. Excluzând controlul vizual atât prin ocluzia ochilor, cât și prin folosirea ochelarilor Frenzel, verticala posturală subiectivă a fost găsită sever înclinată spre partea ipsilezională, ceea ce indică că pacienții care manifestă comportament de „împingere" î-și stabilesc axa corporală longitudinală orientându-se de acest plan [11] Dimpotrivă, folosindu-se de informația vizuală din mediu înconjurător, acești pacienți pot ajusta axa lor corporală longitudinală față de verticala pământului. De asemenea, fără mediu vizual (în întunericul complet), acești pacienți pot determina corect verticala vizuală atâta timp cât sunt poziționați corect, chiar și în situația în care înclinarea lor este percepută ca o poziție dreaptă. Aceste rezultate pledează în favoarea procesului nealterat al prelucrării informației vizuale și vestibulare pentru determinarea verticalei vizuale. În consecință, când pacienții cu fenomenul de „împingere" au poziția șezândă obiectiv dreaptă, ei manifestă o discordanță dintre verticala vizuală bazată pe informații vizuale și vestibulare pe de o parte, și orientarea înclinată a verticalității corporale subiective pe de altă parte. Conflictul între două sisteme menționate este rezolvat prin supresia uneia dintre ele, sau ambelor, sau prin compromisul între ele [11,12]. Cu toate că studiile curente nu pot definitiv clarifica această discrepanță, se poate presupune că prin împingerea axei sale corporale longitudinale pacienții încearcă activ să compenseze discordanța dintre verticala vizuală și orientarea înclinată a verticalității corporale. Împingerea contraversivă nu se întâlnește în cazul, în care pacienții sunt înclinați spre partea ipsilezională (poziția dreaptă subiectivă), informația vizuală structurală fiind exclusă prin ocluzia ochilor sau folosirea ochelarilor Frenzel. Astfel, încercarea kinetoterapeutului de a corecta postura corporală a pacientului în poziția dreaptă obiectivă (efectuată cu ochii deschiși) pare să intre în contradicție cu efortul pacientului de a compensa discordanța dintre verticala vizuală și orientarea înclinată a verticalității corporale subiective, care induce senzația de instabilitate laterală cu teamă de cădere și provoacă opunerea lor activă la asemenea încercări.

Alternativ, comportamentul de împingere reprezintă un răspuns secundar acțiunilor neașteptate ale pacienților, când ei î-și pierd balansul lateral, încercând să se ridice și să se îndrepte. Astfel, în timp ce pacienții încearcă să se ridice și să orienteze subiectiv corpul în „poziția dreaptă", ei devin instabili lateral din cauza că centrul de greutate este deplasat prea departe spre partea ipsilezională. Împingerea corpului spre partea opusă (contralezională) ar putea fi drept o reacție de asigurare a acestei activități [11,12,13]. S-ar putea de presupus că cauza care stă la baza fenomenului de „împingere" poate fi perturbarea severă a percepției de orientare a corpului privind gravitația [6].

Cum ar putea să fie implementate aceste două percepții și sistemul de gravicepție în creierul uman? O posibilă atribuire este ca ambele sisteme se bazează pe aceleași surse periferice de informare (vizuală, vestibulară, proprioreceptie), iar procesul aferent se proiectează pe două sisteme neurale anatomic separate, căile de conducere fiind diferite. În timp ce primul sistem prelucrează orientarea vizuală și a capului față de verticală, al doilea sistem prelucrează postura corpului. Dacă lucrurile stau astfel, devine clar că ambele sisteme neurale pot fi lezate separat la diferiți pacienți cu AVC, cauzând fie disfuncția vestibulară, manifestată prin înclinarea perceptuală a verticalei vizuale (observată la pacienți cu leziuni ale "cortexului vestibular"), fie perturbarea controlului posturii corporale, manifestată prin înclinarea percepției de verticala posturală (observată la pacienții cu comportament de „împingere"). Studiile următoare trebuie să investigheze aceste interpretări posibile.

Ținând cont de existența controverselor asupra problemei fenomenului de „împingere" sunt necesare studii ulterioare pentru a explica acest fenomen enigmatic [11,12].

În studiul nostru am dorit să evaluăm incidența fenomenului de "împingere" la pacienții cu AVC și corelațiile acestuia cu diverse semne clinice asociate. De asemenea, scopul nostru e să studiem perceperea subiectivă a verticalei posturale la pacienții cu fenomenul de "împingere" post AVC.

Studiul a fost efectuat pe un lot de 348 pacienți internați consecutiv în secția Neurorecuperare a Institutului de Neurologie și Neurochirurgie (INN) în perioada februarie 2005 – iunie 2006. În cercetare au fost incluși bolnavii cu diagnostic de AVC în teritoriul carotidian, diagnostic de AVC fiind stabilit conform criteriilor elaborate de OMS și Stroke Committee.

Criterii de includere:
- hemipareză (hemiplegie) prin AVC
- AVC în intervalul până la 6 luni de la debut
- pacienți stabili din punct de vedere medical fără boli concomitente grave
- acordul informat al pacientului

Criterii de excludere:
- afazia severă expresivă sau de percepție care afectează grav posibilitatea de comunicare cu pacientul
- afectarea gravă a funcțiilor cognitive care poate împiedica veridicitatea testelor efectuate;
- prezența unei patologii cerebrale nedeterminate.

Toți pacienții au fost supuși examenului neurologic cu aplicarea scalei pentru evaluarea clinică a fenomenului de „împingere" propuse de Karnath H-O (2000).

Scala de împingere contraversivă are punctajul de la 0 până la 6 puncte și include 3 compartimente. Conform acestei scale, comportamentul de „împingere" este considerat mai exprimat cu creșterea scorului.

Pentru evaluarea manifestărilor clinice de bază au fost folosite o serie de scale speciale. Cu scopul măsurării forței musculare a fost utilizată scala Medical Research Council (MRC); gradului de spasticitate – scala Ashworth modificată

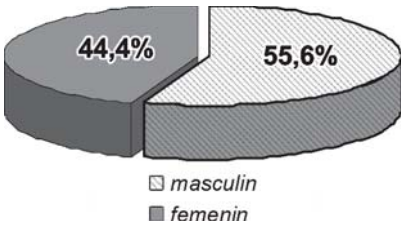

Fig. 1. **Repartiția pacienților pe sexe**

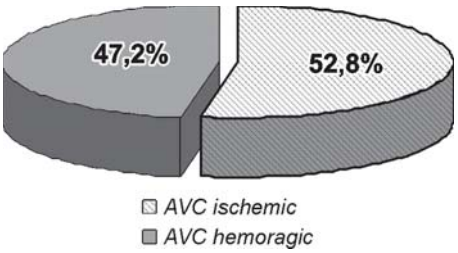

Fig. 2. **Repartiția pacienților în funcție de tipul AVC**

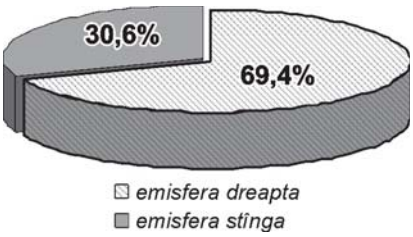

Fig. 3. **Repartiția pacienților în funcție de emisfera cerebrală afectată**

(MAS); tulburărilor de sensibilitate – scala Fugl-Meyer. Anozognozia, apraxia, neglectul hemispațial şi alte simptome neuropsihologice au fost evaluate prin utilizarea testelor descrise de Bisiach şi coautori [1].

Aplicarea scalei Karnath în examenul neurologic al pacienților luați în studiu a scos în evidență prezența fenomenului de "împingere" la 36 (10,3%) din 348 pacienți examinați. Vârsta medie la aceşti pacienți a fost de 64,7 ± 7,6 ani, 55,6% din ei au constituit bărbații, 44,4% - femei (fig.1).

Distribuția pacienților în funcție de tipul AVC a scos în evidență o preponderență a ictusului ischemic 19 (52,8%) comparativ cu cel hemoragic 17 (42,2%).

La 25 (69,4%) de pacienții AVC a fost localizat în emisfera cerebrală dreaptă, la 11 (30,6%) pacienți – în cea stângă.

Repartiția pacienților examinați în funcție de vechimea AVC este prezentată în figura 4.

Astfel, în funcție de intervalul post AVC pacienții s-au repartizat în felul următor: 10 pacienți în intervalul 3 – 4 săptămâni, 12 pacienți în intervalul 5 – 8 săptămâni, 7 pacienți în intervalul 9 – 12 săptămâni, 4 pacienți în intervalul 13 – 16 săptămâni, 2 pacienți în intervalul 17 – 20 săptămâni, 1 pacient în intervalul 21 – 24 săptămâni.

Analiza manifestărilor fenomenului de „împingere" la pacienții examinați în funcție de vechimea AVC a demonstrat

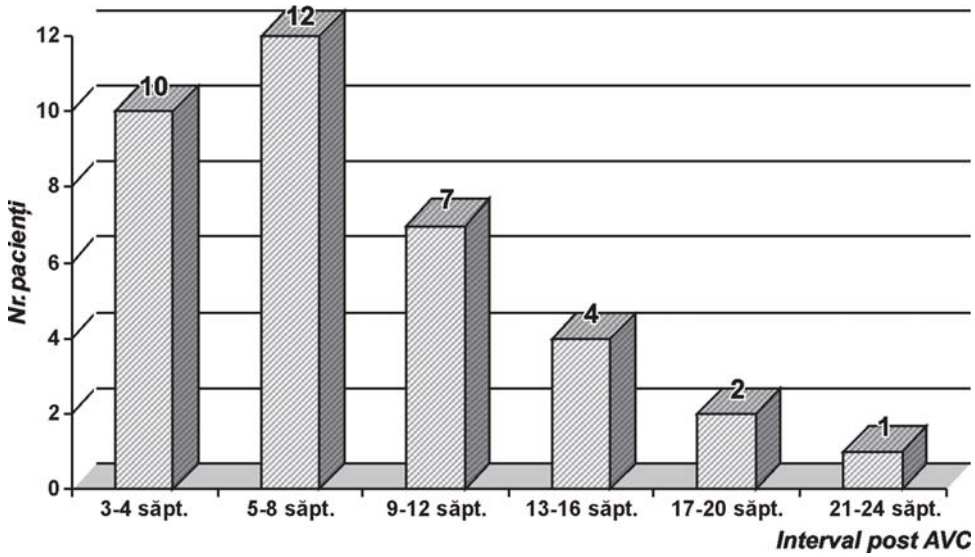

Fig. 4. **Repartiția pacienților în funcție de intervalul post AVC**

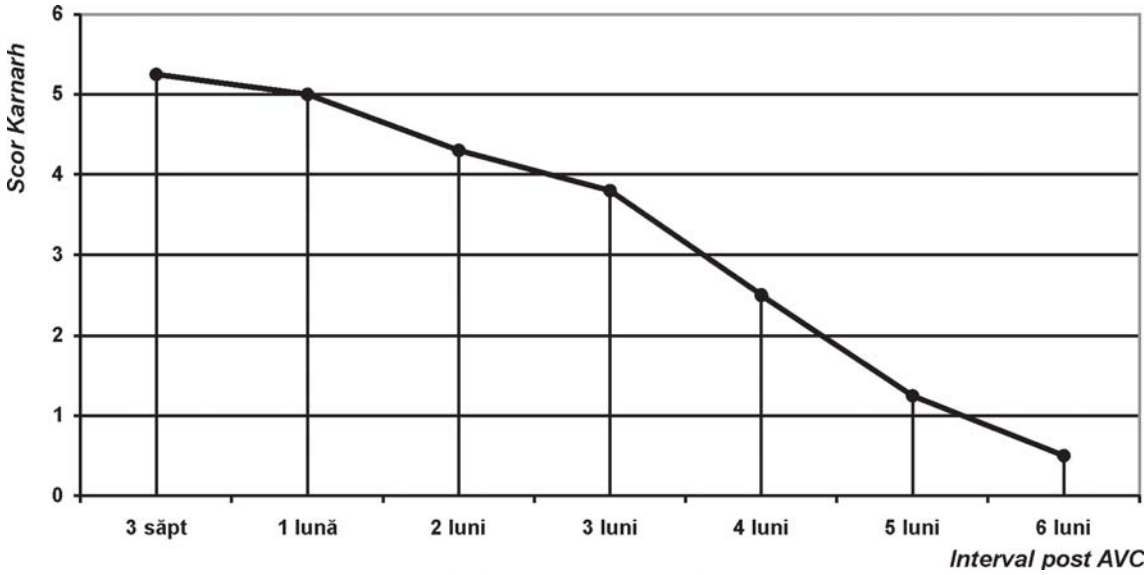

Fig. 5. **Evoluția scorului Karnath în funcție de intervalul post AVC**

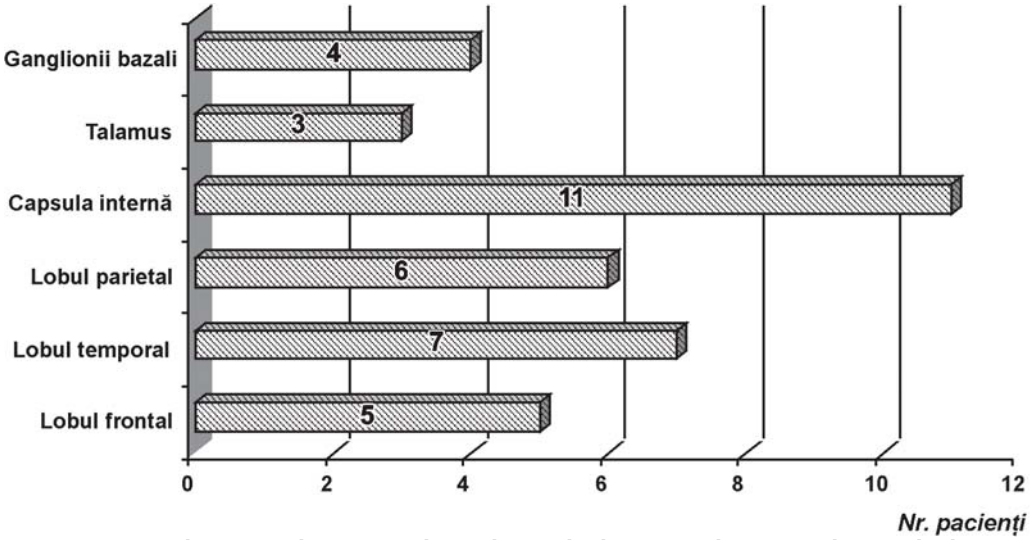

Fig. 6. **Localizarea predominantă a leziunilor cerebrale prin AVC la examenul CT cerebral**

că severitatea lor se reduce cu creșterea intervalului la debutul maladiei (fig. 5).

Localizarea predominantă a leziunilor cerebrale prin AVC la pacienții cu fenomenul de „împingere" în cadrul examenului CT cerebral este prezentată în fig. 6.

Analiza datelor neuroimagistice prin examenul CT cerebral la pacienții cu fenomenul de „împingere" nu a scos în evidență existența unei zone de localizare specifică sugestivă pentru prezența comportamentului de „împingere".

Partea a doua a cercetării a vizat realizarea experimentului pentru măsurarea gradului de înclinare a verticalei posturale subiective la pacienții care au manifestat comportamentul de „împingere". Cu acest scop a fost realizat un experiment pentru a determina o eventuală deviere a verticalei posturale pe care o percepe pacientul (subiectivă) de la verticala posturală corectă (obiectivă). Pacientul examinat a fost așezat în fotoliu cu fixarea capului și trunchiului cu centuri speciale, fotoliu fiind montat pe patul funcțional care poate fi înclinat pe plan frontal în ambele direcții. Unghiul înclinării a fost măsurat cu goniometrul fixat la mijlocul fotoliului prin care trece axul longitudinal al corpului – verticala posturală obiectivă a persoanei examinate. Fotoliul a fost montat într-un așa mod ca picioarele pacientului sunt atârnate și nu ating solul, subiectul fiind legat la ochi pentru a exclude repere spațiale. Pacientul a fost înclinat într-o parte la un unghi mai mare de 30 de grade, apoi treptat adus în poziția verticală, fiind rugat să-l anunțe pe examinator să oprească mișcarea în momentul în care are percepția de poziția verticală a corpului (fig. 7).

Înregistrarea gradului de înclinare a verticalei subiective de cea obiectivă a fost efectuată prin intermediul goniometrului. Același procedeu a fost efectuat și din direcția opusă. Măsurările s-au efectuat de 3 ori din ambele părți cu fixarea celor mai mici valori înregistrate.

În rezultatul studiului efectuat s-a demonstrat că toți pacienții cu fenomenul de „împingere" manifestă înclinarea severă a verticalei posturale subiective de la linia mediană. S-a calculat valoarea medie a acestei înclinări măsurate în grade, care în grupul pacienților examinați (36) a constituit 18,11°±0,55. Cel mai mic grad de înclinare a fost de 12°, iar cel mai mare a constituit 24°. De notat este că la toți pacienții examinați verticala posturală subiectivă a fost înclinată spre partea paretică (contralezională). S-a studiat gradul de înclinare a verticalei posturale subiective în funcție de severitatea fenomenului de împingere„" măsurat prin scala Karnath. Analiza datelor obținute a relevat că gradul de înclinare a verticalei posturale subiective de la linia mediană crește proporțional cu majorarea punctajului pe scala Karnath (fig. 8).

Fig. 7. **Măsurarea gradului de înclinare a verticalei posturale subiective**

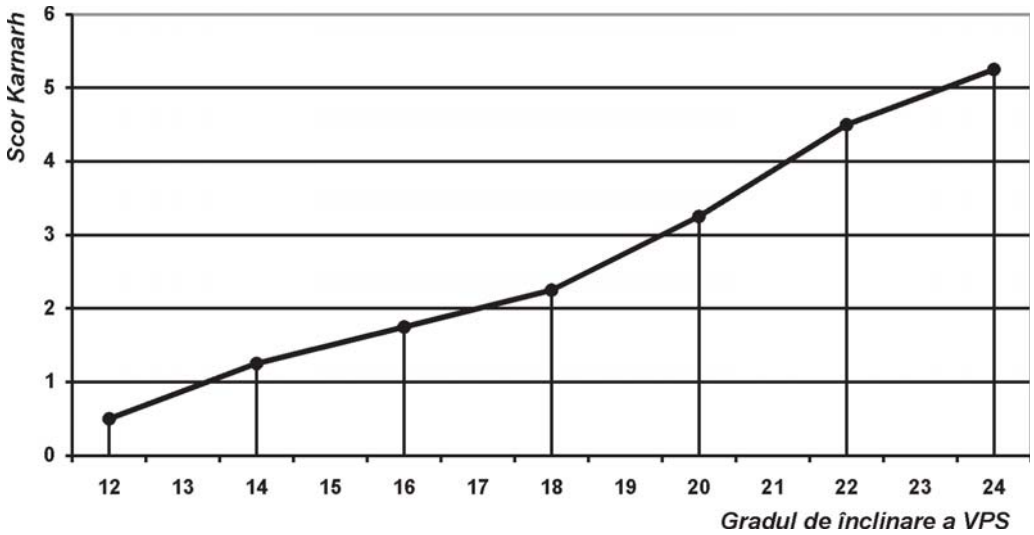

Fig. 8. **Evoluția scorului Karnath în funcție de gradul de înclinare a subiective de la linia mediană**

Tabel 1

Incidența semnelor neurologice studiate în funcție de prezența fenomenului de „împingere"

Deficite neurologice	Pacienții fără fenomen de „împingere" Nr. total =312	Pacienții cu fenomen de „împingere" Nr. total =36	p
Tulburări ale sensibilității superficiale	202 (64,7%)	34 (94,4%)	> 0,05
Spasticitatea	171 (54,8%)	31 (86,1%)	> 0,05
Tulburări proprioceptive	105 (33,7%)	35 (97,2%)	< 0,05
Hemianopsia	57 (18,3%)	19 (52,8%)	> 0,05
Apraxia	33 (10,6%)	21 (58,3%)	> 0,05
Hemineglijență spațială	16 (5,1%)	32 (88,9%)	< 0,01
Autotopagnozia	4 (1,3%)	22 (61,1%)	< 0,05
Anozognozia	11 (3,5%)	7 (19,4%)	> 0,05

Astfel, se poate conchide că cu cât mai severe sunt manifestările fenomenului de „împingere", cu atât mai mare este înclinarea verticalei posturale subiective de la linia mediană. Se poate de presupus că pacienții cu fenomenul de „împingere" post-AVC, având o dereglare severă în construcția verticalității posturale, ajustează verticala posturală subiectivă în corespundere cu percepția sa greșită, printr-un comportament de împingere în mod activ. Evident că înclinarea severă a verticalei posturale subiective este incompatibilă cu menținerea independentă a unei posturi erecte și influențează extrem de negativ procesul de recuperare neuromotorie. Este important să relatăm observația noastră: cu ochii închiși acești pacienți manifestă comportamentul de împingere mai pronunțat, decât cu ochii deschiși, ceea ce evidențiază rolul analizatorului vizual în compensarea parțială a tulburărilor posturale, bazat pe sursele de informații din mediul ambiant. Acest fapt este important pentru elaborarea programelor de recuperare.

S-a făcut analiza comparativă a incidenței semnelor neurologice între grupul de pacienți cu fenomenul de „împingere" și cei care nu manifestă acest comportament (tab. 1).

Analiza statistică a relevat asocieri statistic concludente între fenomenul „pushing" și hemineglijență spațială (r=0,64; p<0,05), tulburările proprioceptive (r=0,52; p<0,05), și autotopagnozia (r=0,49; p<0,05).

S-au studiat corelații între severitatea fenomenului „pushing" și vârsta pacienților examinați, sexul, tipul AVC și localizarea emisferială. Datele studiului sunt prezentate în tabelul 2. Corelații statistic concludente au fost depistate doar cu localizarea emisferială.

Tabel 2

Corelații între severitatea fenomenului de „împingere" și variabile studiate

Variabila	Coeficient de corelație	P
Vârsta pacientului	0,16	>0,05
Sexul pacientului	0,23	>0,05
Tipul AVC (ischemic, hemoragic)	0,21	>0,05
Localizarea emisferială (drepta, stânga)	0,33	<0,05

Discuții

Rezultatele obținute în studiul nostru au relevat o incidență mai înaltă de cea de 5% raportată de Bateman A. și colab. în anul 1996, însă mult mai redusă comparativ cu datele prezentate de Cynthia J. Danells și colab. în 2004. Potrivit acestora, 63% dintre pacienții cu AVC în prima săptămână de la debutul ictusului cerebral manifestă comportament de „împingere". La 62% din ei semnele de „împingere" se rezolvă în primele 6 săptămâni, iar la 21% - ele persistă pe parcursul primelor 3 luni. Discrepanțe privind incidența fenomenului de „împingere" sunt condiționate de faptul, că studiul nostru a cuprins doar pacienții în perioada subacută AVC (de la 7-10 zile de la debut) și cea sechelară. în conformitate cu standardele de spitalizare în secția Neurorecuperare a INN. Datele noastre referitoare la incidența fenomenului de „împingere" sunt cele

care prezintă semnificaţia practică pentru medic recuperator. Ele coincid cu cele raportate de Pedersen PM şi colaboratorii (1996). Prezintă interes practic datele studiului „Poststroke pushing" (Danells CJ et al, 2004), potrivit căruia pacienţii care manifestă comportament de „împingere" obţin rezultate net inferioare în recuperarea funcţiilor motorii şi abilităţilor funcţionale, în comparaţie cu pacienţii fără acest fenomen. Rezultatele obţinute în cercetare noastră au demonstrat că toţi pacienţii, care manifestă comportamentul de „împingere" post AVC, prezintă dereglări severe în perceperea subiectivă a verticalei posturale. La toţi pacienţii examinaţi verticala posturală subiectivă a fost înclinată spre partea paretică (contralezională). Valoarea medie a acestei înclinări a constituit 18,2°±4,6. S-a demonstrat că, cu cât mai mare este înclinarea verticalei posturale de la linia mediană, cu atât mai severe sunt manifestările comportamentului de „împingere". S-a observat că privarea vizuală se soldează cu reducerea severităţii semnelor de „împingere" la aceşti bolnavi.

Luând în consideraţie cele menţionate, se poate de presupus că pacienţii cu fenomenul de „împingere" post-AVC, având o înclinare severă a verticalei posturale subiective, o ajustează în corespundere cu această percepţie greşită într-un mod activ prin comportamentul special. Evident că înclinarea severă a verticalei posturale subiective este incompatibilă cu menţinerea independentă a unei posturi erecte şi influenţează extrem de negativ procesul de recuperare neuromotorie.

Cercetări ulterioare consacrate comportamentului de „împingere" post AVC sunt necesare pentru explorarea exhaustivă a naturii acestui fenomen, precum şi dezvoltarea strategiei de recuperare mai eficientă [10,11].

Bibliografie

1. BISIACH E, VALLAR G, PERANI D, PAPAGNO C, BERTI A. Unawareness of disease following lesions of the right hemisphere: anosognosia for hemiplegia and anosognosia for hemianopsia. Neuropsychologia 1986; 24:471-82.
2. BOHANON RW. Ipsilateral pushing in stroke. Letter to the editor. Archives of Physical Medicine and Rehabilitation, 1996, Volume 77 , Pages 524-525.
3. DANELLS CJ, BLACK SE, et al. Poststroke "Pushing" Natural History and relationship to Motor and Functional Recovery. Stroke, 2004; 35:2873-2878.
4. DAVIES PM. Steps to follow: A guide to the treatment of adult hemiplegia. New York, NY: Springer-Verlag ;1985.
5. KARNATH HO, BROETZ D. Understanding and treating "pusher syndrome". Phys Ther. 2003; 83: 1119-1125.
6. KARNATH H-O, FERBER S, DICHGANS J. The origin of contraversive pushing. Evidence for a second graviceptive system in humans. Neurology 2000; 55: 1298-1304.
7. KARNATH HO, JOHANNSEN L, BROETZ D, KUKER W. Thalamic hemorrhage induces "pusher syndrome". Neurology 2005; 64: 1014-1019.
8. KARNATH HO, JOHANNSEN L, BROETZ D, FERBER S, DICHGANS J. Prognosis of contraversive pushing. J Neurology 2002; 249: 1250-1253.
9. KERKHOFF G, ZOELCH C. Disorders of visuospatial orientation in the frontal plane in patients with visual neglect following right or left parietal lesions. Exp Brain Res. 1998; 122: 108-120.
10. PEDERSEN PM, WANDEL A, JORGENSEN H, et al. Ipsilateral pushing in stroke: incidence, relation to neuropsychological symptoms, and impact on rehabilitation. The Copenhagen stroke study. Arch Phys Med Rehabil 1996; 77: 25-28.
11. PERENNOU DA, AMBLARD B, LAASSEL EL M, BENAIM C. HERISSON C. PELISSIER J. Understanding the pusher behavior of some stroke patients with spatial deficits: a pilot study. Archives of Physical Medicine & Rehabilitation. 2002 Apr 83(4): 570-5.
12. PUNT TD, RIDDOCH MJ. Towards a theoretical understanding of pushing behaviour in stroke patients. Neuropsychological Rehabilitation 2002; 12: 455-472.
13. YELNIK AP, LEBRETON FO, BONAN IV, et al. Perception of verticality after recent cerebral hemispheric stroke. Stroke 2002; 33:2247-53.

STUDII CLINICE

TRATAMENTUL CU FENSPIRID –O NOUĂ ȚINTĂ ÎN BRONHOPNEUMOPATIE CRONICĂ OBSTRUCTIVĂ

FENSPIRID TREATMENT – THE NEW TARGET IN CHRONIC OBSTRUCTIVE PULMONARY DISEASE

Serghei BUTOROV
Catedra farmacologie şi farmacie clinică
USMF«Nicolae Testemiţanu»

Rezumat
Au fost examinaţi 50 pacienţi cu boală pulmonară cronică obstructivă cu evoluţie stabilă. Tratamentul sistematic şi de durată cu *Fenspirid* determină diminuarea tuturor semnelor clinice ale sindromului bronhoobstructiv, ameliorarea indicilor respiraţiei externe, creşterea statistic veridică a toleranţei bolnavilor la efort fizic.

Summary
It was examined 50 patients with stable evolution of chronic obstructive pulmonary disease. Oral and long administration of *Fenspirid* determines clinical symptoms regression of bronhoobstructive syndrome, external respiratory indexes improvement and tolerance to physical effort enhancement.

Actualitatea

Inflamaţia cronică în cadrul bolii pulmonare cronice obstructive (BPCO) este elementul primordial al acestei patologii şi induce dezvoltarea modificărilor morfologice: emfizemului pulmonar, remodelării căilor aeriene, inclusiv fibroza peribronhială [1,2,3]. În concepţia contemporană a patogeniei BPCO unul dintre mecanismele principale îl constituie inflamaţia căilor distale aeriene cu dereglarea ventilaţiei de tip obstructiv, cu obstrucţie parţial reversibilă, care, în consecinţă, induce insuficienţa pulmonară [4,5]. Reacţiile inflamatorii ale mucoasei bronşice ca rezultat al agresiunii factorilor mediului extern sunt caracteristice nu numai în perioada de exacerbare a maladiei, dar şi în faza remisiunii incomplete [6,7,8]. Tratamentul tradiţional cu preparatele bronhodilatatoare au prioritate în tratamentul complex al BPCO, dar actual nu este suficient pentru instalarea unei remisiuni durabile. Metodele elaborate de terapie antiinflamatorie nu sunt capabile să inhibe progresarea BPCO şi să influenţeze asupra diminuării continue a volumului expiratorii maxim pe secundă ($VEMS_1$). Totodată, există preparate medicamentoase, care exercită acţiune antiinflamatorie, însă capacitatea lor de a inhiba progresarea bolii nu este pe deplin elucidată.

Actualmente, glucocorticoizii s-au dovedit a fi cele mai efective preparate în tratamentul pacienţilor cu BPCO, de aceea sunt considerate preparate de elecţie (nivelul de veridicitate A). Cu regret, utilizarea sistemică a glucocorticoizilor se manifestă prin efecte adverse multiple. Cu toate acestea, capacitatea diminuării $VEMS_1$ şi încetinirii progresării maladiei nu a fost confirmată. Ca rezultat, un aspect major în optimizarea tratamentului şi profilaxiei exacerbării BPCO prezintă creşterea arsenalului actual şi selectarea preparatelor mai eficiente, capabile să influenţeze procesul inflamator, care se află la baza BPCO şi cu efecte adverse minime. Administrarea preparatelor antiinflamatoare individual la pacienţii cu evoluţie diversă a maladiei prezintă o problemă importantă, estimarea căreia va permite asigurarea profilaxiei recidivelor bolii şi, de asemenea, va contribui la ameliorarea calităţii vieţii.

Scopul studiului

aprecierea influenţei tratamentului de durată cu *Fenspirid* şi confirmarea ştiinţifică a necesităţii utilizării lui în BPCO cu evoluţie stabilă.

Material şi metode

Au fost examinaţi 50 pacienţi cu BPCO stadiul II, evoluţie stabilă, cu durata maladiei între 10 şi 30 ani (durata medie constituind 15,5±1,5 ani). Vârsta pacienţilor este cuprinsă între 30 şi 60 ani (vârsta medie -53,4+1,5 ani). Patruzeci şi doi (84,0%) dintre pacienţii examinaţi au fost calificaţi ca fumători mari (durata medie constituind - 18,0±2,5 ani). Funcţia respiraţiei externe a fost stabilită conform următorilor parametri: capacitatea vitală forţată (CVF), volumul expirator maxim pe 1 secundă ($VEMS_1$). În funcţie de tratamentul administrat pacienţii au fost repartizaţi în 3 loturi conform vârstei, sexului, duratei maladiei, frecvenţei şi intensităţii semnelor clinice principale (tusea, dispneea, caracterul şi cantitatea sputei, cantitatea de raluri uscate). Lotul I a fost format din 19 pacienţi cu BPCO trataţi cu *Fenspirid* (produs de firma „Servier", Franţa) în doză de 160 mg pe zi, divizată în 2 prize, timp de 6 luni. Lotul al II – lea a fost constituit din 15 pacienţi cu BPCO, în programul de tratament al cărora a fost inclus *Beclametason dipropionat* în doză de 0,05 mg de 2 ori pe zi. În lotul al III-lea au fost incluşi 16 pacienţi care au utilizat tratamentul cu *Bromură de tiotropiu* în doză de 18 mcg pe zi. Toate examinările au fost efectuate înainte de tratament şi după 3, 6 luni, în condiţii de ambulator .

Analiza statistică s-a efectuat cu programul Statistica v.5 prin Windows 98.

Rezultate şi discuţii

Includerea diverselor preparate antiinflamatoare în tratamentul pacienţilor cu BPCO gradul II, evoluţie stabilă, a contribuit la diminuarea simptoamelor maladiei, dar cu diferite manifestări în toate 3 loturi (tabelul 1).

La bolnavii cărora li-a fost administrat *Fenspirid* s-a constatat diminuarea manifestărilor clinice pentru toată perioada de tratament, atingând ameliorare maximă peste 6 luni: s-a micşorat tusea de 2,6 ori (de la 1,44±0,12 până la 0,54±0,12 puncte; (p<0,001), expectorarea sputei – de 3,4 ori (de la 1,22±0,13 până la 0,36±0,11 puncte; (p<0,001), dispneea – de 2,6 ori (de la 1,34±0,12 până la 0,50±0,12 puncte; p<0,001). Reducerea manifestărilor clinice şi ameliorarea stării subiective a bolnavilor a fost însoţită de scăderea numărului de raluri uscate de 2,2 ori.

Includerea alternativă a preparatului *Beclometason dipropionat* în tratamentul bolnavilor cu BPCO a contribuit la schimbări pozitive în dinamica simptoamelor respiratorii, care, însă, au fost mai puţin pronunţate, decât la bolnavii care au primit *Fenspirid*: s-a micşorat tusea de 1,9 ori (de la 1,37±0,13 până la 0,72±0,13 puncte; p<0,01), expectorarea sputei – de 1,7 ori (de la 1,26±0,11 până la 0,88±0,12 puncte; p<0,05), dispneea – de 1,9 ori (de la 1,38±0,14 până la 0,70±0,13 puncte; p<0,01) şi numărul de raluri uscate în pulmoni de 1,2 ori.

La bolnavii, în tratamentul cărora a fost inclusă *Bromura de tiotropiu*, s-a micşorat tusea de la 1,42±0,12 până la 1,24±0,15 puncte (p>0,1); expectorarea sputei de la 1,27±0,12 până la 1,03±0,14 puncte (p>0,1); dispneea de la 1,40±0,13 până la 1,02±0,15 puncte (p<0,05) către a 3-a lună de tratament , apoi a început iarăşi să crească în luna 6-a (de la 1,40±0,13 până la 1,27±0,14 puncte, p>0,1)

În urma investigaţiilor efectuate s-a determinat o regresie evidentă a simptoamelor respiratorii la pacienţii din toate 3 loturi, însă mai evident, diminuarea manifestărilor clinice a maladiei (conform indicelui cumulativ) s-a determinat în lotul de pacienţi trataţi cu *Fenspirid*. Indexul cumulativ al simptoamelor clinice până la începutul tratamentului la pacienţii din aceast lot a constituit 1,33 ± 0,12 puncte, peste 3 luni de tratament el s-a micşorat până la 0,70±0,14 (p<0,01), de 1,4 ori mai mic comparativ cu datele iniţiale. La administrarea de durată a *Fenspiridului* timp de 6 luni s-a determinat ameliorarea stării generale şi diminuarea manifestărilor clinice de bază a maladiei, care a contribuit la diminuarea indicelui cumulativ până la 0,46±0,12 puncte (p<0,001).

Pacienţii care au utilizat *Beclometason dipropionat* indexul cumulativ a constituit 1,34±0,13; peste 3 luni de tratament s-a micşorat de 1,3 ori coborând la 1,01±0,12 puncte (p<0,05), peste 6 luni fiind 0,76±0,13 puncte (p<0,01). Pe fondalul tratamentului cu *Bromură de tiotropiu* la a 3-a lună de tratament indexul cumulativ al manifestărilor clinice a diminuat de la 1,36±0,12 până la 1,22±0,14 puncte (p>0,1), la finele lunii a 6-a de tratament acest indice s-a redus de 1,2, ori comparativ cu datele iniţiale, şi a constituit 1,09±,014 puncte (p>0,1).

La aprecierea diverselor scheme de tratament asupra manifestărilor clinice a BPCO în toate 3 loturi s-a determinat o tendinţă semnificativă de diminuare a simptoamelor de bază ale maladiei. Totodată, de menţionat e că numai la lotul de pacienţi, care au utilizat *Fenspirid* modificarea acestor indici la a 3-a lună de tratament a fost statistic veridică, comparativ cu datele iniţiale (p<0,001) şi continua să se amelioreze la a 6-a lună de tratament. Pe fondalulul tratamentului cu *Beclometason dipropionat* după 3 luni de tratament s-a determinat o dinamică pozitivă a tusei, expectoraţiei sputei şi dispneei, dar diferenţele nu au fost statistic veridice şi numai peste 6 luni de tratament s-au determinat schimbări statistic veridice. În lotul de pacienţi care a administrat tratamentul cu *Bromură de tiotropiu* peste 6 luni de tratament s-a determinat o dinamică pozitivă a indicilor evaluaţi, dar diferenţa datelor iniţiale şi finale nu a fost statistic veridică. Cu toate că, în acest lot, peste 3 luni de tratament nu au fost rezultate statistic veridice, totuşi la 9 (56,2%) din 16 pacienţi modificările caracterului dispneei s-au dovedit a fi statistic veridice (p<0,05).

Utilizarea *Fenspiridului* şi *Beclometason dipropionatului* în tratamentul complex al pacienţilor cu BPCO a contribuit la o normalizare mai rapidă a manifestărilor clinico-biochimice a inflamaţiei, comparativ cu lotul de bolnavi care au utilizat tratamentul cu *Bromură de tiotropiu*. La bolnavii cu BPCO, care au utilizat *Fenspirid* şi *Beclometason dipropionat* s-a constatat o diminuare veridică a VSH-lui (de la 12,3±1,5 până la 9,4±1,1 mm/oră, p<0,01 şi de la 12,8±1,3 până la 8,3±1,2 mm/oră, corespunzător p<0,01), pe când la pacienţii, care au utilizat tratamentul cu *Bromură de tiotropiu* modificări semnificative nu au fost (de la 11,2±1,8 până la 10,4±2,1mm/oră, p>0,1). La sfârşitul lunii a 3-a de tratament, la pacienţii, care au utilizat *Fenspiridul* s-a determinat normalizarea practic a tuturor marcherilor de inflamaţie: nivelul acizilor sialici s-a micşorat

Tabel 1

Dinamica simptoamelor clinice în procesul tratamentului de durată

Indicele evaluat	Loturile bolnavilor examinaţi		
	Lotul I (n = 19)	**Lotul II (n = 15)**	**Lotul III (n = 16)**
Tusea, puncte inițial peste 3 luni peste 6 luni	1,44±0,12 0,82±0,13** 0,54±0,12***	1,37±0,13 1,02±0,15 0,72±0,13**	1,42±0,12 1,29±0,13 1,24±0,15
Sputa, puncte inițial peste 3 luni peste 6 luni	1,22±0,13 0,78±0,14** 0,36±0,11***	1,26±0,11 1,12±0,13 0,88±0,12***	1,27±0,12 1,12±0,15 1,03±0,14
Dispneea, puncte inițial peste 3 luni peste 6 luni	1,34±0,12 0,82±0,12** 0,50±0,12***	1,38±0,14 0,96±0,15 0,70±0,13**	1,40±0,13 1,02±0,15* 1,27±0,14

*Notă: *p<0,05; **p<0,01; ***p<0,001 diferenţa indicilor este statistic veridică.*

Tabel 2

Evoluția indicilor IGC, IGL, ISA, IEN la bolnavii cu BPCO stadiul II, evoluție stabilă (M±m)

Indicele evaluat	Loturile bolnavilor examinați		
	Lotul I (n = 19)	**Lotul II (n = 15)**	**Lotul III (n = 16)**
IGC, puncte inițial peste 3 luni peste 6 luni	1,892±0,027 1,242±0,025*** 0,892±0,024***	1,876±0,031 1,301±0,029*** 0,899±0,028***	1,897±0,034 1,572±0,031 1,108±0,027
IGL, un. inițial peste 3 luni peste 6 luni	1,376±0,024 0,873±0,021*** 0,520±0,022***	1,381±0,021 0,902±0,024*** 0,680±0,023***	1,384±0,022 1,248±0,024 1,103±0,025
ISA, un. inițial peste 3 luni peste 6 luni	1,343±0,031 1,010±0,027*** 0,837±0,029***	1,349±0,033 1,093±0,031*** 0,984±0,028***	1,350±0,034 1,297±0,032 1,121±0,027
IEN, un. Inițial peste 3 luni peste 6 luni	0,401±0,013 0,384±0,015 0,356±0,016**	0,399±0,012 0,381±0,010 0,374±0,012*	0,404±0,017 0,399±0,019 0,387±0,020

*Notă: *p<0,05; **p<0,01; ***p<0,001 diferența indicilor este statistic veridică.*

de la 218,4±2,1 până la 184,5±2,3 UI (p<0,05), fibrinogenul de la 4,4±0,24 până la 3,1±0,25 gr/l (p<0,05); proteina C reactivă de la 5,84±1,02 până la 4,28±0,8 mg/l (p>0,1), dar nu au revenit la normal la mai mult de jumătate dintre pacienții lotului dat (la 10 – 52,6%) şi numai peste 6 luni de tratament, proteina C reactivă s-a normalizat la toți bolnavii din acest lot. La pacienții care au utilizat *Beclometason dipropionat,* marcherii inflamației s-au micşorat treptat: la a 3-a lună de tratament schimbări esențiale veridice nu s-au constatat, numai peste 6 luni de medicație majoritatea indicilor au revenit la normal: nivelul acizilor sialici s-a micşorat de la 213,1±1,8 până la 191,3±1,7 UI (p<0,05), fibrinogenul de la 4,2±0,25 până la 3,6±0,21 gr/l (p<0,05), proteina C reactivă s-a micşorat de la 5,98±0,96 până la 4,37±0,93 mg/l (p>0,1), dar nu au revenit la normal la 11 (73,3%) pacienți. În lotul bolnavilor ce au primit *Bromură de tiotropiu* s-a determinat de asemenea o dinamică pozitivă ai indicilor analizați, dar a fost mai puțin exprimată şi la sfârşitul lunei a 3-a de tratament modificări esențiale în marcherii inflamației nu s-au stabilit şi numai la a 6-a lună de tratament nivelul fibrinogenului a revenit la normal (de la 4,3±0,21 până la 3,8±0,26 gr/l, p<0,05), ceilalți indici persistau majorați: nivelul acizilor sialici s-a micşorat de la 222,8±2,6 până la 217,7±2,7 UI (p>0,1), proteina C reactivă s-a micşorat de la 5,17±1,06 până la 4,47±0,9 mg/l (p>0,1) şi nu a revenit la nivelul normal la 15 (93,7%) din 16 pacienți.

Evoluția indicilor gravității clinice (IGC), de laborator (IGL), indicelui sângelui alb (ISA) şi a indicelui eozinofil/neutrofil al sputei (IEN) a bolnavilor din loturile studiate până şi după tratament este prezentată în tabelul 2.

Din datele prezentate în tabelul 2 se poate observa în loturile bolnavilor care au primit *Fenspirid* şi *Beclometason dipropionat* peste 3 şi 6 luni de tratament indicele IGC a fost veridic micşorat comparativ cu pacienții, care au utilizat *Bromură de tiotropiu*. Prezența dinamicii pozitive s-a manifestat prin diminuarea slăbiciunii generale, transpirației, cantității sputei expectorate şi modificarea caracterului ei, diminuarea dispneei, ameliorarea manifestărilor clinice obiective.

Ameliorarea indicelui IGL s-a manifestat prin diminuarea conținutului fibrinogenului şi acizilor sialici, diminuarea VSH-lui, ameliorarea formulei leucocitare. Indicele sângelui alb în lotul bolnavilor cu BPCO tratați cu *Fenspirid* a fost veridic diminuat comparativ cu lotul bolnavilor ce au primit tratamentul cu *Bromură de tiotropiu*. Pe fondalul tratamentului de durată cu *Fenspirid* la bolnavii cu BPCO s-a modificat caracterul sputei şi componența ei celulară, care s-a reflectat în diminuarea indicelui IEN.

Tabel 3

Dinamica indicilor POL SAO în dependență de diverse scheme de tratament (M±m)

Indicele evaluat	Loturile bolnavilor examinați		
	Lotul I (n = 19)	**Lotul II (n = 15)**	**Lotul III (n = 16)**
CD,un. dens. opt. inițial peste 3 luni peste 6 luni	0,53±0,04 0,49±0,05 0,39±0,03***	0,51±0,05 0,49±0,06 0,40±0,05***	0,50±0,08 0,52±0,06 0,49±0,05
CT, un. dens. opt. inițial peste 3 luni peste 6 luni	0,051±0,003 0,048±0,002 0,039±0,001***	0,050±0,004 0,049±0,005 0,041±0,002***	0,052±0,005 0,051±0,003 0,050±0,003
SOD, u. c. inițial peste 3 luni peste 6 luni	0,42±0,011 0,49±0,012 0,56±0,013***	0,43±0,010 0,47±0,011 0,50±0,012***	0,42±0,013 0,44±0,012 0,45±0,010

*Notă: *p<0,05; **p<0,01; ***p<0,001 diferența indicilor este statistic veridică*

Luând în consideraţie importanţa modificărilor proceselor peroxidării lipidelor (POL) şi dereglării sistemului protector antioxidant (SAO) în dezvoltarea şi menţinerea inflamaţiei la bolnavii cu BPCO este justificată oportunitatea studierii influenţei diverselor scheme de tratament asupra evoluţiei POL-SAO. Până la începutul tratamentului în toate trei loturi s-a determinat creşterea conţinutului de conjugaţi dienici şi trienici aproximativ de 2 ori şi reducerea activităţii superoxiddismutazei (SOD) mai mult de 1,5 ori (tabelul 3).

La bolnavii cărora li s-a administrat *Fenspirid* la a şasea lună de tratament s-au redus conjugaţii dienici de la 0,53±0,04 până la 0,39±0,03 un. dens. opt. comparativ cu datele iniţiale (p<0,001), dar se menţineau crescute la 8 (42,1%) dintre 19 bolnavi; conjugaţii trienici – de la 0,051±0,003 până la 0,039±0,001 un. dens. opt. (p<0,001), dar la fel nu au atins indicii normali. În cadrul terapiei efectuate s-a constatat ameliorarea sistemului de protecţie a organismului, care s-a manifestat prin creşterea activităţii SOD de la 0,42±0,011 până la 0,56±0,013 u. c. (p<0,001).

În cazul tratamentului efectuat cu *Beclometason dipropionat* s-a constatat o evoluţie benefică, privind indicii statutului POL: a scăzut conţinutul conjugaţilor dienici şi trienici în raport cu datele iniţiale de la 0,51±0,05 până la 0,40±0,05 un. dens. opt. (p<0,001) şi de la 0,050±0,004 până la 0,041±0,002 un. dens. opt. (p<0,001) corespunzător, activitatea SOD a crescut de la 0,43±0,010 până la 0,50±0,012 u. c. (p<0,001). La finele tratamentului numai la 8 din 15 bolnavi conţinutul conjugaţilor dienici şi trienici şi activitatea SOD au corespuns indicilor de referinţă.

Deşi la bolnavii din lotul al III-lea s-a semnalat evoluţia pozitivă a indicilor POL la finele lunii a şasea de tratament, comparativ cu rezultatele iniţiale, nu a fost statistic concludentă. Numai la 3 (18,7%) bolnavi din lotul dat conţinutul conjugaţilor dienici şi trienici şi activitatea SOD au corespuns indicilor de referinţă.

În urma tratamentului îndelungat indicii funcţiei respiraţiei externe (FRE) s-au ameliorat în toate trei loturi, acest fapt fiind remarcat deja peste 3 luni de tratament. Tratamentul ulterior a indus sporirea indicilor de bază ai FRE, însă datele obţinute în loturile examinate au fost neunivoce.

Atenuarea simptoamelor clinice ale sindromului de obstrucţie bronşică în urma administrării preparatului *Fenspirid* s-a manifestat prin ameliorarea VEMS cu 20,2% (de la 47,5±3,5 până la 64,7±3,4% p<0,01); $VEMS_1$/CVF cu 16,4% (de la 59,2±2,4 până la 68,9±2,3% p<0,05), CVF cu 21,7% (de la 56,6±2,8 până la 68,9±2,7% p<0,001) şi MEF_{25} a crescut cu 21,7% (de la 32,6±2,1 până la 39,7±2,8% p<0,05).

Includerea *Beclometasonului dipropionat* în tratamentul complex a contribuit la creşterea $VEMS_1$ cu 20,2% (de la 48,4±1,4 până la 58,2±1,2% p<0,001), $VEMS_1$/CVF cu 11,7% (de la 60,7±3,1 până la 67,8±2,7%, p>0,1), CVF cu 16,6%(de la 55,9±3,3 până la 65,2±3,1%, p>0,1) şi MEF_{25} cu 9,2% (de la 33,7±2,8 până la 36,8±2,7%, p>0,1).

La bolnavii din lotul al III-lea pe fondalul terapiei cu *Bromura de tiotropiu* s-au determinat, de asemenea, modificări benefice în indicii FRE, aceştia fiind mai puţin semnificativi, comparativ cu bolnavii care au utilizat preparatele *Fenspirid* şi *Beclometason dipropionat*. Astfel, $VEMS_1$ a sporit cu 8,1% (de la 48,4±3,2 până la 52,3±3,8% p<0,01), $VEMS_1$/CVF - cu 12,9% (de la 59,4±3,3 până la 67,1±2,9%, p>0,1), CVF cu 9,2% (de la 55,1±3,4 până la 60,2±3,7%, p>0,1) şi MEF_{25} cu 0,2% (de la 34,8±2,7 până la 34,7±2,6%, p>0,1).

În urma analizei rezultatelor testului de mers timp de 6 minute (TMGM) după şase luni de tratament cu *Fenspirid* s-a stabilit creşterea indicelui mediu al distanţei parcurse de la 427,5±12,8 m până la 562,4±12,7m (p<0,001), precum şi în raport cu distanţa cuvenită de la 84,7±1,46 până la 98,6±1,49% (p<0,001). În lotul bolnavilor care au utilizat *Fenspirid*, ameliorarea indicilor capacităţii fizice s-a menţinut stabilă din luna a treia în decursul perioadei de supraveghere. Includerea *Beclometasonului dipropionat* în tratamentul complex a favorizat creşterea indicelui mediu al distanţei parcurse de la 421,8±13,7 până la 483,7±13,9m (p<0,01) la a treia lună de tratament şi doar la a şasea lună acest indice s-a majorat faţă de cel de referinţă până la 549,7±12,1m (p<0,001). În lotul bolnavilor care au utilizat tratament tradiţional cu *Bromură de tiotropiu* s-a constatat creşterea toleranţei faţă de efortul fizic (creşterea testului de mers timp de 6 minute de la 418,7±15,2 până la 486,3±15,4 m), însă diferenţa indicilor nu a fost statistic veridică.

Cauza priomordială a adresării bolnavilor cu BPCO după ajutor medical este acutizarea bolii, care, deseori, necesită nu doar prescrierea tratamentului suplimentar, dar şi spitalizare. În acest context a fost efectuată aprecierea comparativă a eficienţei măsurilor curative efectuate conform adresării pacienţilor după ajutor medical şi numărul de zile de incapacitate temporară de lucru. S-a constatat că reducerea frecvenţei acutizării bolii s-a semnalat la bolnavii din toate trei loturi, indiferent de schema de tratament, însă rezultatele obţinute sunt neunivoce. În urma analizei efectuate a numărului de acutizări ale BPCO în stadiul al II-lea până la efectuarea măsurilor curative şi după, s-a observat că în lotul bolnavilor trataţi cu *Fenspirid* acest indice a scăzut de 1,9 ori (de la 3,12±0,51 până la 1,6±0,3 p<0,001), cu *Beclometason dipropionat* – de 1,6 ori (de la 3,19±0,31 până la 1,90±0,4 p<0,001) şi care au utilizat *Bromură de tiotropiu* – de 1,2 ori pe an (de la 3,09±0,42 până la 2,5±0,2 p>0,1). Supravegherea catamnistică a demonstrat că efectul clinic obţinut la utilizarea preparatului *Fenspirid* timp de 12 luni este destul de stabil în 81,3% cazuri. La bolnavii din loturile II şi III eficienţa clinică stabilă a tratamentului efectuat timp de 12 luni a constituit 65,6% şi 47,1% corespunzător.

Rezultatele clinice prezentate indică anumite avantaje ale tratamentului bolnavilor cu preparate antiinflamatoare mai eficiente în evoluţia stabilă a BPCO comparativ cu preparate bronhodilatatoare. În urma studiului comparativ al eficienţei clinice a trei scheme de tratament în cadrul tratamentului BPCO timp de 6 luni au fost obţinute rezultate care denotă potenţialul curativ benefic superior al preparatului *Fenspirid*, faţă de *Beclometasonul dipropionat* şi terapia cu *Bromură de tiotropiu*.

Astfel, preparatul *Fenspirid* exercită acţiune antiinflamatoare pronunţată, influenţând semnificativ evoluţia BPCO. Rezultatele utilizării lui la bolnavii examinaţi ne permit să constatăm importanţa terapiei antiinflamatorii precoce ca o direcţie de perspectivă în controlul progresării acestei patologii.

Toleranţa tratamentului de 6 luni cu *Fenspirid* a fost bună. La 1 (5,2%) pacient din 19 în primele zile de tratament s-au observat reacţii adverse: senzaţie de amărăciune în gură, cefalee, senzaţie de greutate în regiunea hipocondrului drept. La nici un bolnav, după 6 luni, nu s-a observat evoluţie negativă a

concentraţiei aminotransferazelor, creatininei şi a hemogramei. Toate reacţiile adverse au fost nesemnificative şi nu au necesitat tratament suplimentar de corijare. Analiza rezultatelor obţinute a demonstrat că preparatul antiinflamator *Fenspirid* a influenţat benefic evoluţia BPCO, cu regresarea mai rapidă a semnelor de exacerbare a afecţiunii, fiind însoţit de ameliorare indicilor funcţiei respiraţiei externe. Rezultatele studiului demonstrează beneficiile tratamentului antiinflamator aplicat bolnavilor cu BPCO în complex cu remediile bronhodilatatoare, fiind mai efective la o evoluţie stabilă a BPCO. Studiul efectuat a demonstrat o toleranţă bună a remediului *Fenspirid*, fiind un preparat inofensiv. Astfel, rezultatele studiului curent au confirmat beneficiile programului de tratament tradiţional asociat cu *Fenspirid* în faza de remisiune incompletă la pacienţii cu BPCO. Datele obţinute permit recomandarea remediului *Fenspirid* ca preparat de bază în tratamentul de durată al BPCO.

Analiza efectuată a indicilor clinico-biochimici denotă inofensivitatea preparatului *Fenspirid* şi eficienţa în calitate de remediu alternativ la tratamentul tradiţional al BPCO.

Concluzii

1. Tratamentul de durată cu *Fenspirid* contribuie la diminuarea veridică a manifestărilor clinice de bază ale maladiei pe parcursul curei de tratament.

2. Administrarea de durată a *Fenspiridului* la pacienţii cu BPCO evoluţie stabilă stadiul II asigură stoparea progresării obstrucţiei bronşice şi creşterea toleranţei la efort fizic.

3. Pe parcursul a 6 luni de tratament cu preparatul *Fenspirid* la pacienţii cu BPCO s-a diminuat veridic numărul de adresări după ajutor medical, cu reducerea duratei perioadei incapacităţii de muncă.

4. Eficienţa clinică marcată a terapiei de durată cu *Fenspirid* administrate în condiţii de ambulator permite de a recomanda schema dată în tratamentul bolnavilor cu BPCO.

Bibliografie

1. ANZUETO AR, SCHABERG T. Clinician's manual on acute exacerbations of chronic bronchitis. Sciense Press Ltd 2003; 64-68.
2. BAITER MS, LAFORGE J, LOW DE, et al. Canadian guidelines for management of acute exacerbations of chronic bronchitis. Can Respir J. 2003 vol.10, suppl B; 3-22.
3. ВОЛКОВ ИК, РАЧИНСКИЙ СВ, КАТОСОВА ЛК, и др. Антибактериальная терапия хронических заболеваний легких. Пульмонология. 2003 1(1); 75-77.
4. ВОЛКОВА ЛИ, и соавторы. Опыт применения фенспирида (эреспала) при обострении хронического бронхита. Клиническая фармакология и терапия. 2000, №5; 65-68.
5. ЕМЕЛЬЯНОВ АВ. Диагностика и лечение обострений хронической обструктивной болезни легких. Русский медицинский журнал. 2005, N4 (228); 183-189.
6. ШМЕЛЕВ ЕИ, КУКЛИНА ГМ. Лечение бронхиальной обструкции у больных туберкулезом легких Пульмонология 2005, №5; 39-44.
7. ПАВЛЕНКО СС, ПАВЛЕНКО НС, КУДЕЛЯ ЛМ, МОРОЗОВА ЛЯ, КАЙГОРОДОВ АА. Исследование эффективности лечения больных хронической обструктивной болезнью легких препаратом Спирива (тиотрония бромид) в Новосибирской области. Пульмонология 2005, №4; 92-96.
8. СИМОНОВА ОИ. Принципы и стратегия терапии хронических воспалительных бронхолегочных заболеваний. Русский медицинский журнал. 2004, № 5; 663—667.

INFLUENȚA ELECTROSTIMULĂRII TRANSCRANIALE ASUPRA PROCESELOR COGNITIVE ÎN ENDOCRINOPATII AUTOIMUNE

INFLUENCE OF ELECTRIC TRANSCRANIAL STIMULATION ON COGNITIVE PROCESSES IN AUTOIMMUNE ENDOCRINOPATHY

Nicolaie FEGHIU*, Lidia COJOCARI**

* doctor în medicină, Institutul de Cercetări Științifice în Domeniul Ocrotirii Sănătății Mamei și Copilului

** doctor în biologie, Universitatea de Stat din Tiraspol

Rezumat

Endocrinopatiile autoimune provoacă o insuficiență de endorfine, diminuarea cărora induce dereglări în statutul psiho-emoțional. În endocrinopatiile autoimune s-a estimat un grad divers al dereglărilor proceselor cognitive. Particularitățile activității cognitive atât în diabetul zaharat tip I, cât și în tiroidita autoimuna, nu pot servi drept criteriu de diagnostic subclinic, deoarece o diminuare mai vizibilă a proceselor cognitive poate fi constatată doar la persoanele cu o durată a hiperglicemiei mai îndelungată si o evoluție a bolii de peste 5-10 ani. În diabetul zaharat tip I dereglările cognitive sunt determinate concomitent de hiperglicemie și de gradul de autoimunizare a encefalului. Electrostimularea transcraniană influențează favorabil procesele cognitive, stimulând sistemul endorfinergic si serotoninergic, vizat prin creșterea concentrației de β-endorfină și serotonină, ceea ce contribuie la formarea și la consolidarea mecanismelor de apărare ale creierului, ce vizează activarea și utilizarea rezervelor psihofiziologice individuale. Peptidele opoide, în special β-END, influențează favorabil procesele cognitive în endocrinopatiile autoimune și pot servi drept alternativă a remediilor farmacologice în menținerea activității psihice normale.

Summary

Autoimmune endocrinopathy causes endorphin imsufficiency, diminishing quantity of which may lead to psycho-emotional condition disorders. Autoimmune endocrinopathy is estimated to have caused cognitive process disorders at a different degree. Particularities if cognitive activity in case of insular diabetes type I, and in case of autoimmune tyroiditis, may not be used as a criteria of subclinical diagnosis, because a more obvious reduction in cognitive processes may be established only among persons with a longer pe riod of hyperglycemia and if the disease is evolving over 5-10 years.]n case of insular diabetes type I cognitive disorders can be determined along with hyperglycemia and a degree of autoimmunization of encephalon. Transcranial electric stimulation has favorable influence on cognitive processes, and stimulates the endorphinergic and serotoninergic system, marked by a growing concentration of β-endorphin and serotonin, which facilitates formation and consolidation of brain defense mechanisms with regard to activity and utilization of individual psycho-physiological reserves. Opoid peptides, in particular β-END, has a positive influence on cognitive processes in case of autoimmune endocrinopathy and may be used as an alternative to pharmacological remedies in maintenance of psychic activity.

Introducere

„Dubia plus torquet mala."
(Seneca)

Cercetările din ultimii ani vizând problemele sănătății constituie o direcție fundamentală și de perspectivă atât în domeniul biomedicinii, cât și al psihologiei. Observațiile clinice atestă tot mai frecvent rolul proceselor autoimune în patologiile umane. Conform datelor lui Bernet (1971), orice boală care apare pe fundalul unei stări favorabile de sănătate și care exclude originea - genetică, alimentară, infecțioasă, traumatică, poate fi considerată de proveniență autoimună[16].

Omul contemporan este supus unui pericol de perturbări ale statutului imun, procesele autoimune au sporit semnificativ viciile congenitale, maladiile oncologice, alergice, metabolice, au apărut un șir de boli genetic predispuse, care, în cele din urmă, determină diminuarea proceselor cognitive. Astăzi cu siguranță putem afirma că echilibrul psihofiziologic este determinat de funcționarea armonioasă a sistemului nervos central și celui umoral, afectarea cărora provoacă dezvoltarea unui șir de maladii [7].

Problema dereglărilor cognitive în diverse patologii atrage în ultimii ani tot mai mult atenția medicilor, pe când în endocrinopatiile autoimune acest subiect rămâne încă nestudiat. Cercetarea acestei probleme este condiționată de sporirea numărului de bolnavi cu tulburări ale proceselor cognitive, chiar până la demență, mai ales în țările economic dezvoltate. Demența în endocrinopatii a atins o răspândire de la 5 % până la 10 % și mai ales la persoanele cu diabet zaharat (DZ), cu vârsta de peste 65 ani [24].

La etapa actuală este bine cunoscut, că dezvoltarea proceselor autoimune în organism joacă un rol deosebit de important în declanșarea unor patologii ale creierului [27]. Maladiile autoimune endocrine sunt patologii survenite pe fundalul deteriorării răspunsului imun [9], dintre care

fac parte tiroidita autoimună, diabetul zaharat tip I etc. În Republica Moldova numărul bolnavilor cu tirioidită autoimună avansează, fapt confirmat de L. Furdui (1997). Numărul de bolnavi cu DZ înregistrează în fiecare an cote îngrijorătoare, căpătând caracter epidemic.

Creşterea numărului de tulburări autoimune, confirmată de un şir de cercetători [14, 15], constituie substratul obiectiv în diverse patologii ce afectează starea sănătăţii populaţiei, impun necesitatea de a căuta metode eficiente de monitoring imunologic, care ar permite diagnosticarea precoce a acestor devieri şi profilaxia oportună a dereglărilor survenite [3, 25].

Patologia autoimună poate fi caracterizată ca un atac al sistemului imun împotriva propriilor organe, în rezultatul cărora se declanşează modificări structural-funcţionale. Autoimunizarea organismului este în strânsă legătură cu dereglările toleranţei imune, adică a stării areactive a sistemului imun faţă de antigenii propriilor ţesuturi.

Procesele autoimune se declanşează sub influenţa agenţilor patogeni ai bolilor infecţioase şi ai celor invazive, a substanţelor chimice, medicamentelor, arsurilor, iradierilor ionizante, toxinelor ce determină sau modifică structura antigenică a organelor şi a sistemelor. Autoantigenii formaţi stimulează sinteza autoanticorpilor în sistemul imun formând T-limfocite killer sensibilizate şi capabile să declanşeze agresiune împotriva organelor afectate şi celor neafectate, determinând distrucţia celulelor ficatului, ale rinichilor, inimii, encefalului, articulaţiilor şi ale altor organe [11].

Modificările morfologice în maladiile autoimune se caracterizează prin inflamaţii şi prin distrofii ale organelor afectate. În celulele parenchimatice se constată distrucţii granulare, inflamaţie de tip mucoid şi fibros, necroză şi scleroză. În splină şi în ganglionii limfatici histologic se determină hiperplazie, infiltraţie intensă cu limfocite, macrofagi şi plasmocite [23].

Este determinat un anumit spectru specific de manifestare a patologiei autoimune, pentru unele sunt caracteristice afectarea unui organ – organospecifice, aşa ca tiroidita autoimună care se manifestă prin afectarea glandei tiroide si include infiltraţia mononucleară, distruge celulele foliculare, contribuie la formarea centrelor embrionare însoţite de circulaţia anticorpilor la anumiţi antigeni.

Un alt tip de patologii autoimune - generalizate sau nespecifice, se caracterizează printr-o reacţie autoimună cu antigeni comuni pentru diferite organe şi ţesuturi în special cu antigeni celulari nucleici. În asemenea cazuri manifestările patologice cuprind mai multe organe şi antrenează afectarea ţesutului conjunctiv cu necrotizare fibrinozantă, deseori fiind afectate şi elementele figurate ale sângelui.

Cu toate acestea, răspunsul autoimun la proprii antigeni, cu antrenarea imunităţii celulare şi a celei umorale, sunt orientate mai întâi spre fixare, neutralizarea din organism a celulelor senile distruse şi a produselor metabolice tisulare. În condiţii fiziologice gradul apariţiei proceselor autoimune este strict controlat.

Patologiile autoimune determină dereglările homeostazei autoimune. Semnele distinctive se caracterizează prin evidenţierea antigenelor din afara sistemului autoimun neprotejat, din asemenea ţesuturi ca, ţesutul nervos, cristalinul globului ocular ţesutul testiculelor, al glandei tiroide, al antigenilor ce apar sub influenţa acţiunilor neadecvate asupra organismului, factorilor mediului înconjurător de origine infecţioasă sau neinfecţioasă, defectelor imunologice determinate genetic, ce induc sensibilizarea faţă de autoantigeni [18, 23].

Bolile autoimune sunt primare. Din grupul lor fac parte diabetul zaharat, tiroidita cronică, gastrita atrofică, colita ulceroasă, ciroza hepatică primară, orhita, artrita reumatică, glomerulonefrită, anemia hemolitică etc. Patogeneza patologiilor autoimune primare atât la om, cât şi la animale are tangenţe directe cu factorii genetici, ceea ce determină natura, localizarea si gradul de manifestare a simptomelor.

Un rol semnificativ în predispunerea bolilor autoimune revine genelor ce codifică valoarea şi natura răspunsului imun la antigenul genei complexului histocompatibil şi al genei imunoglobulinelor.

Conform cercetărilor din ultimii ani, pentru ca celula nervoasa sa-şi realizeze funcţia, important este ca neuromediatorii să interacţioneze cu proteina specifică, amplasată pe suprafaţa membranei. Însă, unele molecule ale antigenelor sistemului HLA de asemenea, se află pe suprafaţa membranei, pot avea o structură identică cu receptorii unor ligande şi pot concura pentru cuplare în procesul fiziologic de interacţiune neuron – hormon – receptor. Deoarece antigenele sistemului HLA, au proprietatea de a reacţiona încrucişat, presupunem că în diabetul zaharat tip I şi în tireoidita autoimună are loc autoimunizarea encefalului ce duce la atenuarea reacţiilor psiho-fiziologice şi la dezvoltarea dereglărilor cognitive.

Reacţiile autoimune joacă un rol deosebit în patologia multor maladii la om şi la animale. Studierea reacţiilor proceselor autoimune prezintă un deosebit interes practic. Atacul autoimun în organism nu se limitează doar la procesele distructive ale unui sau altui organ, ci lansează o afecţiune integră asupra sistemului nervos central, imun, endocrin etc [4, 11]. Se ştie că toate procesele din organism sunt dirijate de encefal, care este un adevărat centru de comandă, coordonează gândirea, comportamentul, reglează emoţiile şi toate funcţiile organismului [20]. Organizarea morfofuncţională şi neurochimică a encefalului determină mecanismele de apărare ale creierului cu participarea nemijlocită a neurotransmiţătorilor şi a neuromodulatorilor, aşa ca endorfinele şi serotonina [5, 26, 29].

Actualmente endocrinologii, imunologii şi psihofiziologii sunt preocupaţi de determinarea metodelor de diagnostic, terapie si de profilaxie în endocrinopatiile autoimmun, având ca scop aprecierea gradului de dereglarea a proceselor cognitive. Este cunoscut că deficitul de iod determină dereglări psihomotorii, diminuează procesele memorative şi capacităţile gândirii abstracte [19]. Rolul carenţei de iod în creşterea morbidităţii glandei tiroide şi în diminuarea indicilor sănătăţii psihice, a proceselor cognitive este stabilit veridic [30], însă date ce ar reflecta particularităţile activităţii intelectuale anume în endocrinopatiile autoimune lipsesc.

Presupunem, că endocrinopatiile autoimune, ca şi maladiile somatice cronice, cauzează o insuficienţă de endorfine, care se sintetizează în organism într-o cantitate diminuată şi evident că nu satisfac cerinţele statutului psiho-emoţional, în consecinţă declanşându-se dereglări în activitatea funcţională a creierului şi scăzând capacitatea de muncă.

Luând în consideraţie faptulcă creierul ca şi alte organe este supus unui atac autoimun, acest concept a şi servit drept idee de studiul al influenţei electrostimulării transcraniale asupra proceselor cognitive în endocrinopatiile autoimune.

Cele expuse vizează actualitatea şi necesitatea socială de a studia particularităţile proceselor cognitive în endocrinopatiile autoimune, elaborarea noilor principii de profilaxie în această maladie.

Material şi metode

Investigaţiile au fost efectuate pe un lot de 46 de bolnavi de tiroidită autoimună, 44 de pacienţi cu diabet zaharat tip I (autoimun) şi 50 persoane sănătoase – care au constituit lotul martor.

Întru realizarea scopului obiectivului s-a aplicat un complex contemporan de investigaţii.

Electrostimularea transcranială (EST) la momentul actual este una dintre cele mai eficiente metode utilizate cu succes în depăşirea sindromului de durere, stres şi de tratare a unor boli neurologice, gastrointestinale, cardiace etc. [5, 21]. Elecrostimularea transcranială intensifică activitatea mecanismelor de protecţie a encefalului [21, 22]. EST activează selectiv sistemele subcorticale implicate în mecanismele de apărare ale creierului, cu participarea nemijlocită a structurilor endorfinergice şi serotoninergice [17, 28]. Pentru a evidenţia rezervele psihofiziologice ale creierului, ce stau la baza exteriorizării proceselor cognitive s-a folosit aparatul TRANSAIR 02, care funcţionează în baza emiterii unor impulsuri continui, de formă dreptunghiulară, cu o frecvenţă de 77,5 Hz, care sunt inofensive pentru organismul uman [22].

Concentraţia de β-endorfină şi serotonină în plasma sanguină s-a testat prin metoda radioimunologică, caracterul autoimun al maladiilor - prin metoda imunofermentativă.

Evaluarea particularităţilor proceselor cognitive s-a efectuat după proba de corectură, restandartizate şi adaptate vârstei. Studierea indicilor cognitivi s-a evaluat cu ajutorul unor fişe speciale ce includeau rânduri de semne ale alfabetului latin alese arbitrar. Persoanele supuse investigaţiei trebuiau timp de 10 minute, peste fiecare 60 secunde, să sublinieze semnele propuse. Pentru o analiză calitativă a particularităţilor atenţiei s-a calculat, conform probelor propuse coeficientul K - reflectă concentrarea atenţiei; coeficientul V – stabilitatea atenţiei, fapt ce caracterizează capacitatea de muncă şi coeficientul C - viteza de prelucrare a informaţiei.

Rezultate şi discuţii

Tiroiditata autoimună (TAI) este una dintra cele mai frecvente maladii ale glandei tiroide [18, 23].

TAI este o reacţie autoimună mediată umoral şi celular contra celulelor tiroidei. Se caracterizează prin inflamaţii ale acestui organ, cu prezenţa euzinofilelor, limfocitelor T şi B, macrofagelor şi chiar a plasmocitelor, o atrezie a celulelor parenchimatoase şi prin fibroză [2].

Dezvoltarea tiroiditei autoimune, genetic predispusă, este confirmată prin fapte de asociere a TAI cu antigeni ai sistemului de histocompatibilitate HLA. Este necesar să menţionăm că antigenii sistemului HLA servesc drept marcheri ai unui şir de maladii autoimune, de aceea nu putem să-i considerăm criterii specifice în diagnosticul TAI. Însă, prezenţa antigenilor moleculari HLA DR 3, DR 5, DQW 7 indică o predispoziţie congenitală în determinarea reacţiei autoimune, în stabilirea şi în aprecierea sensibilităţii în avansarea tiroiditei autoimune, etiopatogeneza fiind cu caracter strict imunogenetic [10, 11].

Diabetul zaharat insulinodependent are la bază dereglarea sistemului genetic principal – HLA, în cadrul căruia se depistează antigeni: B8, BW15, B18, DW3; DW4; DRW3. Depistarea a doi antigeni B8 şi BW15 în DZ apare la o vârstă mai tânără.

Problema interacţiunii încrucişate a genelor este cunoscută, însă date care ar releva afectarea antigenică a creierului în DZ insulinodependent şi TAI lipsesc.

În scopul estimării obiective a particularităţilor proceselor cognitive, am convenit a diviza subiecţii supuşi experimentului în două loturi: lotul martor - persoane sănătoase şi lotul experimental – bolnavi de TAI. La persoanele incluse în lotul experimental s-au testat aceeaşi indicii cognitivi ca şi la reprezentanţii lotului martor, însă după aceasta s-a efectuat EST după care din nou s-au testat indicii analizaţi.

Rezultatele investigaţiilor denotă la persoanele lotului experimental coeficientul concentrării atenţiei (K) diminuat 0,82±0,04 (fig.1) comparativ cu indicele dat la reprezentaţii lotului martor 0,91±0,03 ($p<0,05$). La persoanele lotului experimental s-a observat creşterea numărului de greşeli către minutul 6 (0,78±0,03), ceea ce atestă la ei oboseală rapidă şi o diminuare vizibilă a concentraţiei atenţiei, mai cu seamă la pacienţii cu o durată a bolii de peste 5 - 10 ani şi mai mult. La persoanele lotului martor s-a vizat comiterea minimă de greşeli şi tempoul de executare a probei păstrându-se relativ stabil pe întreg parcursul, observându-se o diminuare spre minutul 10 la 25,9% din subiecţii lotului martor.

Coeficientul stabilităţii atenţiei şi viteza de prelucrare a informaţiei au estimat o tendinţă spre diminuare. Coeficientul stabilităţii atenţiei (V) s-a atestat diminuat până la 197,54±11,69, comparativ cu indicele înregistrat la lotul martor – sănătoşi (219,48±14,68; $p<0,01$). Dacă stabilitatea atenţiei la lotul martor rămâne aproape neschimbat, fiind către minutul 10 al testării de 214,90±13,90, atunci la bolnavii lotului experimental s-a constatat asimetria atenţiei şi o diminuare bruscă la minutul 10 până la 181,93±13,77, ceea ce atestă o creştere a oboselii şi diminuarea potenţialului de lucru (Fig.1). De asemenea ţinem să menţionăm că viteza de prelucrare a informaţiei la persoanele incluse în lotul experimental comparativ cu cei din lotul martor manifestă o tendinţă continuă spre diminuare, în minutul 10 fiind de 50,04±2,36 (medie 56,76±2,57, $p<0,02$), ceea ce caracterizează creşterea oboselii. De rând cu modificările cantitative intervin şi o serie de modificări calitative, privind scăderea capacităţii creatoare, oscilaţii ale atenţiei, confundarea unor semnale etc. Simptomele subiective fiind dominate de apariţia unor senzaţii de slăbiciune, de încordare, scăderea interesului şi a dorinţei de a întrerupe activitatea, cefalee, dureri în globii oculari etc.

La persoanele lotului martor acest indice s-a înregistrat sporit, în minutul 10 atingând valorile 64,50±2,02 (medie 64,38±2,69), adică persoanele sănătoase se includ în activitate mai rapid, astfel ameliorându-se calitatea efectuării probei propuse.

Prin urmare, la persoanele cu tiroidită autoimună, s-a constat o diminuare de 10,53% a proceselor ce caracterizează activitatea intelectuală faţă de parametrii înregistraţi la indivizii lotului martor. De asemenea, s-a observat o oboseală sporită, atenţie instabilă, diminuarea capacităţilor de concentrare, precum şi modificarea vitezei de prelucrare a informaţiei în direcţia diminuării, fapt ce atestă o activitate intelectuală satisfăcătoare.

Evaluarea rezultatelor probei de corecţie individuală în cadrul lotului experimental a estimat: pacienţii cu o formă

avansată şi o durată de timp în evoluţia bolii peste 10 ani sunt caracteristice activitatea psihică inertă, instaurarea rapidă a unei oboseli, diminuarea concentraţiei atenţiei şi a activităţii intelectuale.

Evaluând aceiaşi parametri ai indicilor cognitivi la persoanele lotului experimental după 10 – aplicaţii de EST, timp de 25 minute s-a înregistrat o ameliorare a proceselor cognitive. La ei concentrarea atenţiei pe parcursul testării a oscilat în limite foarte mici, numai în minutul 6 s-a atestat o diminuare până la 0,78±0,03, apoi urmând o îmbunătăţire a rezultatelor spre finele probei, ceea ce este specific pentru activitatea intelectuală, în medie fiind cu doar 2,2% mai diminuat decât la reprezentanţii lotului martor. Indicele stabilităţii atenţiei şi al vitezei de prelucrare a informaţiei de asemenea a vizat parametri destul de înalţi, în medie de 215,05±12,40 şi respectiv 68,19±2,55, oscilând în aceleaşi limite pe parcursul testării, doar în primele minute fiind mai diminuaţi, dar aceasta fiind caracteristic şi pentru persoanele sănătoase, fiind cunoscut că pentru efectuarea lucrului intelectual omul are nevoie de un anumit timp pentru a se include în activitate.

Aşadar particularităţile activităţii psihice în tiroidita autoimună nu pot servi drept criteriu de diagnostic subclinic ca în guşa endemică, deoarece o reducere mai evidentă a proceselor cognitive se constată mai cu seama la persoanele cu o durată a bolii de 5-10 ani şi mai mult.

Particularităţile intelectuale ale personalităţii se manifestă clar, în felul cum acţionează omul într-o situaţie problematică. Posibilităţile individuale umane de a vedea o problemă, de a o formula, a o analiza, aplicând datele iniţiale ale problemei sunt în funcţie de experienţa acumulată pe parcursul vieţii. Presupunem că cele expuse, într-o mare măsură, sunt influenţate şi de activitatea proceselor autoimune la nivel de creier, deoarece, antigenii formaţi pe membrana neurocitului influenţează negativ viteza, direcţia şi intensitatea impulsurilor nervoase.

Metoda EST este bazată pe acţiunea selectivă a lungimii de undă electromagnetică asupra structurilor subcorticale, ce stimulează mecanismele de apărare ale creierului [21], la om şi la animale, efectul principal al căruia este bazat pe stimularea intensă a producerii şi a eliminării a asemenea neurotransmişători şi neuromediatori ca endorfinele şi serotonina. Concentraţia de β-END şi de serotonină a fost testată în serul sanguin, până şi după aplicarea procedurilor de EST.

Testarea radioimunologica a serului până la proceduri, a vizat β-END şi serotonina în limitele normei la 73% dintre cei testaţi, iar la ceilalţi aceste valori au fost puţin reduse. După aplicarea EST s-a estimat o creştere a β-END de 9,5 ori şi de 3,4 a serotoninei.

Prin urmare, EST influenţează favorabil procesele cognitive şi starea psihoemoţională, datorită stimulării sistemului endorfinergic, vizat prin creşterea concentraţiei de β-endorfină în plasmă la indivizii grupului experimental. Electrostimularea transcranială stimulează adecvat structurile endorfinergice, contribuie la formarea şi la consolidarea mecanismelor de apărare ale creierului, fapt ce vizează activarea şi utilizarea rezervelor psihofiziologice individuale, stabilite evolutiv.

Estimarea medico-socială a diabetului zaharat se efectuează în baza sechelelor tardive în această maladie. O mare nelinişte provoacă complicaţiile diabetice în sistemul cardiovascular şi cel nervos. Conform datelor literaturii [1, 6, 8, 12], în DZ mai

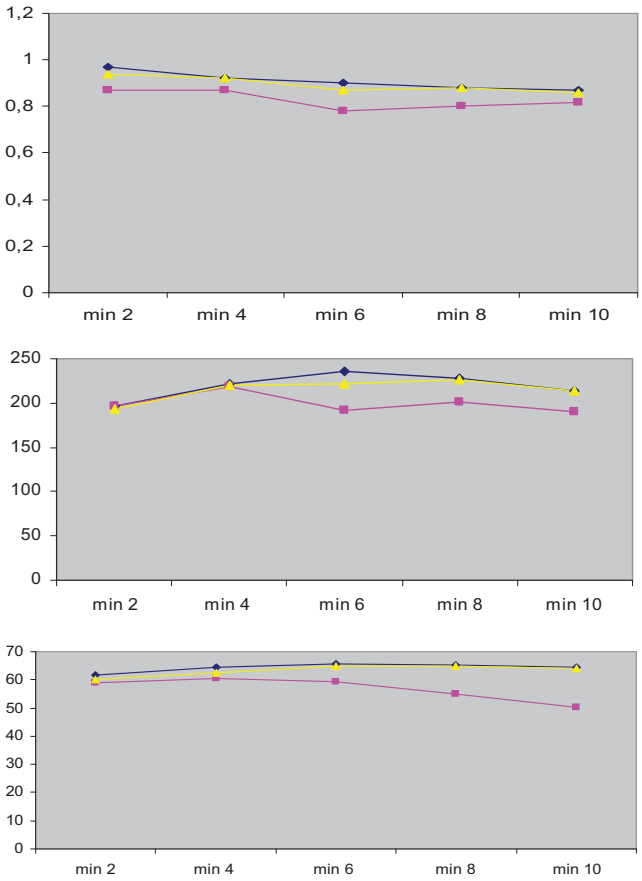

Fig.1 **Rezultatele probei de corectură (în TAI):**
a - lotul martor, **b** – lotul experimental până la EST,
c - lotul experimental după EST

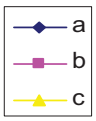

frecvent se afectează vasele creierului, de trei ori sporeşte riscul dezvoltării insultelor cerebrale.

Pe lângă polineuroangopatii în diabetul zaharat, foarte frecvent se înregistrează şi o asemenea o complicaţie numită „encefalopatie", care stă la baza apariţiei dereglărilor proceselor cognitive. Afectarea encefalului este determinată de dereglarea metabolismului la nivelul ţesutului nervos, din cauza diminuării conţinutului de glucoză a şi deficitului energetic la nivelul celulelor afectate. Encefalopatiile pot apărea drept consecinţă a afectării diabetice a vaselor sanguine sau ca rezultat al aterosclerozei de altă geneză, precum şi a acţiunii „moleculelor deosebite" – a radicalilor liberi, care prezintă unul dintre factorii principali în declanşarea spasmului îndelungat al vaselor cerebrale şi al edemului ţesutului cerebral [13, 31]. Astfel afectarea encefalului în DZ constituie consecinţa asocierii patologiilor dereglărilor vasculare şi ale celor metabolice. Dacă predomină dereglările vasculare atunci este vorba de encefalopatii discirculatorii, dacă prevalează ale metabolice - encefalopatii dismetabolice.

Dereglarea metabolismului glucidic în organism nu se limitează doar la procesele distructive ale unui sau ale altui organ, dar afectează integral sistemul nervos central, imun, endocrin şi în general întreg organismul.

Este cunoscut că surplusul de zahăr determină tulburări metabolice şi la nivelul membranei celulelor nervoase, care în cele din urmă determină şi dereglări psihomotore, diminuează procesele memorative, capacităţile gândirii abstracte [8]. Rolul dereglărilor metabolismului glucidic şi diminuarea indicilor

sănătății psihice, a proceselor cognitive este stabilit veridic. Însă la etapa actuală lipsesc alte date ce ar reflecta particularitățile activității intelectuale în DZ tip I autoimun genetic determinat, ceea ce și a determinat un alt obiectiv al studiului nostru.

Evaluarea indicilor cognitivi s-a efectuat după modelul stabilit anterior. În scopul estimării obiective a particularităților indicilor cognitivi subiecții supuși examinării la fel au fost divizați în două loturi: lotul martor - persoane sănătoase și lotul experimental – bolnavi de DZ tip I, la care s-au testat indicii psihologici până la aplicarea EST și după 10 – proceduri.

Rezultatele investigațiilor (Fig. 2) denotă la persoanele lotului experimental cu diabet insulinodependent coeficientul mediu al concentrării atenției de (K) diminuat 0,67± 0,02, comparativ cu indicele dat la reprezentații lotului martor 0, 91±0,03 (p<0,05). La persoanele lotului experimental s-a atestat creșterea numărului de greșeli către minutul 6 (0,58±0,04), spre minutul 8 - o sporire lentă, ceea ce atestă la ei o oboseală rapidă și o diminuare vizibilă a concentrației atenției. La persoanele lotului martor s-a vizat comiterea minimă de greșeli și tempoul de executare a probei menținâdu-se relativ stabil pe parcursul îndeplinirii probei, observându-se o diminuare neesențială a activității spre minutul 10 la 36,79% dintre reprezentații lotului martor de vârstă înaintată.

Coeficientul stabilității atenției și al vitezei de prelucrare a informației au relevat o tendință spre diminuare la subiecții lotului experimental. Coeficientul stabilității atenției (V) fiind diminuat până la 164,79±12,19, comparativ cu indicele înregistrat la lotul martor – practic sănătoși (219,48±14,58; p<0,01). Dacă stabilitatea atenției la lotul martor rămâne aproape neschimbat, fiind către minutul 10 al testării de 214,09±13,90, atunci la bolnavii lotului experimental s-a constatat asimetria atenției și o diminuare bruscă în minutul

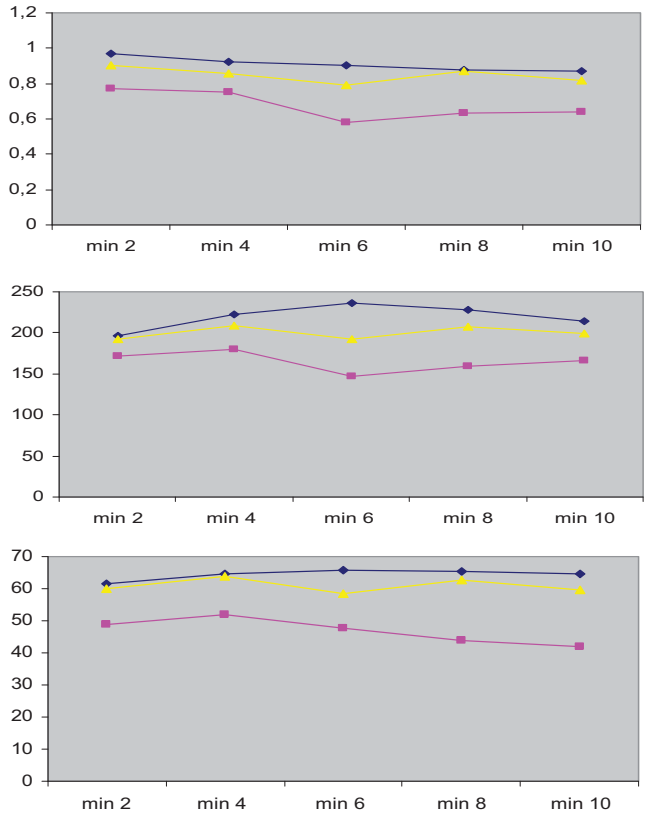

Fig.2. **Rezultatele probei de corectură (în DZ)**
a - lotul martor, **b** – lotul experimental până la EST,
c - lotul experimental după EST

6 până la 146,57±12,34, ceea ce relevă creșterea oboselii și diminuarea potențialului de lucru (Fig.2). De asemenea ținem să menționăm că viteza de prelucrare a informației la persoanele incluse în lotul experimental comparativ cu cei din lotul martor manifestă o tendință continuă spre diminuare, în minutul 10 fiind de 41,93±1,61 (în medie 46,89±2,14;p<0,02), fapt ce denotă creșterea oboselii. La persoanele lotului martor acest indice s-a înregistrat sporit, în minutul 10 atingând valorile 64,50±2,02 (în medie 64,38±2,69), adică persoanele sănătoase se includ în activitate mai rapid, astfel ameliorându-și calitatea efectuării probei propuse. De obicei, persoanele sănătoase îrealizează însărcinările propuse mai rapid și lucrând relativ stabil pe parcursul testării comițând un număr mic de greșeli.

Așadar, la persoanele lotului martor capacitatea intelectuală și cea creativă rămâne intactă. La persoanele cu diabet zaharat tip I se constată o diminuare de 26,19% a proceselor cognitive față de parametrii înregistrați la indivizii lotului martor. De asemenea, s-a observat o oboseală sporită, o atenție instabilă, diminuarea capacităților de concentrare, precum și viteza de prelucrare a informației, ceea ce denotă o activitate intelectuală satisfăcătoare. Considerăm că cele estimate țin de compensarea neeficientă și de durata evaluării DZ, fapt explicat și prin caracterul autoimun al maladiei, antigenii căreia pot afecta celula nervoasa, din cauza proprietăților de autointeracțiune cu afectarea nemijlocită a sistemului nervos central, precum și prinacțiunea concomitentă a efectului toxic al hiperglicemiei asupra encefalului.

Aplicând EST la reprezentanții lotului experimental cu DZ tip I, de asemenea s-a constatat ameliorarea rezultatelor indicilor cognitivi, însă, spre deosebire de pacienții cu TAI, s-a vizat o sporire mai diminuată, ceea ce la fel o argumentăm prin acțiunea toxică a glucozei asupra celulei nervoase.

Prin urmare, atât la bolnavii cu diabet zaharat tip I, cât și la cei cu TAI s-a înregistrat epuizarea proceselor psihice de diferit grad de dificultate, cu dereglări ale memoriei active, subiecții fiind predispuși spre „slăbirea memoriei", cu sustragerea atenției, unii chiar devin iritați, rezervele psihofiziologice la ei au relevat o tendință spre micșorare.

Evaluând rezultatele individuale ale probei de corectură în cadrul lotului experimental cu DZ tip I, s-a constatat: pentru pacienții cu o formă avansată și o durată de timp mai îndelungată în evoluția bolii, sunt caracteristice activitatea psihică inertă, instaurarea rapidă a oboselii diminuarea concentrației atenției și a activității intelectuale, care depind direct de concentrația de glucoză în sânge și de caracterul atacant autoimun.

Particularitățile activității cognitive în diabetul zaharat tip I, ca și în TAI, nu pot servi drept criteriu de diagnostic subclinic, deoarece o diminuare mai vizibilă a proceselor cognitive poate fi constată doar la persoanele cu o durată a hiperglicemiei mai îndelungată.

Conform datelor literaturii [32], printre primele simptome ale afectării creierului se înregistrează diminuarea capacităților de muncă, slăbiciune generală, oboseală sporită, diminuarea memoriei, cefalee, amețeală, instabilitate în timpul mersului, tulburarea somnului.

În diabetul zaharat tip I dereglările cognitive sunt determinate de afecțiunile morfofuncționale celulare și vasculare cerebrale de origine mixtă, concomitent cu hiperglicemia și, probabil și de gradul de autoimunizare a encefalului.

În baza rezultatelor obținute s-a estimat un grad divers al dereglărilor funcțiilor cognitive în endocrinopatii autoimune.

S-a stabilit, la marea majoritate de bolnavi incluşii în investigaţii, dereglări cognitive diminuate neesenţial, însoţite de diminuarea memoriei, atenţiei, recepţionării informaţiei, încetinirea gândirii, fenomene ce nu ating gradul de demenţia.

Prin urmare, apare în mod logic întrebarea ce măsuri trebuie întreprinse în scopul preîntâmpinării afectării creierului în endocrinopatii autoimune, consecinţele căruia sunt dereglările cognitive. Pentru aceasta este necesar de a regla procesele metabolice, a ameliora aprovizionarea cu oxigen şi glucoză a ţesuturilor encefalului, a diminua formarea radicalilor liberi, a îmbunătăţi calitatea reologică al sângelui, ce se răsfrâng asupra celulelor encefalului, a menţine în limitele normei conţinutul de zahăr în sânge.

Testarea de β-END şi de serotonină la reprezentanţii lotului experimental cu DZ tip I până la aplicarea EST, s-a dovedit a fi în limitele normei la 47% dintre ei, la ceilalţi fiind reduse. După aplicarea EST s-a evidenţiat o creştere a β-END de 7,5 ori şi a serotoninei de 5,5 ori.

Prin urmare, în baza rezultatelor obţinute, putem deduce, că peptidele opoide, în special β-END, influenţează favorabil procesele cognitive în dereglările autoimune şi pot servi drept alternativă a remediilor farmacologice în menţinerea activităţii psihice normale.

Aşadar, investigaţiile realizate ne permit să conchidem că EST manifestă o acţiune de corecţie asupra statutului psihofiziologic, chiar şi în stările autoimune, datorită acţiunii serotoninei, neuromediatorului care reglează starea emoţională.

Bibliografie

1. CAPRIO S, WONG S, ALBERTI KGMM, KING G. Cardiovascular complications of diabetes. Diabetologia. 1997; 40: B78-B82.
2. CRISTEA V, COSTIN N, CRIŞAN M, şi alţ. Imunologie clinică. Cluj. Casa cărţii de ştiinţă, 1999, p. 302-323.
3. DUDA R. Sănătate, mediul ambiant şi responsabilitate ecologică. Medicina modernă, 1996, vol. III, N 11.
4. EKBOM T, DAHLOF B, HANSSON L, et al. Antihypertensive efficacy and side effects of three beta-blockers and a diuretic in elderly hypertensives: a report from the STOP-Hypertension study. J. Hypertension, 1992; 10:1525-1530.
5. FIELDS HL, BARBARO NM, HEINRICHER MM. Brain stem neuronal circuitry underlyng the antiniciceptive action of opiates. Progr. Brain Res; 1988, 77: 245 – 257.
6. JOSLIN S. Diabetes Mellitus ed by C.Ronald Kahn and Gordon C.Weir, 13 th ed; Lea & Febiger, a Waverly Company, 1992.
7. KOSSMAN T, MORGANTI-ROSSMAN MC, SMITRH P, DECURTINS M. Opportunisstische bei Patienten mit gestorter Abwehrlage. Unfallchirurg. 1993; vol. 96, 4: 176-180.
8. MINCU I, IONESCU-TÎRGOVIŞTE C, şi al. Aspecte psihologice ale pacienţilor diabetici de tip I care prezintă episoade hipoglicemice frecvente. Acta Diabetal. Rom., 1990, nr. 16, p. 34.
9. MIU IE, GhERMAN N. Deficit imunitar, autoimunitate şi patologia inflamatorie cronică a copilului. Progrese recente în pediatrie. Lucrări prezentate la Congresul Naţional de Pediatrie. Bucureşti, 1996, p. 279-285.
10. MONCAYO R, MONCAYO HE. Autoimmune endocrinopathies 4. The association of antibodies directed against ovarian antigens in human disease: a clinical review. J. Int. Med.— 1993; 234: 371–378.
11. NAGATAKI S, IAMASHITA S, TAMAI H. Immunogenetics of autoimmune endocrine disease. In: Volpe R., ed. Autoimmune diseases of the Endocrine system. CRC, Boca Roton, 1990, p. 51-92.
12. TEODORESCU „Sistemul endocrin. Fiziologia şi fiziopatolgia sistemului imun" Editura medicală Bucureşti, 1989, p. 411.
13. UKPDS Group: U.K. Ann. Intern. Med. 1996; 124: 136-145.
14. WEETMAN AP, MCGREGOR AM. Autoimmune thyroid disease: further developments in our understanding. Endoc. Rev., 1994; 15: 788-830.
15. ZOSIN I. Boala tiroidiană autoimună. Ibidem. Iaşi, 1995, p. 192–204.
16. АЙЛАМАЗЯН ЭК, ГАБЕЛОВА КА, ГЗГЗЯН АМ, ПОТИН ВВ. Аутоиммунный оофорит (патогенез, диагностика, перспективы лечения). Акушерство и гинекология.— 2002; № 2, с. 7–9.
17. АЙРАПЕТОВ ЛН, ЗФЙЧИК АШ, ТРУХМАНОВ МС. и др. Об изменении уровня β-эндорфина в мозге и спинномозговой жидкости при транскраниальной электроанальгезии. Физиол. Журн. СССР им. И.М.Сеченова, 1985; 71 (1): 56-63.
18. БАЛАБОЛКИН МИ. Патогенез аутоиммунных заболеваний щитовидной железы (лекция). Пробл. эндокринологии т. XXXII., 1986; N 6, с. 35-40.
19. КАСАТКИНА ЭП. Проблемы эндокринологии, 2000, Т.43, N 3, с.5.
20. КАСТРУБИН ЭМ. Ключ к тайнам мозга. М., 1994; с. 136 – 144.
21. ЛЕБЕДЕВ ВП, КОВАЛЕВСКИЙ АВ, СЫСОЕВ ВН. Влияние транскраниальной электростимуляции эндорфинных структур мозга на показатели психофизиологического состояния человека. Тез. Докл. XXX Всеросийск. Совещания по проблемам высшей нервной деятельности СПб, 2000; 1: 302 – 303.
22. ЛЕБЕДЕВ ВП, МАЛЫГИН АВ, КОВАЛЕВСКИЙ АВ, СЫСОЕВ ВН. и др. Применение транскраниальной электростимуляции эндорфинных структур мозга для предотвращения психосоматических последствий черезвычайных ситуаций. Мат-лы междунар. Конф. «Медико-биологические последствия чрезвычайных ситуаций», СПб, 2001: 47.
23. ЛЕВИТ ИД. Клинико-патогенетические особенности аутоиммунного тиреоидита в эндемичной по зобу местности. Автореферат дис. др-а мед. Наук М.,1982, с. 34.
24. НОВОСАДОВА МВ, СТРОКОВ ИА. Диабет. Образ жизни, 2004, № 1, с. 24.
25. ПЕТРОВ РВ, ОРАДОВСКАЯ ИВ, ПИНЕГИН БВ. Система динамического слежения за иммунныым статусом населения страны. Иммунология, 1992, №4, с. 43-54.
26. РОБУ АИ. Стресс и гипоталамические гормоны. Кишинев. Штиинца 1989, с. 66-119.
27. ТЕРЕЩЕНКО И. Новости и ошибки при оценке тиреоидного статуса. Ж. Новые мед. лекарства; N 2; 2004, с. 67.
28. Транскраниальная электростимуляция. Экспериментально-клинические исследованич. Сборник статей. Ред. ДВОРЕЦКИЙ Д.П. СПб., 1998, с.528.
29. ФЕГЮ НГ. Роль дериватовпроопиомеланокортина (АКТГ, α-МСГ, β-ЭНФ) в развитии стресс-реакции. Диссертация на соискание ученной степени кандидата медицинских наук. Кишинев 1991, с. 60-112.
30. ЩеЕПЛЯГИНА ЛА. Рос. педиатр. журн. , 1988, с. 31-37. (46)
31. ЩЕРБАК АВ. Патология органов и систем при сахарном диабете. Киев. Здоровье, 1989, с. 140-146.
32. ЧАПОВА ОИ, БОЛОТОВА НВ, и др. Особенности поражения ЦНС у детей при СД I-ого типа. Проблемы эндокринологии. Россия, 2006; Т. 52, 1:11-14.

POSIBILITĂŢI DE PRELEVARE A LAMBOULUI OSTEOMUSCULOCUTANAT ÎN CORECŢIA DEFECTELOR CUTIEI TORACICE

POSSIBILITIES OF DESIGN AND UTILIZATION OF A NEW OSTEOMUSCULOCUTANEOUS FLAP IN A CORRECTING OF DEFECTS OF A THORAX

Silviu SOFRONIE
dr. hab. în medicicnă, profesor universitar
IMSP Institutul de Ftiziopneumologie
„Chiril Draganiuc”

Rezumat
Acest studiu experimental are scopul de a prezenta posibilităţile obţinerii şi utilizării unui lambou osteomusculocutanat bazat pe un pediculvascular axial. Acest lambou este compus din coastele VIII – X, muşchi intercostali şi ţesut moale. Pediculul vascular al lamboului descris este o combinaţie a arterei şi venei toracice interne (a. and v. epigastrica superficialis and costomarginalis).

Summary
This experimental study aims at establishing the possibilities of design and utilization of a new osteomusculocutaneous flap based on an axial vascular pedicle. This flap consists of VIII – X ribs, respective intercostal muscles and soft tissue. The vascular pedicle of the described complex flap is the combination of a. and v. thoracic interna (a. and v. epigastrica superficialis and costomarginalis).

Introducere

Utilizarea lambourilor tisulare complexe pe pedicul vascular s-a impus recent ca o metodă de bază în cadrul chirurgiei reconstructive şi reparatorii. Lambourile musculocutanate pe pedicul vascular şi-au găsit un larg spectru de aplicare în rezolvarea defectelor tegumentare, aplicându-se atât metode de transpoziţie în zonele limitrofe pe pedicul vas cular fix, cât şi transfer la distanţă cu anastomoze microchirurgicale (Tobin GR, 1980; Jurkiewicz MJ et al, 1980; Mathes SJ, Nahai F, 1980; Hartrampf CR, 1984; BostwickJ, 1988; Akhavani MA, 2007; Exner K, 2007).

Chirurgia reconstructivă şi reparatorie a defectelor congenitale şi dobândite (traumatice şi postoperatorii) cu antrenarea carcasei osoase şi pierderi tisulare esenţiale, simte repercursiunile unui vid metodologic şi tehnic de formare a unor lambouri complexe osteomusculocutanate cu o vascularizare axială adecvată (Pairelero PC, Arnold PG, 1986; Guedon C et al, 1987; Cohen M et al, 1987; Fouad FA., 2006; Hamdi M, 2008).

Regiunea rebordului costal cu sistemul sau vascular este de o importanţă majoră în formarea lambourilor complexe pe baza muşchiului drept abdominal (Miller LB et al, 1988; Visnevskii AA et al, 1990; Ng RW, 2007; Skoracki RJ, 2007). Studiile anatomice ale lui Arnols M ne-au inspirat la o investigare axată pe posibilităţile creării unui pedicul vascular axial pentru asigurarea viabilităţii unui lambou complex osteomusculocutanat din rebordul costal.

Material şi metodă

Studiul experimental angio-arhitectonic şi anatomo-topografic s-a efectuat pe 62 de cadavre nefixate în formol. în total au fost studiate 93 de lambouri. Arborele vascular al sistemului arterei toracice interne a fost documentat radiografic în urma injectării substanţei de contrast (reţeta Ogăneşean-Sofronie) în această arteră la nivelul coastelor IRUL Particularităţile anatomice depistate au fost racordate cu analiza a 10 angiograme selective efectuate la 7 pacienţi. Explorările au inclus disecţii ale sistemului vascular şi studii topometrice osteomusculare şi vasculare ale regiunii rebordului costal.

Rezultate şi discuţii

Regiunile inferioare ale peretelui toracic anterior şi cele superioare ale peretelui abdominal sunt vascularizate de sistemul arterei toracice interne. Aceasta se divide la nivelul spaţiului intercostal 6 în două artere importante : a. musculophrenica şi a. epigastrica superioară, care vascularizează coastele VII, VIII şi IX prin ramurile intercostale anterioare. Aceste vase anastomozează cu sistemul intercostalelor posterioare, formând arcade vasculare sub marginile coastelor (fig. 1).

Artera epigastrică superioară descinde lateral de unghiul costoxifoid, posterior de treimea medială a muşchiului drept abdominal. Prima sa ramură o constituie un vas arterial comun care traversează oblic în sens descendent medio-lateral suprafaţa posterioară a muşchiului sus-numit. De-a lungul marginii inferioare a rebordului costal acest vas îşi găseşte continuarea în a. costomarginalis (Arnold M, 1972). Acestei

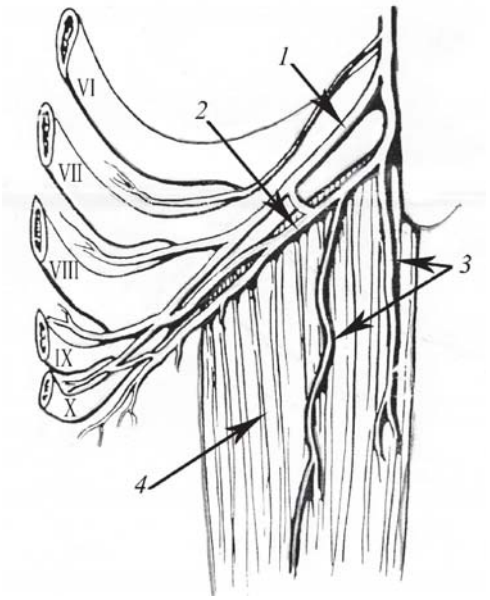

Fig. 1. **Anatomia sistemului arterei toracice interne la nivelul rebordului costal:**
1 - a. musculophrenica; 2 – a. costomarginalis; 3 - a. epigastrica superior; 4 – muşchiul drept abdominal.

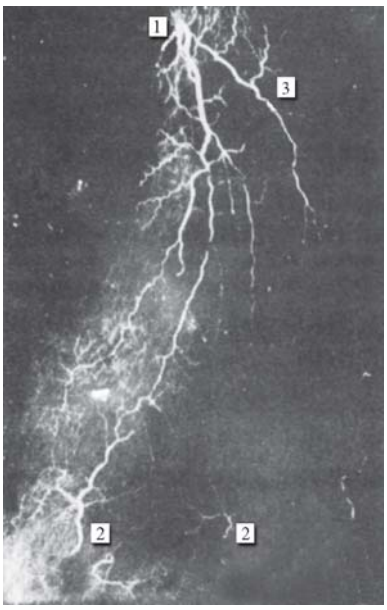

Fig. 2. **Angiograma a sistemului arterelor epigastrice:**
1 - a. epigastrica superior; 2 – a. epigastrica inferior; 3 - a. costomarginalis.

artere şi revine un rol important în irigarea regiunii rebordului costal.

A. costomarginalis anastomozează prin intermediul a 2-3 ramuri cu a. musculophrenica (fig. l) şi participă esenţial la formarea arterelor intercostale anterioare VII, VII, IX. Prin urmare, a. costomarginală ia parte la vascularizarea coastelor VII, VIII, IX, X, muşchilor intercostali, respectivi, şi ţesuturilor supraiacente datorită unui sistem anastomotic vascular descendent bine dezvoltat. Angiograma sistemului arterelor epigastrice este reprezentată în figura 2.

Se întâlnesc diferite variaţii de configuraţii a arcadei epigastrice profunde (fig. 3). În 60% de cazuri microdisecţia este necesară întru a identifica comunicaţiile între arteriile epigastrice superioare şi inferioare profunde.

În secţiunea transversală a peretelui abdominal anterior mai jos de ombilic este notată comunicarea la nivel subdermal între a. epigastrică inferioară profundă (3) şi a. epigastrică inferioară superficială. Perforând vasele a. laterale intercostale fortifică reţeaua vasculară care slab comunică cu a. iliacă circumflexă superficială (fig. 4).

Aceste considerente ne-au determinat direcţia explorărilor anatomo-chirurgicale spre crearea unui nou lambou compus din porţiunile latero-anterioare ale coastelor VII, IX, X cu un pedicul vascular axial, constituit din artera şi vena costomarginală.

Pediculul vascular se formează prin mobilizarea muşchiului drept abdominal de la rebordul costal. Lungimea acestui pedicul variază între 7 şi 12 cm (de la ramura laterală a

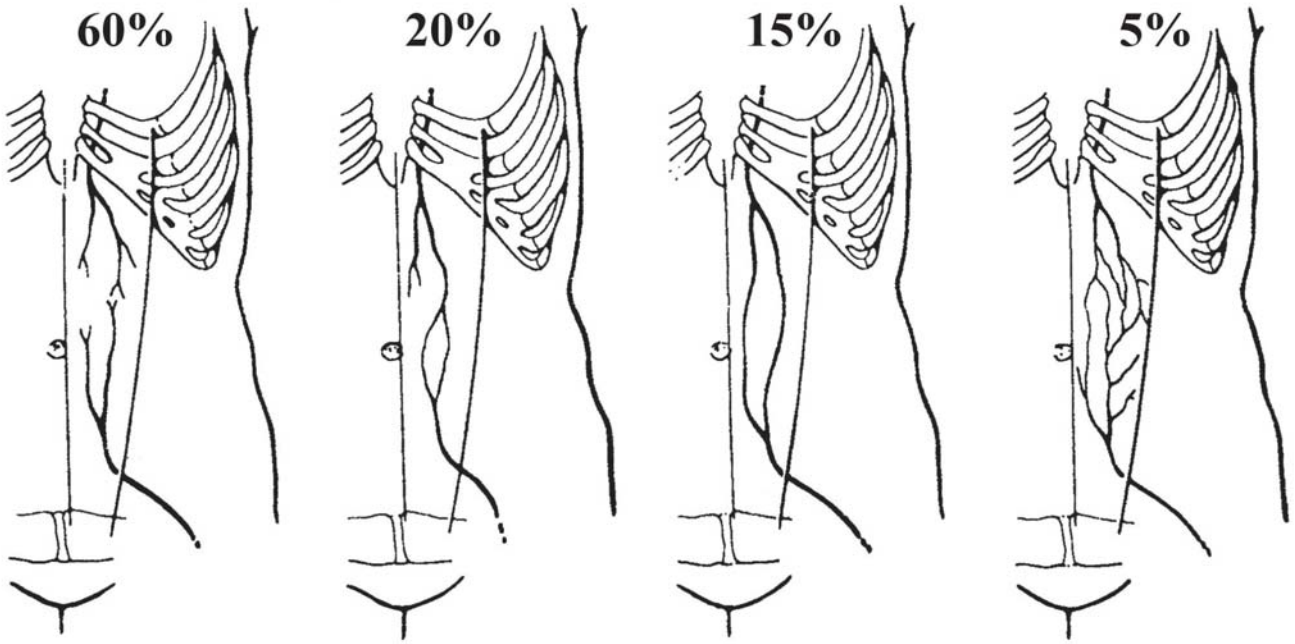

Fig. 3. **Variaţii de configuraţii a arcadei epigastrice profunde. În 60% de cazuri microdisecţia este necesară întru a identifica comunicaţiile între arteriile epigastrice superioare şi inferioare profunde**

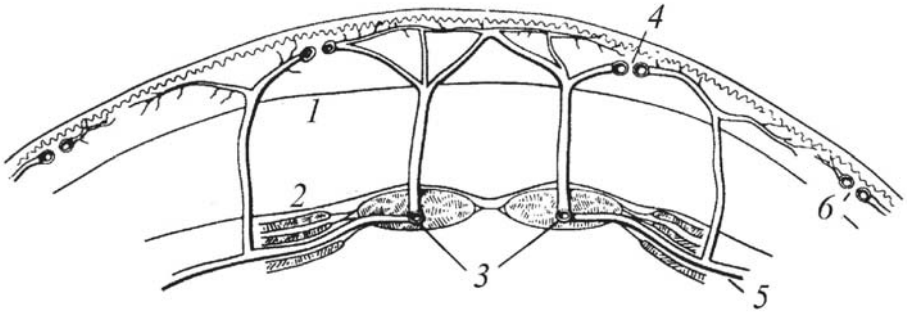

Fig. 4. **Secţiune transversală a peretelui abdominal anterior mai jos de ombilic**
1 – fascia superficială; 2 – fascia profundă; 3 - a. epigastrică inferioară profundă; 4 – a. epigastrică inferioară superficială; 5 – a. intercostală laterală; 6 – a. iliacă circumflexă superficială.

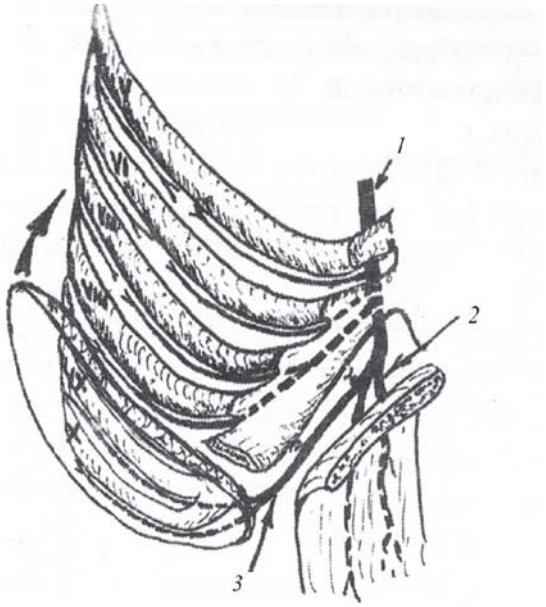

Fig. 5. **Schema creării lamboului complex pe pedicul vascular axial prin *a. costomarginalis*.**

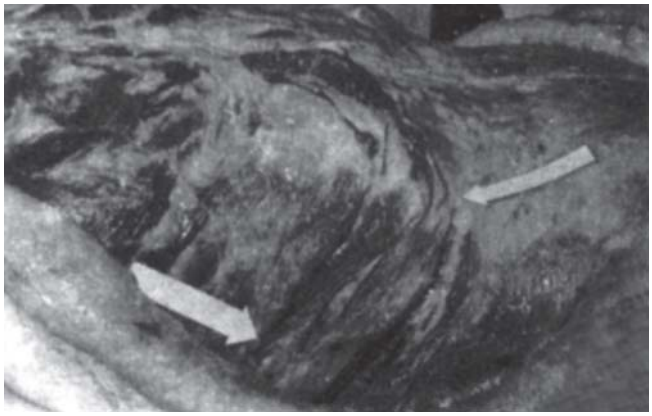

Fig. 6. **Lamboul osteomuscular format pe cadavru nefixat în formol. Săgeţile indică dimensiunile lamboului de la rebordul costal la nivelul spaţiului intercostal 9 până la crosa costală laterală**

arterei epigastrice superioare). Pe parcurs se ligaturează l-2 vase proximale anastomozante cu a. musculophrenica (fig. 5). Rebordul costal este secţionat transversal spre spaţiul intercostal (Lamboul complex este constituit din coastele IX, X, muşchiul intercostal 9 şi ţesuturile moi supraiacente (fig. 5, 6). Lăţimea lamboului poate fi majorată prin asocierea coastei VII şi a muşchilor intercostali respectivi. Mobilizarea lamboului din partea posterioară se efectuează până la fascia endotoracică fără deschiderea cavităţilor pleurală şi abdominală. De-a lungul coastelor adiacente lamboul este separat până la crosa costală laterală, unde coastele sunt secţionate transversal, ligaturând în prealabil, arterele intercostale. În acest mod se formează un lambou complex osteomuscular (eventual osteomusculocutanat) cu lungimea de 1-15 cm, lăţimea 5-8 cm şi un pedicul vascular axial de 7-12 cm (fig. 6). Lungimea pedicului poate fi majorată prin ligăturarea ramurii laterale sau chiar a ambelor artere epigastrice superioare. În acest caz, pedicolul vascular al lamboului îl constituie complexul compus din artera şi vena toracică internă, cu dimensiuni de până la 20 cm.

Raza de rotaţie şi posibilităţile de transfer ale lamboului osteomuscular pediculat creat din rebordul costal includ peretele toracic anterior, inclusiv regiunea claviculei (fig. 7).

Rezolvarea chirurgicală a defectului regiunii donatoare nu prezintă dificultăţi majore aşa cum muşchiul dinţat anterior cu ţesuturile moi din vecinătate prezintă o sursă plastică suficientă.

Concluzii

Studiul nostru experimental argumentează posibilitatea obţinerii unui lambou pediculat osteomusculocutanat de o valoare incontestabilă pentru chirurgia plastică şi reparatorie în corecţia diferitelor defecte şi deformaţii ale cutiei toracice. Utilizarea metodelor de anastomoze vasculare microchirur-

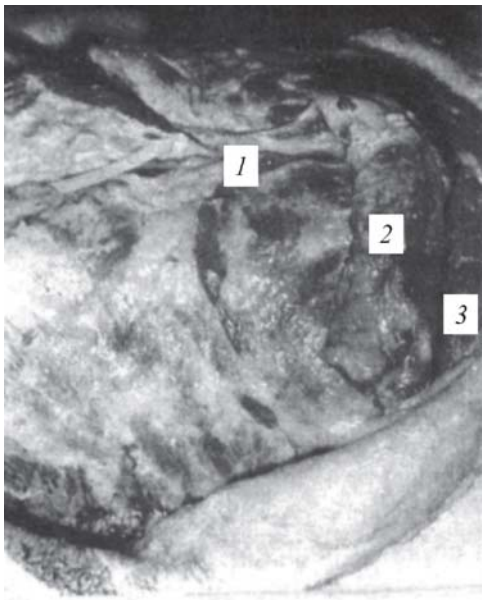

Fig. 7. **Lamboul transpoziţionat la nivelul claviculei:**
1 – pedicul vascular; 2 – lamboul; 3 – regiunea claviculei

gicale deschid o largă perspectivă aplicării lamboului în chirurgia reconstructivă, traumatologică şi ortopedică a antebraţului, mandibulei, fibulei etc.

Bibliografie

1. ARNOLD M. J Thorac Cardiovascul Surg. 1972; 64(4):596-610.
2. AKHAVANI MA, GORE S, KANG N. Plast Reconstr Surg. 2007;119(2):761-2.
3. BOSTWICK J. Plast Reconstr Surg. 1988; 81(5):830-2.
4. COHEN M, SILVERMAN N, GELDFADEN D, et al Arch Surg. 1987; 122(3):323-7.
5. EXNER K, HOLLE G, WINGENBACH O, BAICAN B. DTSCH MED WOCHENSCHR. 2007;132(17):950-4.
6. GUEDON C, GEHANNO P, LAISNE MJ, et al Arm Chir Plast Esthet. 1987; 32(3):267-5.
7. HARTRAMPF CR. Arm Plast Surg. 1984; 12(3):139-45.
8. HAMDI M, SPANO A, VAN LANDUYT K, D'HERDE K, BLONDEEL P, MONSTREY S. Plast Reconstr Surg. 2008;121(2):389-96.
9. FOUAD FA, J EGYPT NATL Canc Inst. 2006;18(3):175-82.
10. NG RW, LI GK, CHAN JY, MAK JY. J Thorac Cardiovasc Surg. 2007, 134(2):537-8.
11. JURKIEWICZ MJ, BOSTWICK J, HESTER TR. et al Arm Surg. 1980; 191(6):738-43.
12. MATHES SJ, NAHAI F. Plast Reconstr Surg. 1980; 66(4):242-7.
13. MILLER LB, BOSTWICK J, HARTRAMPF CR, et al Plast Reconstr Surg. 1988; 81(5):713-20.
14. PAIROLERO PC, ARNOLD PG. Mayo Clini Prec. 1986; 61(3):557-63.
15. SKORACKI RJ, CHANG DW. J Surg Oncol. 2007; 95(8):680-1.

CAZURI CLINICE

BOALA RANDU-OSLER – AFECTARE GASTRICĂ: CAZ CLINIC

RANDU-OSLER DEASES-GASTRIC AFECTION: CLINICAL CASE

V. HOTINEANU, A. HOTINEANU, V. BOGDAN, V. CAZACOV, G. BRÎNZĂ, A. CAZAC, A. FERDOHLEB, A. COTONEŢ, A. RUDICO, V. PRIPA, E.BORTĂ, A.HURMUZACHI, A.DEATIŞEN

Clinica Chirurgie N2, USMF „N.Testemiţanu"

Rezumat

Este prezentat cazul clinic al pacientei cu boala Randu-Osler afectare gastrică, cu multiple hemoragii gastrice în anamneză, intervenită endoscopic cu hemostază provizorie, operată, utilizând tehnica vagotomiei trunculare cu piloroplastie şi ligaturare arterelor gastrice sinistre şi arterelor brevis, dar fără succes cu recidiva hemoragiei gastrice. Reintervenţie chirurgicală la 24 ore postoperator pentru recidiva hemoragiei gastrice, utilizând gatrectomia totală cu esofagojejunoanastomoză pe ansa a la Roux, cu însănătoşirea deplină a pacientei.

Summary

We present a clinical case of a patient with Randu-Osler syndrom with multiple gastric bleeding, which was treated in our clinic by endoscopic hemostasys, piloroplasty, vagotomy, arterial ligation but without success and recurrence of gastric bleeding. The operation, which was made after 24 hour that gives us a success, was gastrectomy with esofagojejunoanastomosis on Roux-en-Y loop.

Introducere

Boala Randu-Osler este una dintre cele mai dificile patologii hematologice, care necesită un diagnostic precis şi o tactică curativă diferenţiată.

Diagnosticul eronat se pune în 50-75 % dintre cazuri (14).

Pentru patologia dată este caracteristică triada clinică:

- Anomalii vasculare tip teleangiectazii.
- Diateză hemoragică.
- Transmitere autosom-dominantă.

Etiologia acestei patologii este obscură. Hemoragia provine din vasele patologic schimbate – teleangiectazii. Caracterul ereditar se poate dovedi în 85% dintre cazuri. Când ambii părinţi sunt bolnavi, copilul va fi afectat în 100% dintre cazuri, cu o evoluţie clinică foarte gravă (13). Ambele sexe se afectează în egală măsură.

În ultimul deceniu s-a demonstrat legătura acestei patologii cu schimbările cromosomiale (7,8). Se disting trei tipuri genetice ale acestei afecţiuni asociate cu defectul de sinteză a colagenului.

Tabloul clinic este caracterizat prin dilatări vasculare în formă de teleangectazii cutanate sau anomalii vasculare viscerale. Teleangiectaziile, de obicei au o culoare purpurie, devin pale la apăsare şi apar pe suprafeţe cutanate sau mucoase, sunt multiple, se măresc la număr o dată cu vârsta şi au caracter hemoragic (15). Localizarea este diversă, dar la majoritatea bolnavilor este şi cea nazală.

În diagnosticul teleangectaziilor un rol important au: rinoscopia, fibroesofagogastroscopia, bronhoscopia şi cistoscopia. Malformaţiile viscerale vasculare se pot diagnostica cu ajutorul ultrasonografiei, examenului radiologic digestiv şi pulmonar, tomografiei computerizate, rezonanţei magnetice nucleare şi angiografiei (5, 6,9,10,12).

Mai jos prezentăm un caz clinic tratat în secţia de chirurgie viscerală abdominală şi endocrină, catedra Chirurgie nr.2, SCR1.

Caz clinic

Pacienta P., 30 ani, nr. f/o 24359, acuze la internare vomă cu sânge proaspăt şi schimbat, slăbiciune generală marcată, vertijuri, fatigabilitate, palpitaţii.

Antecedente: se consideră bolnavă de 6 ani când pentru prima dată a apărut episodul de hemoragie gastrointestinală. A fost tratată în spitalul raional de circumscripţie pentru hemoragie gastrointestinală cu sursă neidentificată. Tratamentul a corespuns unui antiulceros clasic. Pe parcurs a 6 ani episoadele de hemoragie s-au mai repetat în total de 6 ori cu micşorarea intervalului între hemoragii şi cu intensificar1ea gravităţii hemoragiei. Ultimul episod a debutat cu două săptămâni în urmă şi din acest motiv a fost internată în SCR. Rudele apropiate nu suferă de această patologie.

Pacienta a fost internată în terapie intensivă cu diagnosticul: Anemie gradul III, şoc hemoragic.

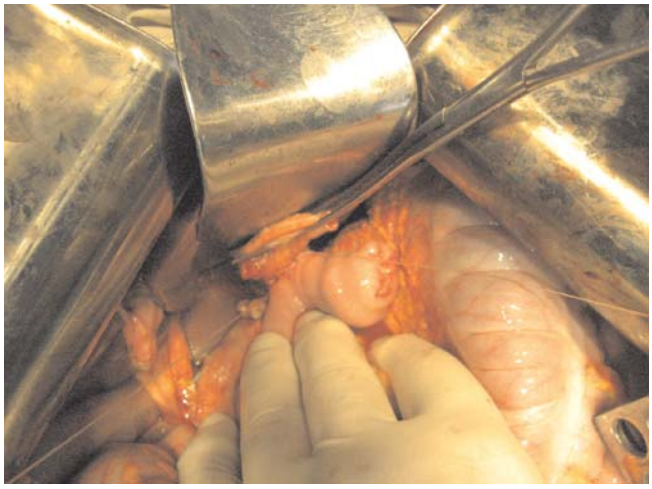

Fig. 1. **Formarea gastroenteroanostomozei**

Fig. 2. **Piesa operatorie stomac cu teleangectazii**

Obiectiv: stare generală extrem de gravă, conştiinţa obnubilată, tegumente uscate, turgorul micşorat; sistemul respirator: auscultător – în plămâni murmur vezicular , FR=22/min; sistemul cardiovascular - zgomote cardiace ritmice, atenuate, PS=100 b/min, TA=80/40 mmHg; sistemul digestiv: limba uscată, saburată. Abdomenul la palpare moale, dolor în epigastriu. Ficatul şi splina nu se palpează. Per rectum melenă. La lavaj gastric sânge proaspăt.

Indicii de laborator: Eritrocitele 2,1 10 /l; Hemoglobina 63 gr/l; Valoarea globulară 0,7; Protrombina 77%; TAR 52 secunde; timpul de trombină 21 sec; Activitatea fibrinolitică 200 sec; fibrinogen 3,3 gr/l; ureea 5,4.

În mod urgent s-a efectuat FGDS unde s-a depistat sânge proaspăt în cantităţi mari, gastrită eroziv hemoragică, s-a efectuat hemostază endoscopică cu soluţie alcool etilic.

Pe fonul tratamentului antiulceros, hemostatic şi transfuzii de masă eritrocitară peste 24 ore de la hemostaza endosopică hemoragia a recidivat. Prin consiliu se ia decizia de a se interveni chirurgical. Intraoperator vizual stomacul intact, palpator fără defect ulceros. S-a efectuat FGDS intraoperator. La transiluminare în timpul investigaţiei endoscopice s-au depistat multiple teleangectazii pe întreaga suprafaţă gastrică care şi sunt sursa de hemoragie. S-a efectuat Vagotomie, piloroplastie tip Mikultz, ligaturarea arterei gastrice sinistra şi celor breves. S-a stabilit diagnosticul de boala Randu-Osler.

Postoperator peste 10 ore hemoragia recidivează. Repetat se recurge la hemostază endoscopică cu alcool etilic, dar numai pentru 6 ore. Indicii clinici şi de laborator se menţineau ca la internare cu ajutorul transfuziior de masă eritrocitară, plasmă proaspăt congelată.

Indicii de laborator: Eritrocitele 2,o 10 /l; Hemoglobina 64 gr/l; Protrombina 75%; TAR 51 secunde; timpul de trombină 22 sec; Activitatea fibrinolitivă 215 sec; fibrinogen 3,0 gr/l; ureea 4,4.

Prin consiliu s-a reintervenit în mod urgent, cu indicaţii vitale, s-a efectuat gasterctomie cu esofagojejunoanastomoză pe ansa a la Roux de 80 cm (Fig.1,2).

Postoperator a survenit îmbunătăţirea evidentă cu normalizarea indicilor clinici şi de laborator. La pacientă

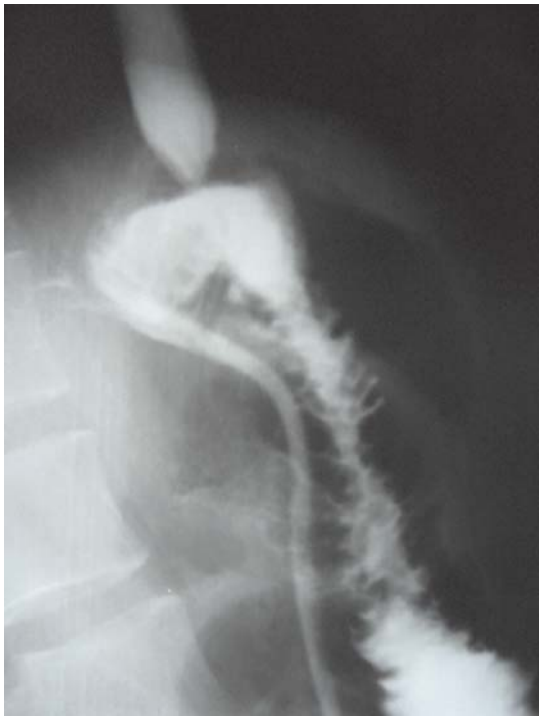

Fig.3. **Examen radiologic – dehiscenţa parţială a esofagojejunoanastomozei**

Fig.4. **Examen radiologic - fistula esofagojejunoanastomozei închisă**

se dezvoltă a 8 zi postoperator o dehiscenţă parţială a esofagojejunoanastomozei cu debit de 50 ml, care s-a închis la 21 zi postoperator fără intervenţie(Fig. 3,4).

Discuţie. În boala Randu-Osler diateza hemoragică poartă un caracter angiomatos. Hemoragii subcutane nu sunt caracteristice. La unii bolnavi se observă dereglarea coagubilităţii, disfuncţia trombocitelor, fibrinoliză locală (1,16,17).

La majoritatea pacienţilor patologia debutează prin hemoragii nazale care au un caracter recidivant şi progresiv. Hemoragiile nazale apar la 20-40 ani, care pot fi induse de insolaţie, alte patologii asociate, stres, alcool, mâncare picantă, dar în majoritatea cazurilor nu sunt cauzate de nici un factor şi pot apărea la orice oră.

Cu timpul hemoragiile, indiferent de localizare, sunt mai intense şi pot atinge 500 ml mai mult cauzând, în unele situaţii, decesul.

Localizarea hemoragiei este diversă:

- Nazale (70-80%)
- Gastrointestinale (10-20%)
- Pulmonare (3-5%)
- Renale (1-3%).

Hemoragiile gastrointestinale sunt recidivante cu debut după 20 ani. Această localizare de hemoragie nu se asociază cu cea nazală. Afectarea gastrică localizată este întâlnită în 8% dintre cazuri. Afectarea mai frecventă este difuză cu un diagnostic topic dificil a hemoragiei.

La 10-30% dintre pacienţi se dezvoltă şunturi arteriovenoase. Tabloul clinic depinde de mărimea şuntului şi de localizarea lui. Manifestarea patologiei este evidentă când localizarea este cea pulmonară: cianoză, hemoptizie, dureri în regiunea toracelui, la auscultaţie suflu sistolic, semne de hipoxie. Diagnosticul pozitiv este stabilit folosind rentghenul pulmonar şi angiopulmonografia.

La majoritatea pacienţilor se detestă hepatomegalie determinată de: anomalii vasculare, reacţia la anemia hipoxică. Splenomegalia se evidenţiază în 5-10% dintre cazuri.

Anomalii vasculare cerebrale se depistează în 5-10% dintre cazuri manifestate morfologic prin angioame, aneurisme sau şunturi arteriovenoase. Se pot manifesta clinic printr-un sindrom epileptic. Riscul hemoragiei cerebrale este mic (18). Angioamele şi anevrismele pot abceda (11).

Diagnosticul bolii Randu-Osler se face cu patologiile în baza cărora au loc schimbări vasculare tip teleangectazii (2,3).

Tratament patognomonic nu există. În cazul hemoragiilor profuze se recomandă excizia segmentului afectat.

Concluzie

Boala Randu-Osler este o patologie rar întâlnită, de aceea este o patologie greu de diagnosticat cu posibile greşeli diagnostice. Legătura ereditară nu este demonstrată în fiecare caz. Tabloul clinic manifestat prin hemoragie este primar în unele cazuri şi este premergător diagnosticului teleangectaziilor. Tratamentul de elecţie este excizia segmentului afectat.

Pacienta P. s-a externat la 29 zi de staţionar în stare generală satisfăcătoare.

Bibliografie

1. GOLA A, KOTSCHY M, NOWICKA J, KAISER A. Ein Fall won Morbus Osler nuit gleichzeiting bestechender Thromliozytopenie und einem Factor VIII – inhibitor // Folia Haemat Leibzig, 1977, v. 104, № 1, s. 102–108.
2. GUTTMACHER AE, MARCHUK DA,WHITE RJ. Hereditary haemorrhagic teleangiectasia // N Engl J Med, 1995, v. 333, s. 918–924.
3. HAITZEMA T, WESTERMANN CJ, OVERTON TT, et al. Hereditary haemorrhagic teleangiectasia (Osler–Weber–Rendu Disease) // Arch Intern Med, 1996, v. 156, p. 714–719.
4. HEUTINK P, HAITJEMA T, BREEDVELD GJ, et al. Lincage of hereditary haemorrhagic teleangiectasia to chromosome 9q 34 and evidence for locus heterogenety // J Med Genet., 1994, v. 31, s. 933–936.
5. HALPERN M, TOORNER AF, CITRON BP. Hereditary haemorrhagic teleangiectasia: an angiographic stugy of abdominal visceral angiodisplasias associated with gastrointestinal haemorrage radiology. 1968. v. 90, s. 1143–1149.
6. JAQNES P, DELANY D. Hepatic angiography in hereditary haemorrhagic teleangiectasia // Gastroent. Radiol., 1977, v. 2, 149–152.
7. Mc ALLISTER KA, LENNON F, BOWLES-BIESECKER B, et al. Genetic heterogenety in hereditary haemorrhagic teleangiectasia: possible correlation with clinical phenotype // J Med Genet., 1994, v. 31, s. 933–936.
8. Mc ALLISTER KA, LENNON F, BOWLES-BIESECKER B, et al. Genetic heterogenety in hereditary haemorrhagic teleangiectasia: possible correlation with clinical phenotype // J Med Genet 1994, v. 31, s. 927–932.
9. MENANTEQU B. Aspects radiologiques des localizatons pulmonaryes hepatiques et spleniques de la maladie de Randu –Osler. These de medicine reims, 1969.
10. NYMAN U. Angiography in hereditary haemorrhagic teleangiectasia // Acta. Radiol. Diagn., 1977, v. 18, № 5, s. 90–581.
11. PRESS OW, RAMSEY DJ. Central nervous sistem infection associated with hereditary haemorrhagic teleangiectasia // Am J Med., 1984, v. 77, s. 86–92.
12. RALLS PW, JOHNSON MB, RADIN DR, et al. Hereditary haemorrhagic teleangiectasia: findings in the liver with color doppler sonography // AJR, Am J Roentgenol., 1992, v. 159, p. 59–61.
13. SNYDER LH, DOAN CA. Is the homozygous form of multipla teleangiectasia lethal? // J. Lab. and clin. Med. 1944, v. 29, s. 1211–1216.
14. БОНДАРЕНКО БА, ВИНОГРАДСКИЙ ОВ, ГЛУЗБАРГ БЕ, и др. // Клиническая медицина. 1965. № 8. С. 18–26.
15. ЛИВАНДОВСКИЙ ЮА. Болезнь Рандю–Ослера (наследственная геморрагическая телеангиэктазия). Клиника, диагностика, лечение (методические рекомендации). М., 1986.
16. СУНОМЛИНОВ АВ. Наследственная телеангиэктазийная болезнь / Дисс. … д-ра мед. наук, 1978.
17. ТЕПЛЮК ТБ, САМАРСКАЯ ГС, ФЕДУЛОВА ГА, и др. Изменения в свёртывающей системе крови при болезни Ослер–Рандю (наследственная геморрагическая телеангиэктазия) // Гематология и трансфузиология. 1985. № 10. С. 23–26.¶
18. ЗИНЧЕНКО АП, ЛИВАНДОВСКИЙ ЮА, ПИШЕЛЬ ЯВ, и др. Неврологические проявления принаследственной геморрагической телангиэктазии Ослер–Рандю // Журнал неврологии и психиатрии им. С.С. Корсакова. 1980. № 7. С. 1005–1011.