

ARTICOLE ORIGINALE

DECONNECTAREA AZYGO-PORTALĂ TRANSABDOMINALĂ ÎN TRATAMENTUL FLEBECTAZIILOR ESOFAGIENE ȘI GASTRICE

TRANSABDOMINAL AZYGO-PORTAL DISCONNECTION FOR THE TREATMENT OF OESOPHAGEAL AND GASTRIC VARICES

Gheorghe GHIDIRIM¹, Igor MIȘIN², Ion GAGAUZ³, Gheorghe ZASTAVNIȚCHI⁴

¹ - dr. hab. în med., prof. univ., academician

² - dr. hab. în med., conf. cerc.

³ - dr. în med., conf. cerc.

⁴ - asistent univ.

Catedra Chirurgie nr. 1 "N. Anestiadi" și Laboratorul de Chirurgie Hepato-Bilio-Pancreatică, Universitatea de Medicină și Farmacie "N. Testemițanu", Centrul Național Științifico-Practic de Medicină de Urgență, Chișinău, Moldova.

Rezumat

Autorii prezintă rezultatele tratamentului chirurgical al pacienților cu hipertensiune portală și varice esofago-gastrice. În studiu au fost incluși 47 pacienți, deconectare azygo-portală limitată (n=7) (operația Tanner în modificarea Romero-Torres) și deconectare azygo-portală extinsă (n=40) (procedee Hassab-Paquet și Sugiura – Futagawa). S-a demonstrat că intervențiile de deconectare azygo-portală extinse sunt efective în controlul de durată a varicelor esofagiene și gastrice, și pot fi considerate drept intervenții de elecție pentru pacienții cu rezervă funcțională hepatică păstrată (Child-Pugh A).

Summary

The authors describe the results of surgical treatment in patients with portal hypertension, oesophageal and gastric varices. Forty seven patients were selected, 7 with limited azygo-portal disconnection (the Romero-Torres modification of the Tanner procedure) and 40 with extended azygo-portal disconnection (Hassab-Paquet and Sugiura – Futagawa procedures). It was demonstrated that extended azygo-portal procedures are effective for long-term eradication of oesophageal and gastric varices, and must be considered as elective surgery for the patients with preserved hepatic function (Child-Pugh A).

Introducere

La momentul actual, importanța intervențiilor de șuntare și non-șuntare în tratamentul hemoragiilor din varicele esofagiene (VE) a devenit mai limitată comparativ cu deceniile precedente din cauza utilizării pe larg a scleroterapiei endoscopice (SE) și ligaturării endoscopice (LE) [1-6]. Analiza datelor recente a literaturii de specialitate a pus în evidență tendința clinicilor de frunte în domeniul tratamentului sindromului hipertensiunii portale (HP) de a elabora și perfecționa operații de deconectare azygo-portală (DAP) [2, 4, 6-9].

În literatura de specialitate, sunt unanim acceptate următoarele criterii de eficacitate ale intervențiilor de DAP asupra VE: (1) frecvența varicelor reziduale; (2) procentul de recidivă a VE și (3) frecvența hemoragiilor din VE în perioada postoperatorie îndepărtată [2, 9-11]. Intervențiile de DAP (tip Hassab-Paquet și Sugiura-Futagawa) sunt considerate metode efective de tratament a varicelor gastrice [3, 12], însă persistă pericolul potențial de

obliterare incompletă a VE [2, 4, 9, 10, 13]. La momentul actual rămâne discutabil efectul intervențiilor de DAP asupra VE, precum și argumentarea utilizării acestora în tratamentul chirurgical al hipertensiunii portale [14, 15, 26, 27].

Scopul acestui studiu este evaluarea comparativă a procedurilor de devascularizare extinsă și limitată asupra flebectaziilor esofagiene și gastrice, precum și studierea ratei de supraviețuire în perioada post-DAP.

Material și metodă

În contextul influenței asupra VE au fost studiate rezultatele intervențiilor de DAP pe un lot de 47 pacienți, începând cu 3 luni postoperator și a fost efectuată analiza comparativă a intervențiilor de DAP limitat (grupul 1 n=7) și DAP extins (grup 2, n=40). Astfel, în lotul DAP cu devascularizare esofago-gastrică limitată (n=7) au fost incluși pacienții cu operația Tanner în modificarea Romero-Torres (n=4) [16] și intervenția descrisă în original de Hassab (n=3) [3].

În lotul DAP cu devascularizare extinsă au fost incluși pacienții care au beneficiat de operația Hassab-Paquet modificată (n=36) și procedeul Sugiura-Futagawa transabdominal (n=4).

Intervențiile de DAP au fost efectuate cu scop de profilaxie a primei hemoragii din VE în 27 cazuri, cu scop de profilaxie a recidivei hemoragiei – operație de elecție - în 20 cazuri.

Este necesar de menționat că în cazul DAP cu devascularizare extinsă a fost standardizată tehnica procedurii chirurgicale [17] cu unica modificare a etapei finale a operației Sugiura-Futagawa - transecția esofagului cu dispozitiv de sutură mecanică.

Etiologia HP a fost ciroza hepatică (CH) postvirală (HBV+□, HCV sau combinarea acestora) în 43 cazuri, ciroza hepatică asociată cu tromboza sectorală a axului portal (CH+TSP) în 7 cazuri, și câte un caz de HP idiopatică (HPI) și mielofibroza idiopatică.

Aprecierea rezervei funcționale hepatice a fost efectuată în baza celor mai adecvate criterii existente la momentul actual, bazate pe clasificarea unanim acceptată Child-Pugh [18]. Repartizarea pacienților conform rezervei funcționale după Child-Pugh a fost următoarea: „A”/”B”/- 16/31, scorul mediu a constituit – 9 ± 0.27 .

Gradul de dilatare a VE, răspândirea acestora, aprecierea calitativă și cantitativă a stigmatelor riscului major de hemoragie, starea mucoasei esofagiene după tratamentul endoscopic au fost apreciate conform clasificării Japanese Society for Portal Hypertension (1991) [19].

Cu scop de apreciere cantitativă a efectului DAP asupra VE, până la și după tratament, a fost utilizat scorul H. Nakase et al., unde $F_0 = 0$, $F_1 = 1$, $F_2 = 2$ și $F_3 = 3$ [20].

Localizarea varicelor gastrice a fost apreciată conform clasificării propuse de Sarin S K. et al. (1992) [21]. În lotul general de pacienți au fost diagnosticate VE în 27 (57.4%), VE și G (Sarin tip I) - în 18 (38.2%) și VE și G (Sarin tip II) - în 2 (4.2%) cazuri.

Prognostarea supraviețuirii, frecvenței recidivei VE și recidivei hemoragiei din VE au fost calculate prin metoda Kaplan-Meier, utilizând testul long-rank și Hazard Plots. Datele obținute au fost prelucrate cu ajutorul IBM/PC utilizând softurile de prelucrare statistică SPSS for Windows 10.0.5 (SPSS, Chicago, IL, USA).

Rezultate

A fost remarcat efectul intervențiilor de devascularizare asupra varicelor gastrice și esofagiene. Astfel, gradul VE până la și după intervenție a fost: $F_3 - 24$ (51.06%) vs. 1 (2.12%) ($p < 0.001$), $F_2 - 16$ (34.04%) vs. 11 (23.4%), $F_1 - 7$ (14.89%) vs. 6 (12.76%) și $F_0 - zero$ vs. 29 (61.7%) respectiv. Preoperator – DAP + SE, valoarea medie a indicelui H. Nakase et al. (1996) a constituit - 2.36 ± 0.11 , postoperator – 0.66 ± 0.13 puncte ($P < 0.001$). Eradicarea completă a VE a fost obținută în 29 (61.7%). Analizând acest criteriu în diferite loturi, s-a constatat că frecvența VE reziduale diferă considerabil în grupul cu DAP extins și limitat și a constituit 32.5% și 100% respectiv ($p < 0.001$). Postoperator valoarea indicelui H. Nakase et al. (1996) a arătat o diferență statistic semnificativă între grupul 1 și 2 și a constituit 1.86 ± 0.26 vs. 0.48 ± 0.12 ($p < 0.01$) respectiv. Este necesar de menționat că datele obținute corespund în totalitate cu datele publicate anterior în literatura de specialitate [11, 20].

Eradicarea completă a VE și gastrice Sarin tip 1 a fost observată în toate cazurile, datele respective fiind reflectate în

literatură, în acest context intervenția Hassab-Paquet fiind considerată metodă standard în cazul varicelor gastrice [3, 22-24]. Astfel, datele obținute demonstrează că din multitudinea modificărilor de DAP, doar intervențiile extinse (Hassab-Paquet și Sugiura-Futagawa) sunt considerate efective în tratamentul VE și gastrice.

Este necesar de menționat, că noi am remarcat o diferență de funcție motor-evacuatorie a esofagului după DAP (Hassab-Paquet și Sugiura-Futagawa). Astfel, în perioada postoperatorie precoce s-a constatat încetinirea tranzitului baritat în regiunea transecției și rigiditatea în această zonă (Fig. 1).

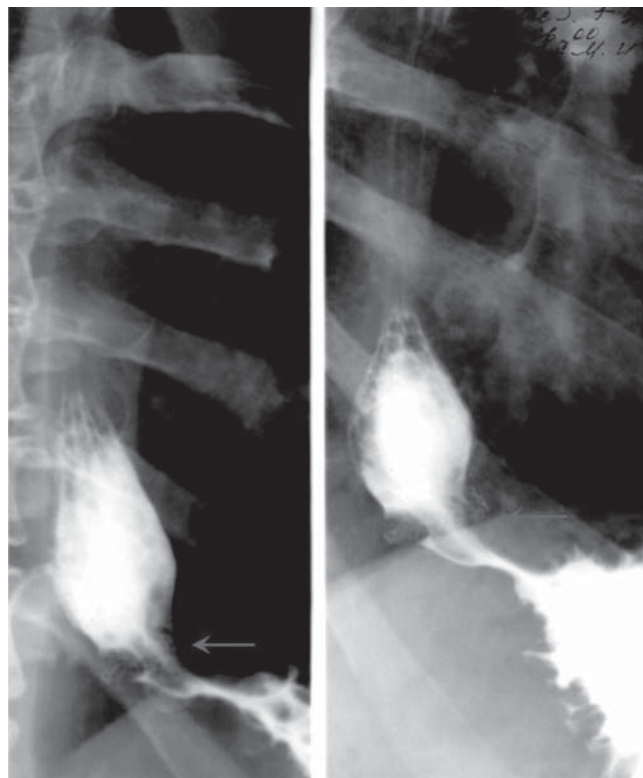


Figura 1. Aspect radiologic al esofagului la ziua 14 după transecție transabdominală a acestuia: (←) – linia de anastomoză (clipse).

O anumită încetinire a tranzitului esofagian este remarcată până la luna 6 postoperator, acesta restabilindu-se complet spre sfârșitul primului an.

Este necesar de menționat că unele particularități ale aspectului endoscopic au fost remarcate la diferite termene după intervenția Sugiura, astfel, în primele 3 luni postoperator, practic la toți pacienții au fost constatate eroziuni (Fig. 2), considerate de unii autori drept potențiale surse de hemoragie care dictează necesitatea administrării de durată a remediilor antiulceroase.

La 6-12 luni postoperator a fost menționată dispariția afecțiunilor erozive ale mucoasei esofagiene, formarea completă a inelului cicatricial în locul transecției (Fig. 3), iar în 2 cazuri au fost vizualizate clipsurile de tantal, fără semne de inflamație perifocală.

Rata sumară a recidivei VE a constituit 14 (29.7%) din totalitatea intervențiilor de DAP, termenul mediu de apariție repetată a varicelor a constituit 26.4 ± 3.7 luni, mai mult ca atât, s-a constatat tendința evidentă spre reducerea treptată a numărului de pacienți fără recidiva VE cu mărirea termenului după intervenție. Analizând frecvența recidivelor VE în

dependență de extinderea devascularizării s-a constatat, că după DAP limitate recidivele au fost statistic semnificativ mai frecvente comparativ cu DAP extinse, 100% vs. 17.5% ($p < 0.001$) respectiv. Prognozarea recidivei VE după diverse intervenții a demonstrat avantajele devascularizărilor extinse vs. limitate la toate etapele postoperatorii tardive (Fig.4).

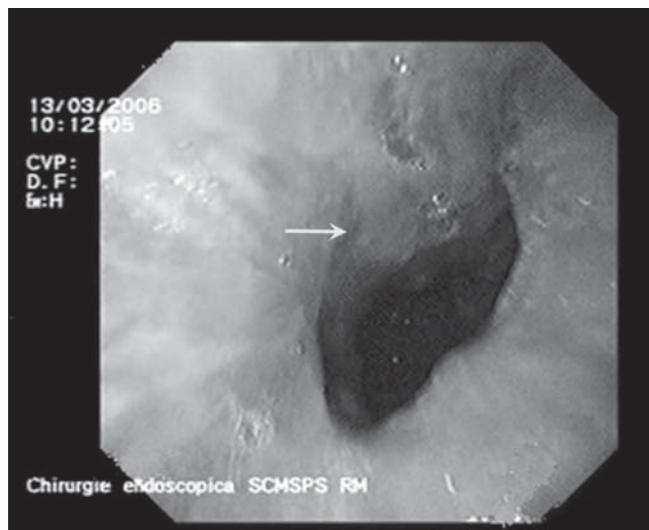


Figura 2. Aspect endoscopic al esofagului la 3 luni după transecție esofagiană transabdominală: F0, RCS(-), E. (→) – clipșă vizualizată pe linia de transecție și erozii unice

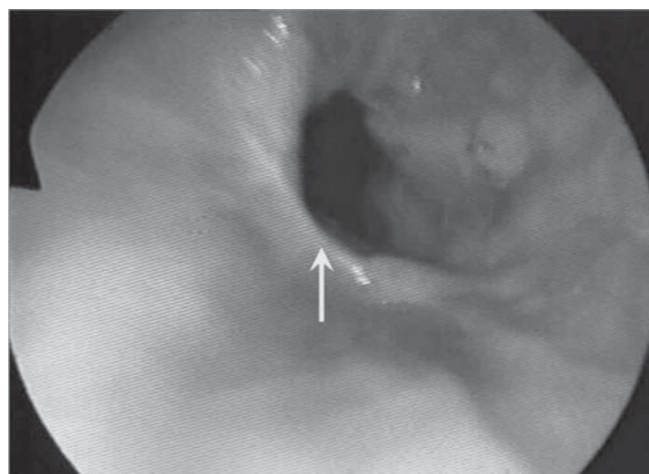


Figura 3. Aspect endoscopic al esofagului la un an după transecție esofagiană transabdominală: F0, RCS(-). (↑) – cicatrice ineleră

Termenul de dezvoltare a recidivei VE a fost diferit și în caz de DAP extins a constituit 29.9 ± 6.5 luni, iar în cele limitate – 23 ± 3.6 luni ($p = 0.432$). Rata redusă de recidivă a VE după intervențiile de DAP extinse a fost semnalată și în cadrul altor studii similare [11].

Analizând cele menționate anterior, considerăm că devascularizarea paraesofagiană extinsă este efectivă în eradicarea VE, și susținem opinia că aceste intervenții pot fi considerate drept o alternativă acceptabilă șunturilor porto-sistemice [11]. Unicul dezavantaj al intervenției Hassab-Paquet comparativ cu Sugiura-Futagawa este persistența probabilității de varice reziduale sau recidivante, deoarece nu este întrerupt fluxul venos intramural esofagian. Însă, conform rezultatelor obținute în cadrul prezentului studiu, precum și datelor literaturii

[22, 24], dezavantajul dat poate fi ușor controlat prin metode de tratament endoscopic a VE (LE, STE). Mai mult ca atât, susținem opinia altor grupuri din domeniul HP, care consideră drept etapă de bază în efectuarea DAP devascularizarea paraesofagiană și nu transecția esofagiană [9,13,22,25].

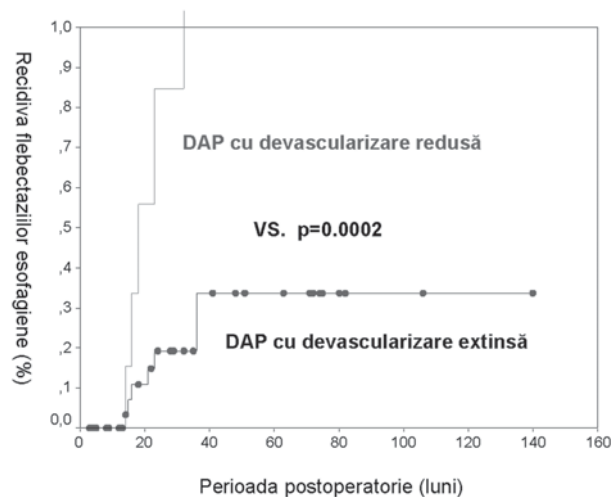


Figura 4. Pronosticul recidivei VE după intervențiile de DAP: risc statistic semnificativ mai redus în DAP extins vs DAP redus ($p = 0.0002$) (analiza conform Kaplan-Meier cu utilizarea testului long-rank).

Unul din criteriile de bază pentru aprecierea eficacității intervențiilor de DAP, precum și altor intervenții în caz de VE și HP este indicele de supraviețuire pe durata a 1, 3, 5 și 10 ani [1,2,4,8,17,20].

Termenul de supraveghere a pacienților care au suportat DAP și SE, în cadrul acestui studiu a constituit în mediu 49.6 ± 6.2 (de la 3 la 143) luni. În perioada postoperatorie îndepărtată au decedat 9 (19.1%) pacienți, toți din clasa funcțională Child-Pugh „B”. Decesul a fost înregistrat în mediu la 38 ± 5.9 (de la 18 la 59) luni postoperator. În toate cazurile, cauza principală de deces, a fost progresarea insuficienței hepatice (coma). În cadrul prezentului studiu, supraviețuirea după intervențiile de DAP a constituit: 1 an – 100%, 2 ani – 93.9%, 3 ani – 84.6%, 5 ani – 66.6%. Datele obținute de noi referitor la supraviețuirea generală după intervențiile de DAP corelează în totalitate cu datele publicate în literatură. Astfel, conform datelor publicate de alți autori acest indice a constituit: 1 an – de la 50 la 95%, 3 ani – de la 36 la 70%, 5 ani – de la 24 la 88% și 10 ani – de la 6 la 73% [1,2,11,16,20].

Cel mai important factor care determină termenul de supraviețuire în perioada postoperatorie îndepărtată, este rezerva funcțională hepatică. *De facto* supraviețuirea pacienților cu clasa funcțională Child „A” vs. Child „B” a fost aceeași spre sfârșitul primului an, și a constituit în ambele grupe 100%. La pacienții Child-Pugh „A” acest indice a rămas nemodificat pe parcursul a 10 ani, pe când la pacienții din clasa funcțională Child-Pugh „B” a fost în scădere continuă, și a constituit la 2 ani – 91.3% ($p > 0.05$), la 3 ani – 84.2% ($p > 0.05$), 5 ani – 55.5% ($p < 0.01$).

Diferența statistic semnificativă ($p = 0.0366$) de supraviețuire în perioada postoperatorie îndepărtată a pacienților din clasele funcționale „A” și „B” (Fig.5) argumentează opinia existentă referitor la necesitatea selectării minuțioase a candidaților pentru DAP, îndeosebi pentru intervențiile profilactice [20, 26]. Acești indici, în cadrul studiilor analogice au constituit pentru clasa funcțională „A” – de la 78 la 100% pe parcursul a

5 ani, iar supraviețuirea la 10 ani – de la 62 la 73%, iar pentru clasa funcțională „B” – 43-77% și 38-45% respectiv [1,2,9,20]. În același timp, a fost remarcat că supraviețuirea pacienților din clasa funcțională „C” este minimală, și de regulă acești pacienți nu supraviețuiesc pe durata a 5 ani [9, 20].

Este important de remarcat faptul că patologia care a condiționat apariția HP, reprezintă unul din factorii de bază care influențează supraviețuirea pacienților în perioada postoperatorie îndepărtată [1,2,20]. În cazul CH, acești indici sunt evident mai mici decât în cazul HPI, care reprezintă o parte semnificativă din seriile de pacienți raportați în Japonia [4,8,20,24].

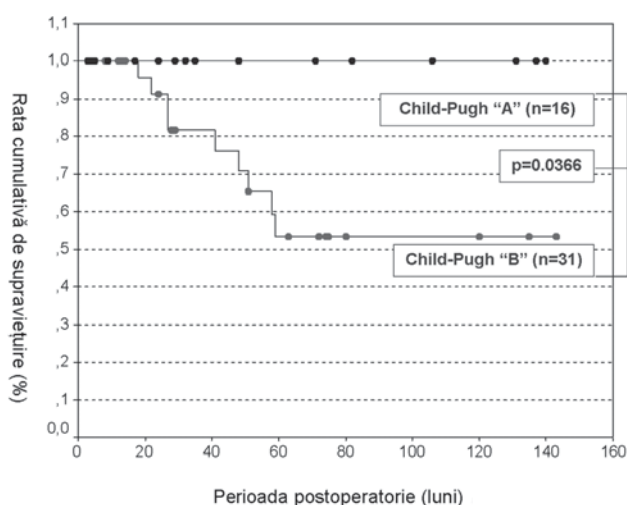


Figura 5. Prognostarea supraviețuirii pacienților după metoda Kaplan-Meier după intervenții de DAP în dependență de rezerva funcțională hepatică: Child A vs. Child B ($p < 0.05$)

Teoretic, caracterul intervenției chirurgicale (profilactic, electiv sau urgent) trebuie considerat unul din factorii potențiali care influențează supraviețuirea pacienților după DAP, deși în cadrul unor studii această corelație nu a fost observată [4]. În studiul curent a fost demonstrat că, deși termenul de supra-

viețuire după intervențiile profilactice și electiv comparativ cu cele urgente este mai mare, această valoare este statistic ne semnificativă ($p > 0.05$).

Unul din momentele negative ale intervențiilor de DAP este considerată recidiva hemoragiei din VE, frecvența căreia este de la 5.1% la 50% [11,12,22,27]. Riscul recidivei hemoragiei depinde de extinderea devascularizării și sporește direct proporțional cu perioada postoperatorie [20]. Hemoragiile variceale au fost remarcate în 4 (8.51%) cazuri după toate tipurile de DAP: 3 (42.9%) după DAP limitate și 1 (2.5%) după DAP extinse. Prognozarea frecvenței hemoragiilor variceale utilizând metoda Kaplan-Meier a demonstrat avantajul statistic semnificativ al intervențiilor de DAP extinse în prevenirea acestei complicații, asupra devascularizărilor limitate ($p = 0.001$).

Este important de menționat că recidiva hemoragiei variceale a fost semnalată la pacienții care au părăsit voluntar studiul (lipsa monitorizării endoscopice de etapă și sesiunilor necesare de LE sau STE). Rezultatele obținute referitor la recidiva hemoragiei după DAP corespund în totalitate unor studii publicate [6,8,9,20], fiind semnificativ mai mici decât în alte studii, unde complicația în cauză a fost semnalată la circa jumătate din pacienții operați [1].

Concluzie

Noi susținem opinia [6, 8, 26] că intervențiile de DAP extinse sunt efective în controlul de durată a VE și gastrice, ele pot fi considerate drept intervenții de elecție pentru pacienții cu rezervă funcțională hepatică păstrată (Child-Pugh A). Durata mare de supraviețuire a pacienților după DAP poate fi obținută în cazul pacienților cu HP necirogenă și în caz de CH cu funcție hepatică păstrată [3, 20], mai mult ca atât, intervențiile chirurgicale la pacienții cu clasa funcțională Child-Pugh „C” trebuie evitate, deoarece rezultatele obținute în acest grup de pacienți sunt nesatisfăcătoare. Unul din avantajele semnificative ale intervențiilor de DAP trebuie considerată calitatea bună a vieții în perioada postoperatorie tardivă, și primordial – lipsa sau procentul minimal de encefalopatie porto-sistemică.

BIBLIOGRAFIE

- Battaglia, G., Ancona, E., Patarnello, E., Morbin, T., Anselmino, M., Peracchia, A. Modified Sugiura operation: long-term results. *World J Surg*, 1996; 20(3), p.319-24.
- Dagenais, M., Langer, B., Taylor, B.R., Greig, P.D., Experience with radical esophagogastric devascularization procedures (Sugiura) for variceal bleeding outside Japan. *World J Surg*, 1994; 18(2), p.222-8.
- Hassab, M.A., Gastro-esophageal decongestion and splenectomy GEDS (Hassab), in the management of bleeding varices. Review of literature. *Int Surg*, 1998; 83 (1), p.38-41.
- Idezuki, Y., Kokudo, N., Sanjo, K., Bandai, Y., Sugiura procedure for management of variceal bleeding in Japan. *World J Surg*, 1994; 18(2), p.216-221.
- Orozco, H., Mercado, M.A. Rise and downfall of the empire of portal hypertension surgery. *Arch Surg*, 2007; 142(3), p.219-221.
- Selzner, M., Tuttle-Newhall, J.E., Dahm, F., Suhocki, P., Clavien, P.A. Current indication of a modified Sugiura procedure in the management of variceal bleeding. *J Am Coll Surg*, 2001; 193(2), p.166-173.
- Ma, Y.G., Li, X.S., Zhao, J., Chen, H., Wu, M.C. Modified Sugiura procedure for the management of 160 cirrhotic patients with portal hypertension. *Hepatobiliary Pancreat Dis Int*, 2004; 3(3), p.399-401.
- Mathur, S.K., Shah, S.R., Nagral, S.S., Soonawala, Z.F. Transabdominal extensive esophagogastric devascularization with gastroesophageal stapling for management of noncirrhotic portal hypertension: long-term results. *World J Surg*, 1999; 23(11), p.1168-1174.
- Qazi, S.A., Khalid, K., Hameed, A.M., Al-Wahabi, K., Galul, R., Al-Salamah, S.M., Transabdominal gastro-esophageal devascularization and esophageal transection for bleeding esophageal varices after failed injection sclerotherapy: long-term follow-up report. *World J Surg*, 2006; 30(7), p.1329-37.
- Hosking, S.W., Johnson, A.G., What happens to esophageal varices after transection and devascularization?. *Surgery*, 1987; 101(5), p. 531 - 4.
- Jin, G., Rikkers, L.F., Transabdominal esophagogastric devascularization as treatment for variceal hemorrhage. *Surgery*, 1996; 120 (4), p.641-7.
- Wu, Y.K., Wang, Y.H., Tsai, C.H., Yung, J.C., Hwang, M.H., Modified Hassab procedure in the management of bleeding esophageal varices - a two-year experience. *Hepatogastroenterology*, 2002; 49(43), p.205-7.
- Johnson, M., Rajendran, S., Balachandran, T.G., Kannan, D., Jeswanth, S., Ravichandran, P., Surendran, R., Transabdominal modified devascularization procedure with or without esophageal stapler transection--an operation adequate for effective control of a variceal bleed. Is esophageal stapler transection necessary? *World J Surg*, 2006; 30(8), p.1507-18.

14. Wolff, M., Hirner, A. Surgical treatment of portal hypertension. Zentralbl Chir, 2005, 130(3), p.238-45.
15. Liu, B., Deng, M.H., Lin, N., Pan, W.D., Ling, Y.B, Xu, R.Y. Evaluation of the effects of combined endoscopic variceal ligation and splenectomy with pericardial devascularization on esophageal varices. World J Gastroenterol, 2006, 12(42), p.6889-92.
16. Romero-Torres, R., Long-term results of hemostatic gastric suture in the treatment of esophagogastric varices. World J Surg., 1989; 13(3), p.313-5.
17. Ghidirim, G.h., Misin, I., Gagauz, I., Zastavnițchi, Gh. Procedeuul Hassab-Paquet modificat în tratamentul varicelor esofagogastrice. Buletinul Academiei de Științe a Moldovei (Științe Medicale), 2007, no.1(10), p.50-57.
18. Paquet, K.J., Lazar, A., Koussouris, P., Hotzel, B., Gad, H.A., Kuhn, R., Kalk, J.F., Mesocaval interposition shunt with small-diameter polytetrafluoroethylene grafts in sclerotherapy failure. Br J Surg., 1995, 82(2), p.199-203.
19. Idezuki, Y., General rules for recording endoscopic findings of esophagogastric varices (1991). Japanese Society for Portal Hypertension. World J Surg., 1995, 19(3), p.420-2.
20. Idezuki, Y. (Edt.), Treatment of esophageal varices. Experta Medica. Amsterdam- New York-Oxford. 1988. 391 p.
21. Sarin, S.K., Lahoti, D., Saxena, S.P., Murthy, N.S., Makwana, U.K., Prevalence, classification and natural history of gastric varices: a long-term follow-up study in 568 portal hypertension patients. Hepatology, 1992; 16(6), p.1343-9.
22. Goyal, N., Singha, I D., Gupta, S., Soin, A.S., Nundy, S., Transabdominal gastroesophageal devascularization without transection for bleeding varices: Results and indicators of prognosis. J Gastroenterol Hepatol, 2007; 22(1), p.47-50.
23. Han, H.S., Yi, N.J., Kim, Y.W., Fleischer, G.D., New operative method for fundal variceal bleeding: fundectomy with periesophagogastric devascularization. World J Surg., 2004; 28(4), p.406-10.
24. Hashizume, M., Tanoue, K., Morita, M., Ohta, M., Tomikawa, M., Sugimachi, K., Laparoscopic gastric devascularization and splenectomy for sclerotherapy-resistant esophagogastric varices with hypersplenism. J Am Coll Surg., 1998, 187(3), p.263-70.
25. Singhal, D., Goyal, N., Soin, A.S., Gupta, S., Nundy, S. What Are the Essential Components of a Transabdominal Devascularization Procedure for Bleeding Esophageal Varices? World J Surg, 2007, 31(4), p.861-2.
26. Orozco, H., Mercado, M.A., Chan, C., Ramos-Gallard, G, Galvez-Trevino, R., Salgado-Nesme, N., Cisneros De-ajuria, R., Anthon, F.J. Current role of surgery for the treatment of portal hypertension. Ann Hepatol, 2002, 1(4), p.175-8.
27. Wright, A.S, Rikkers, L.F. Current management of portal hypertension. J Gastrointest Surg, 2005, 9(7), p.992-1005.

DRENAREA TRANSLUMINALĂ ENDOSCOPICĂ A COLECȚIILOR PANCREATICE

TRANSLUMENAL ENDOSCOPIC DRAINAGE FOR PANCREATIC LIQUID COLLECTION

Gheorghe GHIDIRIM, Anatolie GHEREG, Romeo ȘCERBINA, Ala SUMAN, Sergiu MUNTEANU

Catedra chirurgie Nr. 1 „N. Anestiadi”

Universitatea de Stat de Medicină și Farmacie „N. Testemițanu”

Curs Endoscopie, Chirurgie Miniminvazivă

Rezumat

Acest studiu prezintă tratamentul consecutiv a 15 pacienți cu abcese pancreatice pe cale endoluminală endoscopică, în perioada anilor 1998-2008. Accesul a fost transmural (transgastic sau transduodenal) fiecare aparte sau și transpapilar. Această metodă este considerată în ultimul timp ca opțiune de tratament în abcesele pancreatice selectate.

Summary

This study review 15 consecutively treated patients with pancreatic abscesses patients with the help of transluminal endoscopic drainage, for the period 1998-2008. The approaches had been made single or in a combination of two methods: transmural (transgastic or transduodenal) and transpapillary. That currently can be considered a primary treatment option for selected pancreatic fluid collection.

Introducere

În 2004, Kaloo et al. au descris accesul endoscopic peroral al cavității abdominale pentru biopsia ficatului, propunând o tehnică de acces în procedeele chirurgicale. În realitate, accesul

endoscopic transluminal a fost documentat de Kozarek et al, mai devreme de 1985 pentru tratamentul pseudochisturilor pancreatice, trecând în revistă o experiență de 15 ani de drenare transluminală endoscopică prin acces retroperitoneal pentru drenarea abceselor pancreatice în corespundere cu clasificarea

de la Atlanta, abcesul pancreatic este o colecție circumscrisă intraabdominală de obicei în pancreasul proximal, care conține sau nu necroze pancreatice. Abcesele pancreatice, de obicei, sunt limitate și circumscrise cu un perete bine definit. Ele alcătuiesc 2-5% din pacienții spitalizați cu pancreatite. Incidența este mai mare la pacienții cu pancreatită acută severă (PAS). Pseudochisturile infectate sunt rezultatul traumei pancreasului și a pancreatitei, care adesea reprezintă un stadiu intermediar între necroza pancreatică și formarea de abces.

Tradițional, colecțiile pancreatice sunt tratate prin debridare și drenare, cu o mortalitate de la 10% până la 59% și o morbiditate de la 60% până la 93%. Drenarea colecțiilor pancreatice prin ghidaj ecografic și CT sunt recomandate ca ultime tehnici invazive, dar ele necesită un drenaj extern pentru o perioadă extinsă de timp, cu formarea unei fistule pancreatice în mai mult de 39% după datele materialelor publicate.

Un alt acces miniinvaziv este debridarea retroperitoneală a colecțiilor pancreatice. Majoritatea autorilor pledează pentru accesul transmural endoscopic în pseudochisturile pancreatice necomPLICATE și a abceselor pancreatice.

Studiul nostru are scop determinarea posibilităților, siguranței și eficacității drenajului endolumenal endoscopic al colecțiilor pancreatice și parapancreatice.

Material și metode

În ce ne privește am analizat retrospectiv experiența endoscopică de drenare a abceselor pancreatice între 1998 - 2008. 35 pacienți au fost selectați pentru drenarea endoscopică a colecțiilor lichidiene pancreatice, iar 15 (51%) din acești pacienți au avut diagnostic de colecții pancreatice. Datele despre colecții includ: prezența simptomelor, mărimea la CT, constatările endoscopice în timpul examinărilor și drenărilor endoscopice și evaluarea minuțioasă în dinamică. Diagnosticul abceselor a fost bazat pe două sau mai multe semne, după cum urmează: febra, durerile abdominale, leucocitoză și culturile pozitive bacteriologice din lichidul colectat.

Înainte de examenul endoscopic toți pacienții au fost examinați prin ecografie, CT și examenul de laborator. Pacienții cu suspecții de abces au primit o doză de antibiotic până intervenție. După 6 săptămâni de la drenare s-a repetat examenul ecografic ori CT, la necesitate urmată de CPRE. Aceste investigații se efectuează atât în mod ambulator cât și pacienților spitalizați. Rezultatul intervențiilor erau considerate pozitive când drenarea era efectivă iar evaluarea ulterioară nu determina o recidivă a proceselor patologice. Selectarea tipului de drenaj endoscopic a fost determinată de datele CT și CPRE inițială. Criteriile de selecție pentru terapia endoscopică la pacienții examinați au inclus prezența unui perete bine dezvoltat, nu mai puțin de 1 cm, și orice comunicare cu tractul gastro-intestinal sau comunicarea cu ductul pancreatic. Examenul bacteriologic a fost efectuat la pacienții cu suspiciune de abcese în timpul drenării. Lichidul chistic și biopsatul s-a prelevat și pentru a exclude neoplasmul de chist.

Au fost folosite două tehnici endoscopice pentru drenare, singulare sau în combinație: drenaj transpapilar și drenaj transmural (transgastroic sau transduodenal). Drenajul transpapilar este indicat în cazul când chistul sau abcesul comunică cu ductul pancreatic. Drenajul transmural este indicat, atunci când abcesul pancreatic deformează peretele gastric sau duodenal. Tehnicile combinate transmurale și transpapilare sunt folosite

în cazul abceselor multiple, care necesită drenaj endoscopic.

Tehnica operatorie

Tratamentul endoscopic începe cu examinarea mucoasei stomacale și duodenale pentru detectarea semnelor de compresie extrinsecă: ampula Vater este injectată pentru opacifierea ambilor ducti biliar și pancreatic. Sfincterotomia este efectuată, la început, la nivelul sfincterului biliar și a ductului pancreatic (selectiv), când este preconizată o drenare transpapilară. În unele cazuri, ductul pancreatic nu poate fi injectat datorită schimbărilor anatomice, iar calea transmurală este aleasă pentru drenarea colecției. Dacă abcesul comunică cu ductul pancreatic, se va plasa stentul plastic pancreatic, folosind firul de ghidaj în cavitatea abcesului, permițând drenarea lui în duoden. În cazul în care anatomic este demonstrată destrucția ductului pancreatic, iar pseudochistul nu poate fi accesat, prin firul de ghidaj, stentul este plasat în duct cu capătul închis până la originea abcesului, fiind încercat drenajul transmural. Aceste stente rămân în ductul pancreatic până la rezolvarea abceselor sau până la micșorarea semnificativă a volumului acestuia, concretizat prin scanare CT.

Drenajul transmural este urmărit până când controlul endoscopic determină proeminența lumenală, cu ajutorul cuțitului-ac sau a chistotomului este deschisă colecția în stomac sau duoden. O arie de 2-3 mm este cauterizată iar cuțitul-ac sau chistostomul este introdus în colecție, urmează apoi plasairea firului - ghid prin centrul cuțitului-ac sau chistostomului în cavitate. Orificiul este lărgit cu un balon, sfincterotom sau chist-enterotom. După crearea chistoenterostomiei un stent sau două de tip „pigtail”, sunt inserate. Stenturile sunt păstrate mai mult de 6 săptămâni, până când colecțiile sunt rezolvate sau semnificativ micșorate în volum.

Rezultate

Drenajul endoscopic a fost efectuat la 15 pacienți cu colecții pancreatice: 9 bărbați și 6 femei cu vârsta între 16-78 ani. Colecțiile au fost rezultatul pancreatitei acute la 9 pacienți (57%). Ceilalți 7 pacienți au avut colecții, complicații ale pancreatitelor cronice. Timpul de la declanșare a PA și intervențiile de drenare au fost, în mediu, de 8 săptămâni (1 - 36) săptămâni. Pancreatitele au fost idiopatice (n=6,37%), biliare (n=6,32%), alcoolice (n=3,20%). Cele mai ușoare semne au fost durerile abdominale la 12 (80%), febra la 8 (57%), grețuri/vomă 7 (49%). Însămânțările pozitive ale lichidului pancreatic au fost la 10 pacienți (69%), leucocitoză la 7 pacienți (51%). Flora: Staphilococcus, Escherichia coli, Enterobacter, Haemophilus, Candida. Infecția a fost la 7 pacienți (52%), purulentă la 5 pacienți (31%) și țesuturi necrotice la 2 pacienți (17%). Colecțiile pancreatice au fost detectate la scanare CT cu diametru mediu de 8 cm (2 - 17%). Colecțiile în corpul pancreatic (n = 3,23%), cefal (n=7, 46,6%), talia (n=1, 6%), localizări multiple (n= 4, 27,4%). CT prin scanare a determinat sediment pancreatic la 9 pacienți (63%), cantitate mică de sediment la 4 pacienți (26,6%) și sediment moderat la 2 pacienți (13,5%). Toți pacienții au fost examinați endoscopic și CPGRE cu un succes de canulare a ductului pancreatic la 84% pacienți. Ductul pancreatic a comunicat cu cavitatea abcesului la 49% pacienți. Examenul endoscopic a demonstrat proeminența stomacului sau duodenului la 54% pacienți. Calea de acces pentru drenare endoscopică a fost transgastroică (n = 6, 43%), transduodenal (n= 1, 11%) combinat

transgastic și transpapilar (n=3,23%), combinat transduodenal și transpapilar (n=1, 3%), unic transpapilar (n=4, 20%). Drenul a fost inițial efectiv la 14 pacienți (94 %), 12 pacienți (80%) au avut o rezolvare completă a abceselor după aproximativ 15 luni fără o recurență evidentă, iar 5 pacienți (37%) au dezvoltat complicații, care au necesitat intervenții repetate. 3 pacienți (20 %) au necesitat tratament chirurgical. Un pacient (6%) a necesitat laparotomie de urgență pentru controlul hemoragiei. La 1 pacient a eșuat metoda endoscopică: prin acces transduodenal. Trei din aceștia au suportat drenare internă cu o chisto-enterostomie chirurgicală. Un singur pacient a fost supus unei noi încercări de drenaj endoscopic cu lărgirea chisto-gastrostomiei până la 2 cm și extragerea țesuturilor necrotice, folosind forcepele de recuperare. Eșecul drenajului endoscopic nu a avut corelații cu etiologia pancreatitelor, sau de forma acută sau cronică. Rata complicațiilor a fost de 6%. Cazuri de deces nu au fost. Un pacient a decedat peste 6 luni după tratament endoscopic în rezultatul unei tromboembolii pulmonare.

Discuții

Morbiditatea și mortalitatea este tradițional asociată cu operația pe pancreas pentru complicațiile pancreatitei cum ar fi abcesele sau necrozele. Majoritatea studiilor examinează rezultatele drenajului endoscopic al pseudochisturilor pancreatice, dar puține au descris eficacitatea drenării endoluminale în serii mari de abcese pancreatice. Acest studiu a avut drept scop studierea unei experiențe de 10 ani de drenaj endoscopic al colecțiilor pancreatice. Incidența rezolvării complete a chisturilor a fost de 83% într-o perioadă medie de 15 luni. Aceste rezultate sunt comparabile cu alte serii prezentate de alți autori, documentându-se un rezultat similar. Weckman et al. au raportat date comparabile cu un succes al drenării pseudochisturilor în 86% din 165 pacienți, cu o rată de recurență de 5%, timp de 25 luni de supraveghere. Cremer et al a prezentat rata de succes în drenarea pseudochisturilor mai mare de 98%. Acuratețea acestor rezultate trebuie să fie privite critic, deoarece această tehnică a fost aplicată la o paletă largă de patologie pancreatică cu o supraveghere cu perseverență de mai mult timp. Binmoeller et al. au demonstrat o rată inițială de succes în 94% cazuri la 50 pacienți tratați, cu o recurență de 23% într-un interval de 22 luni.

De Palma et al., de asemenea, au notat o rată de succese de 90% la 49 pacienți, urmată de o rată de recurență de 21% timp de 26 luni de supraveghere, concluzionând, că rata de succes, în terapia endoscopică, este de 76%.

Catalano et al. au prezentat datele drenării transpapilare, care prezintă mai puține complicații, decât cel transmural, este efectiv, demonstrând o rată de 76% de rezolvare după o supraveghere de 37 luni. Drenarea abceselor raportate de Binmoeller et al., Park et al., Venu et al., a avut o rată de succes în jur de 90% inițial, cu o scădere până la 80% - 74 % la distanță.

Experiența noastră a demonstrat o lipsă de diferență al eșecului tratamentului endoscopic, fără un raport evident vis a vis de calea de abord transgastică sau transduodenală. În studiul prezentat de Cahen et al. factorii pentru concretizare ar fi: localizarea chistului în cefalul pancreatic, inserarea multiplelor stenturi în cavitatea pseudochisturilor și menținerea mai mult de 6 săptămâni. Complicațiile în seria noastră au fost similar celor prezentate de alți autori, care au demonstrat o frecvență înaltă a hemoragiilor în cazul drenării transgastice datorită rețelei vasculare exprimate în peretele gastric. În studiul nostru am determinat comunicarea cu ductul pancreatic la 49 % pacienți. USG ghidată endoscopic, propusă de Nealon și Walser, poate micșora rata hemoragiilor din peretele gastric sau duodenal. Noi credem, că prezența lichidului în bursa omentală, deschide calea spre infectarea necrozelor și formarea abceselor pancreatice. Weckman a demonstrat că drenarea pseudochisturilor și a altor colecții lichidiene pancreatice, dau rezultate similar stentării multiple endoscopice. Pacienții cu abcese pancreatice aveau semene de septicemie sau peritonită, care indică tratamentul chirurgical de urgență.

Accesul optimal pentru drenarea abceselor încă necesită un studiu randomizat, iar datele de literatură cât și cele proprii, chiar și la un număr nu prea mare de cazuri, confirmă reducerea mortalității și morbidității după un tratament endoscopic, în comparație cu tratamentul chirurgical convențional.

Concluzie

Chirurgia endoscopică, pentru colecțiile pancreatice, este realizabilă și efectivă.

Ea este o alternativă tratamentului chirurgical și poate fi considerată drept tratament, de primă opțiune, în colecțiile lichidiene pancreatice.

Bibliografie

- KALLOO, A.N., SINGH, V.K., JAGANNATH, S.B., NIYAMA, H., HILL, S.L, VAUGH, C.A., MAGEE, C.A., KANTSEVOY, S.V. Flexible transgastic peritoneoscopy: a novel approach to diagnostic and therapeutic interventions in the peritoneal cavity. *Gastrointest Endosc* 2004;60, p. 114-117.
- KOZAREK, R.A., BRAYKO, C.M., HARLAN, J., SANOWSKI, R.A., CINTORA, I., KOVAC, A. Endoscopic drainage of pancreatic pseudocysts. *Gastrointest Endosc* 1985;31, p. 322-327.
- DE PALMA, G.D., GALLORO, G., PUZZIELLO, A., MASSONE, S., PERSICO, G. Endoscopic drainage of pancreatic pseudocysts: a long term follow-up study of 49 patients. *Hepată-Gastroent* 2002, 49, p. 1113-1115
- PARK, J.J, KIM, S.S., KOO, Y.S., CHOI, J.D., PARK, H.C., KIM, J.H., KIM, J.S., HYUN, J.H. Definitive treatment of pancreatic abscess by endoscopic transmural drainage. *Gastrointest Endosc* 2002, 55:256-262.
- WECKMAN, L., KYLAMP, M.L., POULAKAINEN, P., HALTUNEN, J. Endoscopic treatment of pancreatic pseudocysts. *Surg Endosc* 2006, 20:603-607
- BINMOELLER, K.F., SEIFERT, H., WALTER, A., SOEHENDRA, N. Transpapillary and transmural drainage of pancreatic pseudocysts. *Gastrointest Endosc* 1995, 42:214-218
- BINMOELLER, K.F., WALTER, A., SEIFERT, H., SOEHENDRA, N. Endoscopic therapy for pancreatic abscess. *Gastrointest Endosc* 1993, 39:AB308.
- CAHEN, D., RAUWS, E., FOCKENS, P., WEVERLING, G., HUIBREGTSE, K., BRUNO, M. Endoscopic drainage of pancreatic pseudocysts: long-term outcome and procedural factors associated with safe and successful treatment. *Endoscopy* 2005, 37:977-983.
- NEALON, W.H., WALSER, E. () Duct drainage alone is sufficient in the operative management of pancreatic pseudocyst in patients with chronic pancreatitis. *Ann Surg* 2003, 237:614-620.
- Harewood, G.C., Wright, C.A., Baron, T.H. Impact on patient outcomes of experience in the performance of endoscopic pancreatic fluid collection drainage. *Gastrointest Endosc* 2003, 58:230-235.

EVOLUȚIE ȘI REZULTATE ÎN TRATAMENTUL NONOPERATOR AL LEZIUNILOR TRAUMATICE ÎNCHISE ALE FICATULUI

EVOLUTION AND RESULTS IN NONOPERATIVE TREATMENT OF BLUNT HEPATIC INJURIES

Gheorghe GHIDIRIM^{1**}, Gheorghe ROJNOVEANU^{1*}, Radu GURGHÎȘ²

1 - Catedra Chirurgie nr. 1 "N. Anestiadi"

2 - Laboratorul «Chirurgie Hepato-Pancreato-Biliară», Universitatea de Stat de Medicină și Farmacie „N. Testemițanu”

* conferențiar, dr. hab. în med.

** academician, dr. hab. în med., prof. universitar

Rezumat

Sunt raportate rezultatele tratamentului nonoperator al TH închise, obținute în Clinica Chirurgie N1 „N. Anestiadi” a CNȘPMU (Chișinău), pe perioada 2003-2008 și prezentată revista literaturii complicațiilor specifice ale TNO a leziunilor hepatice. Toți pacienții au suportat traumatism asociat. Morbiditatea nespecifică a fost de 18,75%, durata spitalizării – 13,5±2,12 zile. A fost înregistrat un caz de deces (5%), cauzat de TCC sever. Conversiuni la tratamentul chirurgical nu s-au înregistrat. În toate cazurile s-a efectuat monitoring clinic în serie, cu observație fizică și biologică la 1, 3, 6 și 12 luni, fără a fi înregistrate unele complicații.

Summary

The presented results of treated blunt hepatic injuries are the ones' obtained in the period 2003-2008, at nr. 1 „Nicolae Anestiadi” Clinical Surgery and the literature review of the specific NOT complications of hepatic lesions. All of patients have had an associated trauma. Unspecified morbidity was 18,75%, with a hospital stay of - 13,5±2,12 days and general lethality of 5%, caused by severe CCT. Conversions to surgical treatment haven't been registered. All cases were clinically monitored at every 1, 3, 6 and 12 months, without any registered complications.

Introducere

Deși, intervenția chirurgicală urgentă rămâne a fi standardul acceptat pentru pacienții hemodinamic instabili, cu traumatisme hepatice (TH) închise, în ultimele decade a crescut rata tratamentului nonoperator (TNO) față de cel operator. Rata raportată a succesului TNO este destul de înaltă în toate studiile și atinge 80-90% [1-3]. În TH închise determinantul primar al pronosticului este prezența hemoragiei active, ce ar necesita embolizare arterială sau intervenție chirurgicală pentru hemostază și, de fiecare dată, sporește dramatic rata morbidității și mortalității, atunci când intervenția este inevitabilă [4, 5]. Publicațiile anterioare au arătat că 22-61% dintre pacienții cu TH închise sau penetrante sunt în șoc la momentul spitalizării și ar necesita laparotomie [6]. Dar, de asemenea, este documentat faptul că 50-70% din leziunile hepatice nu hemoragiază la momentul laparotomiei și pot fi, cu succes, supuse TNO [7, 8]. Prognozarea necesității tratamentului chirurgical înaintea dezvoltării instabilității hemodinamice este direcția prioritară de cercetare, ce va conduce la îmbunătățirea rezultatelor clinice la pacienții cu TH sever, supuși TNO. Deoarece imaginile tomografiei computerizate (TC) asigură cea mai veridică informație despre starea patologică a ficatului la pacienții hemodinamic stabili [9], se cercetează semnele tomografice ce ar prezice necesitatea tratamentului chirurgical, astfel minimalizând la maxim ratele de eșec ale TNO [4,10].

Material și metodă

Sunt analizate 20 cazuri de rezolvare nonoperatorie, inedită în Republica Moldova, a leziunilor hepatice închise în Clinica Chirurgie N1 „N. Anestiadi”. Raportul b/f – 5:1, vârsta medie – 29,31±3,56 ani. S-au înregistrat variabilele: vârsta, sexul, mecanismul traumatismului, scorul Glasgow, scorul traumatic (RTS), scorul severității traumatismului (ISS), procedeele diagnostice, morbiditatea și mortalitatea. Leziunile ficatului au fost asociate cu traumatism toracic – 18(90%), cranio-cerebrale – 16(80%), ale locomotorului – 7(35%) și șoc de gr.I-II la spitalizare la 12(60%) pacienți. În 5 cazuri au fost constatate, concomitent, leziuni ale splinei (2), rinichilor (4), pancreasului (2). Toți pacienții au fost supuși examenului clinic și paraclinic de rutină (hemograma, ultrasonografie abdominală, radiografie toracică și TC). Leziunile hepatice au fost clasificate conform Asociației Americane a Chirurgiei Traumei (AAST) și conform criteriului tomografic propus de Mirvis (1989).

Rezultate

Leziunile hepatice supuse TNO s-au repartizat după AAST: gr.I – 4 (20,0%), gr.II – 10 (50%), gr.III – 5 (25%), gr. IV – 1 (5%), cu indicii RTS: 7,63±0,129, ISS: 20,44±2,95. Diagnosticul de hemoperitoneum a fost stabilit ultrasonografic (USG) sau prin lavaj peritoneal diagnostic (LPD) și la necesitate, obligator, confirmat prin TC. USG efectuată la 18(90%) pacienți determină un hemoperitoneu de 60-600 ml la 8(40,0%). În 2

cazuri, cu status neurologic precar și șoc gr. II la spitalizare, hemoperitoneul a fost stabilit la LPD, fără examen USG anticipat. La etapa inițială, pentru evidențierea specificității rezultatelor USG și concretizarea volumului hemoperitoneului stabilit la LPD, s-a utilizat laparoscopia care, efectuată la 7(35%) pacienți, a constatat hemoperitoneu de 60-400 ml, hematom subcapsular al ficatului (2) și laceratii superficiale ale parenchimului hepatic (4). TC a fost efectuată obligator, ca examen imagistic indispensabil în TNO a TH, în toate cazurile posibile – 13 (65%) și a constatat leziuni de gr. II – 5, gr. III – 6 și gr. IV – 2 (Fig. 1), (hematoame intraparenchimotoase – 7, subcapsulare – 6), fără lezarea capsulei și hemoperitoneu de 200 - 400 ml – 7.

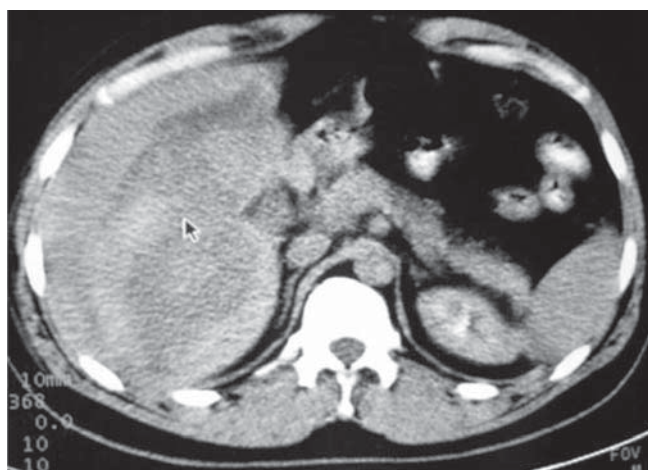

Figura 1. TC cu TH gr. IV (Mirvis), la spitalizare

Hematoamele intraparenchimotoase (7) aveau localizare centrală, în segmentele craniale ale lobului hepatic drept, după Couinaud, și dimensiuni de 3,5 – 11 cm. Pentru detectarea tomografică a zonei focale hipodense, s-a administrat sol. Urografină 76% – 200 ml sau sol. Vizipaque 370 – 50 ml i/venos bolus, care a permis obținerea imaginii hematomului acut hipodens, acesta fiind practic identic cu parenchimul intact, iar la contrastare se evidențiază. TC spiralată și reconstrucția digitală ulterioară a imaginilor, în toate cazurile, a permis aprecierea sigură și argumentată a tacticii selectate, pentru soluționarea leziunilor diagnosticate.

Toți pacienții selectați pentru TNO au fost internați în secția ATI pentru 24-48 ore, cu urmărire fizică și biologică. Hemograma nu a înregistrat devieri esențiale, probele biochimice stabilind valori crescute ale transaminazelor hepatice la 14(70%) pacienți, cu gradul II - IV al leziunii. La spitalizare aspartataminotransferaza (ASAT) și alaninaminotransferaza (ALAT) au înregistrat valori medii de $2,72 \pm 0,84$ mmol/l și $2,64 \pm 0,55$ mmol/l. În 8(40%) cazuri valorile elevate ale transaminazelor s-au menținut la 5 zile de tratament (ASAT - $1,86 \pm 0,77$ mmol/l, ALAT - $1,77 \pm 0,52$ mmol/l), acești pacienții având TH de gr. III-IV.

În toate cazurile s-a efectuat monitoring clinic în serie. În cazul TH sever TC a fost repetată la a 10 zi, iar în 2 cazuri, cu leziune gr. IV și la a 17 zi pe fon de stabilizare, și ameliorare clinică. Nu s-a înregistrat conversie la tratamentul chirurgical. Morbiditatea a fost cauzată de complicații nespecifice leziunii hepatice: pneumonie (6), pielonefrită posttraumatică (2), duodenită erozivă (1). Durata spitalizării a fost de $13,5 \pm 2,12$ zile. A decedat un pacient cu TCC sever, letalitatea generală fiind de 5%. În 2 cazuri, cu TH de gr. IV, s-a efectuat o monitorizare

minuțioasă clinică și imagistică (USG, TC, scintigrafia) la 3, 6 și 12 luni.

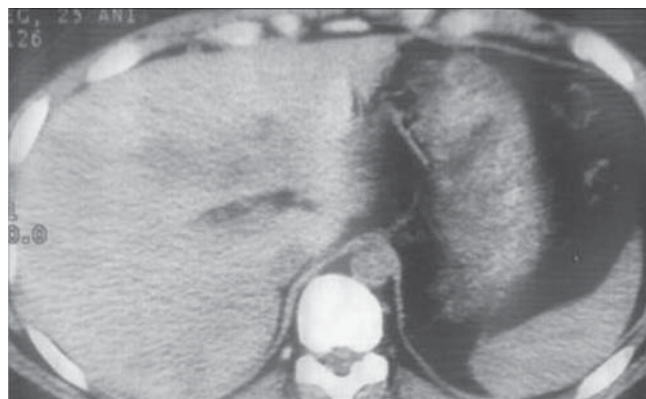


Figura 2. TC cu TH gr. IV (Mirvis), la 3 luni de la TNO

La distanță nu s-au înregistrat complicații specifice traumatismului hepatic, leziunea regresând în dinamică la 3 luni (Fig. 2), până la dispariție completă după 12 luni de la traumatism (Fig. 3, 4).

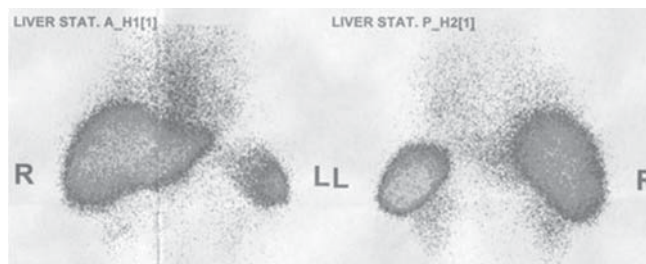


Figura 3. Scintigrafia ficatului la 12 luni de la TNO

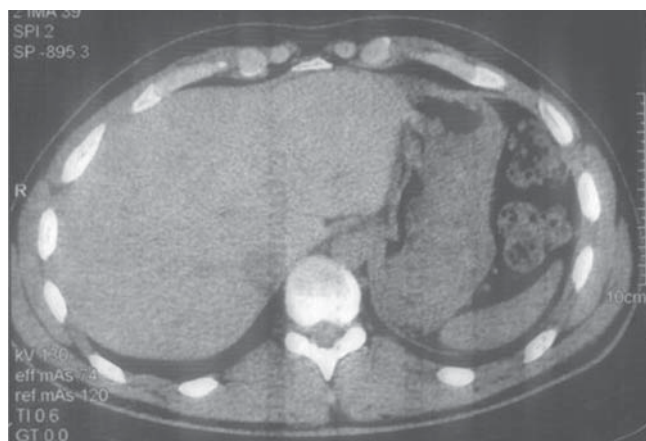

Figura 4. TC cu TH gr. IV (Mirvis), la 12 luni de la TNO

Discuții

Este cunoscută valoarea TC ca procedeu imagistic, utilizat pentru evaluarea severității TH închise, care determină cu exactitate anatomia patologică a ficatului, cuantifică gradul hemoperitoneului, asigură evaluarea de încredere a tractului digestiv și a structurilor retroperitoneale [9, 11]. Decizia aplicării unei atitudini nonoperatorii se bazează, în bună parte, pe datele oferite de examenul tomografic. Mirvis și coaut. (1989) [12] divizează un sistem de clasificare a TH bazat pe TC, ce demonstrează o corelare bună între gradul leziunii, opțiunea terapeutică și pronostic [13]. Mai există și în prezent controverse în privința evitării laparotomiei inutile prin intermediul TNO impus. În același timp apar unele complicații de la temporiza-

rea unor intervenții timpurii [3, 14]. Aceste studii raportează rate de eșec a TNO de 11-14% la pacienții cu TH sever, dar cu hemodinamică stabilă inițial. De aici, rezultă necesitatea stabilirii altor factori, în afara stabilității hemodinamice, ce ar dicta oportunitatea tratamentului chirurgical [4], eșecul TNO, de obicei, conducând la intervenție chirurgicală la pacienții ce continuă să necesite transfuzii sau au semne vitale alterate.

La ora actuală, doar 2 studii [4, 15] arată că rezultatele TC pot fi utilizate pentru estimarea necesității tratamentului operator la pacienții hemodinamic stabili cu TH închise, supuși TNO inițial. Semnele tomografice ce ar dicta intervenția chirurgicală la un pacient hemodinamic stabil sunt: extravazarea intraperitoneală de contrast, hemoperitoneu în 6 compartimente ale cavității peritoneale, gradul sever de leziune după Mirvis, laceratii > 6 cm în adâncime și implicații pe vena hepatică după AAST [4, 15]. Doar datele unui singur centru, obținute în baza regresiei logistice, demonstrează că extravazarea intraperitoneală de contrast și hemoperitoneu în 6 compartimente au fost factori independenți ce au impus tratamentul operator, extravazarea contrastului fiind semnul cel mai specific, cu valoare predictivă de 100% [15]. Toți pacienții cu acest simptom au necesitat transfuzii, înregistrându-se o rată a letalității de 57%, dar majoritatea au rămas hemodinamic stabili pe o anumită perioadă. Hemoragia activă ca urmare a TH închis este identificată la TC cu contrast, ca zonă focală de atenuare înaltă, secundară hemoragiei arteriale [16]. Extravazarea activă de contrast poate fi diferențiată de sângele coagulat, prin măsurarea atenuării la scanarea helicoidală, aceasta obținând valori de la 91 la 274 HU (media – 155 HU), iar sângele coagulat 28 – 82 HU (media – 54 HU) [17]. Controversele tactice sunt dictate de viteza sângerării și intervalul de timp „traumă-examen TC”, la omogenizarea acestor factori s-a constatat, că doar un hemoperitoneu în 6 compartimente este un factor predictiv al intervenției, depistând pacienți cu hemoragie activă ce au necesitat procedee hemostatice chirurgicale [15].

Odată cu rezolvarea nonoperatorie, mult mai frecventă, a TH sever (gr. III - IV), a crescut și incidența complicațiilor specifice, la săptămâni și chiar luni de la tratament, rata raportată fiind 5-23% [18, 19]. Rolul TC, la pacienții supuși TNO, rămâne indiscutabil și la detectarea probabilelor complicații hepatice tardive cum sunt: hemoragia tardivă, abcesul hepatic, pseudoanevrismul posttraumatic, hemobilia, bilomul și peritonita biliară [10]. Hemoragia tardivă este cea mai frecventă complicație hepatică după TNO, cu o incidență de 1,7-5,8% [19]. Aceasta poate fi condiționată de un traumatism inițial minimal, dar în extindere, ce poate erupe intraperitoneal, fiind suspectată prin necesarul de transfuzii prelungite, hematocrit în scădere și demonstrată doar la TC repetată [18]. Rata mortalității după hemoragia tardivă a fost raportată de 18%, fiind confirmată exclusiv prin intervenția chirurgicală [20]. Abcesul hepatic sau perihepatic, ca complicație a TNO, s-a înregistrat

în 0,6-4%, [1, 19]. Este rar diagnosticat și poate fi constatat la pacienții cu TH sever (\geq gr.IV), iar drenarea percutanată este soluția chirurgicală contemporană de succes [18]. Pseudoanevrismul posttraumatic al arterei hepatice și hemobilia este o complicație rară, cu incidența de 1% [21]. În general, pseudoanevrismul asimptomatic este constatat accidental la scanările repetate, iar atunci, când devin simptomatice se manifestă prin durere, anemie, hipovolemie și icter. Decompresia acestora, în sistemul biliar, determină hemobilia ce poate cauza melenă, iar hemoragia ampulară poate fi vizualizată la endoscopia digestivă, demonstrarea angiografică fiind necesară în aceste cazuri [18, 21]. Embolizarea angiografică este tratamentul de elecție și poate fi efectuat imediat, după arteriografia diagnostică [21]. Complicațiile biliare ca: bilomul, fistula biliară, peritonita biliară, cauzate de biliragia posttraumatică sunt observate în 2,8-7,4% [10]. La TC creșterea progresivă a unei colecții cu atenuare redusă, intraparenchimatose sau perihepatice, bine delimitate sugerează diagnosticul de bilom [22]. Majoritatea biloamelor regresează spontan, iar cele ce se maresc sau se supurează, pot fi rezolvate prin modalități miniinvazive, TC fiind neinformativă în detectarea leziunilor biliare [22, 23]. Drenarea percutanată, asociată colangiografiei retrograde endoscopice, cu plasarea stentului endobiliar, asigură rezolvarea bilomului și tratarea leziunii ductale [23]. TC repetată poate identifica complicațiile potențiale, care sunt maleabile prin modalități radiologice intervenționiste miniinvazive și fără mortalitate raportată [10, 19]. Perioada optimă pentru TC repetată la pacienții cu TH sever pare a fi 7 și 10 zile de la traumatism [4, 9, 10, 16]. Karp și autorii (1983), subliniază că restaurarea virtuală completă a integrității hepatice, după un traumatism închis, are loc peste 3 luni [24]. De aici rezultă necesitatea TC repetate pentru documentarea restabilirii țesutului hepatic. Hemoperitoneul, de obicei, se rezolvă în prima săptămână, hematoamele subcapsulare – 6-8 săptămâni, laceratiile – 3 săptămâni, pe când hematoamele parenchimatose și biloamele pot persista timp de ani, omogenitatea parenchimului restabilindu-se în 6-8 săptămâni [25]. În leziunile hepatice severe screening-ul tomografic este optim în primele 7-10 zile și la 3 luni în lipsa altor indicații [5,9,10,15,25].

Concluzii

Datele raportate în literatură, cât și rezultatele obținute, permit să concluzionăm că TC este tehnica obligatorie în inițierea tratamentului nonoperator în TH închise, stabilind cu exactitate gradul leziunii hepatice și al complicațiilor evolutive potențiale. Screening-ul tomografic este optim în primele 7-10 zile de la traumatism, mai ales la pacienții cu TH sever și la 3 luni, în lipsa altor indicații. În unele cazuri, TC este necesară, chiar și în cazul rezultatelor echoscopice fals-negative, la pacienții cu nivel crescut ale enzimelor hepatice de citoliză, valorile acestora fiind în corelație directă cu gradul leziunii hepatice.

Bibliografie

1. MALHOTRA, A.K., FABIAN, T.C., CROSE, M.A., et al. Blunt hepatic injury: a paradigm shift from operative to nonoperative management in the 1990s. *Ann Surg.* 2000; 231:804-13.
2. VELMAHOS, G.C., TOUTOUZAS, K., RADIN, R., et al. High success with nonoperative management of blunt hepatic trauma. *Arch Surg.* 2003; 138:475-81.
3. CROSE, M.A., FABIAN, T.C., MENKE, P.G., et al. Nonoperative management of blunt hepatic trauma is the treatment of choice for hemodynamically stable patients: results of a prospective trial. *Ann Surg.* 1995; 221:744-55.

4. FANG, J.F., WONG, Y.C., LIN, B.C., et al. The CT risk factors for the need of operative treatment in initially hemodynamically stable patients after blunt hepatic trauma. *J Trauma*. 2006; 61:547-54.
5. FANG, J.F., WONG, Y.C., LIN, B.C., et al. Blunt hepatic injury: minimal intervention is the policy of treatment. *J Trauma*. 2000; 49:722-28.
6. LEVIN, A., GOVER, P., NANCE, F.C. Surgical restraint in the management of hepatic injury: a review of Charity Hospital experience. *J Trauma*. 1978; 16:399-404.
7. MOORE, E.E., COGBILL, T.H., JURKOVICH, G.J., et al. Organ injury scaling: spleen and liver (1994 revision). *J Trauma*. 1995; 38:323-24.
8. ANDERSON, R., ALWMARC, A., GULLSTRAND, P., OFFERBARTI, K., BENGSMARC, S. Nonoperative treatment of blunt trauma to liver and spleen. *Acta Chir Scand*. 1986; 152:739-41.
9. NOVELLIN, R.A., RHEA, J.T., BELL, T. Helical CT of abdominal trauma. *Radiol Clin N Am*. 1999; 37:591-612.
10. WOONG, Y., YONG, Y.F., FEONG, F.S., et al. CT in blunt liver trauma. *Radiographics*. 2005; 25:87-104.
11. BUTELA, S.T., FEDERLE, M.P., CHANG, P.J., et al. Performance of CT in detection of bowel injury. *AJR*. 2001; 176:129-35.
12. MIRVIS, S.E., WHITLY, N.O., VAINWRIGHT, J.R., et al. Blunt hepatic trauma in adults: CT-based classification and correlation with prognosis and treatment. *Radiology*. 1989; 171:27-32.
13. MATTHES, G., STENGEL, D., SEIFERT, J., et al. Blunt liver injuries in polytrauma: results from a cohort study with the regular use of whole-body helical computed tomography. *World J Surg*. 2003; 27:1124-30.
14. HIATT, J.R., HARRIER, D., KOENIG, B.V., et al. Nonoperative management of major blunt liver injury with hemoperitoneum. *Arch Surg*. 1990; 125:101-3.
15. MATTES, G., STENGEL, D., SEIFERT, J., et al. Blunt liver injuries in polytrauma: results from a cohort study with the regular use of whole-body helical computed tomography. *World J Surg*. 2003; 27:1124-30.
16. FANG, J.F., CHEN, R.J., WONG, Y.C., et al. Pooling of contrast material on computed tomography mandates aggressive management of blunt hepatic injury. *Am J Surg*. 1998; 176:315-19.
17. WILLMANN, J.K., ROOSE, J.E., PLATZ, A., et al. Multidetector CT: detection of active hemorrhage in patients with blunt abdominal trauma. *AJR Am J Roentgenol*. 2002; 179:437-44.
18. GOFFETTE, P.P., LATERRE, P.F. Traumatic injuries: imaging and intervention in post-traumatic complications (delayed intervention). *Eur Radiol*. 1998; 36:994-1021.
19. CARRILLO, E.H., SPAIN, D.A., WOHLTMANN, C.D., et al. Interventional techniques are useful adjuncts in nonoperative management of hepatic injuries. *J Trauma*. 1999; 46:619-22.
20. FISHER, J.C., MOULTON, S.L. Nonoperative management and delayed hemorrhage after pediatric liver injury: new issues to consider. *J Pediatr Surg*. 2004; 39:619-22.
21. ROSE, M.A., FABIAN, T.C., SPIERS, J.P., et al. Traumatic hepatic artery pseudoaneurysm with hemobilia. *Am J Surg*. 1994; 168:235-38.
22. DE BACKER, A., FIERENS, H., DE SCHEPPER, A., et al. Diagnosis and nonsurgical management of bile leak complicated by biloma after blunt liver injury: report of two cases. *Eur Radiol*. 1998; 8:1619-22.
23. D'AMOURS, S.K., SIMONS, R.K., SCUDAMORE, C.H., et al. Major intrahepatic bile duct injuries detected after laparotomy: selective nonoperative management. *J Trauma*. 2001; 50:480-84.
24. KARP, M.P., COONEY, D.R., PROS, G.A., et al. The nonoperative management of pediatric hepatic trauma. *J Pediatr Surg*. 1983; 18:512-18.
25. DELGADO, M.A., DEBALLON, P.O. Computed tomography, angiography, and endoscopic retrograde cholangiopancreatography in the nonoperative management of hepatic and splenic trauma. *World J Surg*. 2001; 25:1397-1402.

MODIFICĂRILE FUNCȚIONALE ALE ORGANELOR INTERNE ÎN LEZIUNILE MULTIPLE ȘI ASOCIATE ÎN PERIOADA DE CONSOLIDARE A FRACTURILOR OASELOR BAZINULUI

THE FUNCTIONAL DEVIATIONS OF THE INTERNAL ORGANS AFTER MULTIPLE AND ASSOCIATED TRAUMA DURING CONSOLIDATION PERIOD OF THE PELVIC BONES

Gheorghe GHIDIRIM¹, Vladimir KUSTUROV², Ghenadie CONȚU³

¹- dr. hab. în med., Profesor Universitar, Academician AS RM;

²- dr. în med., colaborator științific superior;

³- dr. în med., conferențiar universitar.

Catedra Chirurgie N1 „Nicolae Anestiadi”;

Laboratorul de Chirurgie Hepato-pancreato-biliară a USMF „Nicolae Testemițanu”

Rezumat

S-a efectuat o analiză a dereglărilor funcționale și structurale a unor organe interne la 59 de bolnavi cu traumă asociată și multiplă a oaselor bazinului. Cercetarea efectuată a demonstrat, că traumă asociată și cu gravitate multiplă se asociază cu reacții de stres, care contribuie la apariția dereglărilor activității motorii și secretorii a tubului digestiv, la formarea eroziunilor pe suprafața mucoasei gastrice, elevarea indicilor α -amilazei sangvine, LDH, ALT, AST etc. La efectuarea osteosintezei precoce a oaselor bazinului s-a observat o restabilire mai rapidă a acestor parametri, iar în lotul accidentaților, la care în perioada precoce nu s-a utilizat osteosinteza stabilă, tabloul clinic de „stres-leziune” de fapt s-a păstrat și a continuat să evolueze.

Summary

The deep analysis of functional and structural deviations of the internal organs was performed at 59 patients with the associated and multiple traumas of the pelvic bones. These investigations demonstrated that associated and multiple trauma is linked with the stress reactions, which cause motor and secretive malfunction of digestive tract, erosions formation on the gastric mucosa, increase the blood α -amilase indexes, LDH, ALT, AST etc. Using the early osteosynthesis of the pelvic bones was observed the quicker restoration of these parameters, compared to the treatment without early pelvis stabilization, where the "stress-injury" picture persisted and continued to evolve.

Multiplele observații clinice demonstrează o dependență mare a proceselor de consolidare de caracterul și localizarea fracturilor multiple, de gravitatea leziunilor concomitente a organelor interne, de metodele de osteosinteză utilizate și capacitățile regeneratorii a organelor lezate și a organismului în general [1, 3, 4].

Scopul acestei lucrări este studierea unor modificări structurale și funcționale ale organelor interne la pacienții cu leziuni multiple și asociate.

În ultimii zece ani au fost observați 384 de bolnavi cu leziuni multiple și asociate, dintre care bărbați – 262 (68,23%) < femei – 122 (31,77%). Vârsta medie a pacienților a constituit $37,59 \pm 1,001$ ani.

Majoritatea absolută a pacienților (73,64%) au fost internați după accidente rutiere. Fracturile oaselor extremităților și ale bazinului se combinau cu trauma cranio-cerebrală (68%), lezarea cutiei și organelor toracice (47%), iar la 128 de afectați s-a stabilit traumă închisă a organelor cavității abdominale.

Dinamica schimbării funcțiilor organelor interne la bolnavii cu leziuni multiple și asociate și fracturi ale oaselor bazinului și extremităților a fost stabilită de noi în baza semnelor clinice, instrumentale și datelor de laborator, obținute în baza observațiilor și analizei rezultatelor a 59 de pacienți.

În prima perioadă de boală traumatică la 54% de pacienți s-a observat dischinezia stomacului și duodenului: contracții asincronice ale stomacului și duodenului, refluxul conținutului duodenal cu eliminări prin sondă. La patru bolnavi s-a constatat o hipotonie timpurie a stomacului.

În următoarea perioadă, în săptămâna a doua și a treia după traumă, dereglările organelor digestive depindeau în întregime de caracterul evoluției bolii traumatice.

În primul lot ($n=8$) bolnavii au fost aduși cu o hemodinamică instabilă. Intervențiile chirurgicale, în cazul dominării leziunilor cutiei toracice și ale organelor cavității abdominale, s-au efectuat în mod urgent, recurgând la stabilizarea bazinului. În perioada postoperatorie la pacienți s-a observat regresarea modificărilor patologice depistate. În această perioadă, în mare măsură s-a normalizat tabloul gastroduodenoscopic al mucoasei stomacului – edemul mucoasei practic a dispărut, pliurile stomacului se vedeau clar, fiind puțin hiperemiate, și constituind o dovadă a restabilirii activității glandelor secretorii, a normalizării activității motorice și secretorii a stomacului.

În al doilea lot de bolnavi ($n=18$), în perioada precoce a bolii traumatice, operații ortopedice nu s-au efectuat. S-au observat modificări ale mucoasei stomacului și duodenului, ceea ce a confirmat că tabloul clinic al „leziunilor- stres” se păstra și continua să evolueze. Acest fapt mărturisește, ca una din cauzele complicației date este pulsația dureroasă interminabilă din focarele fracturilor nestabilizate. La 50% dintre pacienții examinați în corpul stomacului și regiunea antrală s-a depistat un tablou de gastrită superficială cu hemoragii și eroziuni.

Studiul activității fermenților pancreasului, în corespun-

dere cu perioadele bolii traumatice a scos în evidență că la 14 accidentați în momentul accidentării și în primele zile după traumă, nivelul α -amilazei sangvine în toate cazurile observate a fost ridicat. Indicii medii de concentrație a α -amilazei în urină au fost în limitele $198,57 \pm 4,06$ g/l/oră, $p < 0,05$ (de la 28 până la 340 g/l/oră). După stabilizarea fracturilor cu dispozitiv extern și aplicarea terapiei intensive se ameliora starea generală și se normalizau indicii α -amilazei.

Totodată menționăm că parametrii activității fermenților, după efectuarea operației ortopedice – osteosinteza închisă a bazinului cu dispozitivul de fixare externă - au avut tendința de scădere ($76,28 \pm 2,01$ vs. $198,57 \pm 4,06$, $p < 0,05$), deși se apropiau de normalitate doar peste o săptămână.

La bolnavii cu traume ale organelor zonei hepato-pancreato-biliare ($n=19$) timp de 10-14 zile evolua hiperfermentația (LDH, ALT, AST). În același timp gravitatea stării generale a accidentaților la internare era determinată de prezența leziunii organelor zonei hepato-pancreato-biliare.

În continuare evoluția clinică și rezultatul tratamentului au depins de durata acestor dereglări. Cu cât starea generală a accidentaților, în perioada precoce a bolii traumatice, era mai gravă, cu atât mai esențială și mai de durată a fost elevarea activității aminotransferazelor, îndeosebi AST. În 7 cazuri de fractură a oaselor bazinului și traume ale organelor cavității abdominale, starea generală la internare se aprecia ca fiind gravă, dar hemodinamica rămânea stabilă. Nivelul activității AST la internare era egal cu $0,46$ mmol/l/oră, ce corespunde limitei superioare a normei, iar peste 24 de ore s-a observat elevarea cu 80% ($0,83 \pm 0,35$ vs. $0,46 \pm 0,14$, $p < 0,05$).

În lotul de accidentați ($n=12$) cu hemodinamică instabilă la internare, gravitatea leziunii după scorul ISS a fost > 36 de puncte, nivelul mediu de activitate a AST depășea norma cu 190% ($1,34 \pm 0,27$ mmol/l/oră, $p < 0,05$). Pe fondul efectuării tratamentului complex la bolnavi putea fi observată o evoluare favorabilă a bolii traumatice. Majorarea activității aminotransferazelor în momentul imediat după traumă treptat se normaliza, iar la ziua a 10-15 activitatea lor corespundea parametrilor normei. Menționăm, că în cazul unei evoluții favorabile a perioadei de reabilitare efectuam operații la segmentele fracturate ale aparatului locomotor cu utilizarea metodelor miniinvazive de osteosinteză închisă, care nu aveau o influență esențială asupra organelor zonei hepato-pancreato-biliare. Eficacitatea tacticii utilizate de noi poate fi ilustrată prin următoarea observație clinică:

Bolnava Z., 26 ani, a fost adusă pe 18.03.2004, peste 40 min după cădere de la etajul opt. La examinarea făcută în sala de reanimare bolnava era într-o stare extrem de gravă, inhibată, cu acrocianoză pronunțată, tegumentele fiind pale, TA 50/20 mm Hg, pulsul 112 pe min, respirația era superficială, 26 respirații pe min; din dreapta respirația se ausculta extrem de slab în zona subclaviculară, din stânga respirația era puternic diminuată în regiunea inferioară a plămânului. Abdomenul era

balonat moderat, încordat. În secția de reanimare, concomitent cu măsurile intensive de antișoc, s-au efectuat investigații de laborator și radiologice. Indicii sangvini: hemoglobina - 86 g/l, hematiile - $2,6 \times 10^{12}/l$, leucocite - $11,2 \times 10^9/l$, proteina generală - 43 g/l, indicele protrombinic - 94%.

După toracocenteză, din ambele cavități pleurale s-a obținut aer și sânge. La laparoscopie s-a depistat sânge în cavitatea bazinului mic. Diagnosticul preoperatoriu - traumă asociată gravă: traumă închisă cranio-cerebrală: contuzie cerebrală, fractură a procesului odontoid CII, fără deplasare, traumă închisă a cutiei toracice, contuzie a cutiei toracice, fractură închisă a coastelor VIII-IX din dreapta, hemopneumotorace bilateral, contuzie a plămânului drept; traumă închisă a abdomenului cu lezarea organelor interne, hemoperitoneum; fractură închisă tasată L1 de gradul II, fractură cominutivă a claviculei stângi, fractură a oaselor bazinului de tip C, fractură triplă deschisă a tibiei drepte IO II, fractură dublă a fibulei drepte cu deplasarea fragmentelor, fractură închisă cominutivă marginii anterioare epimetafizei distale a tibiei stângi cu subluxație anterioară a plantei; multiple contuzii și excoriații a țesuturilor moi ale feței, regiunii corpului și extremităților; șoc traumatic de gradul III. Aprecierea gravității traumei și determinarea prognozei s-a efectuat după scorul TS, suma codurilor a fost egală cu 7, ce a corespuns la 12% de probabilitate a supraviețuirii. Peste 55 min bolnava a fost luată în sala de operație. Laparotomie: suturarea plăgilor ficatului, splinei, segmentului deserozat a colonului, ligaturarea vaselor mezoului, drenarea cavității abdominale; s-a efectuat fixarea extrafocală a fragmentelor gambei drepte fără re poziționarea definitivă cu aparatul Ilizarov, apoi s-a efectuat prelucrarea chirurgicală a plăgii gambei. Fixarea regiunii cervicale a coloanei vertebrale s-a realizat cu gulerul Șants. Gamba stângă a fost imobilizată cu un pansament gipsat, extremitatea superioară stângă din cauza fracturii claviculei - cu pansament

moale pe eșarfă. Bolnava sta culcată pe spate în poziția Volcovici, cu reclinatorul la nivelul segmentului toraco-lombar al coloanei vertebrale. Evoluția postoperatorie a fost gravă, dar fără complicații, cu evoluare lentă pozitivă. S-a observat o majorare de 5 ori a indicilor AST și ALT și cu revenirea lor la normă în a 7-ea zi. În a 12-ea zi după traumă, consecutiv, într-o singură etapă s-au efectuat re poziția închisă a oaselor bazinului și stabilizarea inelului pelvin cu un dispozitiv de fixare externă, re poziție deschisă a marginii anterioare a epimetafizei distale a tibiei stângi și fixarea cu șuruburi, re poziția deschisă a claviculei stângi, osteosinteza cu placă, osteosinteza definitivă a fracturii gambei drepte cu aparatul Ilizarov.

Cele expuse mai sus demonstrează că osteosinteza într-o singură etapă bolnava a suportat-o satisfăcător, iar operațiile ortopedice efectuate nu au avut un efect supresiv asupra funcției organelor și sistemelor vitale și nu a dus la agravarea funcției ficatului lezat. Pacienta a fost examinată peste 6 luni după traumă. Prezenta acuze doar de dureri în regiunea lombară a coloanei vertebrale, după efectuarea unui efort.

Concluzie

Studiul nostru a demonstrat că trauma asociată și multiplă e însoțită de reacții de stres, care duc la dereglări ale activității motorii și secretorii a tractului digestiv, la formarea eroziunilor pe suprafața mucoasei gastrice cu fenomene hemoragice, elevarea semnificativă a indicilor LDH, ALT, AST etc. În lotul pacienților, cărora li s-a efectuat osteosinteza precoce a oaselor bazinului se constată o normalizare mai rapidă a acestor parametri, iar în lotul accidentaților, la care în perioada precoce fracturile nu au fost stabilizate, tabloul clinic de "stres-leziune" de fapt s-a păstrat și a continuat să evolueze. Aceasta mărturisește, că una din cauzele acestei complicații este impulsia dureroasă interminabilă din focarele de fracturilor nestabilizate.

Bibliografie

1. CRISTEA, S.T., PANAIT, G.H., PREDESCU, V., și coautori. Fixatorul extern în tratamentul fracturilor de bazin. 11th SOROT National Congress of Orthopaedics and Traumatology. Bucharest, Romania, 2005. Scientific abstract, p. 152-153.
2. МУРАЗЯН, Р.И. Клиника и трансфузионное лечение ожогового шока. Москва, «Медицина», 1999, 199 с.
3. ГРЯЗНУХИН, Э.Г. Травма груди. В кн. Травматология и ортопедия. Санкт-Петербург, 2006, т.4, с. 104-132.
4. СОКОЛОВ, В.А. Множественные и сочетанные травмы. Москва, ГЭОТАР-Медиа, 2006, 485 с.

TRATAMENTUL CHIRURGICAL CONTEMPORAN AL OBEZITĂȚII MORBIDE

MODERN SURGICAL TREATMENT OF MORBID OBESITY

Gheorghe GHIDIRIM, Ghenadie CONȚU, Gheorghe ROJNOVEANU, Anatol GHEREG, Sergiu BALAN, Oleg CONȚU, Igor MAHOVICI

Catedra chirurgie N1 „N.Anestiadi” USMF „Nicolae Testemițanu”

Rezumat

Sunt prezentate rezultatele utilizării unor tehnici contemporane de tratament al obezității morbide la 30 de pacienți. S-a stabilit că pierderea excesului masei corporale este mai demonstrativă pentru by-pass-ul gastric, dar riscul complicațiilor precoce este mai mare. S-a constatat efectul operațiilor asupra metabolismului lipidic. S-au precizat indicațiile pentru diferite tehnici bariatrice.

balonat moderat, încordat. În secția de reanimare, concomitent cu măsurile intensive de antișoc, s-au efectuat investigații de laborator și radiologice. Indicii sangvini: hemoglobina - 86 g/l, hematiile - $2,6 \times 10^{12}/l$, leucocite - $11,2 \times 10^9/l$, proteina generală - 43 g/l, indicele protrombinic - 94%.

După toracocenteză, din ambele cavități pleurale s-a obținut aer și sânge. La laparoscopie s-a depistat sânge în cavitatea bazinului mic. Diagnosticul preoperatoriu - traumă asociată gravă: traumă închisă cranio-cerebrală: contuzie cerebrală, fractură a procesului odontoid CII, fără deplasare, traumă închisă a cutiei toracice, contuzie a cutiei toracice, fractură închisă a coastelor VIII-IX din dreapta, hemopneumotorace bilateral, contuzie a plămânului drept; traumă închisă a abdomenului cu lezarea organelor interne, hemoperitoneum; fractură închisă tasată L1 de gradul II, fractură cominutivă a claviculei stângi, fractură a oaselor bazinului de tip C, fractură triplă deschisă a tibiei drepte IO II, fractură dublă a fibulei drepte cu deplasarea fragmentelor, fractură închisă cominutivă marginii anterioare epimetafizei distale a tibiei stângi cu subluxație anterioară a plantei; multiple contuzii și excoriații a țesuturilor moi ale feței, regiunii corpului și extremităților; șoc traumatic de gradul III. Aprecierea gravității traumei și determinarea prognozei s-a efectuat după scorul TS, suma codurilor a fost egală cu 7, ce a corespuns la 12% de probabilitate a supraviețuirii. Peste 55 min bolnava a fost luată în sala de operație. Laparotomie: suturarea plăgilor ficatului, splinei, segmentului deserozat a colonului, ligaturarea vaselor mezoului, drenarea cavității abdominale; s-a efectuat fixarea extrafocală a fragmentelor gambei drepte fără re poziționarea definitivă cu aparatul Ilizarov, apoi s-a efectuat prelucrarea chirurgicală a plăgii gambei. Fixarea regiunii cervicale a coloanei vertebrale s-a realizat cu gulerul Șants. Gamba stângă a fost imobilizată cu un pansament gipsat, extremitatea superioară stângă din cauza fracturii claviculei - cu pansament

moale pe eșarfă. Bolnava sta culcată pe spate în poziția Volcovici, cu reclinatorul la nivelul segmentului toraco-lombar al coloanei vertebrale. Evoluția postoperatorie a fost gravă, dar fără complicații, cu evoluare lentă pozitivă. S-a observat o majorare de 5 ori a indicilor AST și ALT și cu revenirea lor la normă în a 7-ea zi. În a 12-ea zi după traumă, consecutiv, într-o singură etapă s-au efectuat re poziția închisă a oaselor bazinului și stabilizarea inelului pelvin cu un dispozitiv de fixare externă, re poziție deschisă a marginii anterioare a epimetafizei distale a tibiei stângi și fixarea cu șuruburi, re poziția deschisă a claviculei stângi, osteosinteza cu placă, osteosinteza definitivă a fracturii gambei drepte cu aparatul Ilizarov.

Cele expuse mai sus demonstrează că osteosinteza într-o singură etapă bolnava a suportat-o satisfăcător, iar operațiile ortopedice efectuate nu au avut un efect supresiv asupra funcției organelor și sistemelor vitale și nu a dus la agravarea funcției ficatului lezat. Pacienta a fost examinată peste 6 luni după traumă. Prezenta acuze doar de dureri în regiunea lombară a coloanei vertebrale, după efectuarea unui efort.

Concluzie

Studiul nostru a demonstrat că trauma asociată și multiplă e însoțită de reacții de stres, care duc la dereglări ale activității motorii și secretorii a tractului digestiv, la formarea eroziunilor pe suprafața mucoasei gastrice cu fenomene hemoragice, elevarea semnificativă a indicilor LDH, ALT, AST etc. În lotul pacienților, cărora li s-a efectuat osteosinteza precoce a oaselor bazinului se constată o normalizare mai rapidă a acestor parametri, iar în lotul accidentaților, la care în perioada precoce fracturile nu au fost stabilizate, tabloul clinic de "stres-leziune" de fapt s-a păstrat și a continuat să evolueze. Aceasta mărturisește, că una din cauzele acestei complicații este impulsia dureroasă interminabilă din focarele de fracturilor nestabilizate.

Bibliografie

1. CRISTEA, S.T., PANAIT, G.H., PREDESCU, V., și coautori. Fixatorul extern în tratamentul fracturilor de bazin. 11th SOROT National Congress of Orthopaedics and Traumatology. Bucharest, Romania, 2005. Scientific abstract, p. 152-153.
2. МУРАЗЯН, Р.И. Клиника и трансфузионное лечение ожогового шока. Москва, «Медицина», 1999, 199 с.
3. ГРЯЗНУХИН, Э.Г. Травма груди. В кн. Травматология и ортопедия. Санкт-Петербург, 2006, т.4, с. 104-132.
4. СОКОЛОВ, В.А. Множественные и сочетанные травмы. Москва, ГЭОТАР-Медиа, 2006, 485 с.

TRATAMENTUL CHIRURGICAL CONTEMPORAN AL OBEZITĂȚII MORBIDE

MODERN SURGICAL TREATMENT OF MORBID OBESITY

Gheorghe GHIDIRIM, Ghenadie CONȚU, Gheorghe ROJNOVEANU, Anatol GHEREG, Sergiu BALAN, Oleg CONȚU, Igor MAHOVICI

Catedra chirurgie N1 „N.Anestiadi” USMF „Nicolae Testemițanu”

Rezumat

Sunt prezentate rezultatele utilizării unor tehnici contemporane de tratament al obezității morbide la 30 de pacienți. S-a stabilit că pierderea excesului masei corporale este mai demonstrativă pentru by-pass-ul gastric, dar riscul complicațiilor precoce este mai mare. S-a constatat efectul operațiilor asupra metabolismului lipidic. S-au precizat indicațiile pentru diferite tehnici bariatrice.

Summary

The modern methods for treatment of morbid obesity for 30 patients were presented. It was detected, that body mass lost is more conclusive for gastric by-pass, but the risk of early complications is higher. The influence of bariatric operations for lipid metabolism was described. The indications for different bariatric methods were established.

Actualitate temeii

Obezitatea reprezintă o problemă medicală și socială, care atinge proporții epidemice la nivel mondial, cu peste 300 de milioane de persoane obeze, iar costurile medicale se cuprind între 2-7% din totalul cheltuielilor medicale în țările dezvoltate [4]. Pericolul obezității morbide ține de comorbiditățile asociate, ce duc la scăderea capacității de muncă, invalidizarea și mărirea mortalității persoanelor de vârstă tânără [10]. Forma extremă a obezității este frecvent asociată de diabet zaharat tip II, hipertensiune arterială, hiperlipidemie, arterioscleroză, osteoartropatii degenerative, cancer de diferite localizări, disfuncții sexuale, alterări respiratorii [7]. Conform Organizației Mondiale a Sănătății actualmente obezitatea se clasează pe locul secund al letalității, fiind precedată doar de tabagism [1]. Anual decedează din cauza comorbidităților pe fond de obezitate morbidă peste 220.000 persoane în Europa și peste 300.000 în Statele Unite.

Metode chirurgicale contemporane de tratament al obezității morbide

Tratamentul dietetic, medicamentos, practicarea exercițiilor fizice, schimbarea comportamentului alimentar sunt neeficiente în mai mult de 95%, impunând abordarea metodelor alternative de tratament [9]. Chirurgia bariatrică este singura opțiune capabilă să inducă substanțial pierderea masei corporale și reducerea comorbidităților [5].

By-pass-ul gastric (BG) a fost inițial descris de Mason în 1969, dar a suportat mai multe modificări în anii ulterioari, fiind perfecționat în final de Fobi și Cappella [5].

Scăderea ponderală era cauzată de micșorarea capacității gastrice, descreșterea producerii de acid clorhidric, cu micșorarea digestiei și instalării sindromului dumping. În 1977 Alder și Terry au ajuns la concluzia că există corelație indirectă între pierderea ponderală și volumul pungii gastrice. Bazându-se pe aceste date, ei au propus ca pungea gastrică să nu depășească 30 ml. În aceeași perioadă, Alden a propus suturarea pungii gastrice cu sutura mecanică, fără divizarea stomacului pentru prevenirea fistulelor gastrice. În 1977 Griffen a implementat by-pass-ul gastric în ansa Roux, excluzând refluxul bilei în stomac, scăzând factorul de tensiune pe ansa jejunală și asociind componentul malabsorbțiv.

În pofida pierderii esențiale a masei corporale după by-pass-ul gastric, intervenția este soldată de instalarea anemiei ferodificitară, B12 și folidificitară, ulcerelor gastrointestinale și dumping sindromului. Cu toate acestea by-pass-ul gastric rămâne o intervenție care nu se soldează cu dereglări metabolice severe, duce la corijarea semnificativă a comorbidităților și obținerea unei pierderi ponderale adecvate, cu menținerea la distanță. By-pass-ul gastric, în comparație cu alte procedee bariatrice pe stomac, are un procentaj mai ridicat de pierdere ponderală cu menținerea la distanță, o alimentație mai confortabilă, o scădere mai accentuată a apetitului prin excluderea folosirii alimentelor calorice, cât și un efect mai mare în regresia tarelor asociate.

BG cuprinde obiectivul chirurgiei bariatrice, cu un bun echilibru între rezultate și complicații, cu o calitate bună a

vieții și ameliorarea comorbidităților asociate, în prezența unei pierderi de masă corporală suficientă, menținută la distanță, și morbimortalitate acceptabilă. Una din criticile frecvente al BG este absența de standardizare a lungimii ansei Roux, la diferitele echipe ce practică acest procedeu, cu sau fără variații legate de IMC. În 1999 Higa descrie modernizarea procedurii prin folosirea staplerelor mecanice în montarea anastomozelor, cu diminuarea incidenței fistulelor anastomotice.

În 1976 N. Scopinaro a implementat **derivația biliopancreatică** (DBP), care consta din rezecția gastrică după Polia, cu excluderea din tranzit a duodenului și gastrojejunoanastomoză în Roux, pentru facilitarea pasajului bilei și sucului pancreatic. Procedeu tehnic complicat induce dereglarea absorbției lipidelor și glucidelor, cu păstrarea pasajului hepato-intestinal al bilei. Derivația biliopancreatică Scopinaro și variantele ei sunt mai agresive, combină gastrectomia parțială cu gastroplastie și anastomoză gastroileală [6]. **Duodenal switch** (DS) este o variantă a DBP, unde multiplele complicații și reacțiile adverse caracteristice ultimei au fost minimalizate, sau supuse unui control facilitat. Apariția ulcerului anastomotic, caracteristic procedurii Scopinaro a fost rezolvată în DS.

Având la bază o mortalitate mai mare și o morbiditate importantă, DBP, DS și BG, algoritmul teoretic rămâne dificil de stabilit [2].

Sleeve gastrectomia (SG) sau rezecția tubulară derivă din derivația biliopancreatică cu Switch și constă în rezecția verticală a 80% din stomac, cu prezervarea pilorului. SG laparoscopică (LSG) a fost descrisă ca prim pas al etapei de BGL sau BPD-DS, la pacienții super-super obezi, la fel și unica procedura bariatrică pentru riscul înalt la pacienții super-obezi.

Sleeve gastrectomia poate, prin urmare, să servească ca o unealtă inițială pentru o procedură malabsorbțivă, dar și ca o operație bariatrică definitivă. Date referitor la complicațiile posibile pe termen lung al sleeve gastrectomiei, nu sunt suficiente.

Balonul intragastral

F. C. Gau a propus în 1986 pentru tratamentul obezității morbide montarea fibrogastroscoptică în lumenul stomacului a unui balon din silicon și umplerea ulterioară cu soluție izotonică. La baza tratamentului patogenetic stă crearea bezoarului artificial. Metoda propusă se caracterizează prin simplitate și atraumatism. După stabilizarea masei corporale și extragerea balonului, masa corporală se poate restabili în cazul nerespectării regimului alimentar.

Este evident că procedee bariatrice absolut sigure la momentul actual nu există, mai ales când este vorba de un pacient obez, afectat de sindromul metabolic. Scopul chirurgului bariatric constă în obținerea unui rezultat clinic maxim, cu utilizarea unui procedeu mai puțin agresiv și minimalizarea complicațiilor postoperatorii.

Material și metode

Studiul respectiv cuprinde 30 pacienți supuși tratamentului chirurgical al obezității morbide pe perioada anilor

2003-2009. Lotul cuprinde trei grupe: 10 pacienți operați prin by-pass gastric laparotomic procedeu Greenwille, 4 pacienți au suportat bandaj gastric laparoscopic reglabil și 15 pacienți la care s-a montat balon intragastral. La o pacientă de 68 ani cu $IMC=52\text{kg}/\text{m}^2$ s-a efectuat sleeve gastrectomia (SG) pe sondă gastrică de 48Fr, dar nu a fost inclusă în loturile de comparație deoarece nu dispunem de rezultatul la distanță. Indicațiile tratamentului chirurgical au fost indicele masei corporale (IMC) $\geq 40\text{ kg}/\text{m}^2$ sau $\geq 35\text{ kg}/\text{m}^2$ în prezența comorbidităților.

Vârsta a oscilat în limitele 23-68 ani, cu media 39,3 ani. Raportul bărbați/femei - 4:26. Masa corporală a variat între 85-215 kg, media-131,3 kg. Indicele masei corporale (IMC) a fost în limitele 32-62,8 kg/m^2 , media constituind - 45,28 kg/m^2 . Preoperator toți pacienții au fost investigați cu scopul excluderii originii endocrine, evidențierii patologiilor asociate și gradul afectării, stabilirea contraindicațiilor operatorii după criteriile funcționale. Pregătirea preoperatorie a constituit în corecția insuficienței cardiopulmonare, diabetului zaharat, dereglărilor hidroelectrolitice.

A fost necesară consultația unei echipe multidisciplinare constituită din: internist, endocrinolog, psihiatru, reanimatolog-anesteziolog. Au fost prelevate analizele standarde ale sângelui, lipidograma, statutul hormonal, radiografia craniului, radiografia toracică, EUS abdominal, fibrogastroduodenoscopia, ECG, probele funcționale respiratorii. S-a efectuat profilaxia tromboemboliei prin aplicarea bandajelor elastice la membrele inferioare și administrarea de anticoagulante de masă moleculară mică în ajunul intervenției chirurgicale, administrarea antisecretoarelor gastrice.

Tehnic, by-pass-ul gastric a constituit în formarea unei punji de 20-30 ml, prin transecția gastrică cu stapler linear

TA-90 (Ethicon) cu montarea gastrojejunoanastomozei retrocolice-antegastrice pe ansa Roux cu lungimea de 100-150 cm ansei digestive, ansa pancreatică fiind de 40-50 cm. Anastomoza gastrojejunală montată manual latero-lateral în două planuri cu suturi de Vycril (Ethicon) și PDS. Entero-enteroanastomoza realizată latero-lateral în două planuri. Intervenția finalizată cu suturarea breșei mezocolice pentru profilaxia instalării herniei interne. Drenarea cavității abdominale și montarea sondei nazo-gastrice a fost obligatorie.

Bandajul gastric laparoscopic reglabil s-a realizat prin confecționarea tunelului retrogastric din partea curburii mici prin *pars flaccida* cu formarea unei punji gastrice pe sonda nasogastrală preventiv, introducându-se ser fiziologic 15-20 ml și montarea inelului gastric tip "MiniMaiser", ulterior fixându-se pe perimetru cu suturi la peretele gastric. Portul se fixează subcutanat în epigastru.

Au fost montate baloane intragastrale BIB-sistems pe cale endoscopică de două tipuri, în dependență de conținutul introdus: cu ser fiziologic și aer. Volumul balonului după umplere a constituit în limitele 600-800 ml. Baloanele au fost menținute pe parcursul a 6 luni.

În perioada postoperatorie la toți pacienții s-a efectuat radiografia stomacului la o zi postoperator în cazul bandajului și la trei zile postoperator în cazul by-pass-ului gastric. Complicațiile postoperatorii au fost clasate în precoce, survenite pe parcursul 30 zile postoperator și tardive.

Au fost comparate rezultatele postoperatorii și la distanță la interval de 6-60 luni. Parametrii analizați au fost masa inițială, masa actuală, IMC (indicele masei corporale) inițial, IMC actual, % IMC pierdut, % suprapondere pierdută (% EWL), evoluția comorbidităților




Figura 1. Pacienta L. în a 5-ea zi după by-pass-ul gastric

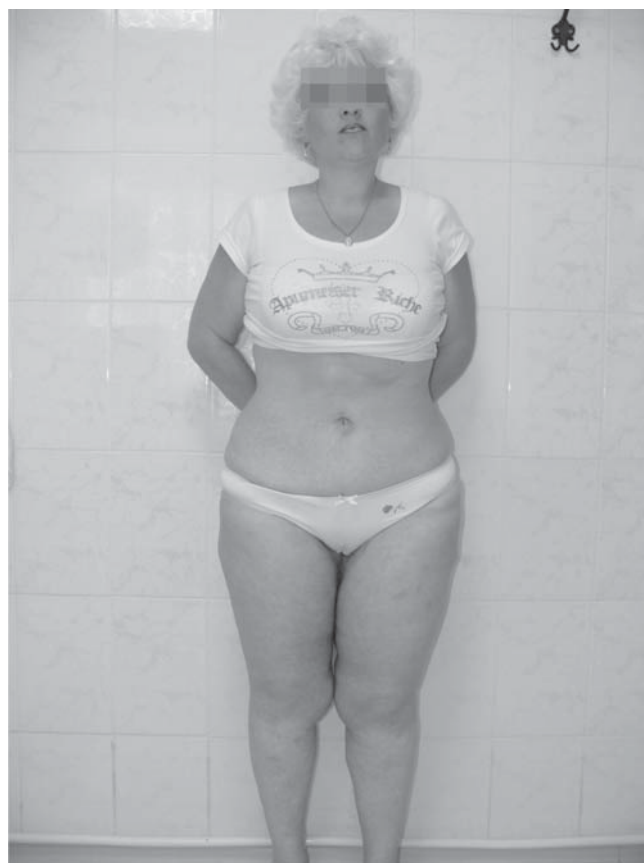

Figura 2. Pacienta L. Peste 2 ani de la by-pass-ul gastric

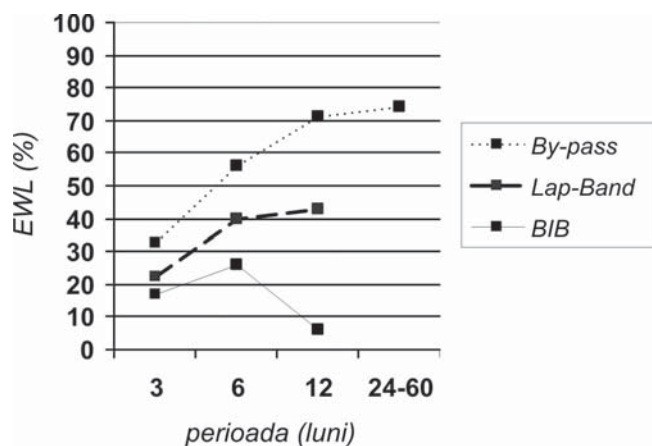


Figura 3. Evaluarea % EWL

Rezultate

Pacienții din toate grupele au fost comparați în vederea vârstei, sexului, IMC preoperator. Durata medie a intervenției chirurgicale a fost de 230 min în by-pass-ul gastric, în bandajul gastric reglabil a constituit 180 min, durata mare fiind dependentă de perioada inițială de implementare a tehnicii laparoscopice, montarea balonului intragastral a durat în mediu 10 min.

By-pass-ul gastric s-a dovedit a fi eficient pentru pierderea ponderală în toate cazurile (Fig.1,2).

În perioada precoce postoperatorie au survenit complicații în 10 cazuri. Complicațiile specifice by-pass-ului gastric au fost: eviscerație - 1 caz, abces.

Intraabdominal - 1 caz, pneumonie - 2 cazuri, seroma plăgii - 2 cazuri. În primele două cazuri a fost necesară relaparotomia. În grupa bandajului gastric s-a înregistrat: hemoragie intraoperatorie - 1 caz, alunecarea protezei gastrice - 1 caz, seroma plăgii - 1 caz. În cazul hemoragiei intraoperatorii s-a recurs la laparotomie. Alunecarea protezei gastrice a survenit în a treia zi postoperatorie, cauzată de vomă ca urmare a încălcării regimului dietetic. Diagnosticul s-a stabilit pe baza tabloului clinic și contrastarea radiologică eso-gastrică. S-a intervenit laparoscopic la a șaptea zi de la debut cu remontarea protezei, formarea pungii gastrice de 15 ml și fixarea cu suturi sero-seroase pe perimetru.

În grupa pacienților cu balon intragastral s-a înregistrat 1 caz de emfizem subcutan cervical, instalat la a doua zi de la montare (Tab.1). Radiografia cutiei toracice nu a evidențiat leziuni specifice. S-a indicat tratament antibacterian profilactic cu evoluție ulterior favorabilă.

Tabelul 1

Complicații postoperatorii precoce

Complicații	Bypass gastric	Bandaj gastric	Balon intragastral
Hemoragie	-	1	-
Eviscerație	1	-	-
Abces intraabdominal	1	-	-
Alunecarea protezei	-	1	-
Serom	2	1	-
Pneumonie	2	-	-
Emfizem cervical	-	-	1

S-au înregistrat următoarele complicații tardive în grupul by-pass-ului gastric: eventrație postoperatorie - 1 caz(16%) care a necesitat plastia peretelui abdominal, anemie - 2 cazuri(33%)

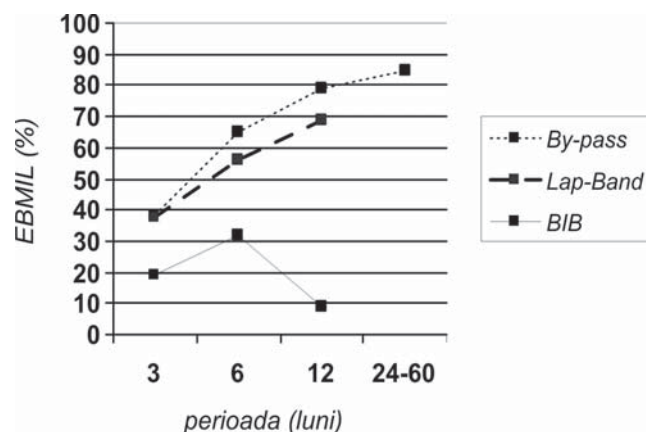


Figura 4. Evaluarea % EBML

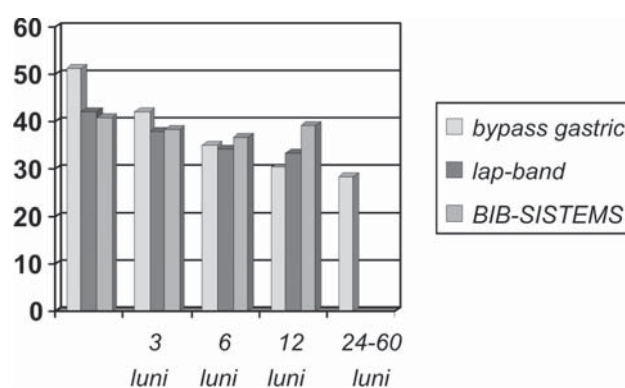


Figura 5. Evaluarea IMC

corijate cu preparate de fier și vitamina B12. Dumping sindrom s-a instalat la o pacientă, care a necesitat corijare alimentară. Complicații postoperatorii specifice în grupul pacienților supuși bandajului gastric în perioada tardivă nu s-au depistat. S-a înregistrat un caz de disfație, care a fost cupat prin corijarea regimului alimentar și administrarea de preparate antisecretorii. La pacienții din grupul balonului intragastral, conținutul cărora a constituit serul fiziologic în toate cazurile s-au înregistrat semne de disfație pe parcursul întregii perioade de tratament, iar într-un caz a fost necesar extragerea balonului pe motivul intoleranței instalate.

Tabelul 2

Complicații postoperatorii tardive

Complicații	Bypass gastric	Bandaj gastric	Balon intragastral
Eventrație postoperatorie	1	-	-
Anemie	2	-	-
Disfație	-	1	13
Dumping sindrom	1	-	-
Intoleranță la balon	-	-	1

Durata spitalizării a fost condiționată de evoluția postoperatorie și a constituit 9-25 zile, cu media de 11,25 zile pentru by-pass-ul gastric, respectiv 5-11 zile, cu o medie de 6,5 zile pentru bandaj gastric. Balonul intragastral a fost montat în condiții de ambulator. Decese nu au fost înregistrate în grupele comparate. Toți pacienții au fost evidențiați postoperator cu consultații repetate o dată pe săptămână în prima lună, ulterior odată pe

lună. S-a evaluat IMC, procentajul de supraponderie pierdută (% EWL), procentajul de IMC pierdut (%EBMIL).

Procentajul supraponderii pierdute a fost la 3 luni - 32,35, la 6 luni - 55,87, la 12 luni - 71, 24-60 luni - 73,7 în grupul bypassului gastric. Pentru bandaj gastric % EWL înregistrat la 3 luni - 22, 6 luni - 40, la 12 luni - 42,8.

Pentru balonul intragastral % EWL înregistrat a fost de 16,62 la 3 luni, 26,1 la 6 luni, 5,78 la 12 luni.

Evaluarea procentajului de IMC pierdut în grupa bypassului gastric a fost la 3 luni - 38,03, 6 luni - 65,24, la 12 luni - 78,9, 24-60 luni - 83,2. Pentru bandaj gastric valorile înregistrate au fost: la 3 luni - 32,2, la 6 luni - 46, la 12 luni - 69. În grupa balonului intragastral % EBMIL a constituit 18,91 la 3 luni, 32,12 la 6 luni și 8,9 la 12 luni.

Evoluția IMC a fost dramatică în grupa by-pass-ului gastric înregistrându-se rezultate net superioare: la 3 luni - 42,01, la 6 luni - 35,2, la 12 luni - 30,21, la 24-60 luni - 28,45. În grupa bandajului datele înregistrate au fost mai puțin promițătoare: la 3 luni - 37,78, la 6 luni - 34,35, la 12 luni - 33,17. Valorile IMC înregistrate la 3 luni după montarea balonului intragastral au constituit 38,48, la 6 luni - 36,55, la 12 luni - 39,31.

La pacienții din toate grupele s-au înregistrat comorbidități. În grupul bypassului gastric a predominat dislipidemia- 6 cazuri(40%), diabet zaharat tip II - 1 caz(6%), HTA - 5 cazuri(36%), insuficiență venoasă cronică asociată cu ulcere trofice - 1 caz(6%), artropatie - 2 cazuri(12%). Pentru bandaj gastric a fost caracteristic prezența dislipidemiei - 2 cazuri(33%), HTA-2 cazuri(33%), diabet zaharat tip II - 1 caz(17%), artropatiei - 1 caz(17%). În grupa balonului intragastral s-au înregistrat: dislipidemie - 7 cazuri(42%), HTA - 5 cazuri(33%), artropatie - 4 cazuri(25%).

Tabelul 3

Patologia asociată

Comorbidități	Bypass gastric	Bandaj gastric	Balon intragastral
Dislipidemia	6	2	7
HTA	5	2	5
Diabet zaharat	1	1	-
Ulcere trofice	1	-	-
Artropatie	2	1	4

Pe parcursul evidenței la distanță s-au înregistrat rezultate notabile în evoluția comorbidităților în ambele grupe intervenite chirurgical. În grupa by-pass-ului dislipidemia a fost rezolvată în toate cazurile, cu evaluarea rezultatelor pe perioada a 5 ani postoperator. Hipertensiunea arterială a cedat în toate cazurile, fiind sistat tratamentul, și doar într-un caz fiind prezența de crize hipertensive rare. Ulcerele trofice s-au autovindecat la 3 luni postoperator.

În grupa bandajului gastric dislipidemia a fost rezolvată într-un caz, în alt caz menținându-se cifre ridicate a colesterolului și LDL. Hipertensiunea arterială menținându-se la limita superioară a cifrelor. Glicemia a revenit la limitele normei.

Evoluția tarelor asociate în grupa balonului intragastral a avut o ameliorare temporară în vederea artropatiei și HTA, dislipidemia menținându-se pe parcursul întregului tratament.

Discuții

Procedeele chirurgicale bariatrice contemporane, ce modifică anatomia și fiziologia tractului digestiv cu obiectivul de

reducerea capacității gastrice și/sau malabsorbției parțiale a alimentelor, a devenit în ultimii ani tratamentul de elecție în obezitatea morbidă, demonstrând eficacitatea lor în obținerea unei pierderi ponderale semnificative, menținută la distanță și ameliorarea comorbidităților, cu prezența unei morbimortalități joase, beneficiul psihologic favorizând integrarea socială a pacienților[6]. Indiscutabil, alături de beneficiile remarcabile, chirurgia bariatrică prezintă risc de complicații tehnice, nutriționale și psihiatrice potențialmente grave, ceea ce impune o selectare adecvată a pacienților și procedului chirurgical[6]. Elecțiunea pacienților și a procedului chirurgical necesită evaluarea multidisciplinară de o echipă integră de specialiști, ce include: chirurgul, endocrinologul, psihiatrul, cu aprecierea indicațiilor și contraindicațiilor medicale și/sau psihiatrice, protocoale de evaluare pre și postoperatorii[6].

Unii chirurghi posedă un singur procedeu bariatric, dar este clar că fiecare pacient poate necesita un procedeu restrictiv sau mixt, în dependență de tipul obezității, comportamentul alimentar, nivelul sociocultural, tarele asociate[8]. Dacă selecția riguroasă și accesul multidisciplinar al pacientului este definită, calitatea deciziei algoritmice aruncă practicantul într-o oarecare confuzie [2]. Actualmente nu sunt criteriile stabilite pentru selectarea individuală a procedului chirurgical. Evident, că intervenția trebuie efectuată de o echipă experimentată în chirurgia bariatrică, să cunoască riscurile și beneficiile[3]. În realitate nu există procedee absolut sigure, chiar în prezența tehnologiilor moderne.

Criteriile contemporane de apreciere a eficacității intervențiilor bariatrice se bazează pe evoluția indicelui masei corporale și menținerea la distanță, procentajul supraponderii pierdute, cât și ameliorarea comorbidităților prezente. Analizând structura lotului din punct de vedere al IMC, am constatat o pondere importantă a superobezilor în grupa by-pass-ului gastric. Durata intervenției chirurgicale și media de spitalizare a fost mai îndelungată pentru by-pass-ul gastric, fiind dependentă de tehnica laparotomică, cât și de complexitatea procedului. Caracterul complicațiilor a fost diferit. Pacienții supuși bandajului gastric au suferit de complicații legate de punga gastrică, ceea ce nu s-a înregistrat în grupa by-pass-ului. Fenomenele de disfagie sunt caracteristice pentru procedeele pur restrictive. Complicațiile postoperatorii precoce înregistrate au fost specifice procedului laparotomic pentru by-pass, care a necesitat relaparotomie de urgență cu soluționarea complicației survenite. Pentru bandaj gastric înregistrarea hemoragiei intraoperatorii a coincis cu perioada de învățare a tehnicii laparoscopice. Alunecarea protezei în perioada precoce impune o tactică chirurgical-activă cu reintervenția pe cale laparoscopică în perioada 2-7 zile de la debut, cu remontarea inelului gastric și formarea unei punge gastrice de maximum 15 ml. În studiu nu am evidențiat complicații tardive specifice legate de tehnica chirurgicală efectuată. Referitor la balonul intragastral, restabilirea masei ponderale inițiale survine la distanță în peste 90% cazuri. Utilizarea balonului intragastral poate fi indicată pacienților cu IMC<35 kg/m², sau ca pregătire preoperatorie la pacienții cu superobezitate și/sau risc major chirurgical. Cât privește eficacitatea procedeelelor după criteriile standarde și evoluția comorbidităților ea a fost superioară pentru by-pass-ul gastric.

Concluzii

1. Evoluarea pierderii ponderale și ameliorarea comorbidităților este net superioară pentru bypassul gastric, dar prezintă un risc mai elevat de complicații postoperatorii precoce.

2. În cazul bandajului gastric laparoscopic reglabil pierderea ponderală este mai lentă și mai moderată în comparație cu by-pass-ul gastric. Pierderea ponderală nu a indus ameliorarea metabolismului lipidic în acest lot de pacienți.

3. După înlăturarea balonului intragastral în peste 90% cazuri are loc restabilirea masei corporale inițiale ceea ce îl face mai puțin eficient în tratamentul obezității morbide, dar e recomandat pentru pregătirea preoperatorie în superobezitate și în prezența comorbidităților severe.

Bibliografie

1. CORDERO, R. A., VIRUETE E, A., RAMIREZ, J. M., et al., Tratamiento de la obesidad severa con banda gastrica ajustable. Analisis de 445 pacientes. Cirujano General 2003 Vol.25, Nr.4:295-300.
2. HOUBEN, J.J., BAREA, M., MAROQUIN, L., ISABO, O., DESMARETES, A. Aspects strategiques et analyse critique de la chirurgie bariatrique. Rev. Med. Brux. 2007; 28: 257-264.
3. LUJAN JUAN, A., PARRILLA, P. Seleccin del paciente candidato a cirugia bariatrica y preparacion preoperatoria. Cir. Esp. 2004; 75(5): 232-235.
4. LUNCĂ, S., VIX, M. Tratamentul obezității morbide. Jurnalul de Chirurgie, Iași, 2005, Vol. 1, Nr.1;34-41.
5. MARTINEZ-FILHO, D., CAMARA-NETO, J. B., BANDIERA FERRAZ, A. A., et al. Evaluation of risc factors in superobese patients submitted to conventional Fobi-Capella surgery. Arq Gastroenterol, 2008, Vol. 45, Nr.1; 3-10.
6. MORALES, M. J., DELGADO, C., MAURI, I., et al. Surgical treatment of obesity: What patients? What technique? Is postoperative follow-up mandatory? Endocrinol. Nutr. 2004; 51(5):245-253.
7. MOSER, F., GORODNER, M. V., GALVANI, C. A., BAPTISTA, M., CHRETIEN, C., HORGAN S.. Pouch enlargement and slippage: two different entities. Surg. Endosc. (2006) 20; 1021-1029
8. RUIZ DE ADANA, J. C.. Cirugia de la obesidad: un abordaje de eleccion con distintas opciones tecnicas. Cir. Esp. 2007; 82(2): 59-61.
9. SCHERNTHANER, G., MORTON, J. M. Bariatric Surgery in Patients With Morbid Obesity and Type 2 Diabetes. Diabetes Care, 2008, Vol. 31, Suppl.2; 297-302.
10. ЯШКОВ, Ю. И., ОППЕЛЬ, Т. А., ТИМОШИН, А. Д. МОВЧУН, А.А., ВОСКРЕСЕНСКИЙ, О. В. Вертикальная гастропластика как метод лечения морбидного ожирения. Хирургия, 6, 1998: 72-76.

PAPILECTOMIA ENDOSCOPICĂ ÎN TRATAMENTUL LEZIUNILOR NEOPLASTICE VATERIENE

ENDOSCOPIC PAPILECTOMY IN THE TREATMENT OF NEOPLASTIC VATERIAN LESIONS

Gheorghe GHIDIRIM¹, Igor MIȘIN², Viorel ISTRATE³

¹ - dr. hab. în med., prof. univ., academician;

² - dr. hab. în med., conf. cerc.;

³ - medic-chirurg;

Catedra Chirurgie nr. 1 "N. Anestiadi" și Laboratorul de Chirurgie Hepato-Bilio-Pancreatică, Universitatea de Medicină și Farmacie "N. Testemițanu", Chișinău, Moldova

Rezumat

Introducere: Adenomele papilei Vateri (AA) sunt rare. Malignizarea se înregistrează în 15-30% cazuri. Adenomul vilos este cel mai cancerogen. Opțiunile chirurgicale sunt: tehnici de rezecție și ablație endoscopică, ampulectomia transduodenală și pancreatoduodenectomia. Scopul studiului: Evaluarea eficacității și siguranței papilectomiei endoscopice (PE). Materiale & metode: 12 pacienți cu AA (5 F: 7 B; intervalul de vârstă 37-68 ani) selectați pentru PE. Sfincterotomie pe coledoc (6), wirsungotomie (3). Stentare biliară (2), wirsungiană (10). Rezultate: Rezecție en-bloc în 8 cazuri, pe fragmente în 4 cazuri. Adjuvant terapie ablativă 1 caz. Rezecție completă R0 – 10 cazuri. Tratament chirurgical adjuvant 2 cazuri. Histologic: adenom tubulovilos (5); adenom vilos (4), adenom tubular (2), adenocarcinom (1). Complicații: imediate – hemoragie (2), pancreatită (1). Endoscopie la distanță - stenoze ductale și recidivă tumorală nu s-a constatat. Concluzii: Papilectomia endoscopică este o sigură alternativă la tratamentul chirurgical al AA.

Summary

Adenomas of the duodenal papilla are rare. The frequency of malignant adenomas is 15-30%. Villous adenomas is a premalignant lesion with the highest rate of transformation. Options for surgical treatment include endoscopic and ablation resection, transduodenal ampulectomy, pancreaticoduodenectomy. Aim: Evaluating the efficacy and safety of endoscopic papilectomy for ampullary adenomas (AA). Material & Methods: 12 patients (F:M, 5:7, age range 37 - 68 years) with AA were treated by endoscopic papilectomy. Biliary

2. În cazul bandajului gastric laparoscopic reglabil pierderea ponderală este mai lentă și mai moderată în comparație cu by-pass-ul gastric. Pierderea ponderală nu a indus ameliorarea metabolismului lipidic în acest lot de pacienți.

3. După înlăturarea balonului intragastral în peste 90% cazuri are loc restabilirea masei corporale inițiale ceea ce îl face mai puțin eficient în tratamentul obezității morbide, dar e recomandat pentru pregătirea preoperatorie în superobezitate și în prezența comorbidităților severe.

Bibliografie

1. CORDERO, R. A., VIRUETE E, A., RAMIREZ, J. M., et al., Tratamiento de la obesidad severa con banda gastrica ajustable. Analisis de 445 pacientes. Cirujano General 2003 Vol.25, Nr.4:295-300.
2. HOUBEN, J.J., BAREA, M., MAROQUIN, L., ISABO, O., DESMARETES, A. Aspects strategiques et analyse critique de la chirurgie bariatrique. Rev. Med. Brux. 2007; 28: 257-264.
3. LUJAN JUAN, A., PARRILLA, P. Selección del paciente candidato a cirugía bariátrica y preparación preoperatoria. Cir. Esp. 2004; 75(5): 232-235.
4. LUNCĂ, S., VIX, M. Tratamentul obezității morbide. Jurnalul de Chirurgie, Iași, 2005, Vol. 1, Nr.1;34-41.
5. MARTINEZ-FILHO, D., CAMARA-NETO, J. B., BANDIERA FERRAZ, A. A., et al. Evaluation of risk factors in superobese patients submitted to conventional Fobi-Capella surgery. Arq Gastroenterol, 2008, Vol. 45, Nr.1; 3-10.
6. MORALES, M. J., DELGADO, C., MAURI, I., et al. Surgical treatment of obesity: What patients? What technique? Is postoperative follow-up mandatory? Endocrinol. Nutr. 2004; 51(5):245-253.
7. MOSER, F., GORODNER, M. V., GALVANI, C. A., BAPTISTA, M., CHRETIEN, C., HORGAN S.. Pouch enlargement and slippage: two different entities. Surg. Endosc. (2006) 20; 1021-1029
8. RUIZ DE ADANA, J. C.. Cirugia de la obesidad: un abordaje de eleccion con distintas opciones tecnicas. Cir. Esp. 2007; 82(2): 59-61.
9. SCHERNTHANER, G., MORTON, J. M. Bariatric Surgery in Patients With Morbid Obesity and Type 2 Diabetes. Diabetes Care, 2008, Vol. 31, Suppl.2; 297-302.
10. ЯШКОВ, Ю. И., ОППЕЛЬ, Т. А., ТИМОШИН, А. Д. МОВЧУН, А.А., ВОСКРЕСЕНСКИЙ, О. В. Вертикальная гастропластика как метод лечения морбидного ожирения. Хирургия, 6, 1998: 72-76.

PAPILECTOMIA ENDOSCOPICĂ ÎN TRATAMENTUL LEZIUNILOR NEOPLASTICE VATERIENE

ENDOSCOPIC PAPILECTOMY IN THE TREATMENT OF NEOPLASTIC VATERIAN LESIONS

Gheorghe GHIDIRIM¹, Igor MIȘIN², Viorel ISTRATE³

¹ - dr. hab. în med., prof. univ., academician;

² - dr. hab. în med., conf. cerc.;

³ - medic-chirurg;

Catedra Chirurgie nr. 1 "N. Anestiadi" și Laboratorul de Chirurgie Hepato-Bilio-Pancreatică, Universitatea de Medicină și Farmacie "N. Testemițanu", Chișinău, Moldova

Rezumat

Introducere: Adenomele papilei Vateri (AA) sunt rare. Malignizarea se înregistrează în 15-30% cazuri. Adenomul vilos este cel mai cancerogen. Opțiunile chirurgicale sunt: tehnici de rezecție și ablație endoscopică, ampulectomia transduodenală și pancreatoduodenectomia. Scopul studiului: Evaluarea eficacității și siguranței papilectomiei endoscopice (PE). Materiale & metode: 12 pacienți cu AA (5 F: 7 B; intervalul de vârstă 37-68 ani) selectați pentru PE. Sfincterotomie pe coledoc (6), wirsungotomie (3). Stentare biliară (2), wirsungiană (10). Rezultate: Rezecție en-bloc în 8 cazuri, pe fragmente în 4 cazuri. Adjuvant terapie ablativă 1 caz. Rezecție completă R0 – 10 cazuri. Tratament chirurgical adjuvant 2 cazuri. Histologic: adenom tubulovilos (5); adenom vilos (4), adenom tubular (2), adenocarcinom (1). Complicații: imediate – hemoragie (2), pancreatită (1). Endoscopie la distanță - stenoze ductale și recidivă tumorală nu s-a constatat. Concluzii: Papilectomia endoscopică este o sigură alternativă la tratamentul chirurgical al AA.

Summary

Adenomas of the duodenal papilla are rare. The frequency of malignant adenomas is 15-30%. Villous adenomas is a premalignant lesion with the highest rate of transformation. Options for surgical treatment include endoscopic and ablation resection, transduodenal ampulectomy, pancreaticoduodenectomy. Aim: Evaluating the efficacy and safety of endoscopic papilectomy for ampullary adenomas (AA). Material & Methods: 12 patients (F:M, 5:7, age range 37 - 68 years) with AA were treated by endoscopic papilectomy. Biliary

Sphincterotomy - 6 cases; pancreatic sphincterotomy - 3. Stenting biliary 2 cases; wirsungy 11 cases. Results: Complete resection R0 - 10 cases. Histopathological: tubulovillous adenomas (5); villous adenomas (4), tubular adenomas (2), adenocarcinoma (1). Complication: bleeding (2) and pancreatitis (1). Follow-up endoscopy - ductal stenosis and recurrence was zero. Conclusion: Endoscopic papillectomy is a safe and well-tolerated alternative to surgical treatment of AA.

Introducere

Adenomele ampulare (AA) au o frecvență de 0,04-0,12% raportate la populația generală [1], prezintă un potențial de transformare malignă, conform succesivității „adenom-adenocarcinom” [2,3,4] și sunt considerate leziuni precanceroase, prezentând o rată de malignizare de circa 30% [5].

Utilizarea endoscopiei, în deosebi a duodenoscopiei și colangiopancreatografiei endoscopice retrograde (ERCP) a facilitat recunoașterea frecventă, precoce, a tumorilor papilei Vater în perioada preinfiltrativă, cu indicații pentru tratament endoscopic minim invaziv [5,7].

Histopathologic, des, se determină focare de țesut malign (AC *in situ*) în structura adenomului [6, 17]. Prin urmare, rezecția completă a leziunii este importantă. Procedurile minim invazive de tratament subînțeleg papilectomia endoscopică (PEE) și ablația endoscopică (argon-plasma, YAG-Nd laser, electrocoagulare ect.) [15,17]. Avantajul rezecției endoscopice (RE) constă în controlul vizual în suprafață și histologic în profunzime al rezecției (R0), oferirea piesei întregi sau reconstruită din fragmente pentru analiza histologică calitativă [6,7,9]. La etapa contemporană abordul endoscopic pentru evaluarea și tratamentul AA reprezintă o alternativă viabilă pentru metoda chirurgicală clasică [17].

Scopul studiului

Evaluarea eficacității și siguranței papilectomiei endoscopice (PE).

Material și metodă

În perioada aa.1998 - 2008 am diagnosticat 17 (2%) formațiuni neoplastice Vateriene pentru un total de 846 ERCP. Pentru PEE au fost selectați 12 (1,42%) pacienți, (5 femei și 7 bărbați; interval de vârstă 37-68 ani). Manifestările clinice: icter obstructiv (n=12), colică biliară (n=8), colangită (n=1), pancreatită (n=2). Doi bolnavi cu AA au fost diagnosticați după determinarea dilatării ecografice a căilor biliare și/sau pancreatice pe fon de lipsă a manifestărilor clinice. Dimensiunile tumorilor: ≤ 10 mm. - 4 pacienți; 10-19 mm. - 6 pacienți; ≥20 mm. - 2 pacienți.

Selectarea s-a efectuat conform criteriilor K. Binmoeller (1993) [18] modificate:

1. Lipsa indurației peripapilare și ulcerărilor;
2. Posibilitatea elevării tumorii prin injectare submucoasă;
3. Lipsa afecțiunii ductale biliopancreatice la o adâncime mai mare de 1,0 cm. de la orificiul papilar (ERCP);
4. Dimensiuni tumorale nu mai mari de 2,5 cm. și care ocupă nu mai mult de 1/3 din lumenul duodenal.

Pentru PEE s-au utilizat duodenoscopul JF-1T20 și TJF-130 (Olympus®, Tokyo), preferabil endoscop cu canal de lucru 4,2 mm, suficient pentru aspirație adecvată în timpul procedurii, videoghidaj și documentare. În toate cazurile s-a efectuat PEE cu ansă clasică pentru polipectomie (DPMS-1-15, Wilson-Cook®) sau ansă diatermică asimetrică (PEA-Replacement snare crescend 127-350-15, Paudrach, Germany). Aparat electrochirurgie BARD sistem 3000 (USA) (regim cut. Blendmax, putere de ieșire 60 Wt.) și Olympus PSD 2E (regim Blendcut, 60 Wt.). Specimenul sau fragmentele postrezecționale au fost imediat retrase în stomac și apoi colectate folosind un Roth-Net endoscopic sau coșul Dormia. Fragmentele mici au fost aspirate prin endoscop și colectate într-o capcană, atașată la tubul de aspirație.

Canalarea și sfincterotomia (ST) au fost efectuate folosind KD-6G11Q-1 OLYMPUS papillotom și fir ghid Pauldrach Zebra guide wire, 0,035 4000 mm). Stenturi biliare Wilson-Cook® (9-11 Fr. 12-14cm.), stenturi pancreatice Willson-Cook®, (4-7Fr. 4-5cm.) din plastic cu găuri și flanșe laterale. Liftingul submucos (LS) s-a efectuat cu ac OLYMPUS NM-1K și soluții: Sol.NaCl 0,9% cu Adrenalină 1:10 000; Trombină umană 125 U/5,0 Sol.NaCl 0,9%. Clame endoscopice pentru hemostază OLYMPUS HX-200U-135.

Tumorile ampulare au fost clasificate conform *Clasificării de la Viena a neoplasiilor epiteliale gastro-intestinale* [14]: noninvasive cu displazie grad minor (LGD), noninvasive cu displazie grad înalt (HGD), neoplazii invazive(AC).

Rezultatul s-a catalogat în parametri generali:

Endoscopic succes s-a definit în excizia completă a leziunii indiferent de numărul de sesiuni necesare, precum și lipsa de

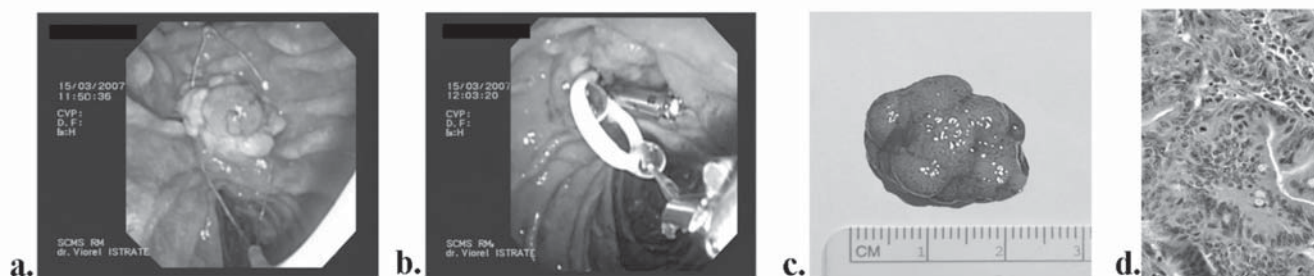


Figura 1:

- a. Neoplazie neinvazivă DII a papilei Vater.
- b. Aspect postPEE cu stent în ductul Wirsung și clip endoscopic pentru hemostază.
- c. Specimenul postoperator.
- d. Aspect histopatologic: Adenom tubulovilos cu displazie grad înalt (H&E, magn. x400).

recurență tumorală sau o recurență în timpul perioadei de monitorizare, care a fost tratată cu ușurință endoscopic.

Eșec endoscopic a fost definită incapacitatea de a elimina complet leziunea, indiferent de numărul de sesiuni, recurențe tratate chirurgical sau descoperirea de carcinom dincolo de stratul mucosal.

Complicații ale PEE au fost definite în perioada precoce (pancreatita, hemoragia, perforația) și tardive (stenozele post-papilectomie).

Tehnica procedurii:

Imediat prePEE am efectuat injectarea de lichid submucos, similar oricărei mucozectomii endoscopice. Volumul lichidului introdus submucos a variat individual (de la 5,0 la 15,0 ml) în dependență de dimensiunile tumorii și alți factori anatomici locali, sub control vizual, nepermițând retractor papilei în pernuța lichidiană submucoasă formată. În unele cazuri (n=2) de RE pe fragmente a fost necesar LS pe etape. LS este deosebit de util în rezecția adenomului plat cu extindere superficială parapapilară. Efectul non-lifting a apărut în invazia tumorală a muscularei proprii și a fost o contraindicație pentru PEE cu scop terapeutic (n=1) (Fig. 1).

Orientarea ansei a fost: craniană (n=8), caudală (n=3), oblică (n=1). Apreciem mai convenabilă și am folosit mai des (66,7% cazuri), orientarea craniană a ansei în PEE. Cazurile (n=3) cu invazie intraductală confirmate prin ERCP au debutat cu ST biliară ori biductală transtumoral. Rezecția curativă s-a decis dacă tumora a fost pe deplin accesibilă (n=2) după ST și s-a efectuat cu ansă de dimensiuni mai mici, pe fragmente, după o schemă stabilită din timp a numerotației fragmentelor. După PEE integritatea tumorii rezecate s-a remodelat cu ace de siguranță pe o piesă din plută, fixată și trimisă la analiza histologică.

Pentru rezecția unui adenom sesil mobil, din o papilă retrasă în perete, cu succes într-un caz am folosit o metodă originală de rezecție cu ansa diatermică asistată de balon-cateter endoductal (Fig. 2).

Canularea selectivă, cu cateter îmbrăcat pe fir-ghid atraumatic, este fără dificultăți în cele mai multe cazuri. Un reperaj deosebit pentru canularea wirsungiană oferă pancreatografia prePEE

efectuată cu Sol. Urografină colorată cu Metilen albastru (n>7). În canularea dificilă, Buscopanul în administrare intravenoasă poate fi util (n>2). ST biliară și pancreatică am efectuat-o cu scop de a obține un drenaj optimal bilio-pancreatic și pentru a optimiza stentarea postPEE. ST pancreatică și stentarea temporară menține permeabilitatea wirsungiană și reduce riscul de pancreatită acută (PA) postprocedurală [10, 11]. De asemenea stentarea wirsungiană permite folosirea mai sigură a manevrelor de terapie coagulativă adjuvantă, clampare endoscopică hemostatică și pare să minimizeze riscul de stenoze ductale postPEE [11, 12, 13], (Fig. 1b). Scopul stentării coledocului a fost rezolvarea cazurilor când ST complementară nu permitea obținerea unui drenaj satisfăcător (luând în calcul și posibilul edem postPEE al țesuturilor adiacente în perioada precoce), iar prelungirea inciziei risca cu perforație duodenală.

Rezultate

Toate intervențiile s-au efectuat într-o singură etapă. PEE *en-bloc* s-a reușit în 8 cazuri. Rezecție pe fragmente (4 cazuri) s-a aplicat la extinderea în suprafața a tumorii pe un diametru >1,5 cm și extindere intraductală minimală a tumorii (ERCP; ST).

Stentarea biliară am efectuat-o în 2 cazuri (cazul cu AC invaziv, pentru decompresie biliară prechirurgicală și un caz după rezecția cu ansa a invaziei intracoledociene și electroablație bipolară a suprafeței de rezecție), cu stent biliar 9Fr și 11Fr, pentru 10 și 14 zile corespunzător, până la repetarea ERCP, excluderea țesutului rezidual și aprecierea tranzitului biliar satisfăcător. Stentare pancreatică profilactică s-a aplicat în 10 cazuri. Într-un caz (cu pasaj pancreatic radiologic nedereglat) nu s-a aplicat stentare, perioada postPEE la care s-a complicat cu PA. Perioada medie a stentului pancreatic *in situ* a fost 14 zile. Criteriul de bază a înlăturării stentului a fost epitelizarea deplină a plăgii postPEE. Pentru bolnavii (n= 8) cu coledocolitiază concomitentă în 4 cazuri cu calculi până la 1,0 cm postPEE a fost posibilă litextractia cu ansa Dormia. În celelalte 4 cazuri litextractia s-a efectuat după ST biliară maximă. Ambele, ST biliară și pancreatică deschid patul ampular și vor ușura pentru viitor supravegherea aces-

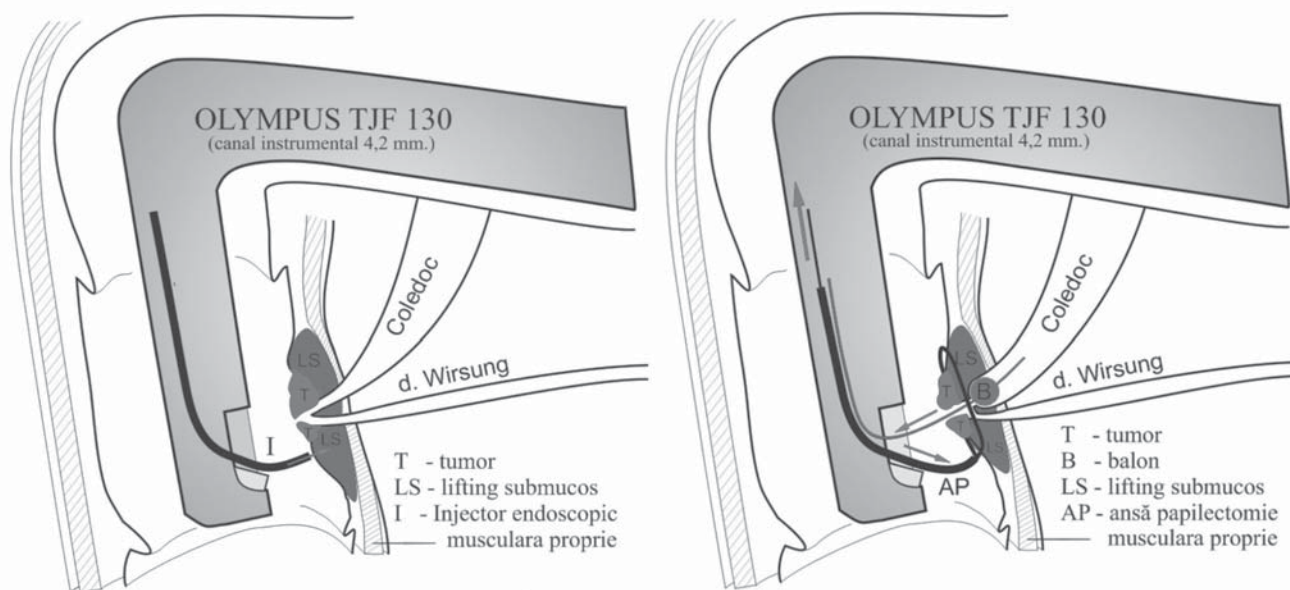


Figura 2: PEE asistată cu balon-cateter endobiliar (schemă).

tei zone, în special în caz de recurență, vor facilita tehnica rezecțiilor repetate.

PostPEE histologic s-au determinat: adenom tubulovilos (ATV) - 5 pacienți; adenom vilos (AV) - 4 pacienți (la un pacient pe acest fon determinat focar AC *in situ*), adenom tubular (AT) - 2 pacienți, adenocarcinom (AC) - 1 pacient.

S-a evidențiat următoarea corelație endoscopică și histopatologică: în 6 neoplazii neinvazive cu displazie grad minor s-au stabilit 2 AT, 3 ATV, 1 AV; în 5 neoplazii neinvazive cu grad înalt de displazie s-au determinat 2 ATV și 3 AV (inclusiv 1 AV cu focar AC *in situ*). Toate neoplaziile enumerate au avut creștere minimal intraductală sau extraductală. Într-un caz cu creștere intraductală extensivă histopatologic s-a determinat AC.

După PEE din cei 12 pacienți un pacient cu AC și creștere intraductală extensivă (la ST maximă (16mm.) marginile invaziei intraductale nevizualizate) a suportat rezecție pancreatoduodenală procedeu Kausch-Whipple. În alt caz de creștere intraductală minimă, aproximativ 0,7 cm pe coledocul distal, bine conturat vizual, postST leziunea a fost rezecată pe fragmente cu ansa. Histologic s-a determinat AC în focar (*in situ*) pe fon de adenom vilos HGD, marginile de rezecție nefiind sigure (R1) și s-a decis pentru ampulectomie transduodenală chirurgicală adjuvantă. Astfel s-a apreciat eșec endoscopic în 16,6 %.

În alt caz cu ATV LGD creștere intracoledociană pe un segment 0,9 cm, după ST a fost rezecat pe fragmente (n=4), iar suprafața postrezecțională intraductală supusă ablației prin electrocoagulare. Pentru 10 pacienți, PEE a fost curativă (succes

endoscopic 83,4%), histologic - rezecție R0 și monitorizare 3 - 24 luni - fără recurențe. Extindere intraductală a tumorii pe ductul Wirsung nu am determinat.

Tabelul 1

PEE de succes, PEE cu eșec, complicații endoscopice după PE

Proliferare tumorală	PEE de succes n(%)	PEE cu eșec n(%)	Complicații endoscopice
Creștere extraductală (n = 9) ori minimal intraductal (n = 2)	10 (83,3)	1 (8,3)	Pancreatită acută 1 Hemoragie 2
Creștere intraductală excesivă (n = 1)		1(8,3)	
Total (n=12)	10(83,3)	2(16,6)	3(24,9)

Complicații imediate: hemoragie moderată - 2 cazuri (hemostază: 1- prin clampare endoscopică, 1- injectare locală Sol. Trombină umană). PA postPEE - 1 caz. Follow-up endoscopy - disponibili 9 pacienți (3 - 24 luni): stenoze ductale și recidivă tumorală nu s-au constatat.

Discuții

Siguranța și eficacitatea PEE in AA sunt demonstrate de diferite studii [11, 13, 15, 16, 17]. Rata de succes în PEE este de la 60% [19] la 80% [13]. În seria noastră s-a obținut o rată de

Tabelul 2

Rezultatele comparative ale tratamentului endoscopic

Autori	Nr. pacienți	Histologie	Recurențe	Follow-up luni	Morbiditate	Mortalitate
SM Yoon et al., 200717	16	10 HGin/Tis 6 T1s	0%	18(HGin/Tis)29 (T1)	0%	0%
Desilets et al., 200116	13	12 LGD 1HGin/Tis	0%	19	8%	0%
Saurin et al., 2003 a 15	24	10 LGD 14HGin/Tis	6.2%	66	29.1%	0%
Catalano et al., 200413	103	83 LGD 14 HGin/Tis 6T1(chirurgie)	20%	36	9.7%	0%
Cheng et al., 200411	55	38 LGD 7 HGin/Tis 5 altele b	33%	30	14.6%	0%
Studiul prezent	12	6 LGD 4 HGD 1 ACis 1 AC	0%	3-24	0%	0%

^a Metode endoscopice de distrucție (argon plasma, YAG-Nd laser).

^b Carcinoid (n=2); histologie normală (n=2); heterotopie gastrică (n=1).

LGD - displazie grad minor.

HGIN/Tis: neoplazie intraepitelială cu displazie grad avansat /tumor in situ.

succes 83,3%. Rata de complicații 8% (un caz) de PA postPEE și 16 % hemoragii controlată în timpul OEE de asemenea sunt similare datelor prezentate în literatură. Considerăm ca factor important, în prevenirea hemoragiei, folosirea Trombinei umane în soluția pentru LS. În cazurile (n=7) cu Trombină umană în soluția de elevare hemoragii nu s-au înregistrat.

Deși am exclus din acest studiu toate tumorile cu stigmat macroscopice de malignitate, am constatat într-un caz AC invaziv și în alt caz pe fon de adenoma vilos tip D2 cu HGD focar de AC *in situ*. Sunt expuse date din literatura de specialitate care confirmă că diagnosticul histologic prin forceps-biosie, implica rezultate fals negative de tumoare în 15% din cazuri [8, 20]. Forceps-biopsia endoscopică, chiar și după sfincțeronomie, s-a dovedit nesigură în diagnosticul TPV (benigne) diferențiat de carcinomul invaziv [8].

Rezecția *en bloc* a leziunii permite condiții optime pentru evaluarea histologică și aprecierea integrității marginilor de rezecție. Cu toate acestea, leziunile mai mari de 1,5 cm, trebuie să fie rezecate "fragmentat", pentru a minimiza riscul de perforare. Disecția circulară peritumorală (Iso-tome 02-12-81 Pauldrach) a mucoasei prePEE (n=1), prezintă siguranță de rezecție deplină în suprafață dar pare a avea risc sporit de perforare intestinală în cazul LS insuficient.

Rămân a fi discutate modalitatea de tratament a cancerului non-invaziv vaterian și tactica în cazul invaziunii orificiilor biliare

și/sau pancreatic. Tratamentul carcinomului papilar non-invaziv (T1 din TNM și D0-D1 din Clasificarea Japoneză) se abordează într-un nou mod, cu accent pentru PEE [9, 17, 20].

Invazia tumorală a orificiilor biliare și/sau pancreatic mult timp a fost considerată ca contraindicație pentru PEE curativă, însă modalitatea pare a se schimba în cazurile cu extindere minimă și perfecționarea echipamentului endoscopic.

Un ajutor deosebit îl poate acorda ecoendoscopia și ecoendoscopia cu minisonde intraductale [8], dar cu părere de rău inaccesibile la noi.

La părerea noastră, cunoștințele și posibilitățile tehnice limitate, trebuie să încline indicațiile către pancreatododenectomie și ampulectomie chirurgicală, însă în condiții de dotare adecvată necesită a fi promovate pe scară largă și intervențiile endoscopice.

Concluzii

- Papilectomia endoscopică este o alternativă minim invazivă sigură la tratamentul chirurgical al neoplasmelor intraepiteliale a papilei Vater.
- Rezecția tumorilor benigne este indicația principală pentru PEE.
- Rezecția monobloc este "standardul de aur" în PEE.
- Amplasarea stenturilor în ductul pancreatic este principala metodă de profilaxie pentru pancreatita acută postPEE.

Bibliografie

1. PANDOLFI, M., MARTINO, M., GABRIELLI, A. Endoscopic Treatment of Ampullary Adenomas. *JOP. J Pancreas.* 2008;9(1): 1-8.
2. STOLTE, M., PSCHERER, C. Adenoma-carcinoma sequence in the papilla of Vater. *Scand J Gastroenterol* 1996; 31(4):376-82.
3. GOUMA, D.J., OBERTOP, H., VISMANS, J., et al Progression of a benign epithelial ampullary tumor to adenocarcinoma. *Surgery* 1987;101(4):501-4.
4. KAISER, A., JUROWICH, C., SCHONEKAS, H., GEBHARDT, C., WUNSCH, P.H. The adenoma-carcinoma sequence applies to epithelial tumors of the papilla of Vater. *Z Gastroenterol* 2002; 40(11):913-20.
5. SCIFERT, E., SCHUTLE, F., STOLTE, M. Adenoma and carcinoma of the duodenum and papilla of Vater: a clinicopathologic study. *Am J Gastroenterol* 1992; 87(1):37-42.
6. KATSINELOS, P., PAROUTOGLU, G., KOUNTOURAS, J., et al. Safety and long-term follow-up of endoscopic snare excision of ampullary adenomas. *Surg Endosc.* 2006 20 608-613.
7. BARTHET, M. Ampullectomie endoscopique. 26e Journées Nationales de Formation Continue en Hépatogastro-entérologie 2008; 215-219.
8. MENZEL, J., POREMBA, C., DIETL, K.H., et al. Tumors of the papilla of Vater - inadequate diagnostic impact of endoscopic forceps biopsies taken prior to and following sphincterotomy. *Ann Oncol* 1999; 10(10): 1227-31.
9. BOIX, J., LORENZO, V., MORENO, V., GASSULL, M. Endoscopic resection of ampullary tumors: 12-year review of 21 cases. *Surg Endosc.* 2009; 23(1) 45-49.
10. SINGH P., DAS. A., ISENBERG. G., et al. Does prophylactic pancreatic stent placement reduce the risk of post-ERCP acute pancreatitis? A meta-analysis of controlled trials. *Gastrointest Endosc* 2004; 60(4): 544-50.
11. CHENG, C.L., SHERMAN, S., FOGEL, E.L., et al. Endoscopic snare papillectomy for tumors of the duodenal papillae. *Gastrointest Endosc* 2004; 60(5): 757-64.
12. ZADOROVA, Z., DVOFAK, M., HAJER, J., Endoscopic therapy of benign tumors of the papilla of Vater. *Endoscopy.* 2001;33(4):345-7.
13. CATALANO, M.F., LINDER, J.D., CHAK, A., et al. Endoscopic management of adenoma of the major duodenal papilla. *Gastrointest Endosc.* 2004;59(2):225-32.
14. SCHLEMPER, R.J., RIDDELL, R.H., KATO, Y., BORCHARD, F., COOPER, H.S., DAWSEY, S.M., DIXON, M.F., FENOGLIO-PREISER, C.M., FLE'JOU, J.F. GEBOES, K., HATTORI, T., HIROTA, T., ITABASHI, M., IWAFUCHI, M., IWASHITA, A., KIMYI, KIRCHNER, T., KLIMPFINGER, M., KOIKE, M., LAUWERS, G.Y., LEWIN, K.J., OBERHUBER, G., OFFNER, F., PRICE, A.B., RUBIO, C.A., SHIMIZU, M., SHIMODA, T., SIPPONEN, P., SOLCIA, E., STOLTE, M., WATANABE, H., YAMABE, H. The Vienna classification of gastrointestinal epithelial neoplasia. *Gut*, 2000; 47(2):251-5.
15. SAURIN, J.C., CHAVAILLON, A., NAPOLEON, B., et al. Long-Term Follow-Up of Patients with Endoscopic Treatment of Sporadic adenomas of the papilla of Vater. *Endoscopy* 2003; 35(5): 402-6.
16. DESILETS, D.J., DY, R.M., KU, P.M., et al. Endoscopic management of tumor of the major duodenal papilla: refined techniques to improve outcome and avoid complications. *Gastrointest Endosc* 2001;54(2):202-8.
17. YOON, S.M., KIM, M.H., KIM, M.J., JANG, S.J., LEE, T.Y., KWON, S., et al. Focal early stage cancer in ampullary adenoma: surgery or endoscopic papillectomy? *Gastrointest Endosc* 2007; 66(4):701-7.
18. BINMOELLER, K.F., BOAVENTURA, S., RAMSPERGER, K., SOEHENDRA, N. Endoscopic snare excision of benign adenomas of the apila of Vater. *Gastrointest Endosc*, 1993; 39(2): 127-31.
19. MARTIN, J.A., HABER, G.B., KORTAN, P.P., RAIJMAN, I., et al. Endoscopic snare ampullectomy for resection of benign ampullary neoplasms [abstract]. *Gastrointest Endosc* 1997; 45: AB458.
20. LEE, S.Y., JANG, K.T., LEE, K.T., et al. Can endoscopic resection be applied for early stage ampulla of Vater Cancer. *Gastrointest Endosc*, 2006; 63(6): 783-88.

POSSIBILITĂȚILE EXAMENULUI ULTRASONOR ÎN DIAGNOSTICUL ȘI TRATAMENTUL PANCREATITEI ACUTE POSTTRAUMATICE

ULTRASONOGRAPHY IN DIAGNOSTICS AND TREATMENT OF ACUTE POSTTRAUMATIC PANCREATITIS

Gheorghe GHIDIRIM, Sergiu BERLIBA, Vladimir MANEA, Eugeniu BESCHIERU, Vadim GHEORGHÎĂ, Ion VLAD

Clinica Chirurgie N 1 „Nicolae Anestiadi”

Rezumat

Examenul ultrasonor (USG) ca metodă screening de investigație a pacienților cu traumatism pancreatic a fost efectuat la internare la 108 pacienți cu traumatism abdominal închis hemodinamic stabili. O prioritate de bază a USG este informativitatea înaltă, neinvazivitatea și posibilitatea efectuării repetate. În traumatismul pancreatic, cu suportul examenului ultrasonor au fost obținute date privind schimbările în parenchimul pancreatic, aprecierea integrității și modificărilor survenite în ductul Wirsung în perioada postoperatorie precoce și tardivă. Foarte ușor pot fi depistate semnele afectărilor fibroase ale pancreasului, prezența exudatului în bursa omentală. S-a determinat starea căilor biliare intra- și extrahepatice, starea ficatului, cât și prezența lichidului liber în cavitatea pleurală și peritoneală liberă.

Summary

Ultrasonography (USG) as a screening method for patients with pancreatic trauma was performed in 108 hemodynamically stable patients with abdominal blunt trauma at admission. A priority of USG is that it is a high informative non-invasive, procedure that can be performed repeatedly. USG showed changes in pancreatic parenchyma disruption of Wirsung duct in early and late postoperative period. USG facilitates finding of fibrous lesions of the pancreas, presence of exudate in the lesser sac. State of intra- and extrahepatic bile ducts, liver and presence of free fluid in pleural and peritoneal cavities were evaluated.

Introducere

Ca metodă neinvazivă, cea mai frecvent folosită în diagnosticul traumatismelor pancreasului, este examenul ultrasonor (USG), care completează examenul fizic al pacienților [1,6,48,13,14]. Conform datelor literaturii, examenul ultrasonor ocupă locul I în depistarea leziunilor traumatice ale pancreasului [7,10,24]. Larg folosită în practica medicală prin calitățile sale neinvazive, mobile, economice și interpretare rapidă, lipsită de contraindicații, ea devine tot mai aplicabilă în diagnosticul traumatismelor abdominale, și respectiv a leziunilor pancreasului [13,14]. USG micșorează timpul examinării bolnavilor, fiind efectuată imediat la spitalizare, cât și pe parcursul maladiei traumatice, cu monitorizarea dinamică a stării parenchimului pancreatic, sistemului ductal, bursei omentale, spațiilor retroperitoneale și parapancreatic, fiind considerată ca o metodă screening [7,11]. Cantitatea minimă de lichid ce poate fi depistată variază în limitele 150-200 ml, dar permite și vizualizarea acelor leziuni viscerale, care nu s-au soldat cu hemoperitoneum (hematoamele intraparenchimotoase) [3,5,20,21]. În același timp, unii autori menționează că USG permite depistarea leziunilor organelor parenchimotoase numai în 40-44% cazuri [12,15]. La prezența traumatismului închis, cu lipsa semnelor evidente de leziuni traumatice ale pancreasului, USG poate fi efectuată în dinamică, având importanță majoră în depistarea complicațiilor precoce și tardive, și stabilirea deciziei definitive privind efectuarea intervenției chirurgicale [3,12,20]. Tabloul ecografic de obicei evidențiază focare hipo- sau ecogene în pancreas și în spațiul parapancreatic, creșterea în dimensiuni a organului, prezența lichidului în bursa omentală, cavitatea peritoneală și spațiul retroperitoneal [17,18].

Importanța majoră a examenului ultrasonor prezintă dependența înaltă a rezultatelor investigației de pregătirea și profesionalismul specialistului [23]. K. Soudek et al., 1991, menționează, că examenul USG nu este informativ în depistarea leziunilor locale ale zonei pancreato-duodenale [22]. Valter S. A. și coaut. (1990), B. Boulanger și coaut. (1995), E. K. Gumenko și coaut. (1996), consideră că informativitatea USG în trauma multiplă și asociată severă descrește din cauza parezei intestinale, leziunilor peretelui abdominal anterior, la pacienții obezi, în stările de excitație psihomotorie și prezența emfizemului subcutanat [4,19]. Despre informativitatea redusă a USG în leziunile asociate menționează și alți autori [2,16,20,23]. Filin V. și Ghidirim Gh. (1990), relatează, că examenul ultrasonor, datorită neinvazivității sale reprezintă o metodă foarte informativă pentru pacienții cu complicații ale traumatismului pancreatic și, de obicei, datele ecografiei corespund cu cele intraoperatorii [25].

Cu toate că examenul este accesibil astăzi în toate instituțiile medicale și sunt cunoscute anumite succese în studierea metodei, în practica cotidiană, la pacienții traumatizați, investigația la spitalizare a traumatizatului este mai des folosită numai pentru depistarea lichidului liber în cavitatea peritoneală, fără a specifica și descrie semiotica ecografică a pancreasului.

Scopul lucrării

Studierea posibilităților examenului ultrasonor în diagnosticul precoce al pancreatitei acute posttraumatice, cât și monitorizarea evoluției pancreatitei acute posttraumatice în perioada tardivă a maladiei.

Material și metode

Realizarea scopului și problemelor investigației s-a efectuat în următoarele direcții: analiza rezultatelor examenului USG în leziunilor traumatiche ale pancreasului la pacienții tratați prin efectuarea reviziei, hemostazei și drenării închise a bursei omentale (lotul I); analiza rezultatelor examenului USG la pacienții cu leziuni traumatiche ale pancreasului tratați prin aplicarea bursoomentostomei primare de control la momentul operației primare (lotul II). Au mai fost studiate rezultatele examenului USG la pacienții cu leziuni traumatiche ale pancreasului tratați conservativ, fără aplicarea tratamentului chirurgical invaziv (lotul III). În dependență de caracterul, gradul schimbărilor din pancreas și implicarea sistemului ductal, pentru aprecierea gravității leziunilor pancreasului, am folosit Clasificarea Asociației Americane a Chirurgilor pentru Traume (AAST) (1990), clasificare care include 5 grade de leziune (tab.1).

Tabelul 1

Clasificarea traumatismelor pancreasului conform recomandărilor Asociației Americane a Chirurgilor pentru Traume (AAST)

Gradul leziunii	Morfopalogia leziunilor
I	Hematom, contuzie minimă fără lezarea ducturilor; Leziune superficială fără lezarea ducturilor
II	Hematom, contuzie severă fără lezarea ducturilor și detașarea țesutului; Leziune adâncă fără lezarea ducturilor și detașarea țesutului pancreatic
III	Leziune distală cu leziunea ductului Wirsung
IV	Leziune proximală cu lezarea Wirsungului fără implicarea ampulei
V	Leziune, traumă severă a pancreasului cefalic (strivire)

Repartizarea pacienților pe loturi este bazată pe diferite atitudini a tacticii diagnostic- curative în diferite perioade ale studiului în dependență de gradul leziunilor pancreasului și tipul complicațiilor supurative, care s-au dezvoltat în perioada postoperatorie precoce și tardivă.

Valoarea semnificativă a examenului ultrasonor este informativitatea sa, care se apreciază pe așa criterii ca sensibilitatea și specificitatea [8,9]. Aprecierea acestor criterii au parvenit în rezultatul comparației concluziilor USG cu diagnosticul final. Dacă traumatismul pancreatic este prezent la pacient prin aplicarea metodei (USG), el poate fi stabilit (a – concluzie pozitivă corectă) sau respins (b – concluzie fals negativă). Dacă traumatismul pancreatic lipsește, cu ajutorul USG poate fi stabilită lipsa leziunilor pancreasului (c – concluzie corectă negativă) sau stabilirea diagnosticului greșit (d – concluzie fals pozitivă).

Astfel:

$$\text{sensibilitatea metodei} = \frac{a}{a+b};$$

$$\text{specificitatea metodei} = \frac{c}{c+d}.$$

Sensibilitatea metodei este o valoare care demonstrează capacitatea investigației de a depista patologia în cazurile când ea este prezentă, iar specificitatea reprezintă un indice ce caracterizează necesitatea excluderii patologiei în cazurile când ea este într-adevăr absentă.

În studiul nostru, la internare, USG organelor cavității abdominale a fost efectuată la 108 pacienți cu traumatism abdominal

închis, hemodinamic stabili, și care nu au necesitat măsuri antișoc, la 63(58,3%) pacienți fiind depistate semne caracteristice pentru leziunea pancreasului. Toate semnele ecografice au fost divizate în 2 grupe: schimbări nemijlocite în pancreas, și schimbări în cavitatea peritoneală care, fiind considerate ca semne de hemoragie intraabdominală, ne-a permis intraoperator depistarea leziunilor traumatiche ale pancreasului.

Pentru interpretarea corectă a tabloului ultrasonografic în leziunile traumatiche ale pancreasului am analizat consecutiv următoarele caracteristice: 1) localizarea, dimensiunile și forma organului; 2) caracterul conturului și mobilitatea organului (prin aprecierea transmiterii pulsației aortei); 3) starea ductului pancreatic principal; 4) starea bursei omentale și a căilor biliare extrahepatice.

Drept criterii pentru aprecierea tabloului ecografic de traumatism pancreatic au fost (fig. 1,2):

- Creșterea în volum a pancreasului (edem al cefalului, corpului, coadei);
- Micșorarea într-o măsură sau alta a gradului de intensitate a ecosemnalului;
- Conturul neregulat, neclar sau șters;
- Prezența focarelor de destrucție, lichid în bursa omentală;
- Prezența hematomului subcapsular prin depistarea focarelor econegative.

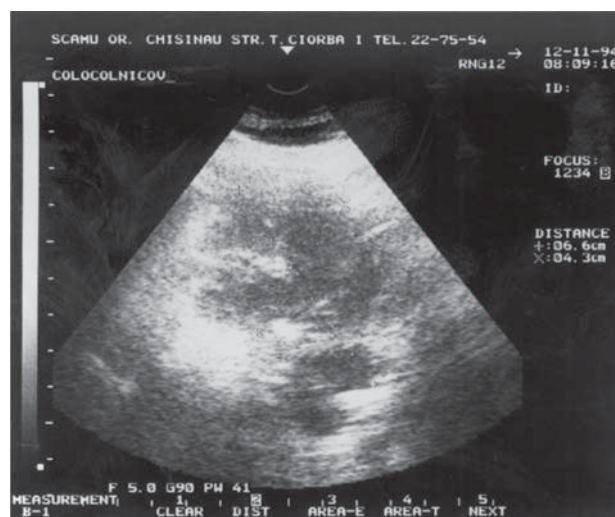


Figura 1. USG pancreasului la internare a)majorarea dimensiunilor, b)hipocogenitate, contur șters

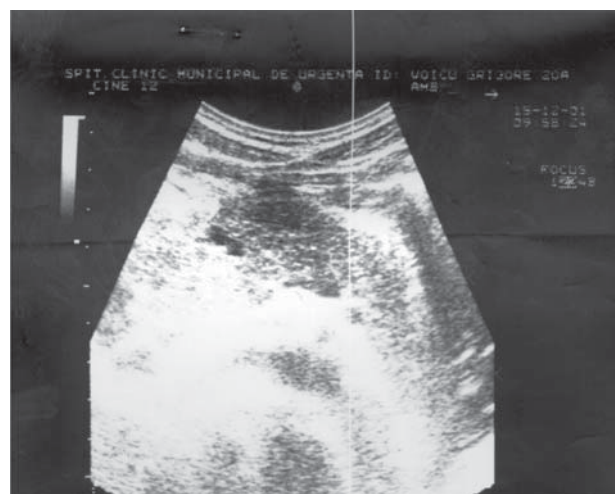

Figura 2. USG pancreasului la internare a)lichid în bursa omentală

Rezultate și discuții

Din schimbările survenite în cavitatea peritoneală în traumatismul abdominal închis a prevalat prezența lichidului liber, care a fost înregistrat în 41,7% cazuri (Tab. 2).

Tabelul 2

Semnele ecografice în traumatismul pancreatic închis la internare

Semnele ecografice	Numărul de pacienți	
	abs	%
Hipoecogenitatea parenchimului	41	37,9
Contur șters al parenchimului	13	12,1
Focare heterogene în parenchim	1	0,9
Lichid în bursa omentală	1	0,9
Pareză intestinală	7	6,5
Lichid liber în cavitatea peritoneală	45	41,7
Total	108	100

Din semnele ce caracterizează leziunea traumatică a pancreasului în traumatismul abdominal închis cel mai frecvent au fost conturul șters (12,1%) și hypoecogenitatea organului (37,9%). Focare de destrucție și lichid în bursa omentală au fost prezente la câte 1 (0,9%) pacient spitalizat peste 48 ore de la traumatism, cauza fiind lovitura directă, traumatizatul necesitând suplimentar laparoscopia diagnostică.

Conform rezultatelor USG 18 (16,7%) pacienți cu traumatism izolat au fost tratați conservativ, laparoscopie diagnostică necesitând 30(27,8%) pacienți, din care 6(20%) au fost supuși laparatomiei. Intervenții chirurgicale din cauza prezenței lichidului liber în cavitatea peritoneală la internare au necesitat 28(62,2%) pacienți, leziunile pancreasului fiind stabilite intrao-

perator. Astfel, sensibilitatea metodei în diagnosticul leziunilor traumatiche ale pancreasului la internare a constituit 54,3%, iar specificitatea 55,7% (tab.3).

Tabelul 3

Rezultatele examinărilor USG la internare în diagnosticul leziunilor traumatiche ale pancreasului

Investigația	Frecvența aplicării	Posibilitățile diagnostice (%)	
		Sensibilitatea	Specificitatea
Examenul ultrasonor (USG)	108	54,3	55,7

O importanță majoră prezintă monitorizarea în dinamică a schimbărilor din parenchimul pancreatic, care a fost efectuată în 69 cazuri la a-7-a, a 14-a și a 21-a zi. La toți acești pacienți au predominat diverse forme evolutive ale PAPT. Din tabelul 4 observăm, că cele mai multe schimbări și semne au fost înregistrate în ziua a 7-a, a 14-a și a 21-a. Hypoecogenitatea parenchimului și conturul șters al pancreasului la a 7-a zi s-a înregistrat respectiv în 100% și 50,7% cazuri, îndeosebi la pacienții cu drenarea închisă a bursei omentale (lotul I), ele fiind frecvente și la efectuarea examenului ultrasonor în zilele a 14-a și 21-a. Focare heterogene au fost prezente mai frecvent la pacienții cu drenare închisă a bursei omentale (23,1 vs 20,2% vs 8,7%), ce ne demonstrează despre persistența vădită a proceselor distructiv - inflamatorii din pancreas (tab.4).

În dependență de gravitatea leziunilor pancreasului, frecvența hypoecogenității parenchimului și conturul șters, a fost prezentă de asemenea la majoritatea pacienților la a 7-a și 14-a zi (100% și 62,3%), mai des la pacienții cu gradul II de leziune (52,2% și 30,4%) (tab.5). Focare heterogene s-au depistat mai frecvent la pacienții cu leziuni traumatiche de gradul II, frec-

Tabelul 4

Semnele ecografice în traumatismul pancreatic la a7-a, a14-a și a21-a zi de la internare în loturile de analizate

Loturile analizate	Semnele ecografice																	
	Hipoecogenitatea parenchimului			Pareză intestinală			Contur șters al parenchimului			Focare heterogene în parenchim			Lichid în BO			Lichid liber în cavitatea peritoneală		
	7 zi	14 zi	21 zi	7 zi	14 zi	21 zi	7 zi	14 zi	21 zi	7 zi	14 zi	21 zi	7 zi	14 zi	21 zi	7 zi	14 zi	21 zi
I	43	28	17	1	1	0	22	7	3	16	14	6	6	4	4	3	2	0
II	14	14	6	2	1	1	9	7	3	1	2	0	3	1	1	5	2	2
III	12	1	1	1	0	0	4	0	0	1	0	0	1	1	0	1	0	0
Total pacienți	69	43	24	3	2	1	35	14	6	18	16	6	10	6	5	9	4	2

Tabelul 5

Semnele ecografice ale traumatismului pancreatic 7, 14, și 21 zi de la internare în dependență de gravitatea traumatismului

Gravitatea traumei	Semnele ecografice																	
	Hipoecogenitatea parenchimului			Pareză intestinală			Contur șters al parenchimului			Focare heterogene în parenchim			Lichid în BO			Lichid liber în cavitatea peritoneală		
	7 zi	14 zi	21 zi	7 zi	14 zi	21 zi	7 zi	14 zi	21 zi	7 zi	14 zi	21 zi	7 zi	14 zi	21 zi	7 zi	14 zi	21 zi
I	25	9	2	0	0	0	8	1	0	1	1	0	1	1	0	0	1	0
II	36	26	16	3	2	0	21	8	4	14	13	5	7	2	4	6	2	1
III-IV-V	8	8	6	1	0	1	6	5	2	3	2	1	2	3	1	3	1	1
Total pacienți	69	43	24	4	2	1	35	14	6	18	16	6	10	6	5	9	4	2

vența menținându-se înaltă de asemenea în zilele a 7-a și 14-a. Datele respective ne demonstrează despre dezvoltarea formelor supurative ale pancreatitei acute posttraumatice, date descrise și de alți autori [26].

Concluzii

1. Aplicarea examenului USG în chirurgia de urgență a traumatismelor abdominale este un element obligatoriu al algoritmului de diagnostic la pacienții cu traumatism abdominal închis, cu examinarea obligatorie a pancreasului pentru excluderea sau depistarea leziunilor lui.

2. Pentru mărirea informativității diagnostice a examenului ultrasonor este necesar aplicarea unei succesiuni stricte în efectuarea acestui examen: examenul minuțios a cavității peritoneale (prezența lichidului liber), examenul profundat

al glandei pancreatice, bursei omentale și spațiilor parapancreatice, examenul căilor biliare extrahepatice și a spațiului retroperitoneal.

3. Frecvența examinărilor repetate, atât la pacienții neopeși, cât și a celor supuși intervențiilor chirurgicale în dinamică, este determinată de gravitatea procesului patologic în pancreas în perioada posttraumatică și postoperatorie precoce și tardivă, cât și de posibilitatea prevenirii, depistării și tratamentului complicațiilor postoperatorii precoce sau tardive.

4. Persistența dinamicii negative cu progresarea a procesului local la examinările USG repetate și agravarea stării generale pe fon de terapie intensivă este o indicație pentru aplicarea laparoscopiei diagnostico - curative la pacienții neopeși, iar la pacienții supuși intervențiilor chirurgicale prin metoda închisă - la relaparatomie cu revizia și asanarea bursei omentale și aplicarea bursoomentostomei programate.

Bibliografie

- AMOROSO, T.A., Evaluation of the patient with blunt abdominal trauma: an evidence based approach. *Emerg. Med. Clin. N Am* 1999, vol.1, p.63-75.
- BLAIVAS, M., SIERZENSKI, P.R., PHELAN, M.B., DE BEHNKE, D. Tissue harmonics imaging improves organ visualization in trauma ultrasound when compared to standard mode. *Acad Emerg Med* 2001, vol.5, nr.8, p.566-567.
- BODE, P.J., EDWARDS, M. JR., et al. Sonography in a clinical algorithm for early evaluation of 1671 patients with blunt abdominal trauma. *Am J Roentgenol* 1999, vol.172, nr.4, p.905-911.
- BOULANGER, B.R., BRENNEMAN, F.D., MC LELLAN, B.A., et al. A prospective study of emergent abdominal sonography after blunt trauma. *J Trauma* 1995, vol.39, nr.2, p.325-330.
- BROWN, M.A., CASOLA, G., SIRLIN, C.B., PATEL, N.Y., HOYT, D.B. Blunt abdominal trauma : screening us in 2,693 patients. *Radiology* 2001, vol.2, nr.218, p.352-358.
- BUCK, J.R., et al. Severe pancreaticoduodenal injuries: the effectiveness of pyloric exclusion with vagotomy. *Am J Surg* 1992, vol.58, nr.9, p.557-561.
- CHIU, W.C., CUSHING, B.M., RODRIGUEZ, A., et al. Abdominal injuries with out hemoperitoneum: a potential limitation of focused abdominal sonography for trauma (FAST). *J Trauma* 1997, vol.42, nr.4, p.617-623.
- DELCORE, R., FRIESEN, S.R., THOMPSON, N., et al. Role of pancreatoduodenectomy in the management of primary duodenal wall gastrinomas in patients with Zollinger-Ellison syndrome. *Surgery* 1992, vol.112, nr.6, p.1016-1023.
- FLAUTNER, L., TIHANYI, T., BURSICS, A. Pancreatoduodenectomy with pancreaticogastrostomy. What's new on pancreatic diseases. Stuttgart, N.-Y.: G. Thieme, 1994, p.194-197.
- GOHTI, R. US of pancreas in blunt abdominal trauma. *Radiology* 1997, vol.205, nr.2, p.297-306.
- GOHTI, R., BOSE, N.C., KUMAR, N., et al. Case report: ultrasound demonstration of traumatic fracture of the pancreas with pancreatic duct disruption. *Clin Radiol* 1993, vol.47, p.434-435.
- MC GAHAN, J.P., RICHARDS, J.R. Blunt abdominal trauma: the role of emergent sonography and a review of the literature. *Am J Roentgenol* 1999, vol.172, nr.4, p.897-903.
- MIȘARCĂ, C., CUCU, M., CONSTANTIN, M. și al. Laparostomia - soluție în tratamentul pancreatitelor acute severe. *Materialele Conferinței Naționale de Chirurgie, „Chirurgia pancreasului”, Iași, Romania 2005*, vol. de rezumate, p.208.
- PETERSEN, S., SHELDON, G.F. Morbidity of a negative finding at laparotomy in abdominal trauma. *Surg Gynecol Obstet* 1979, vol.148, p.23.
- RONHLIN, M. A., NAF, R., AMGWED, M., CANDINAS, D., FRICK, T., TRENTZ, O. Ultrasound in blunt abdominal and thoracic trauma. *J Trauma* 1993, vol.34, nr.4, p.488-495.
- АБАКУМОВ, М.М., ВЛАДИМИРОВА, Е.С., ХВАТОВ, В.Б. и др. Лечебно-диагностическая тактика при закрытых повреждениях печени. *Методические рекомендации (№ 22). М.: НИИСП им Н.В. Склифосовского 1999*, 19 с.
- АЛЬПЕРОВИЧ, Б.И., ЦХАЙ, В.Ф., МАРЬИНА, М.Е. Хирургическое лечение травматических повреждений поджелудочной железы. *Анн. хир. гепатол.* 2002, Т. 7. № 1, с.44-46.
- ВЛАСЕНКО, Н.И. Результаты хирургического лечения травм поджелудочной железы. Автореф. дисс. канд. мед. наук. Ярославль, 2002.
- ГУМАНЕНКО, Е.К., БОЯРИНЦЕВ, В.В., СУПРУН, Т.Ю. Объективная оценка тяжести травм. *Клиническая медицина и патофизиология.* 1996, №1, с.24-37.
- ЕРМОЛОВ, А.С., АБАКУМОВ, М.М., ВЛАДИМИРОВА, Е.С. Актуальные вопросы диагностики и лечения закрытых повреждений живота. В кн.: *Актуальные вопросы неотложной хирургии.* М., 1999, с.136-140.
- КРЕСТИН, Г.П., ЧОЙКЕ, П.Л. Острый живот. Визуализационные методы диагностики. Перевод с англ. М: ГЭОТАР Медицина 2000, 349с.
- ЛИПАТОВ, В.А. Лечение и профилактика острого послеоперационного панкреатита. www.medlinks.ru
- МОЛИТВОСЛОВОВ, А.Б., БОКАРЕВ, М.И., МАМОНТОВ, Р.Е., ГОРЕВ, В.К., и др. Диагностика повреждений живота при сочетанной травме. *Хирургия*, 2002, №9, с.22-26.
- СИЛИНА, С.Б., РАЩИНСКАЯ, Н.Т., САВЧЕНКО, А.В. УЗИ и лапароскопия в диагностике острых панкреатитов. *Новости лучевой диагностики* 2002, №2, с.80-81.
- ФИЛИН, В.И., ГИДИРИМ, Г.П., ТОЛСТОЙ, А.Д., ВАШЕТКОВ, Р.В. Травматический панкреатит. Кишинев, Штиинца, 1990.
- ФИЛИН, В.И., КОСТЮЧЕНКО, А.Л. Неотложная панкреатология. Издательство „Питер”, С-Петербург 1994, с.163-164.

RECONSTRUCȚIA GLANDEI MAMARE

BREAST RECONSTRUCTION

Gheorghe GHIDIRIM¹, Ghenadie CONȚU²

¹- dr. hab. în med., profesor universitar, academician,

²- dr. în med., conferențiar

Catedra chirurgie N 1 „N. Anestiadi” USMF „Nicolae Testemițanu”

Rezumat

Autorii pun în discuție metodele contemporane de reconstrucție mamară (RM). Sunt analizate rezultatele a 22 de operații de RM, inclusiv două operații de restabilire a glandei mamare cu lamboul TRAM. În unul din aceste cazuri a fost necesară reconstrucția bilaterală a sinilor. Este prezentată o metodă proprie de închidere a defectului aponeurotic după reconstrucția cu lamboul TRAM. S-a dat o apreciere a avantajelor și dezavantajelor diferitor metode de reconstrucție mamară.

Summary

The modern methods of breast reconstruction were discussed. The authors analyses the results of 22 operations for breast reconstruction, including 2 cases of TRAM operations. The bilateral breast reconstruction was performed in one case. The new method for close of abdominal wall aponeurosis defect after TRAM breast reconstruction was presented. It was estimate the advantages and disadvantages of different methods of breast reconstruction.

Actualitate

Cancerul glandei mamare (CM) constituie cea mai răspândită formă de tumoare malignă la femei. Numărul de persoane invalidate e în continuă creștere. Anual în Republica Moldova suportă mastectomia peste 700 de pacienți. Pierderea glandei mamare distruge încrederea în sine și menține permanent în memorie boala oncologică [2, 3, 4, 8]. Schimbări vulgare a volumului, formei și simetriei glandei mamare (GM) pot apărea după operații pe fond de tumori, după traume termice sau după mastita lactogenă acută. Peste 10% din bolnavele operate sunt tinere. Aceste defecte dobândite contribuie la evoluarea unor grave leziuni psihice [4, 8]. Reconstrucția glandei mamare poate izbăvi bolnava de coșmarul oncologic, dar cu regret, pacientele se confruntă cu un negativism din partea oncologilor în vederea oricăror operații de reconstrucție [4, 6, 8, 9]. Nu este un sistem de informare a medicilor și bolnavelor despre indicațiile, metodele și particularitățile operațiilor de reconstrucție a glandei mamare (RGM).

Istoricul

Primul care a efectuat reconstrucția GM a fost Verneuil. În 1858 el a substituit GM înlăturată pe motiv de cancer prin cea controlaterală. În 1858 V. Czerni a înlocuit defectul GM prin autotransplantat adipos, luat din regiunea lombară.

În anii 70-80 ai veacului XX s-au elaborat mai multe tehnici de reconstrucție a GM după operația de mastectomie. S-a stabilit că operațiile reconstructive nu contribuie la recidiva sau discriminarea tumorii.

Astăzi țesutul adipos prin transplant liber nu se mai aplică pentru reconstrucția GM. Este clar că și lambourile dermolipidice din țesuturile adiacente nu permit restabilirea pe deplin a volumului GM.

Materialele alloplastice: parafina, siliconul lichid, gelul de silicon prezintă doar un interes istoric pentru majorarea

volumului GM, deoarece duceau la o serie de complicații: embolia a. pulmonare formarea fistulelor cronice a infiltratelor în piele, mușchi, supurații. Uneori combaterea acestor complicații necesită mastectomie.

Un pas revoluționar în evoluarea chirurgiei plastice reconstrucția a GM a constituit folosirea endoprotezelor din silicon și expanderelor pentru înlăturarea deficitului de țesut.

S-a stabilit, că implantele cu gel de silicon nu au efecte nocive asupra țesuturilor adiacente, nu-și schimbă proprietățile fizico-chimice și nu sunt cancerogene. În același timp protezele mamare nu pot soluționa toate cazurile de reconstrucție a GM.

O etapă importantă în dezvoltarea chirurgiei reparatorii a GM a constituit aplicarea lambourilor dermo-lipidice pe peduncul muscular:

1. Lamboul dermo-lipidic cu peduncul al m. latissimus dorzi. A fost propus de I. Tansini, 1906.
2. Lamboul dermo-lipidic pe peduncul al m. rectus abdominis (lamboul TRAM) a fost folosit J. Fernandez în 1968.
3. Lamboul dermo-lipidic pe peduncul al m. oblicus abdominis externus.

Cu dezvoltarea tehnicii microchirurgicale s-au elaborat diverse variante de

transplantare a lambourilor dermo-lipidice libere cu un fragment muscular sau fără el, peduncul vascular:

- lambou transversal dermo-muscular din peretele abdominal;
- lambouri dermo-musculare din regiunea gluteia;
- lambou dermo-muscular din m. latissimus dorsi;
- lambou inghinal;
- lambou dermo-muscular din m. tensor fascia lată;
- lambou lateral transversal femural;
- lambou medial transversal femural;
- lamboul "Rubens", variantă de lambou inghinal modificat.

În 1963 I.Kircuta pentru prima dată a folosit omentul mare pentru închiderea defectului pielii GM.

Pentru restabilirea volumului GM se poate folosi omentul pe peduncul sau prin aplicarea anastomozelor vasculare.

În reconstrucția mamară o importanță deosebită are restabilirea complexului areolar care poate fi realizat prin următoarele metode:

a) cu țesuturi locale:

- deepitelizarea areolei;
- reimplantarea lamboului dermal înlăturat;
- tatuaj decorativ.

b) prin divizarea complexului areolar al GM și transplantului liber;

c) prin transplantul liber al pielii mai pigmentate (din regiunea inghinală, axilară, din perineu), a fragmentelor labiilor genitale și al.

Închiderea defectului foi anterioră a m. drepti abdominali se obține prin: utilizarea țesuturilor proprii; aplicarea pielii deepitelizate; allomateriale (plase sintetice proteze din dacron și polipropilen).

Astăzi mai frecvent sunt folosite metode de autoplastie a GM:

a) - lambou liber TRAM;

- lambou TRAM pe peduncul;

- lambou dermolipidic cu baza pe m. latissimus dorsi.

b) materiale alloplastice (expandere-implante din silicon);

c) combinarea de țesuturi proprii și alomateriale.

Principii generale de reconstrucție mamară

Sarcina principală a RM este ameliorarea calității vieții pacientelor. S-a stabilit ca până la 40 de ani doresc RM până la 90% de paciente, dar cu vârsta necesitatea de RM este mult mai scăzută.

Alegerea metodei și timpului de RM se individualizează și depinde de următorii factori (4,9):

1. planificarea tratamentului oncologic;
2. predispunerea psihologică a pacientei pentru operația de RM;
3. starea generală a pacientei;
4. gradul de risc în comun a operației oncologice și de RM;
5. dorințele pacientei (modificarea primordială a GM operate și a celei neafectate);
6. diversitatea metodelor chirurgicale, pe care le posedă chirurgul;
7. starea zonelor donatoare în cazul folosirii propriilor țesuturi;
8. starea tegumentelor după mastectomie în cazul utilizării metodei expander/implant;
9. coordonarea tacticii chirurgicale între chirurgul plastician și a oncologului;
10. posibilitățile tehnice ale clinicii.

Contraindicații oncologice pentru RM sunt tumorile de dimensiuni mari, cu creștere în cutia toracică, forma infiltrativ-edematoasă a cancerului, prezența recidivelor și a metastazelor îndepărtate. Comorbiditățile sistemelor cardio-vascular și respirator, diabetul zaharat la fel constituie contraindicații absolute. Obezitatea se consideră o contraindicație relativă.

Material și metode

Am realizat 22 operații de reconstrucție mamară. Vârsta pacientelor era cuprinsă între 28 și 56 ani, cu media 41,3±2,1 ani. În 19 de cazuri bolnavele au suportat în trecut mastectomie

pe fond de cancer mamar, în 2 cazuri țesutul glandular a fost pierdut în urma proceselor inflamatorii ca urmare a administrării în alte clinici a gelului poliamicridic (GPAA) și într-un caz în urma unei stări septică după o mastită anaerobă.

În majoritatea cazurilor (n=18) s-a efectuat RGM utilizând metoda de dermatenzie și în a doua etapă aplicare a implantelor mamare produse de companiile Eurosilicone și Mentor. La solicitarea pacientelor în 6 cazuri sa efectuat și augmentația mamară la GM neafectată.

Pentru restabilirea GM la pacientele cu consecințele utilizării GPAA a fost posibilă utilizarea implantelor mamare într-o etapă, fără dermatenzie prealabilă.

Operația de RGM cu țesuturi proprii sa efectuat la două paciente. În ambele cazuri s-a aplicat tehnica TRAM (Transvers Rectus Abdominis Myocutaneous flap). Într-un caz defectul aponeurotic a peretelui abdominal după utilizarea mușchiului drept abdominal a fost înlăturat prin utilizarea unei meșe de polipropilen, iar în al doilea – cu o metodă proprie, folosind mușchiul oblic abdominal extern.

În planificarea operațiilor de RM ne-am condus pe principiile oncologice, în baza cărora raționalismul, termenii și metodele de chirurgie plastică reconstructivă sunt în strictă dependență de tipul și răspândirea tumorii și de planificarea tratamentului specializat.

Rezultate

Alegerea metodei de reconstrucție a GM se discută cu fiecare pacientă. Se explică avantajele și dezavantajele fiecărei metode de RM. Se iau în considerație particularitățile locale a țesuturilor, atitudinea pacientei față de o metodă sau alta.

Am utilizat dermatenzia cu succes în majoritatea cazurilor. Doar într-un caz la o pacientă care suferea de obezitate morbidă (IMC=43kg/m²) după aplicarea expanderului tisular a survenit limforee urmată de supurație și ulterior de necesitatea înlăturării expanderului.

Am dat preferință expanderelor de formă anatomică și cu rezervă de volum pentru obținerea simetrizării și concomitent pentru modelarea plicii submamare.

În alegerea implantelor am luat în considerație forma și gradul de coezivitate. Implantele cu coezivitatea cea mai înaltă, deși sunt mai dure, nu creează impresia de corp străin și nu se vizualizează pliurile. Constatăm că simetrizarea nu e întotdeauna simplă și adesea necesită operații suplimentare în partea controlaterală. Augmentația mamară controlaterală s-a efectuat la insistența pacientelor și după consultarea medicului oncolog. În aceste 6 cazuri implantele sau plasate retromuscular prin abord submamar. Din cauza lipsei țesutului subdermal reconstrucția mamelonului prezintă o dificultate tehnică. După tehnicile tradiționale are loc retracția mamelonului reconstruit. Areola în toate cazurile sa restabilit prin tatuaj decorativ.

În ambele cazuri de RGM după GPAA tegumentele au fost întregi și nu a fost necesară dermatenzia. Operația de RGM s-a efectuat peste un an după mastită pe fond de GPAA. Implantele au fost plasate retromuscular, iar în perioada precoce postoperatorie sa administrat Tienam cu scop de profilaxie a infecției.

La o pacientă operația TRAM s-a efectuat peste 5 ani după mastectomie pe motiv de CM (Fig. 3,4). În alt caz, peste 14 ani după o stare septică cu flegmon anaerob, s-a efectuat o reconstrucție bilaterală a GM. Lipsa tegumentelor normale pe o suprafață vastă a cutiei toracice, lipsa mușchiului pectoral fac ca

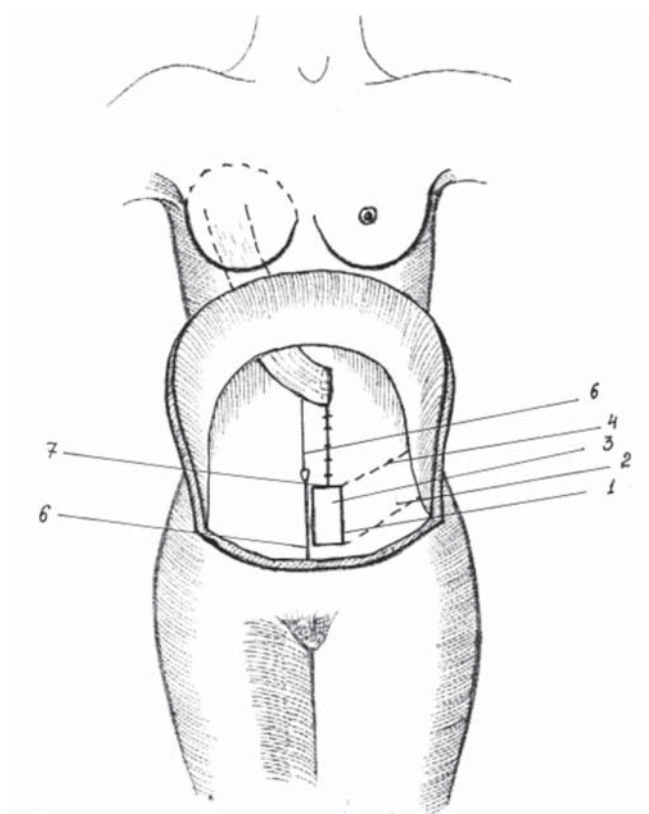


Figura 1. Peretele abdominal anterior după reconstrucția glandei mamare.

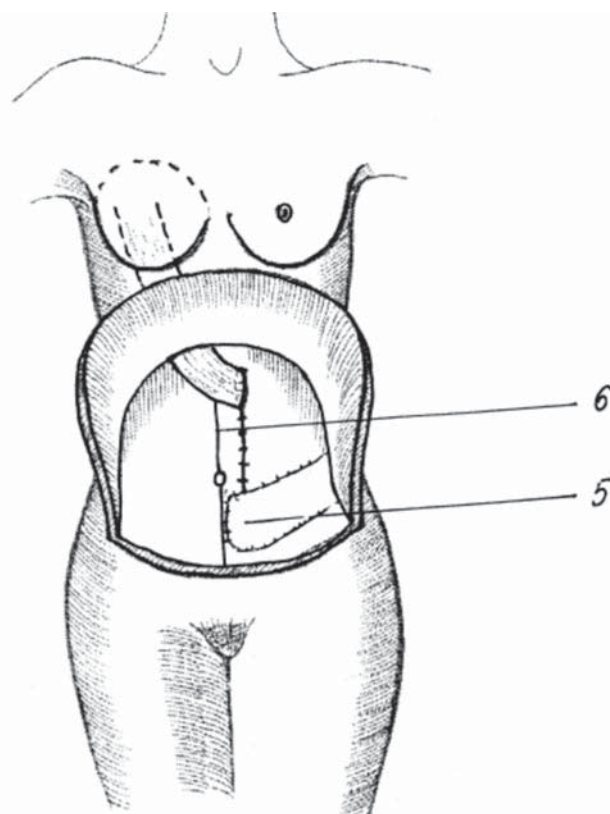


Figura 2. Peretele abdominal anterior după plastia defectului.

operația TRAM să fie unica soluție de RM. Dar pentru a obține un rezultat satisfăcător este necesar de a combina diferite tehnici chirurgicale, utilizând la aceeași pacientă și propriile țesuturi și expandarea tisulară, și implante mamare cu coezivitate înaltă. Prezentăm un caz clinic:

Bolnava S. de 40 ani s-a adresat în clinică la 10.IX.1999 cu diagnosticul "Stare după amputarea glandelor mamare (1983) pe fond de sepsis, mastită lactogenă anaerobă și flegmon anaerob al peretelui abdominal."

Din anamneză: La 15.08.1983 bolnava a fost adusă în secția de chirurgie generală a Spitalului clinic republican pe linia Aviației Sanitare la a VI-a zi de la debutul bolii în stare foarte gravă cu diagnosticul „Mastită anaerobă neclostridiană”. Pe 16.08.1983 s-a întreprins deschiderea largă și drenarea mastitei. Pe 21.08.1983 s-a efectuat „Mastectomie bilaterală cu excizia dermei și țesutului subdermal necrotizat al cutiei toracice și al peretelui anterior abdominal. S-a aplicat un drenaj perfuzional și s-a efectuat mediastinotomia anterioară superioară”.

La 27.08.1983 – prelucrarea chirurgicală a plăgilor cutiei toracice. La pacientă au urmat defecte mari ale țesuturilor moi ale cutiei toracice. Pe 19.09 1983 – „Autodermoplastie”. Grefa de piele s-a prins parțial, rămânând focare de hipergranulații. A fost externată în stare satisfăcătoare pe 12.VI-1983. Pe cutia toracică au rămas cicatrice de dimensiuni mari.

Pe 17-11-1999 sa întreprins I etapă de RM: Aplicarea espanderelor tisulare în traiectul glandelor mamare amputate. Corecția cicatricei.

În etapa a II pe 05-02-2000 : Înlocuirea espanderului tisular din stânga cu implant „Eurosilicone”. Pregătirea lamboului musculo-cutanat transversal din dreptul abdominal pentru reconstrucție mamară.

În etapa a III: reconstrucție mamară TRAM din dreapta. S-au excizat cicatricile, ce marcau lamboul dermolipidic din regiunea inferioară a abdomenului cu separarea lamboului și crearea tunelului subdermal prin decolare. S-a efectuat o incizie longitudinală a tecii mușchiului drept abdominal din stânga cu desprinderea lamboului dermolipidic pe dreapta până la linia mediană. A fost incizată teaca mușchiului drept abdominal pe linia mediană apoi pe partea laterală în regiunea lamboului. Astfel s-a eliberat lamboul dermolipidic pe peduncul muscular. Mușchiul drept a fost fixat cu câteva fire rezorbabile.

În partea inferioară a abdomenului în traiectul tecii musculare s-a format un defect aponeurotic de 7x10 cm., închiderea lui fiind dificilă. A fost croit un lambou din mușchiul oblic abdominal extern, care s-a tensionat în jos către linia mediană, acoperind tot defectul. Mușchiul s-a suturat pe perimetru, efectuând astfel plastia defectului aponeurotic și muscular (Brevet de invenție N1681 de pe 30-06-2001).

În continuare s-a decorticat cicatricea (10x14 cm) din regiunea cutiei toracice din traiectul glandei mamare drepte după infiltrare de soluție fiziologică. Lamboul dermolipidic a fost trecut prin tunel și s-a localizat în traiectul glandei mamare. Lamboul a fost suturat pe straturi la fel ca și plaga abdominală ca în cazul unei abdomenoplastii tip Pitanghy. Omelnicul a fost transpoziționat și s-a drenat cu două drenuri spațiul subdermal. S-a aplicat un pansament aseptice, apoi un bandaj compresiv.

Diagnosticul postoperator: Stare după amputarea glandelor mamare după sepsis lactogen anaerob.

Perioada postoperatorie a evoluat favorabil, fără semne ischemice a lamboului TRAM. Peste o luna după operație cu anestezie locală sa reconstruit complexul areolo-mamelonar, utilizând metoda „stelară”, iar apoi tatuajul decorativ. Într-o perioadă mai tardivă cu scop de simetrizare a GM reconstruite

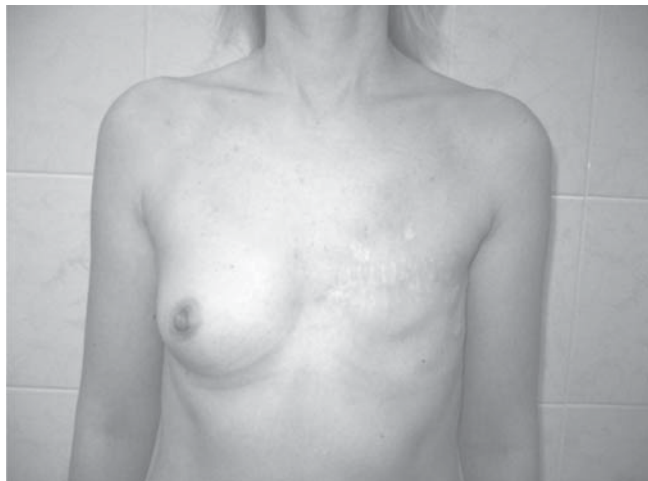

Figura 3. Pacienta A. Doi ani după mastectomie.

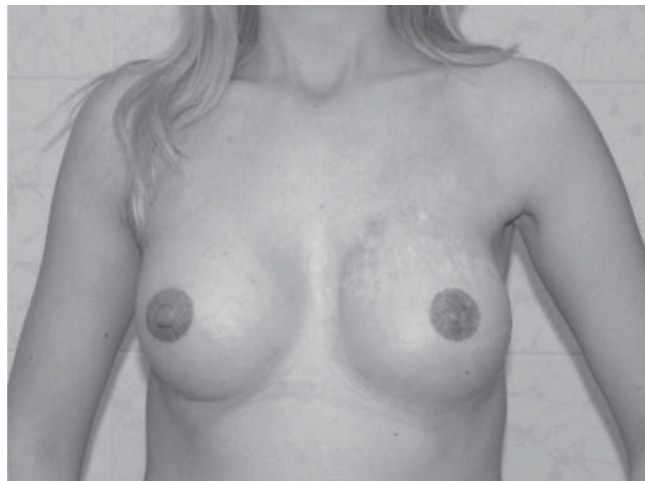


Figura 4. Pacienta A. După reconstrucție mamară expander/implant, reconstrucție a complexului areolomamelonar.

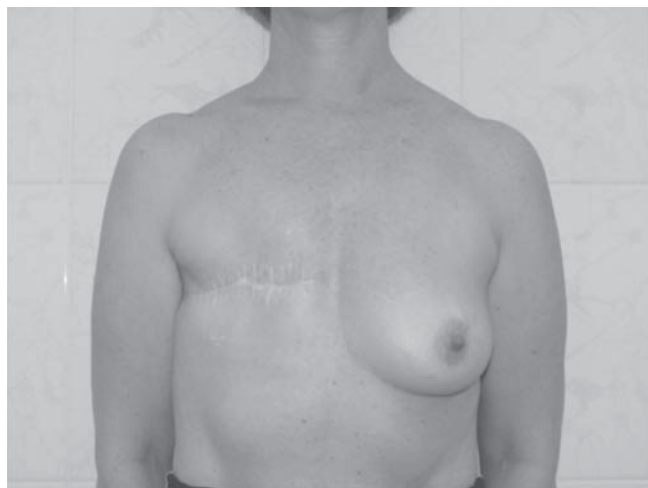


Figura 5. Pacienta M. 5 ani după mastectomie.

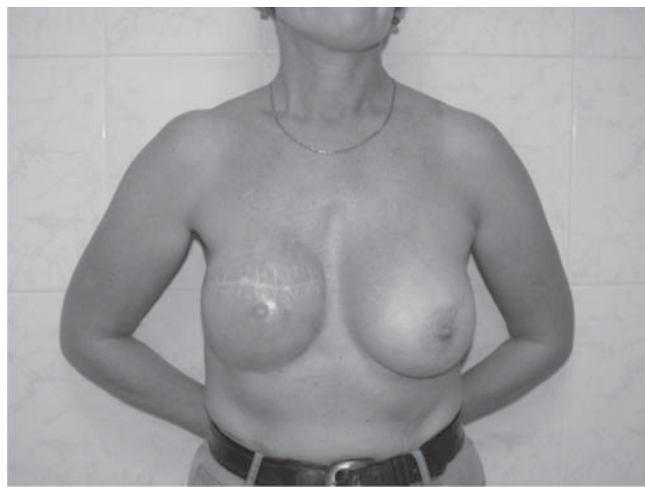


Figura 6. Pacienta M. După reconstrucție mamară expander/implant, reconstrucție a complexului areolomamelonar.

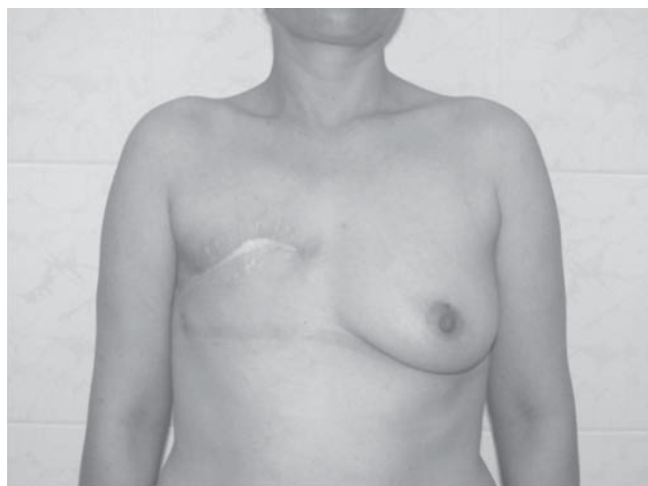


Figura 7. Pacienta N. 5 ani după mastectomie.

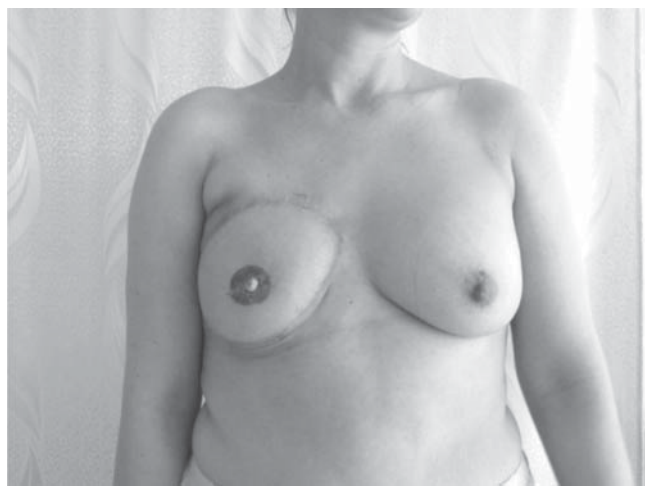


Figura 8. Pacienta N. După reconstrucție mamară cu lambou TRAM, reconstrucție a complexului areolomamelonar.

s-a aplicat un implant de 75 cc în cadranul lateral superior, parțial sub lamboul TRAM.

Discuții

În planificarea metodei de RM suntem impuși în situația de a soluționa următoarele sarcini: de stabili volumul și proiecția

GM în reconstrucție; de a aprecia volumul necesar de țesuturi proprii în dependență de tipul mastectomiei; de a aprecia starea țesuturilor locale după operația oncologică și radioterapie; obținerea simetriei cu GM controlaterală; asigurarea reconstrucției complexului areolomamelonar. Toate operațiile de RM le-am efectuat după mastectomie la distanță.

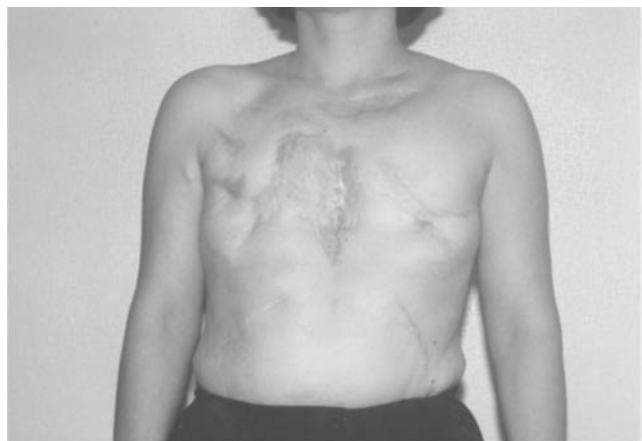


Figura 9. Pacienta S. 14 ani după mastectomie pe fond de mastită anaerobă și sepsis.

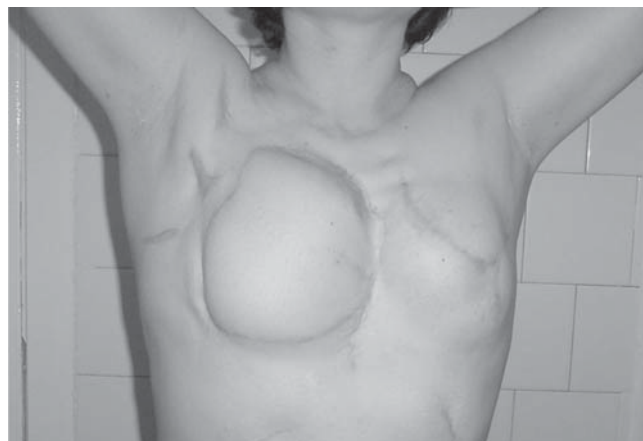

Figura 10. Pacienta S. După reconstrucție mamară cu lambou TRAM și implant din dreapta, reconstrucție mamară expander/implant din stînga (implant tip Beker).

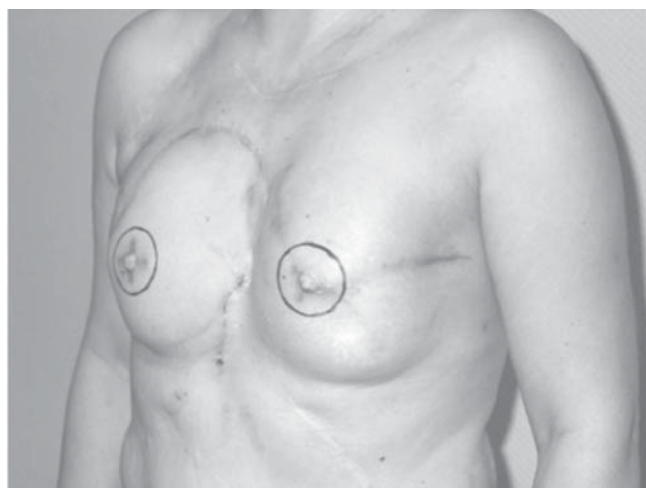


Figura 11. Pacienta S. După reconstrucție mamară cu lambou TRAM și implant din dreapta, reconstrucție mamară expander/implant din stînga (implant tip Beker), etapa de reconstrucție a complexului areolomamelonar.

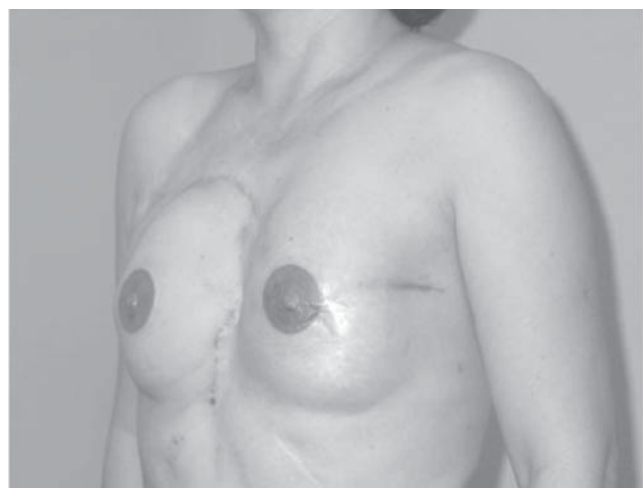


Figura 12. Pacienta S. După reconstrucție mamară cu lambou TRAM și implant din dreapta, reconstrucție mamară expander/implant din stînga (implant tip Beker), reconstrucție a complexului areolomamelonar.

În rezultatul unui mare număr de cercetări științifice și observații clinice se consideră dovedit, că siliconul, din care sunt confecționate espanderele și implantele mamare, sunt sigure și nu provoacă afecțiuni oncologice și boli alergice. Utilizarea dermotenziei și aplicarea ulterioară a implantelor este cea mai frecventă și mai puțin traumatică metodă de RM. Această tehnologie de RM e mai simplă decât utilizarea țesuturilor proprii. Durata operației, durata spitalizării și de recuperare sunt mai scurte și se exclude astfel trauma regiunilor donatoare de țesuturi proprii. Cu regret această metodă nu e realizabilă în cazul unei vascularizări insuficiente a țesuturilor cutiei toracice, în urma radioterapiei și fibrozei, în prezența unui focar de infecție, în caz dacă se planifică radioterapia îndată după reconstrucție, la pacientele cu diabet zaharat și obezitate morbidă. Se ia în considerație părerea pacientei dacă categoric respinge metoda de RM cu expander/implant în favoarea utilizării metodelor cu țesuturi proprii.

În cazul pacientei cu pierderea bilaterală a GM, luând în considerație multitudinea cicatricelor atât în regiunea toracică cât și în regiunea peretelui abdominal în traiectul ambelor reborduri costale, a fost absolut argumentată efectuarea operației TRAM în etape, creând astfel condiții pentru adaptarea

microcirculației și evitarea necrozei lamboului. Reieșind din postulatul, că orice operație de reconstrucție trebuie să se finiseze ca o operație estetică, a urmat o serie de operații de reconstrucție a complexului areolar, de corecție a cicatricelor, de simetrizare a sânilor reconstruiți efectuate cu anestezie locală. Pe parcurs de un an s-a observat o ușoară diminuare a volumului lamboului TRAM, probabil atât din cauza proceselor atrofice a mușchiului drept abdominal și a țesutului adipos. Iată de ce a fost necesară plasarea unui implant mic ($V=75\text{cc}$) în cadrantul superior lateral sub lambou.

Observarea la distanță, timp de mai mult de doi ani a acestor paciente a demonstrat că defectul aponeurotic a peretelui abdominal poate fi cu succes înlăturat atât prin utilizarea meșei de polipropilen, cât și cu ajutorul lamboului mușchiului oblic abdominal extern. În ambele cazuri nu s-au întâlnit hernii postoperatorii la distanță. Reconstrucția mamară cu propriile țesuturi e mai avantajoasă din punct de vedere economic.

Pentru reconstrucția mamelonului după operația TRAM sunt condiții mult mai favorabile decât după RM cu implantate. Din multitudinea de metode reconstructive am considerat mai sigură și mai rezultativă estetic metoda „stelară”, descrisă de Anton M. și Eskenazi L.B. în 1991.

Concluzii

1. Alegerea metodei de reconstrucție mamară trebuie efectuată cu respectarea principiile oncologice și în strictă dependență de starea regiunii recipiente.

2. Metoda de RM cu expander/implant este mai puțin traumatică și cu o durată de recuperare mai rapidă decât în metodele cu utilizarea țesuturilor proprii.

3. Reconstrucția mamară cu lambou dermolipidic muscular abdominal orizontal (TRAM) este indicată în cazurile de deficit dermal esențial și lipsă a mușchiului pectoral după mastectomie, mastită lactogenă acută, leziuni termice. Combinarea acestei metode cu implantele mamare permite de a obține un rezultat optimal estetic în modelarea formei și obținerea simetriei glandelor mamare.

Bibliografie

- ELLIOTT FRANKLIN L, HARTTRAMPF CARL R. Breast reconstruction: Progress in the Past Decade. *World J.Surg.* – 1990., Vol 14, - 763-775.
- Plastic Surgery//Edited by J.W.Smith, Sh. Aston. 1998 – p. 1218-1219.
- Plastic Surgery. Trunk and Lower Extremity//Edited by Mathes, - 2006 -Vol.VI, – p. 631-1175.
- Plastic Surgery. The Trunk and Lower Extremity. Breast reconstruction//Edited by McCarty, - 1990 -Vol.VI, – p. 3897-3928.
- HODSON, E.L., MALATA, C.M. Implant-based breast reconstruction following mastectomy. *Breast disease.* 2002. Vol. 16.- 47-63.
- NEDIȚI, G.H., BRATU, T., ANTOHI, N. Reconstrucția de sân prin transpoziția unor lambouri musculo-cutanate. *Chirurgie plastică.* 1994. Nr.4. p.47-50.
- WILLIAMS, E.N., ROSYENBERG, L.Z., KOLM, P., et al. Immediate nipple reconstruction on free TRAM flap breast reconstruction. *Plast.Reconstr. Surg.* 2007; 120 (5). 1115-1126.
- БОРОВИКОВ, А.М. Восстановление груди после мастэтомии. М. 2000. 96 с.
- ПШЕНИСНОВ, К.П., САЖИЕНКО, В.В. Реконструкция молочной железы после онкологических операций. 2008. v.1, N16. с. 68.
- ВИШНЕВСКИЙ, А.А. Пластическая хирургия молочной железы. М.1987.- с.57.
- АДАМЯН, А.А. Атлас пластических операций на грудной стенке с использованием эндопротезов//М.1994.- 160с.
- СИДОРОВ, С.В. История реконструктивных операций молочной железы в онкологии. *Herald, IAPSO.*, - 2000. - №1, p.6-8.

TRATAMENTUL ENDOSCOPIC ȘI LAPAROSCOPIC AL PANCREATITEI ACUTE SEVERE (PAS). EXPERIENȚA NOASTRĂ

THE ENDOSCOPIC AND LAPAROSCOPIC TREATMENT OF SEVERE ACUTE PANCREATITIS (SAP). OUR EXPERIENCE

Anatolie GHEREG

Catedra Chirurgie Nr.1 "Nicolae Anestiadi" USMF "Nicolae Testemițanu"

Rezumat

Scopul lucrării este analiza comparativă a eficacității tratamentului laparo-endoscopic și tradițional în PAS. A fost analizat un lot de 620 pacienți cu PAS, care au fost repartizați în 2 loturi: 373 pacienți tratați prin metode endoscopice și 247- lotul martor tratați tradițional. După etiologie forma biliară s-a a întâlnit la 222 (59,5%) pacienți în lotul endoscopic și 67 (27,1%) – în grupul martor. Formele non- biliare ale pancreatitei au fost respectiv 151 (40,4%) și 180 (72,9%) în grupele studiate. Metodele endoscopice (STE, DWE, DBE, CELs, CoSLs, DBO și DP) au permis micșorarea morbidității și mortalității de 3 ori.

Summary

The aim of this study was to compare the effectiveness of two strategy- endoscopic and traditional in treatment of SAP We present our experience in treatment of 620 patients with SAP. The patients were divided in two lots- 373 patients treated with endoscopic methods and another 247 treated with classical methods . Endoscopic methods permit to decrease the morbidity and mortality in comparison with classical methods.

Actualitatea temei

Problema tratamentului pancreatitei acute este dificilă din punct de vedere atât al diagnosticului, dar mai ales al tacticii chirurgicale datorită morbidității și mortalității înalte, plasându-se pe locul III - II în urgențele chirurgicale abdominale.

Raportul cost – eficiență în cazul formelor severe de pancreatită acută reprezintă o problemă financiară semnificativă pentru spitalele mari, fără a fi urmată de rezultate spectaculoase.

Tactica chirurgicală a evoluat de la un activism chirurgical precoce, cu mortalitate de peste 50 – 70%, la o temporizare

Concluzii

1. Alegerea metodei de reconstrucție mamară trebuie efectuată cu respectarea principiile oncologice și în strictă dependență de starea regiunii recipiente.

2. Metoda de RM cu expander/implant este mai puțin traumatică și cu o durată de recuperare mai rapidă decât în metodele cu utilizarea țesuturilor proprii.

3. Reconstrucția mamară cu lambou dermolipidic muscular abdominal orizontal (TRAM) este indicată în cazurile de deficit dermal esențial și lipsă a mușchiului pectoral după mastectomie, mastită lactogenă acută, leziuni termice. Combinarea acestei metode cu implantele mamare permite de a obține un rezultat optimal estetic în modelarea formei și obținerea simetriei glandelor mamare.

Bibliografie

- ELLIOTT FRANKLIN L, HARTTRAMPF CARL R. Breast reconstruction: Progress in the Past Decade. *World J.Surg.* – 1990., Vol 14, - 763-775.
- Plastic Surgery//Edited by J.W.Smith, Sh. Aston. 1998 – p. 1218-1219.
- Plastic Surgery. Trunk and Lower Extremity//Edited by Mathes, - 2006 -Vol.VI, – p. 631-1175.
- Plastic Surgery. The Trunk and Lower Extremity. Breast reconstruction//Edited by McCarty, - 1990 -Vol.VI, – p. 3897-3928.
- HODSON, E.L., MALATA, C.M. Implant-based breast reconstruction following mastectomy. *Breast disease.* 2002. Vol. 16.- 47-63.
- NEDIȚI, G.H., BRATU, T., ANTOHI, N. Reconstrucția de sân prin transpoziția unor lambouri musculo-cutanate. *Chirurgie plastică.* 1994. Nr.4. p.47-50.
- WILLIAMS, E.N., ROSYENBERG, L.Z., KOLM, P., et al. Immediate nipple reconstruction on free TRAM flap breast reconstruction. *Plast.Reconstr. Surg.* 2007; 120 (5). 1115-1126.
- БОРОВИКОВ, А.М. Восстановление груди после мастэтомии. М. 2000. 96 с.
- ПШЕНИСНОВ, К.П., САЖИЕНКО, В.В. Реконструкция молочной железы после онкологических операций. 2008. v.1, N16. с. 68.
- ВИШНЕВСКИЙ, А.А. Пластическая хирургия молочной железы. М.1987.- с.57.
- АДАМЯН, А.А. Атлас пластических операций на грудной стенке с использованием эндопротезов//М.1994.- 160с.
- СИДОРОВ, С.В. История реконструктивных операций молочной железы в онкологии. *Herald, IAPSO.*, - 2000. - №1, p.6-8.

TRATAMENTUL ENDOSCOPIC ȘI LAPAROSCOPIC AL PANCREATITEI ACUTE SEVERE (PAS). EXPERIENȚA NOASTRĂ

THE ENDOSCOPIC AND LAPAROSCOPIC TREATMENT OF SEVERE ACUTE PANCREATITIS (SAP). OUR EXPERIENCE

Anaolie GHEREG

Catedra Chirurgie Nr.1 "Nicolae Anestiadi" USMF "Nicolae Testemițanu"

Rezumat

Scopul lucrării este analiza comparativă a eficacității tratamentului laparo-endoscopic și tradițional în PAS. A fost analizat un lot de 620 pacienți cu PAS, care au fost repartizați în 2 loturi: 373 pacienți tratați prin metode endoscopice și 247- lotul martor tratați tradițional. După etiologie forma biliară s-a a întâlnit la 222 (59,5%) pacienți în lotul endoscopic și 67 (27,1%) – în grupul martor. Formele non- biliare ale pancreatitei au fost respectiv 151 (40,4%) și 180 (72,9%) în grupele studiate. Metodele endoscopice (STE, DWE, DBE, CELs, CoSLs, DBO și DP) au permis micșorarea morbidității și mortalității de 3 ori.

Summary

The aim of this study was to compare the effectiveness of two strategy- endoscopic and traditional in treatment of SAP We present our experience in treatment of 620 patients with SAP. The patients were divided in two lots- 373 patients treated with endoscopic methods and another 247 treated with classical methods . Endoscopic methods permit to decrease the morbidity and mortality in comparison with classical methods.

Actualitatea temei

Problema tratamentului pancreatitei acute este dificilă din punct de vedere atât al diagnosticului, dar mai ales al tacticii chirurgicale datorită morbidității și mortalității înalte, plasându-se pe locul III - II în urgențele chirurgicale abdominale.

Raportul cost – eficiență în cazul formelor severe de pancreatită acută reprezintă o problemă financiară semnificativă pentru spitalele mari, fără a fi urmată de rezultate spectaculoase.

Tactica chirurgicală a evoluat de la un activism chirurgical precoce, cu mortalitate de peste 50 – 70%, la o temporizare

a actului chirurgical până la 2-3 săptămâni cu o reducere a mortalității sub 30%.

Această problemă datorită complexității continuă a fi discutată la diverse reuniuni chirurgicale, congrese, alte foruri științifice și în literatura de specialitate.

Scopul studiului

Constă în analiza comparativă a metodelor de tratament a PAS prin aplicarea metodelor laparo- endoscopice și tradiționale.

Material și metode

Prezentăm materialul clinic, care cuprinde analiza a 4416 pacienți cu diagnosticul de pancreatită acută tratați în clinica chirurgie N1 "Nicolae Anestiadi", Clinica Endoscopie, Chirurgie Miniminvazivă, Centrul Național Științifico- Practic Medicină de Urgență, secțiile chirurgicale municipale în perioada 01.01. 1986 - 31. 12. 2008. Dintre ei formele severe (PAS) au fost la 620 pacienți (14,13%). Aceștia au fost repartizați în două loturi: unul tratat prin metode miniminvazive laparo-endoscopice - 373 pacienți (59,8%) și un alt lot de 247 (39,8%) pacienți - lotul martor - tratați prin metode tradiționale.

Tabelul 1

Caracteristica pacienților cu PAS după sex

Sex	Lotul endoscopic (n=373)	Lotul martor (n =247)
Femei	176 (42,2%)	87 (35,2%)
Bărbați	197 (52,8%)	160 (64,8%)

În lotul endoscopic raportul femeii/ bărbați a fost de 1: 1,2, iar în lotul martor 1: 1,8.

Tabelul 2

Caracteristica pacienților cu PAS după vârstă

Vârstă	Lotul endoscopic (n=373)	Lotul martor (n =247)
< 20 ani	9 (2,4%)	1 (0,4%)
21-30	34 (9,1%)	33 (13,4%)
31-40	84 (22,5%)	64 (25,9%)
41-50	71 (19%)	66 (26,7%)
51-60	63 (16,9%)	48 (19,4%)
61-70	65 (17,4%)	23 (9,3%)
71-80	34 (9,1%)	11 (4,5%)
> 80 ani	13 (3,5%)	1 (0,4%)
Total	373 (100%)	247 (100%)

Conform datelor obținute în ambele loturi PAS au prevalat pacienții de vârstă tânără și medie (21-60 ani). În același timp în lotul endoscopic s-a observat o prevalență semnificativă a celor cu vârsta cuprinsă între 61- 80 ani, grup care a necesitat intervenții laparo- endoscopice. În lotul martor, această prevalență nu-a fost stabilită.

Diagnosticul PAS în ambele loturi a fost stabilit prin metode imagistice, laparo- endoscopice și combinate (Tabelul 3)

Diagnosticul clinic incert a necesitat investigații laparoscopice, suspectându-se în 26 cazuri ulcerul perforant, în 2 cazuri- apendicita acută, în 5 cazuri eruperea chistului pancreatic, iar în 2 cazuri ocluzia intestinală. Examenul laparoscopic a stabilit diagnosticul de PA, urmat de diferite gesturi terapeutice.

Diagnosticul confirmativ al PAS se bazează pe un patruped, în care se coroborează sindromul clinic sugestiv, creșterea

semnificativă a enzimelor pancreatice în ser și/sau urină și evidențierea imagistică, laparoscopică și endoscopică a schimbărilor macroscopice caracteristice.

Tabelul 3

Metodele de diagnostic ale PAS

Metode	Grupul endoscopic (n=373)	Grupul martor (n = 247)
USG	292 (78,3%)	208 (84,2%)
CT	37 (9,9%)	13 (5,3%)
EGDS	223 (59,8%)	41 (16,6%)
Manometrie bilio- pancreatică	35 (8%)	-
CPRE	217 (58,2%)	-
Ls	239 (64,1%)	32 (12,9%)
Fistulocolecistocolangiografie	49 (13,1%)	15 (6,1%)
Bursoomentoscopia	18 (4,8%)	-

Din punct de vedere etiologic pacienții cu PAS sau repartizat după cum urmează (tabelul 4).

Tabelul 4

Formele etiologice ale PAS

Grupul endoscopic (n=373)	Formele etiologice	Grupul martor (n=247)
222 (59,5%)	Pancreatita biliară	67 (27,1%)
151 (40,4%)	Pancreatita non-biliară	180 (72,9%)

În lotul laparo-endoscopic formele destructive au fost diagnosticate la 213 pacienți (57,1%), forma edematoasă la 160 (42,9%). În lotul martor formele destructive s-au întâlnit la 168 (68%), cea edematoasă la 79 (31,9%) pacienți (tabelul 5).

Tabelul 5

Formele morfologice ale PAS

Grupul endoscopic (n=373)	Formele morfologice	Grupul martor (n=247)
159 (42,6%)	Forma edematoasă	79 (31,9%)
146 (39,1%)	Forma hemoragică	113 (45,7%)
48 (12,8%)	Forma lipidică	6 (1,6%)
20 (5,4%)	Forma necrotico - purulentă	49 (19,8%)

Tabelul 6

Patologia zonei periampulare, PDM, ducturilor pancreatice și căilor biliare extrahepatice în PAS

Patologia	Pacienții (n= 169)
Strictură Oddiană	105 (62,1%)
Papilita catarală	58 (34,3%)
Coledocolitiază	91 (53,8%)
Litiiza ampulară inclavată	8 (5,3%)
Strictură Wirsungiană	7 (4,1%)
Wirsungolitiiza	7 (4,1%)
Adenom al papilei Vater	8 (4,7%)
Cancer Vaterian	2 (1,2%)
Colangita acută purulentă	104 (61,5%)
Icterus obstructiv	102 (60,3%)
Diverticulul parapilar	8 (5,3%)
Chist pancreatic	3 (1,8%)
Fistulă biliară externă	2 (1,2%)

Datorită particularităților anatomice, obstacolul principal pentru eliminarea sucului pancreatic intervine în regiunea papilei duodenale mari (PDM). Aceasta impune duodenoscopia (DS) cu examinarea PDM, completată cu manometrie bilio-pancreatică și la necesitate colangiopancreatografie retrogradă endoscopică (CPRE) (Tabelul 6).

Tratamentul endoscopic este divers și diferă de la caz la caz (Tabelul 7).

111 pacienți au decedat (mortalitatea generală în grupa cu PAS a fost de 18,2 %). În grupul tratați prin metode laparo-endoscopice – 32 pacienți, (mortalitatea 8,57 %) și 79 pacienți (31,9 %) în lotul martor.

Tabelul 7

Metodele endoscopice, laparoscopice și combinate de tratament ale PAS

Metodele endoscopice de tratament	Numărul pacienților (n = 373)
STE singulară	82 (21,9 %)
STE- etapa I + Intervenții LS	35 (9,4 %) – 1**
LS+ STE – etapa II	47 (12,6 %)
Drenare Wirsungiană Externă	15 (4,02 %)
Drenaj biliar extern	21 (5,6 %)
Colelitextracție	33 (8,8 %)
Wirsungolitecție	6 (1,6%)
Colecistectomie laparoscopică la etapa I, II	30 (8,0%)
Colecistectomie cu drenarea CBP la I etapă	19 (5,1 %)
Drenarea cavității abdominale	191 (51,2 %)
Redrenarea laparoscopică a cavității abdominale	12 (3,2 %)
Lavajul cavității abdominale (dializa peritoneală)	184 (49,3 %)
Canularea ligamentului Teres	62 (16,6 %)
Colecistostomia laparoscopică	89 (23,9%) -*
Drenarea bursei omentale	28 (7,5 %)
Metode tradiționale după manevre endoscopice	45 (12,3 %)
Colecistectomia tradițională	41 (10,9 %)
Colecistostomia tradițională	3 (0,8 %)
Colecistectomia tradițională + CDA	1 (0,27 %)

* - Rezultat negativ

** - Flegmon retroperitoneal - deces

Tabelul 8

Metodele tratamentului în lotul martor

Metodele tratamentului	Numărul pacienților (n= 247)
Tratament conservator	168 (68,1%)*
Colecistectomie (CE)	11 (3,94 %)
CE + drenarea CBP	11 (3,94 %)
Colecistostomia directă tradițională	17 (6,09 %)
Drenarea cavității abdominale	79 (31,9 %)
Laparotomia bicostală	7 (2,51 %)
Drenarea spațiului peripancreatic	7 (2,51 %)
Drenarea spațiului retroperitoneal	6 (2,15 %)
Sutura defectului stomacal	1 (0,36 %)
Drenarea bursei omentale	46 (18,6 %)
Abdominizarea bursei omentale	29 (10,39 %)

* - 11 forme fulminante (4,5%) - toți au decedat

Tabelul 9

Complicațiile PAS

Complicațiile	Lotul endoscopic (n=373)	Lotul martor (n=247)
Peritonita fermentativă	139 (37,2 %)	42 (17 %)
Flegmonul retroperitoneal	4 (1,1%)	16 (6,4%)
Parapancreatită	32 (8,57 %)	49 (19,8 %)
Omentobursită	11 (2,94 %)	14 (5,6 %)
Icter mecanic	102 (27,3 %)	3 (1,2 %)
Icter parenchimos	2 (0,53 %)	2 (0,8 %)
Ciroză	-	3 (1,2 %)
Colangită acută	104 (27,9 %)	2 (0,8%)
Șoc endotoxic	9 (2,4 %)	13 (5,3 %)
Sindromul CID	1 (0,26 %)	1 (0,4 %)
Abces intraabdominal	1 (0,26 %)	4 (1,6 %)
Necroză a mezoului	3 (0,8 %)	1 (0,4 %)
Necroză a lobului hepatic	-	1 (0,4 %)
Pseudochist pancreatic supurat	6 (1,6%)	2 (0,8 %)
Chist pancreatic	7 (1,9 %)	11 (4,45 %)
Trombembolia a. Pulmonare	1 (0,26%)	3 (1,2 %)
Insuficiență hepato-renală	-	1 (0,4 %)
Insuficiență poliorganică	33 (8,8 %)	29 (11,7 %)

Tabelul 10

Cauzele letalității

Cauzele letalității	Lotul endoscopic (n=32)	Lotul martor (n= 79)
Șocul pancreaticogen	5 (15,6 %)	9 (11,3 %)
Insuficiența poliorganică	14 (43,7 %)	29 (36,7 %)
Complicații septice	5 (15,6 %)	3 (3,7 %)
Peritonita fermentativă difuză	3 (9,3 %)	1 (1,26 %)
Insuficiență pulmonară/edemul pulmonar	6 (20%)	2 (2,52 %)
Trombembolia arterei pulmonare	1 (3,1 %)	3 (3,7 %)
Ulcer acut hemoragic	-	2 (2,52 %)
Hemoragie erozivă	2 (6,25 %)	3 (3,7 %)
Insuficiență cardiacă acută/ pericardită	-	2 (2,52 %)
Infarct splenic	-	1 (1,26 %)
Necroză hepatică cu hemoragie parenchimotoasă	1 (3,1 %)	-
Cauze neclare	-	1 (1,26 %)
Sindromul CID	-	1 (1,26 %)

Algoritmul diagnostic și curativ miniminvasiv în PAS
Indicațiile diagnostice și de tratament laparo-endoscopic:

- Dureri atroce și suspjecția PAS cu evoluție gravă, diagnosticul incert;
- Bolnavii cu PAS cu evoluție nefavorabilă ce nu răspund la tratamentul conservativ timp de 6ore;
- Fermentemia după 6 – 12 ore de terapie intensivă;
- PAS complicat cu icter mecanic cu / fără angiocolită;
- Datele USG ce identifică colecții lichidiene majore în bursa omentală și în cavitatea abdominală;
- Tratamentul laparo- endoscopic este indicat în cazul evoluției nefavorabile confirmate prin CT cu evidențierea

colecțiilor pancreatice, parapancreatice, retroperitoneale și a necrozelor (scorul Bathazar C, D și E);

- Intervențiile laparo- endoscopice se vor efectua după monitorizarea CT în cazul necrozelor sterile extinse și a pseudochistului cu semne de contaminare microbiană, sau maturare parietală a pseudochistului acut

Metodele endoscopice endoluminale de diagnostic și tratament:

- Duodenoscopia în scopul aprecierii stării papilei duodenale mari (PDM), la necesitate CPRE, urmată de procedee endoscopice decompressive biliopancreatice. Determinarea patologiilor: papilită acută, spasmul oddian prelungit și stenoza oddiană, calculi bilari ampulari inclavați în PDM, diverticul parapapilar, adenome Vateriene, Cancer Vaterian și pancreasului cefalic;
- Manometria biliopancreatică endoscopică în scopul determinării hipertensiei bilio- pancreatice;
- CPRE + STE în primele 12 – 14 ore – în PAS (scor APACHE II >9, Ranson >3), la 72 ore, în formele medii, pentru rezolvarea hipertensiei intraductale și profilaxia schimbărilor destructive pancreatice;
- În cazul schimbărilor inflamatorii – drenajul nasowirsungian într- un moment (30 – 40 min) sau prelungit prin drenarea profundă (3 cm) a ductului Wirsung cu aspirație activă a secretului pancreatic. La 78% durerile abolesc după 24 ore, la 22 % chiar după 1 – 2 ore;

În cazul pancreonecrozei totale, confirmate clinic și instrumental – drenarea endoscopică nu este indicată!

- Intervențiile transpilare endoscopice și prin abord transmural transgastric și transduodenal permit rezolvarea eficientă a chisturilor, colecțiilor pancreatice și necrozelor cefalo- corporeale comunicante cu ductul pancreatic;
- Abordarea necrozelor și colecțiilor, care deplasează stomacul și duodenul pot fi eficient rezolvate prin abord transmural endoscopic;

Diagnosticul și tratamentul laparoscopic al PAS:

- Laparoscopia se va efectua după USG, CT, EGDS
- În timpul laparoscopiei se va efectua: aspirația lichidului peritoneal, lavajul abdominal;
- Cavitatea abdominală se va drena cu cel puțin 5 drenuri;
- Lavajul postoperator fracționat sau continuu;
- În cazul pancreatitei acute biliare (PAB) cu hipertensie se va efectua colecistostomia laparoscopică directă cu litextractie sau transparietohepatică;
- În cazul colecistitei fermentative sau calculoase destructive efectuăm colecistectomie, drenarea CBP urmată de STE peste 24 ore;
- Blocajul continuu al ligamentului rotund al ficatului cu introducerea a 60 – 120 ml novocaină 0,25% este eficient în jugularea durerilor pancreatice;
- În prezența colecțiilor pancreatice infectate se va efectua omentobursoscopia urmată de bursoomentostomie, la necesitate necrosectomie și drenarea pentru lavaj local;
- Blocajul continuu al ligamentului rotund al ficatului cu introducerea a 60 – 120 ml novocaină 0,25% este eficient în jugularea durerilor pancreatice;
- Necrosectomia laparoscopică prin abord transmezocolic sau gastrocolic în necrozele pancreatice infectate la pacienți selectați;

Discuții

1. În lotul analizat au predominat pacienții cu vârsta între 21 și 60 ani;

2. Printre decedați în lotul endoscopic au fost cu forme infiltrativ - necrotice și necrotico- purulente – 19 (5,1%), iar în lotul martor - 49 (19,8%);

3. Cauzele deceselor în loturile analizate au fost: insuficiența poliorganică 15 (45,5%) în lotul endoscopic și 33 (52,24 %) în lotul martor, peritonita fermentativă în 21 cazuri (63,6 %) în lotul endoscopic și 32 (54,24 %) în lotul martor;

4. Șocul endotoxic a cauzat moartea a 4 (12,1%) pacienți în lotul I , 10 (17%) în lotul martor, care a condiționat insuficiența poliorganică în primele ore de la internare;

5. Dintre 92 pacienți decedați, 27 (29,35 %) au fost operați precoce, dintre care 9 (9,8%) din cauza erorilor diagnostice (ulcer perforat – 7, hernie strangulată – 2);

6. În 5 cazuri din lotul endoscopic (1,35%) cu pancreatită hemoragică, datorită ineficienței procedeelelor endoscopice și progresării proceselor destructive, au fost aplicate metodele clasice de tratament;

7. La bolnavii cu evoluție nefavorabilă, semne incerte ecografice, care nu răspund la tratamentul conservativ- ziua 2- 3 este indicată CT pentru evidențierea răspândirii procesului, prezenței colecțiilor lichidiene pancreatice, parapancreatice, urmate de intervenții laparoscopice;

8. La a 13-14 zi CT pentru precizarea evidențierea colecțiilor pancreatice, parapancreatice, retroperitoneale și a necrozelor se va efectua cu contrastare în formele destructive pentru evidențierea colecțiilor pancreatice, parapancreatice, retroperitoneale și a necrozelor.

Concluzii

1) Mecanismul pancreatitei acute ia start prin apariția hipertensiei ductale (d.Wirsung) de obicei în regiunea PDM. Semnele destructive ale pancreatitei apar în primele 12 ore de la internare;

2) Drenarea ductului Wirsungian și administrarea citostatice, permit blocarea producerii fermenților, elimină posibilitatea pătrunderii lor în fluxul sangvin, micșorează presiunea intraductală, fiind indicată în primele 6 – 12 ore de la debut;

3) Efectuarea sfincterotomiei endoscopice în primele 24 ore de la internare pancreatitei acute biliare, în cazul schimbărilor organice Oddiene;

4) Tratamentul laparoscopic este indicat în cazul incertitudinii diagnostice, în peritonitele fermentative, în cazul colecistitelor destructive.

5) Colecistectomia laparoscopică cu drenarea CBP prin bontul cistic, evacuarea exsudatului toxic din spațiul parapancreatic și bursa omentală, lavajul și drenarea cavității abdominale duc, pe fundalul unei terapii medicamentoase, la jugularea rapidă a sindromului algic, micșorarea permeabilității vaselor peritoneale , micșorează posibilitatea infectării cavității abdominale și spațiului retroperitoneal;

6) Efectuarea în timp util a operațiilor laparoscopice asigură un efect detoxicant pronunțat, profilaxia infectării secundare și progresării pancreonecrozei;

7) Tratamentul laparo- endoscopic asigură micșorarea letalității de la 31,5 % , în lotul martor, la 8,6 % în lotul endoscopic.

Bibliografie

- ADAMSON, G.D., CUSCHIERI, A. Laparoscopic infracolic necrosectomy for infected pancreatic necrosis. *Surg. Endosc.* 2003 Oct; 17(10):1675
- ALJARABAH, M., AMMORI, B. J. Laparoscopic and endoscopic approaches for drainage of pancreatic pseudocysts: a sistemic review of published series. *Surg Endosc.* 2001, 21:1936-1944
- ALIEV, R.G., GAZIEV, R.M., ABDULAEV, M.A., DAITBEGOV, M.Kh. Experience with the treatment of acute pancreatitis with 5-fluorouracil in the light of late results. *Vestn Khir Im II Grek.* 1988; 140(6):28-31
- AMMORI, B.J. Laparoscopic transgastric pancreatic necrosectomy for infected pancreatic necrosis. *Surg Endosc.* 2002 Sep; 16(9):1362
- AMMORI, J. BASIL. Pancreatic Surgery in the Laparoscopic Era. *J. Pancreas (Online)*, 2003; 4(6):187-192
- BAKER, S. Diagnosis and management of acute pancreatitis. *Crit Care Resusc.* 2004 Mar; 6(1):17-27
- BALLESTA LOPEZ, C., RUGGIERO, R., POVES, I., BETTONICA, C., PROCACINI, E., IERVOLINO, E., Laparoscopy in acute biliary pancreatitis. *Panminerva Med.* 2001, 43(4): 227-8
- BRADLEY EDWARD, L., HOWARD THOMAS, J., SONNENBERG, VAN ERIC, FOTOOHI MEHRAN. Intervention in Necrotizing Pancreatitis: An Evidence-based Review of Surgical and Percutaneous Alternatives. *J Gastrointest Surg.* 2008, 12:634-639
- CHARNLEY, R.M., LOCHAN, R., GRAY, H., O'SULLIVAN, C.B., SCOTT, J., OPPONG, K.E., N.W. Endoscopic necrosectomy as primary therapy in the management of infected pancreatic necrosis. *Endoscopy* 2006; 38(9):925-928
- CUSCHIERI, A. Pancreatic necrosis: pathogenesis and endoscopic management. *Semin Laparosc Surg.* 2002, 9(1): 54-63
- CHARNLEY, R.M., LOCHAN, R., GRAY, H., O'SULLIVAN, C.B., SCOTT, J., OPPONG, K.E., N.W. Endoscopic necrosectomy as primary therapy in the management of infected pancreatic necrosis. *Endoscopy* 2006; 38(9):925-928
- FERNANDEZ-CRUZ, L., LOZANO-SALAZAR, R.R., OLVERA, C., LOPEZ-BOADO, M.A., NAVARO, S. The laparoscopic approach for inflammatory pancreatic diseases. *Eur Surg.* 2006, 38/3:183 – 190
- LAUREANO FERNANDEZ-CRUZ, GLEYDSON CEZAR-BORGES, MIGUEL ANGEL LOPEZ-BOADO, DAVID ORDUNA, SALVADOR NAVARRO. Minimally invasive surgery of the pancreas in progress. *Langenbecks Arch Surg (2005)* 390 : 342-354
- PALANIVELU, C.H., SENTHILKUMAR, K., MADHANKUMAR, M.V., RAJAN, P.S., SHETTY, A.R., JANI, K., RANGARAJAN, M.V., MAHESHKUMAAR, G.Sh. Management of pancreatic pseudocyst in the era of laparoscopic surgery – Experience from a tertiary centre. *Surg Endosc.* 2007, 21: 2262-2267
- PAMOUKIAN, V.N., GAGNER, M. Laparoscopic necrosectomy for acute necrotizing pancreatitis. *J. Hepatobiliary Pancreat Surg.* 2001, 8: 221-223
- ROSEANO, M., LOVADINA, S., CALLIGARIS, L., URSIC, I., CUVIELLO, A., LIGUORI, G. The multidisciplinary management of acute pancreatitis: a review of 244 cases. *Ann Ital Chir.* 2004; 75(4): 443-53
- SHUJI ESAJI, TADAHIRO TAKADA, YOSHIFUMI KAWARDA, KOICHI HIRATA, TOSHIHIKO MAYUMI, MASAHIRO YOSHIDA, MIHO SEKIMOTO, MASAHIRO HIROTA, YASUTOSHI KIMURA, KAZUNORI TAKEDA, MASARU KOIZUMI, MAKOTO OTSUKI, SEIKI MATSUNO. JPN Guidelines for the management of acute pancreatitis: surgical management. *J Hepatobiliary Pancreat Surg.* 2006, 1348-55
- SHIMUZU, S., TANAKA, M., KONOMI, H., MIZUMOTO, K., YAMAGUCHI, K. Laparoscopic pancreatic surgery: current indications and surgical results. *Surg Endosc.* 2004, 18: 402-406
- ZHU, J.F., FAN, X.H., ZHANG, X.H. Laparoscopic treatment of severe acute pancreatitis. *Surg Endosc.* 2001 Oct; 15(10): 1239-41
- ZHOU, Z.G, ZHENG, Y.C, SHU, Y., HU, W.M., TIAN, B.L., LI QS ZHANG ZD. Laparoscopic management of severe acute pancreatitis. *Pancreas.* 2003, 27(3): 46-50

CORECȚIA CHIRURGICALĂ A DIFORMITĂȚILOR SCOLIOTICE CU INSTRUMENTAȚIA COTRELL – DUBOUSSET

SURGICAL TREATMENT IN SCOLIOTIC DEFORMATIONS WITH COTRELL-DUBOUSSET INSTRUMENTATION

Nicolae CAPROȘ

*Catedra Ortopedie, Traumatologie și Chirurgie în campanie
Universitatea de Stat de Medicină și Farmacie „N. Testemițanu”*

Rezumat

Scopul studiului a constat în analiza rezultatelor tratamentului chirurgical la care au fost supuși 68 de pacienți cu diformități scoliotice vertebrale cu instrumentații de corecție dorsală de tip Cotrell-Dubousset perfecționate. Preoperator, unghiul diformității curbării primare în ortostatism a constituit în medie $61,3 \pm 2,7^\circ$. Unghiul diformității scoliotice a curbării compensatorii în poziție ortostatică a fost egal cu $42,9 \pm 2,3^\circ$. Corecția intraoperatorie obținută a curbării primare a fost de $34,5 \pm 1,7^\circ$, în medie, iar a curbării compensatorii - de $23,7 \pm 1,5^\circ$. Păstrarea corecției la distanță a curbării primare a fost de $40,2 \pm 2,2^\circ$, iar a curbării compensatorii - de $27,8 \pm 1,7^\circ$. Pierderea corecției curbării primare a fost de $5,02 \pm 0,6^\circ$, la distanță de $4,7 \pm 0,4$ ani în medie, iar a curbării compensatorii - de $4,4 \pm 0,5^\circ$. Rata complicațiilor la bolnavii operați a fost de 3,5%.

Summary

The aim of the study was in analysing the surgical treatment results of 68 patients with vertebral scoliotic deformations with dorsal corections instruments perfected Cotrell-Dubousset type. The prime curbe diformity angle in orthostatism was averaged as $61,3 \pm 2,7^\circ$. The scoliotic diformity angle of the compensatory curbe in orthostatic position was $42,9 \pm 2,3^\circ$. The obtained inner surgical correction of the prime curbe was $34,5 \pm 1,7^\circ$ and of compensatory curbe - $23,7 \pm 1,5^\circ$. The distant correction maintainance of the prime curbe was $40,2 \pm 2,2^\circ$ and of compensatory curbe - $27,8 \pm 1,7^\circ$. The medium distant correction was of $4,7 \pm 0,4^\circ$ of the prime curbe was $5,02 \pm 0,6^\circ$ and of the compensatory curbe - $4,4 \pm 0,5^\circ$. The complication rate of the patients was 3,5%.

Bibliografie

- ADAMSON, G.D., CUSCHIERI, A. Laparoscopic infracolic necrosectomy for infected pancreatic necrosis. *Surg. Endosc.* 2003 Oct; 17(10):1675
- ALJARABAH, M., AMMORI, B. J. Laparoscopic and endoscopic approaches for drainage of pancreatic pseudocysts: a sistemic review of published series. *Surg Endosc.* 2001, 21:1936-1944
- ALIEV, R.G., GAZIEV, R.M., ABDULAEV, M.A., DAITBEGOV, M.Kh. Experience with the treatment of acute pancreatitis with 5-fluorouracil in the light of late results. *Vestn Khir Im II Grek.* 1988; 140(6):28-31
- AMMORI, B.J. Laparoscopic transgastric pancreatic necrosectomy for infected pancreatic necrosis. *Surg Endosc.* 2002 Sep; 16(9):1362
- AMMORI, J. BASIL. Pancreatic Surgery in the Laparoscopic Era. *J. Pancreas (Online)*, 2003; 4(6):187-192
- BAKER, S. Diagnosis and management of acute pancreatitis. *Crit Care Resusc.* 2004 Mar; 6(1):17-27
- BALLESTA LOPEZ, C., RUGGIERO, R., POVES, I., BETTONICA, C., PROCACINI, E., IERVOLINO, E., Laparoscopy in acute biliary pancreatitis. *Panminerva Med.* 2001, 43(4): 227-8
- BRADLEY EDWARD, L., HOWARD THOMAS, J., SONNENBERG, VAN ERIC, FOTOOHI MEHRAN. Intervention in Necrotizing Pancreatitis: An Evidence-based Review of Surgical and Percutaneous Alternatives. *J Gastrointest Surg.* 2008, 12:634-639
- CHARNLEY, R.M., LOCHAN, R., GRAY, H., O'SULLIVAN, C.B., SCOTT, J., OPPONG, K.E., N.W. Endoscopic necrosectomy as primary therapy in the management of infected pancreatic necrosis. *Endoscopy* 2006; 38(9):925-928
- CUSHIERI, A. Pancreatic necrosis: pathogenesis and endoscopic management. *Semin Laparosc Surg.* 2002, 9(1): 54-63
- CHARNLEY, R.M., LOCHAN, R., GRAY, H., O'SULLIVAN, C.B., SCOTT, J., OPPONG, K.E., N.W. Endoscopic necrosectomy as primary therapy in the management of infected pancreatic necrosis. *Endoscopy* 2006; 38(9):925-928
- FERNANDEZ-CRUZ, L., LOZANO-SALAZAR, R.R., OLVERA, C., LOPEZ-BOADO, M.A., NAVARO, S. The laparoscopic approach for inflammatory pancreatic diseases. *Eur Surg.* 2006, 38/3:183 – 190
- LAUREANO FERNANDEZ-CRUZ, GLEYDSON CEZAR-BORGES, MIGUEL ANGEL LOPEZ-BOADO, DAVID ORDUNA, SALVADOR NAVARRO. Minimally invasive surgery of the pancreas in progress. *Langenbecks Arch Surg (2005)* 390 : 342-354
- PALANIVELU, C.H., SENTHILKUMAR, K., MADHANKUMAR, M.V., RAJAN, P.S., SHETTY, A.R., JANI, K., RANGARAJAN, M.V., MAHESHKUMAAR, G.Sh. Management of pancreatic pseudocyst in the era of laparoscopic surgery – Experience from a tertiary centre. *Surg Endosc.* 2007, 21: 2262-2267
- PAMOUKIAN, V.N., GAGNER, M. Laparoscopic necrosectomy for acute necrotizing pancreatitis. *J.Hepatobiliary Pancreat Surg.* 2001, 8: 221-223
- ROSEANO, M., LOVADINA, S., CALLIGARIS, L., URSIC, I., CUVIELLO, A., LIGUORI, G. The multidisciplinary management of acute pancreatitis: a review of 244 cases. *Ann Ital Chir.* 2004; 75(4): 443-53
- SHUJI ESAJI, TADAHIRO TAKADA, YOSHIFUMI KAWARDA, KOICHI HIRATA, TOSHIHIKO MAYUMI, MASAHIRO YOSHIDA, MIHO SEKIMOTO, MASAHIRO HIROTA, YASUTOSHI KIMURA, KAZUNORI TAKEDA, MASARU KOIZUMI, MAKOTO OTSUKI, SEIKI MATSUNO. JPN Guidelines for the management of acute pancreatitis: surgical management. *J Hepatobiliary Pancreat Surg.* 2006, 1348-55
- SHIMUZU, S., TANAKA, M., KONOMI, H., MIZUMOTO, K., YAMAGUCHI, K. Laparoscopic pancreatic surgery: current indications and surgical results. *Surg Endosc.* 2004, 18: 402-406
- ZHU, J.F., FAN, X.H., ZHANG, X.H. Laparoscopic treatment of severe acute pancreatitis. *Surg Endosc.* 2001 Oct; 15(10): 1239-41
- ZHOU, Z.G, ZHENG, Y.C, SHU, Y., HU, W.M., TIAN, B.L., LI QS ZHANG ZD. Laparoscopic management of severe acute pancreatitis. *Pancreas.* 2003, 27(3): 46-50

CORECȚIA CHIRURGICALĂ A DIFORMITĂȚILOR SCOLIOTICE CU INSTRUMENTAȚIA COTRELL – DUBOUSSET

SURGICAL TREATMENT IN SCOLIOTIC DEFORMATIONS WITH COTRELL-DUBOUSSET INSTRUMENTATION

Nicolae CAPROȘ

*Catedra Ortopedie, Traumatologie și Chirurgie în campanie
Universitatea de Stat de Medicină și Farmacie „N.Testemițanu”*

Rezumat

Scopul studiului a constat în analiza rezultatelor tratamentului chirurgical la care au fost supuși 68 de pacienți cu diformități scoliotice vertebrale cu instrumentații de corecție dorsală de tip Cotrell-Dubousset perfecționate. Preoperator, unghiul diformității curbării primare în ortostatism a constituit în medie $61,3 \pm 2,7^\circ$. Unghiul diformității scoliotice a curbării compensatorii în poziție ortostatică a fost egal cu $42,9 \pm 2,3^\circ$. Corecția intraoperatorie obținută a curbării primare a fost de $34,5 \pm 1,7^\circ$, în medie, iar a curbării compensatorii - de $23,7 \pm 1,5^\circ$. Păstrarea corecției la distanță a curbării primare a fost de $40,2 \pm 2,2^\circ$, iar a curbării compensatorii - de $27,8 \pm 1,7^\circ$. Pierderea corecției curbării primare a fost de $5,02 \pm 0,6^\circ$, la distanță de $4,7 \pm 0,4$ ani în medie, iar a curbării compensatorii - de $4,4 \pm 0,5^\circ$. Rata complicațiilor la bolnavii operați a fost de 3,5%.

Summary

The aim of the study was in analysing the surgical treatment results of 68 patients with vertebral scoliotic deformations with dorsal corections instruments perfected Cotrell-Dubousset type. The prime curbe diformity angle in orthostatism was averaged as $61,3 \pm 2,7^\circ$. The scoliotic diformity angle of the compensatory curbe in orthostatic position was $42,9 \pm 2,3^\circ$. The obtained inner surgical correction of the prime curbe was $34,5 \pm 1,7^\circ$ and of compensatory curbe - $23,7 \pm 1,5^\circ$. The distant correction maintainance of the prime curbe was $40,2 \pm 2,2^\circ$ and of compensatory curbe - $27,8 \pm 1,7^\circ$. The medium distant correction was of $4,7 \pm 0,4^\circ$ of the prime curbe was $5,02 \pm 0,6^\circ$ and of the compensatory curbe - $4,4 \pm 0,5^\circ$. The complication rate of the patients was 3,5%.

Scopul studiului

Analiza rezultatelor tratamentului chirurgical cu utilizarea instrumentației de corecție dorsală în diformități scoliotice vertebrale.

Obiective

Tratamentul chirurgical actual al diformităților scoliotice include metodele de corecție vertebrală efectuată la sectoarele anterioare sau posterioare ale coloanei vertebrale cu diferite sisteme de fixare [2, 6, 8, 9]. Sistemele de corecție și de stabilizare anterioară a coloanei vertebrale tip Dwyer (1974) și Zielke (1975) asigură corecția intraoperatorie a coloanei vertebrale la 70-75%. Metodele de stabilizare anterioară prin tehnologia dată sau analogice asigură condiții optime pentru formarea unei fuziuni osoase intersomatice în perioada postoperatorie, cu pierderea corecției postoperator minimală [1, 5, 6, 7].

Dezavantajele tehnicilor chirurgicale sunt următoarele: intervențiile chirurgicale se efectuează prin abord anterior transpleural, transdiafragmal sau retroperitoneal, cu dezgolirea vastă a părților anterioare ale coloanei vertebrale, ceea ce face metoda destul de traumatizantă și necesită o pregătire specială a chirurgului, limitând folosirea acestei metode. Aplicarea construcțiilor metalice la suprafața anterioară a coloanei vertebrale este destul de sofisticată ca urmare a topografiei vaselor magistrale și organelor interne în raport cu coloana vertebrală, ceea ce prezintă un pericol sporit de complicații intraoperatorii și postoperatorii: intrapleurale, extraperitoneale sau de ordin general.

Rezecția discurilor intervertebrale utilizată în această metoda cauzează formarea cifozelor secundare. De menționat și sinecostul înalt al construcțiilor metalice respective, fapt ce limitează aplicarea largă a implantelor date.

Metodele de corecție și stabilizare posterioară a diformităților scoliotice (E. R. Luque, 1982; J. Cotrell, J. Dubousset, 1984) permit o corecție intraoperatorie a diformităților scoliotice la 60-65% cu păstrarea sau restabilirea curburilor fiziologice vertebrale. De asemenea, permit o corecție tridimensională a diformităților scoliotice și asigură o stabilizare fermă a coloanei vertebrale, de durată suficientă pentru formarea blocului osos posterior. Abordurile dorsale la structurile anatomice posterioare sunt mai puțin traumatice, nu prezintă risc de traumatizare a formațiunilor anatomice ale organelor interne și vaselor magistrale, prezentând un risc minor de apariție a complicațiilor grave de ordin general și local (3,4,5,8).

În cazul diformităților scoliotice grave de gradul III-IV, sau pentru formele rigide, sunt utilizate metodele mixte de tratament chirurgical, efectuate din abord posterior și anterior. Unii autori preferă efectuarea în prima etapă corecția și stabilizarea diformităților scoliotice cu ajutorul instrumentației posterioare, iar în etapa a II-a după 2-3 săptămâni de la prima intervenție chirurgicală efectuată, iar stabilizarea generală a pacientului se face din abord anterior discectomii, corpectomii cu elemente de spondilodeză intersomatică.

Alți autori efectuează mobilizarea coloanei vertebrale din abord anterior prin discectomii, corpectomii parțiale în primă etapă, iar în etapa a doua stabilizarea diformităților se face cu instrumentație de corecție și stabilizare posterioară. Dezavantajele acestor intervenții chirurgicale sunt: stabilizarea rigidă a coloanei vertebrale în primă etapă a intervenției chirurgicale din abord anterior face imposibilă dobândirea unei corecții suplimentare a diformității, care poate fi obținută în timpul

efectuării etapei a II-a [2, 4, 5, 8, 9].

Ambele metode sunt traumatice și frecvent complicate cu dereglări neurologice. Tehnica lor sofisticată necesită o bună pricepere a chirurgilor ortopezi, fapt ce limitează diapazonul de aplicare largă a metodelor și sunt prezentate printr-o cazuistică de zeci de cazuri.

CDI (Cotrell Dubousset Instrumentation) este o instrumentație pentru stabilizare posterioară, care are ca scop corecția tridimensională (3D) a coloanei vertebrale cu efect de stabilizare imediată. Imobilizarea externă, după aplicarea sistemului de corecție și stabilizare, de obicei nu este necesară, indiferent de patologia coloanei vertebrale. Posibilitățile utilizării instrumentației în tratamentul chirurgical al patologiei vertebrale sunt destul de variate. Implanturile metalice pentru instrumentarea posterioară a coloanei vertebrale pot fi adaptate individual, în dependență de localizarea patologiei, tipul diformității vertebrale și lungimea necesară stabilizării. Completul de bază al CDI este compus din trei elemente principale: tije metalice, implanturi metalice pentru fixarea structurilor osoase (cârlige) și un dispozitiv pentru tracție transversă. CDI are multe elemente auxiliare pentru mularea tijelor metalice, aplicarea fixatoarelor de structurile osoase vertebrale, efectuarea detorsionării vertebrale, etc. Tijele standard ale sistemului sunt confecționate din oțel inoxidabil și au un diametru de 7 mm și 5 mm pentru practica pediatrică. Suprafața tijelor este rugoasă pentru o fixare mai fermă a cârligelor și șuruburilor pediculare. Tija metalică mulată conform conturului coloanei vertebrale în plan sagital și încurbării patologice în plan frontal este elementul major – „cheie” al corecției tridimensionale.

În varianta clasică sunt prevăzute patru tipuri de tije metalice cu diferită elasticitate, de diametru 5 și 7 mm. Cârligele metalice, în dependență de structura anatomică vertebrală de fixare, se împart în laminare, pediculare și de fixare transversală. Cârligele sunt constituite din trei componente: corp de formă patrulaterală, cu un șanțuleț pentru fixarea tije metalice, lame de diferite lungimi, grosime și un șanț cu înălțime variată pentru aplicarea la structurile osoase vertebrale, în diferite regiuni ale coloanei vertebrale (toracică, lombară și sacrală) și în dependență de vârsta pacientului supus intervenției chirurgicale. Al treilea element este dispozitivul de fixare a cârligului pe tija metalică cu diferite tipuri de șuruburi (2,7,8).

Material și metode

În experiența noastră am folosit modificarea sistemului CDI cu tije metalice de 8 și 6 mm, confecționate din titan cu suprafața netedă, cârlige de formă rotundă cu șanțuleț pentru fixarea tije metalice, situat paracentral, întretăiat sub unghi de 15° (pentru efectuarea unei corecții suplimentare a elementelor vertebrale torsionate și aplicarea facilitată a tije metalice). Corpul cârligului este filetat la vârf, prin care trece elementul de fixare a tije, care se imobilizează cu ajutorul unui șurub, aplicat pe corpul cârligului filetat. Am modificat dispozitivul de corecție transversală prin aplicarea unei tije filetate cu două croșete laterale, cu șanțuri la bază pentru tijele metalice, care se constrâneau cu ajutorul a două șurubașe adiționale. S-au confecționat două tipuri de șuruburi pentru fixare sacrală cu diametrul de 8 și 7 mm, cu lungimea de 30 și 40 mm, cu șanțuleț lateral în partea cranială pentru fixarea tije metalice. Varianta de stabilizare și corecție cu fixare sacrală am folosit-o în tratamentul scoliozelor grave, asociate cu displazia regiunii sacrale,

precum și în tratamentul scoliozelor asociate cu spondilolisteză displazică lombară.

Instrumentația Cotrell Dubouset de corecție și stabilizare dorsală a scoliozelor a fost utilizată la 68 bolnavi. Sistemul CDI, modificat de autor, a fost folosit în tratamentul a 61 bolnavi. Șapte pacienți cu diformități scoliotice displazice și idiopatice au fost operați cu instrumentariul Cotrell Dubouset/"Synthes". După forma nozologică, repartitia pacienților a fost: scolioze idiopatice - 50 (73,5%), scolioze displazice- 16 (23,3%), scolioze congenitale- 2 (2,9%). Vârsta pacienților operați cu CDI a fost de $17,8 \pm 1,1$ ani. După gen bolnavi au fost: bărbați 12 (17,6%), femei-56 (82,4%). Locuitori urbani au fost- 41 (60,3%), rurali - 27 (39,7%). Depistarea primară a diformității a avut loc în medie la $11,7 \pm 0,8$ ani. Prezența diformității scoliotice la rude s-a menționat la 8 (11,8%) din 68 pacienți. Progresarea abundentă a diformității scoliotice a avut loc la vârsta de $13,7 \pm 0,7$ ani.

Rezultate și discuții

Gradul diformității scoliotice la bolnavii operați cu sistemul CDI a fost: gr.I- un (1,5%) bolnav cu scolioză iatrogenă lombară; gr.II - 7 (10,3%), gr.III - 22 (32,4%), gr. IV- 38 (55,9%). Orientarea diformității scoliotice primare a fost: spre dreapta - la 32 bolnavi, spre stînga- la 26, forma „S” - combinată- la 10 persoane.

Diformități scoliotice toracice au avut 22 de pacienți, dorso-lombare- 24, lombare-12 și combinate „S”- 10. În scoliozele toracice apexul curburii scoliotice a fost localizat preponderent la nivel de Th_8 - la 12, dorso-lombare la nivel de Th_{11} - la 14 și lombare la nivelul vertebrei L_2 - la 7. În scoliozele combinate vârful curburii scoliotice a fost localizat preponderent la nivel de Th_9 - 5 și L_2 - la 4 persoane. Unghiul diformității curburii primare în ortostatism a constituit în medie $61,3 \pm 2,7^\circ$. Unghiul diformității curburii primare în poziție orizontală a constituit $53,2 \pm 2,5^\circ$. Unghiul diformității curburii primare la tracție a alcătuit $45,5 \pm 2,1^\circ$.

Rezultatele tratamentului cu instrumentație CDI au fost comparate cu rezultatele endocorecției vertebrale în scolioze efectuate cu fixatorul Rodneanski (38 pacienți) și cu distractorul Harrington (23 pacienți). Au fost evaluate valorile unghiurilor curburilor primare și compensatorii preoperator, corecția chirurgicală obținută cu păstrarea ei la distanță, durata

intervențiilor chirurgicale, volumul hemoragiei intraoperatorii, durata medie de spitalizare și complicațiile postoperatorii (tabelele 1-4).

Grupa pacienților operați cu sistemul CDI au avut gradul diformității scoliotice mai avansat ($p < 0,001$), atât al curburii primare, cât și al celei compensatorii ($p < 0,001$), comparativ cu bolnavii operați cu endocorectorul Rodneanski și distractorul Harrington.

Probele funcționale au fost executate la 39 (58,4%) de bolnavi. La probele funcționale cu înclinarea corpului spre dreapta unghiul diformității curburii primare în medie $59,5 \pm 3,8^\circ$ și spre stînga - $51,6 \pm 3,0^\circ$.

Prezența ghibusului costal a fost depistat la 54 (79,4%) bolnavi din 68, localizat pe dreapta- la 35, pe stînga- la 19. Mărimea ghibusului costal la bolnavi în medie a alcătuit $2,3 \pm 0,2$ cm. Indicii stabilității diformității scoliotice: indicele Kazmin - $0,8 \pm 0,02$, indicele Harington a constituit în medie $8,4 \pm 0,2$. Torsia vertebrei apicale în curbura primară a fost în medie $65,9 \pm 1,9^\circ$. Unghiul diformității scoliotice a curburii compensatorii în poziție ortostatică a fost egal în medie cu $42,9 \pm 2,3^\circ$. Unghiul diformității scoliotice a curburii compensatorii în poziție orizontală a constituit în medie $37,3 \pm 2,3^\circ$. Unghiul diformității scoliotice a curburii compensatorii la tracție a fost în medie $33,6 \pm 1,9^\circ$. La probele funcționale cu înclinarea corpului spre dreapta unghiul diformității curburii secundare era egal cu $38,6 \pm 2,3^\circ$ și spre stînga cu $44,2 \pm 2,9^\circ$. Torsia vertebrei apicale în curbura compensatorie a constituit în medie $46,9 \pm 2,3^\circ$.

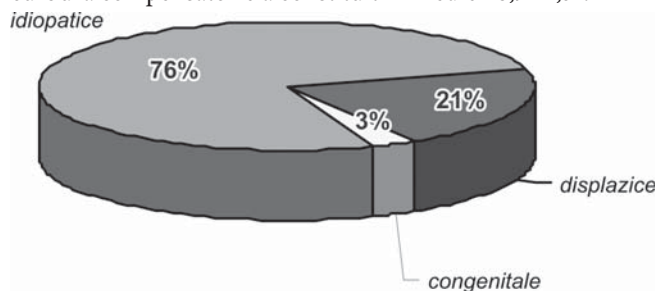


Figura 1. Repartizarea bolnavilor după tipul diformității scoliotice

Pentru aprecierea maturității scheletului și încetării creșterii osoase am examinat indicele Risser, care a alcătuit: R1- 5

Tabelul 1

Unghiul diformității scoliotice preoperatorii a pacienților intervenți chirurgical cu aplicarea endocorectorului Rodneanski, distractorului Harrington și sistemului CDI

Instrumentația	Unghiul diformității scoliotice					
	Unghiul curburii primare, °			Unghiul curburii secundare, °		
	poziție ortostatică	poziție orizontală	la tracție	poziție ortostatică	poziție orizontală	la tracție
ER	$48,7 \pm 1,9$	$38,8 \pm 1,7$	$33,1 \pm 1,5$	$32,4 \pm 2,7$	$29,0 \pm 2,5$	$26,2 \pm 3,3$
IH	$52,0 \pm 1,9$	$39,3 \pm 1,9$	$35,7 \pm 2,1$	$27,6 \pm 3,7$	$23,4 \pm 3,2$	$25,2 \pm 3,2$
CDI	$61,3 \pm 2,7^{***\#\#}$	$53,2 \pm 2,5^{***\#\#\#}$	$45,5 \pm 2,1^{***\#\#}$	$42,9 \pm 2,3^{***\#\#}$	$37,3 \pm 2,3^{***\#\#\#}$	$33,6 \pm 1,9^{\#\#}$

*- $p < 0,05$; **- $p < 0,01$; ***- $p < 0,001$ comparativ cu lotul de pacienți operați cu endocorectorul Rodneanski.

#- $p < 0,05$; ##- $p < 0,01$; ###- $p < 0,001$ comparativ cu lotul de pacienți operați cu distractorul Harrington.

Tabelul 2

Indicii perioperatorii ai pacienților intervenți chirurgical cu aplicarea endocorectorului Rodneanski, instrumentației Harrington și sistemului CDI

Indicii perioperatorii						
Instrumentația	Durata intervențiilor chirurgicale	Hemoragie intraoperatorie	Durata pregătirii pre-operatorii	Durata regimului la pat	Durata tratamentului post-operator	Durata medie de spitalizare
ER	147,8±5,6 min	581,6±34,9 ml	9,3±1,3 zile	10,2±2,9 zile	15,0±2,0 zile	24,3±2,4 zile
IH	161,1±10,2 min	650,0±63,7ml	10,4±2,1 zile	15,4±1,2 zile	18,0±1,9zile	28,4±3,2 zile
CDI	207,1±7,9 min ***###	638, 2±3,7ml	10,8±1,2 zile	13,8±1,1 zile	17,6±1,1 zile	28,5±2,1 zile

*-p<0,05; **-p<0,01; ***-p<0,001 comparativ cu lotul de pacienți operați cu endocorectorul Rodneanski.

#-p<0,05; ##-p<0,01; ###- p<0,001 comparativ cu lotul de pacienți operați cu distractorului Harrington.

(5,1%), R2- 7 (11,3%), R3- 33, R4-12 și R5-11. Am apreciat radiologic tipul diformității scoliotice după clasificarea King. Cu diformitate scoliotică tip King 1 au fost 9 pacienți, King 2- 17, King 3- 17, King 4- 21, King 5- 4 persoane. Scolioze ideopatice s-au stabilit la 52 din 68 bolnavi, displazice - la 14 bolnavi, congenitale- la 2.

Durata intervențiilor chirurgicale, efectuate cu instrumentația de corecție și stabilizare dorsală CDI modificată și Synthes a fost în medie de 207,1±7,9 min. Hemoragia intaoperatorie a constituit în medie 638, 2±3,7 ml. Postoperator bolnavii au fost verticalizați la a 13, 8 ±1,1 zi. La 49 pacienți s-a aplicat imobilizarea externă cu corsete ghipsate pe termen de 62,4±2,5 zile. Pregătirea preoperatorie a bolnavilor pentru intervenția chirurgicală, cu efectuarea examinărilor necesare, a fost în medie de 10,8±1,2 zile. Durata spitalizării postoperatorie a constituit în medie 17,6±1,1 zile. Durata spitalizării totale a fost în medie de 28,5±2,1 zile.

Durata intervențiilor chirurgicale efectuate cu sistemul CDI a fost mai mare (p<0,001), comparativ cu pacienții operați cu instrumentația Harrington și Rodneanski, ce se lămurește prin gradul mai avansat al diformității scoliotice (p<0,001) și tehnologia mai sofisticată de aplicare a sistemului CDI (scheletarea bilaterală a coloanei vertebrale, aplicarea a 2 tije metalice, fixare multisegmentară a coloanei vertebrale, utilizarea DDT cu stabilizare în cadran).

Corecția intraoperatorie obținută a curbării primare a fost de 34,5±1,7°, iar a curbării compensatorie - 23,7±1,5°. Corecția intraoperatorie obținută a fost evaluată la distanță medie de 4,7±0,4 ani. Păstrarea corecției la distanță a curbării primare a fost de 40,2±2,2°, iar a curbării compensatorii de 27,8±1,7°. Pierderea corecției la distanță medie de 4,7±0,4 ani a curbării primare a fost de 5,02±0,6°, iar a curbării compensatorii de 4,4±0,5°.

Tabelul 3

Indicii corecției intraoperatorii și păstrarea lor la distanță la pacienții intervenți chirurgical cu aplicarea endocorectorului Rodneanski, Instrumentației Harrington și sistemului CDI

Indicii postoperatorii	ER	IH	CDI
Corecția intraoperatorie a curbării primare	31,3±1,2°	36,4±1,6°	34,5±1,7°

Corecția intraoperatorie a curbării secundare	24,2±2,1°	23,3±2,9°	23,7 ±1,5°
Pierderea corecției diformității la distanță pentru curbura primară	13,5±1,3°	10,6±1,5°	5,02±0,6° ***###
Pierderea corecției diformității la distanță pentru curbura compensatorie	9,7±1,5°	6,8±1,8°	4,4±0,5° ***
Păstrarea corecției intraoperatorie obținute măsurată la distanță pentru curbura primară	44,6±2,4°	46,9 ±2,4°	40,2±2,2° #

*-p<0,05; **-p<0,01; ***-p<0,001 comparativ cu lotul de pacienți operați cu endocorectorul Rodneanski.

#-p<0,05; ##-p<0,01; ###- p<0,001 comparativ cu lotul de pacienți operați cu distractorul Harrington.

Păstrarea corecției intraoperatorii obținute și măsurate la distanță a fost semnificativ mai mare (p<0,05) la bolnavii operați cu sistemul CDI, comparativ cu pacienții ambelor loturi. Pierderea corecției operatorii obținute, evaluată la distanță, a fost mai mică (p<0, 001) la bolnavii intervenți chirurgical cu aplicarea sistemului CDI. (Fig. 2,3 – caz clinic aplicare sistem CD modificat cu rezultat la distanță de 12 ani, radiologic și clinic).

Aplicarea CDI și modificațiilor acestea este bazată pe conceptul de deformare complexă tridimensională a coloanei vertebrale. Deoarece fiecare vertebră este situată de asemenea într-un spațiu tridimensional, proiecțiile radiologice care sunt folosite în imagistica diformităților scoliotice la moment nu elucidează pe deplin caracterul natural al diformității. Unghiurile diformităților apreciate radiologic sunt măsurate pe filme radiologice într-o singură proiecție din care cauză nu pot fi apreciate corect.

Pentru constatarea modelului veridic al diformității scoliotice este necesar de creat modelul ei virtual, sau construirea ei pe model din vertebre naturale. Cu implementarea în ultimii 5-10 ani a examenului cu computerul tomografic tridimensional, s-a făcut posibilă cunoașterea diformității reale a scoliozei coloanei vertebrale, indiferent de etiologia ei, și a sugerat informația necesară privind efectuarea planului preoperator și conceptului chirurgical de aplicare a implantelor metalice. Unul din obiectivele tratamen-

tului chirurgical cu CDI modificată este derotarea vertebrală, care se efectuează *în bloc* și nu între anumite vertebre. Aplicarea instrumentarului asigură derotarea segmentelor vertebrale incluse *în bloc* și efectuează rotația fragmentelor vertebrale supra- și subadiacente ce are loc spontan. Instrumentația acționează asupra coloanei vertebrale în ansamblu și nu numai asupra segmentelor vertebrale instrumentate. Deoarece zona apicală a diformității scoliotice este cea mai rigidă, ea se corijază minimal, zonele de trecere cu rotație intervertebrală maximală sunt cele mai mobile și anume aici poate fi obținută corecția maximală. La planificarea intervenției chirurgicale, bazată pe conceptul de diformitate tridimensională, se integrează modelul general al diformităților cu asociere de componente: cifoasă, lordoză și scolioză. Ulterior, se efectuează analiza segmentară a diformităților cu aprecierea zonei de trecere și curburilor scoliotice. Pe radiogramele în proiecția anterioară se apreciază zonele apicale. Vertebra de vârf este cea mai rotată și orizontalizată. După aprecierea zonelor apicale ale curburii scoliotice se apreciază vertebrele terminale, programate pentru rahisinteză și spondilodeză posterioară. Pentru evitarea apariției disechilibrului centurii scapulare, preoperator se analizează radiografiile funcționale și laterale cu înclinație maximală.

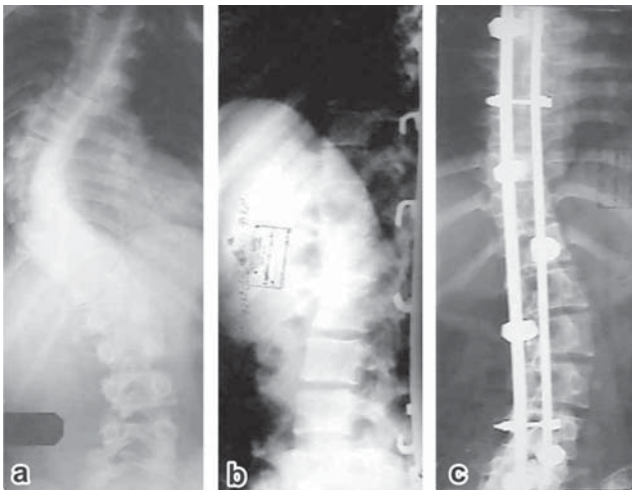


Figura 2. Aplicarea construcției modificate CDI la bolnava C., 12 ani, cu scolioză idiopatică toracală gr. IV. a - radiograma inițială; b, c - rezultatul la distanță de 10 ani postoperator

Complicații postoperatorii tardive am înregistrat la 3 pacienți (fracturarea elementelor osoase vertebrale posterioare- 1 caz, inflamatorii- 2 cazuri (la o pacientă peste 10 luni după endocorecție a suferit un traumatism habitual cu formarea unui hematom infectat). Cazurile au fost rezolvate prin schimbarea construcției într-un caz și înlăturarea fixatoarelor în 2 cazuri, după 12 și 24 luni respectiv, cu cuparea procesului inflamator.

Rata complicațiilor la bolnavii operați cu sistemul CDI a fost de 3,5%, semnificativ inferioară ($p < 0,001$), comparativ cu endocorectorul Rodneanski și distractorul Harrington.

Rata complicațiilor septice, după datele mai multor autori, crește paralel cu complexitatea și durata intervenției chirurgicale la coloana vertebrală. Conform lui G. Massie și al. (1992), rata complicațiilor constituie 1% în operația de laminectomie decompresivă și discectomie și mai mult de 6% în intervențiile de rahisinteză posterioară, cu folosirea construcțiilor metalice complexe. Cauze ale complicațiilor septice pot fi: iatrogene, stările imunodeficitare ale pacienților, prezența patologiilor concomitente. Factorii intraoperatorii discutați au fost: volumul hemoragiei, durata intervenției chirurgicale mai mult de 6 ore, comprimarea marginilor plăgii cu depărtătoarele chirurgicale, leziunea mănușilor chirurgicale cu capetele ascuțite ale implantelor metalice. Un factor de risc în dezvoltarea complicațiilor septice este prezența unui număr mărit de persoane în sala de operație, fapt întâlnit în centrele universitare.

Remediile de bază în profilaxia complicațiilor septice sunt profilaxia cu antibiotice de spectru larg (Cefazolin, Cifran, Ceftriaxon, Fortum) care s-au introdus intravenos preoperator la bolnavi înainte de incizia țesuturilor moi și înainte de sutura plăgii. Profilaxia complicațiilor septice necesită schimbarea periodică a mănușilor operatorii la fiecare 60 min, toaleta periodică a plăgii cu antiseptice, traumatizarea minimală a musculaturii paravertebrale și a altor țesuturi moi.

Conform datelor unor autori, rata complicațiilor neurologice severe la aplicarea CDI constituie de la 0,37% (G. Mechin, 1994) până la 1,58% (K. Bridwill, 1998). Dereglări neurologice în aplicarea sistemului CDI în cazurile operate de noi nu s-au înregistrat.

Unul din scopurile tratamentului chirurgical al scoliozelor idiopatice și displazice la adolescenți constă în corecția optimală în plan frontal și sagital, cu derotarea axială însoțită de

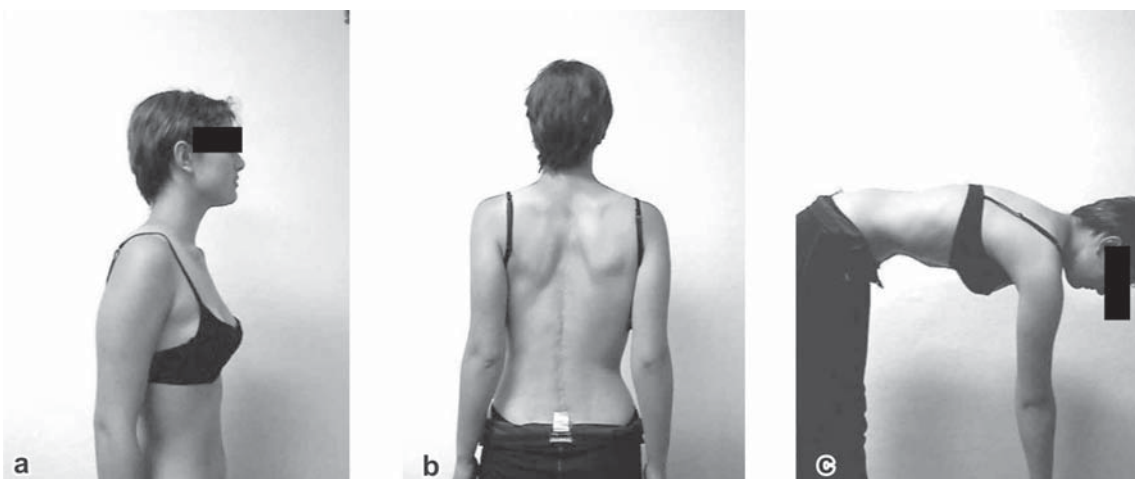


Figura 3. Bolnava C., 22 ani cu scolioză ideopatică toracală gr. IV, rezultat funcțional la distanță de 10 ani postoperator. a, b - vedere profil și din spate; c - flexie anterioară a trunchiului.

stoparea progresării deformației. Este importantă restabilirea echilibrului corpului în toate planurile, cu păstrarea maximală a segmentelor vertebrale libere, cranial și caudal de zona de artrodezare vertebrală. Încercările de hipercorecție numai într-un singur plan, de obicei în plan frontal, pot duce la pierderea echilibrului corpului și apariția dereglărilor neurologice sau fracturarea structurilor osoase vertebrale. Pentru aprecierea hotărului de artrodezare vertebrală superioară este necesar de a aprecia vertebra cranială neutră și efectuarea spondilogramelor funcționale cu înclinații laterale maximale. Vertebra cranială inclusă de spondilodeză se aprecia în poziție de înclinare laterală spre partea convexă. Pentru aprecierea zonei de spondilodeză posterioară este necesar de a păstra cât mai multe segmente vertebrale libere în regiunea lombară. Cu cât este mai scurtă zona de blocare osoasă vertebrală cu atât este mai simplu bolnavului să se adapteze la condiții noi de statică și dinamică și cu cât este mai mare zona de artrodezare vertebrală cu atât este mai mare probabilitatea dezvoltării proceselor degenerative vertebrale. În cazul curbării compensatorii dorso-lombare și lombare în timpul corecției curbării primare se mărește mobilitatea curbării secundare, dezvoltându-se așa numita decompensare a curbării compensatorii cu dezechilibrarea discurilor intervertebrale și consecință dezechilibrul corpului. Pentru prevenirea acestei complicații s-a efectuat stabilizarea coloanei vertebrale până la vertebra L₄ până la așa numita zonă stabilă. (Fig. 4 – caz clinic aplicare a endocorectorului CD „Synthes”)

Coloana vertebrală și țesuturile ei sunt intens vascularizate, din care cauză intervențiile chirurgicale, efectuate în această regiune, se soldează cu hemoragie de diferită intensitate, care pot fi cauza dereglărilor hemoragice grave în perioada postoperatorie. Evitarea zonelor șocogene bogate în neuroreceptori în regiunea coloanei vertebrale în timpul operației cu hemoragie necompensate la timp, fie și sub o anestezie satisfăcătoare modernă, poate crea dereglări hemodinamice grave în perioada postoperatorie precoce.

Conform datelor literaturii, volumul hemoragiei în intervenția chirurgicală de corecție și stabilizare în scolioze variază de la 400 ml la 1500 ml, iar în intervențiile de fixare osteoplastice – 1200-2000ml, ce constituie la copii 20-25% din volumul sîngelui circulant (V. Fișenco,2005).

La grupele de pacienți tratați de noi intervenția chirurgicală, în majoritatea cazurilor cu diformități scolioțice grave, cu dereglări însemnate din partea organelor interne, dereglări car-

diovasculare, caracteristice sindromului cord scolioțic, poziția bolnavului în decubit ventral, aceste momente pot agrava efectuarea intervenției chirurgicale și protejarea funcțiilor vitale ale organismului. S-a efectuat analiza hemoragiilor intraoperatorii la 126 pacienți în vîrstă de la 9 ani până 66 ani, 138 de operații de endocorecție cu fixatoare Rodneanski, distractor Harrington și instrumentație CD, schimbare sau ablație a endocorectorului la coloana vertebrală în diformități scolioțice și cifoscolioțice de gr.II-III-IV. Hemoragia intraoperatorie a constituit în medie 683±14 ml inclusiv: în scoliozele toracice - 756±23 ml, scoliozele toraco-lombare - 568±12 ml, scoliozele lombare - 460±14 ml și scolioze combinate forma „S” - 809±16 ml. Hemoragia intraoperatorie, în dependență de durata intervenției chirurgicale, a constituit: la durata operației de până la 2 ore 30 minute - 427±12 ml, până la 3 ore 30 minute - 624±13 ml, până la 4 ore 30 minute - 872±15 ml și după 4 ore 30 minute - 930±19 ml. La aprecierea hemoragiei intraoperatorii s-a evaluat starea generală a pacientului, paliditatea tegumentelor, mucoaselor, indicii tensiunii arteriale, respirației, pulsului, etc. Din datele obiective se aprecia intraoperator: Hb, Ht, Er. De asemenea, în timpul operației se determină hemoragia intraoperatorie după îmbibarea șervețelelor cu sânge și volumul sîngelui aspirat. Aceste metode permiteau aprecierea corectă a pierderilor de sânge în timpul și după intervenția chirurgicală.

De menționat că volumul hemoragiei intraoperatorii era mai mare la debutul activității noastre, când în timpul operator se scheletau structurile posterioare din ambele părți ale coloanei vertebrale. La scheletarea apofizelor spinoase, lamelor, loja formată de mușchii paravertebrali și elementele coloanei vertebrale se tamponau cu șervețele uscate. Din 1998 cu scopul diminuării hemoragiei intraoperatorii se efectua scheletarea elementelor posterioare ale coloanei vertebrale la început din partea concavă a diformității scolioțice cu aplicarea sistemului de fixare, apoi se scheleta partea opusă a coloanei vertebrale, se aplica a II-a tijă de corecție cu elementele de fixare sublaminară, pediculară; în cazuri indicate se efectua spondilodeză posterioară, după ce se aplicau croșetele de corecție transversală și stabilizarea construcției în cadran cu solidificarea deplină a construcției. Se sutura plaga în planuri. Acest element al intervenției chirurgicale ne-a permis scăderea volumului hemoragiei intraoperatorii în mediu cu 250-300 ml. Pentru profilaxia hemoragiei la pacienții cu diformități

Tabelul 4

Rata complicațiilor la bolnavii intervenți chirurgical cu aplicarea endocorectorului Rodneanski, Instrumentației Harrington și sistemului CDI

Pacienții intervenți chirurgical cu aplicarea endocorectorului Rodneanski, Instrumentației Harrington și sistemului CDI							
Instrumentația	Complicații						
	Procese inflamatorii	Ruperea elementelor endocorectorului	Ruperea blocului superior de fixare	Ruperea blocului inferior de fixare	Deregări neurologice severe	Decese	Total
ER	5	15	9	6	2	1	22
%	13,2%	39,5%	23,7%	15,8%	5,3%	2,6%	57,8%
IH	2	8	2	6	1	0	11
%	5,7% *	34,8%***	5,7%***	26,1%	4,3%	0	47,8%**
CDI	2	1	0	0	0	0	3
	2,6%**###	1,3%***###	0	0	0	0	3,5%***

*-p<0,05; **-p<0,01; ***-p<0,001 comparativ cu lotul de pacienți operați cu endocorectorul Rodneanski.

#-p<0,05; ##-p<0,01; ###- p<0,001 comparativ cu lotul de pacienți operați cu distractorului Harrington.

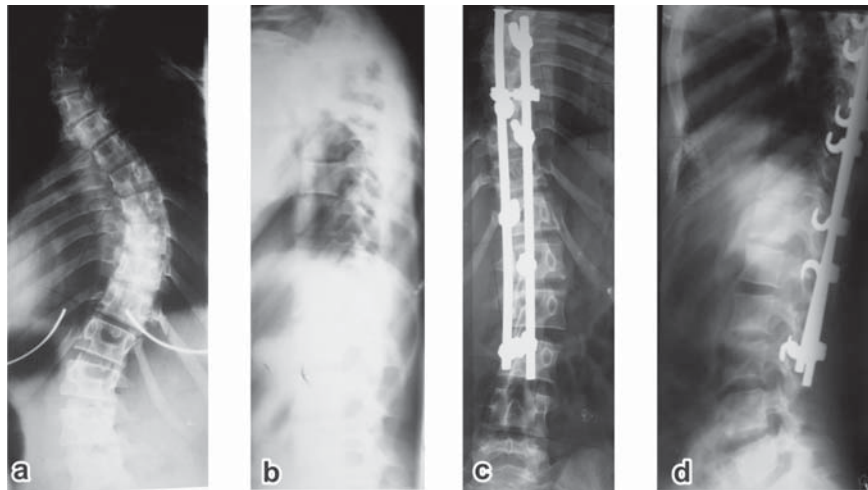


Figura 4. Bolnava G., 14 ani. Scolioză idiopatică toracică gr.III, endocorecție sistem CDI „Synthes” și alogrefare posterioară a-b) – aspect radiologic preoperator (unghiul curburii scoliotice primare - 580; c-d) – aspect radiologic postoperator (unghiul curburii scoliotice primare - 180)

scoliotice se efectua anestezia generală cu hipotonie dirijată cu ajutorul ganglioblocatorului Pentamin. Efectuarea intervenției chirurgicale cu anestezie adecvată și hipotonie, dirijată cu cifrele TA de 100/60-90/60 mm Hg, micșorau vădit hemoragia și permiteau efectuarea intervenției chirurgicale de corecție și stabilizare pe țesuturi practic uscate.

Un element important în intervenția chirurgicală la coloana vertebrală este compensarea hemoragiei intraoperatorii, deoarece restabilirea pierderilor de sânge, efectuată cu întârziere pe fondul anesteziei generale cu ganglioblocatori și hipotonie dirijată, poate fi cauza degerărilor hemodinamice severe. Pentru substituția hemoragiei intraoperatorii se transfuza: plasmă, masă eritocitară și substituenți ai sângelui. Pentru profilaxia dereglărilor posthemoragice bolnavilor operați se efectua terapie transfuzională timp 5-7 zile postoperator. Eficacitatea terapiei intensive perioperator se aprecia după hemodinamica stabilă. La bolnavii operați n-au fost cazuri de șoc hemoragic primar sau secundar. Profilaxia hemoragiei intraoperatorii și perfectarea tehnicii operatorii cu experiența acumulată în timp a permis de a micșora considerabil volumul infuziei sîngelui și derivaților săi.

Bolnavii interveniți chirurgical cu instrumentația CDI modificată în termeni precoce postoperatorii, în dependență de sediul deformității și gradul curburii scoliotice, durata intervenției chirurgicale, hemoragia intraoperatorie, starea somatică, s-au aflat în secția de terapie intensivă în termeni de la 1 la 4 zile, în medie $2,6 \pm 0,2$ zile. S-a efectuat antibioticoterapia cu cefalosporine de generația I-III cu o durată de 4-7 zile (96-148 ore) în dependență de caz. Timp de 24 ore s-a efectuat monitorizarea funcțiilor organelor

vitale. Pentru combaterea sindromului algic s-au indicat analgetice opiacee timp de 24-72 ore. Din prima zi postoperatorie bolnavilor li s-a permis schimbarea poziției în pat. Primul pansament s-a efectuat la 20-24 ore postoperator, cu înlăturarea drenurilor din plagă. După 72 de ore după operație s-a indicat masaj la membrele inferioare, s-a indicat gimnastică curativă în pat și exerciții de reeducare respiratorie. Bolnavii cu deformități scoliotice de gradul II-III s-au verticalizat în termeni de la 5 la 10 zile, în medie la $7,2 \pm 0,8$ zile după endocorecție. Bolnavii cu deformități scoliotice de gradul IV s-au verticalizat de la 10 până la 21 zile postoperator în dependență de sediul deformității în medie la $14,6 \pm 0,3$ zile. Bolnavilor li s-au aplicat, în 22 cazuri, corsete ghipsate cu fixare toraco-lombară sau orteze toraco-lombo-sacrale în restul cazurilor pe termen de la 1,5 la 6 luni, în dependență de caz.

Concluzii

Sistemul Cotrell-Dubouset perfecționat asigură o corecție tridimensională a coloanei vertebrale și păstrarea curburilor fiziologice. Modelarea tijei metalice intraoperator, conform deformității cifoscoliotice restante, micșorează posibilitățile tracției transversale vertebrale a componentului scoliotic. Analiza rezultatelor tratamentului chirurgical la 68 de pacienți - bolnavi cu deformități scoliotice vertebrale, cu instrumentații de corecție dorsală de tip Cotrell-Dubouset perfecționat, a evidențiat următoarele: pierderea corecției curburii primare la distanță de $4,7 \pm 0,4$ ani în medie a constituit $5,02 \pm 0,6^\circ$, iar a curburii compensatorii $4,4 \pm 0,5^\circ$, cu rata complicațiilor postoperatorii de 3,5%.

Bibliografie

1. AEBI, M. The adult scoliosis. // J. Eur Spine, 2005. /Vol 14, 10, 925-48.
2. ANTONESCU, D. Deformități coloanei vertebrale: scolioze-cifoze, Patologia aparatului locomotor, vol.II, Editura medicală, București, 2008, p. 164-265.
3. GORNEA, F., MARIN, I., ȚAPU, P., CAPROȘ, N., VEREGA, G.R., TOFAN, I., OJOG, S., MORARU, A., VACARCIUC, I. Ortopedie și traumatologie. Medicina, Chișinău, 2006, 533p.
4. ȘAVGA, N.G. Modalități chirurgicale în tratamentul manifestărilor proceselor displazice la nivelul lombo-sacral ale coloanei vertebrale. Anale științifice ale USMF N. Testemițanu, vol 4, Probleme clinico-chirurgicale, Zilele Universității, 15-17 Octombrie, Ediția IX, Chișinău-2008, pag 72-74.
5. ZIELKE, K. Ventral derotation spondylodesis. Results of treatment of cases of idiopathic lumbar scoliosis (author's transl). Z Orthop Ihre Grenzgeb 1982;120:320-9.
6. ZIELKE, K. Ventral derotations spondylodesis // 1-st European Congress on Scoliosis and Kyphosis. – Dubrovnic. – 1983. – p. 18-19.
7. МИХАЙЛОВСКИЙ, М.В., ФОМИЧЕВ, Н.Г., Хирургия деформаций позвоночника. – Новосибирск: Сиб. Унив. Изд., 2002. – 432 с.
8. МИХАЙЛОВСКИЙ, М.В., НОВИКОВ, В.В., ВАСЮРА, А.С., и др. Хирургическое лечение идиопатического сколиоза грудной локализации с поясничным/груднопоясничным противоискривлением // Вести. Травм. И. ортоп. Им. Н.Н. Приорова. – 2006. - № 4. – с. 53-59.
9. ФИЩЕНКО, В.Я. Сколиоз // Изд. ООО «Мактраст», Макеевка, 2005, 558 с.

REFERATE GENERALE

VARICE DUODENALE (Revista literaturii)

DUODENAL VARICES (A review)

Gheorghe GHIDIRIM¹, Igor MIȘIN², Gheorghe ZASTAVNIȚCHI³¹ - dr. hab. în med., prof. univ., academician;² - dr. hab. în med., conf. cerc.;³ - asistent univ.

Catedra Chirurgie nr. 1 "N. Anestiadi" și Laboratorul de Chirurgie Hepato-Bilio-Pancreatică, Universitatea de Medicină și Farmacie "N. Testemițanu", Centrul Național Științifico-Practic de Medicină de Urgență, Chișinău, Moldova

Rezumat

Autorii prezintă revista literaturii în contextul etiologiei, patofiziologiei diagnosticului și metodelor de tratament endoscopic, radiologic și chirurgical al flebectaziilor duodenale.

Summary

The authors present the literature review describing the etiology, pathophysiology, diagnosis and endoscopic, interventional radiology and surgical treatment policy for duodenal varices.

Introducere

Flebectazia duodenală a fost descrisă pentru prima dată de W. Alberti în anul 1931, iar până în prezent în literatura mondială au fost descrise circa 160 cazuri de varice duodenale (conform PubMed). Hemoragia din varicele duodenale este o manifestare rară a hipertensiunii portale, însă masivă și de regulă fatală [1-5]. Conform datelor Khouqeer F et al. letalitatea în caz de flebectazii duodenale complicate cu hemoragie este de circa 40% [6].

Etiologie

Majoritatea (>50%) cazurilor de varice duodenale se dezvoltă în caz de hipertensiune portală (HP) subhepatică [4, 7-10].

O altă cauză a apariției acestor flebectazii ectopice este ciroza hepatică (circa 30%) [1,2,5,8;11-17]. Printre cauzele mai rar întâlnite a flebectaziilor duodenale sunt descrise hepatomul difuz [18,19], fistula arterio-portală [16,20], fistula arterio-venoasă în bazinul mezenterial [20], malformații arterio-venoase în bazinul arterei gastro-duodenale [21], cancer gastric [22], ocluzia venelor hepatice (sindromul Budd-Chiari) [23]. Unul din potențialii factori de hemoragie din varicele duodenale este obliterarea (eradicarea) endoscopică ori chirurgicală a flebectaziilor esofagiene [2,8,24,25].

Patofiziologie

Flebectaziile duodenale reprezintă șunturi porto-sistemice ectopice, fiind cauza a 1/3 din hemoragiile din varicele ectopice [26]. Particularitățile anatomice ale varicelor duodenale au fost studiate de M. Hashizume et al. (1993) în baza studiilor angiografice fiind stabilit că acestea sunt localizate mai frecvent în stratul submucos din D2 și D3 și sunt reprezentate de

vase aferente și eferente [7]. Venele aferente parvin din venele pancreato-duodenale superioare sau inferioare (ramuri ale porții sau mezenterice superioară), iar cele eferente se varsă prin venele plexului Retzius în vena cavă inferioară. Aceste particularități ale fluxului venos în cazul flebectaziilor duodenale a fost descris și de alți autori [27,28].

Conform studiilor angiografice varicele paraduodenale (Fig. 2a) au fost observate în 46 (40%) cazuri din 106 pacienți cu hipertensiune portală. Aceste discordanțe sunt explicate prin faptul că flebectaziile duodenale sunt localizate atât pe suprafața seroasă, cât și în stratul muscular, și doar răspândirea lor în submucoasă se complică cu hemoragie [29].

Conform datelor endoscopice varicele sunt mai frecvent localizate în D1 și D2 (Fig. 1a,b), [1,2,5,16-18,25,30], de asemeni fiind descrisă și localizarea acestora în porțiunea orizontală inferioară a duodenului [20,31].

Diagnostic

Singura manifestare clinică a varicelor duodenale este hemoragia [26]. Metoda diagnostică de elecție a flebectaziilor duodenale este FEGDS, însă în caz de hemoragie masivă și localizarea acestora în D3 și D4 această metodă este limitată, iar diagnosticul endoscopic corect este stabilit în circa 40 % cazuri [6]. Mai mult ca atât, circa jumătate din pacienții cu varice duodenale au și flebectazii esofago-gastrice, fapt ce influențează diagnosticul final [6]. Frecvența diagnosticului corect al varicelor duodenale poate fi sporită odată cu implementarea endo - ultrasonografiei [18]. Spre deosebire de varicele esofagiene, factorul F (forma, dimensiunea) este mai semnificativ comparativ cu RCS (red color signs) conform clasificării Japan research Society of Portal Hypertension (1991) referitor la pronosticarea complicațiilor hemoragice [8].

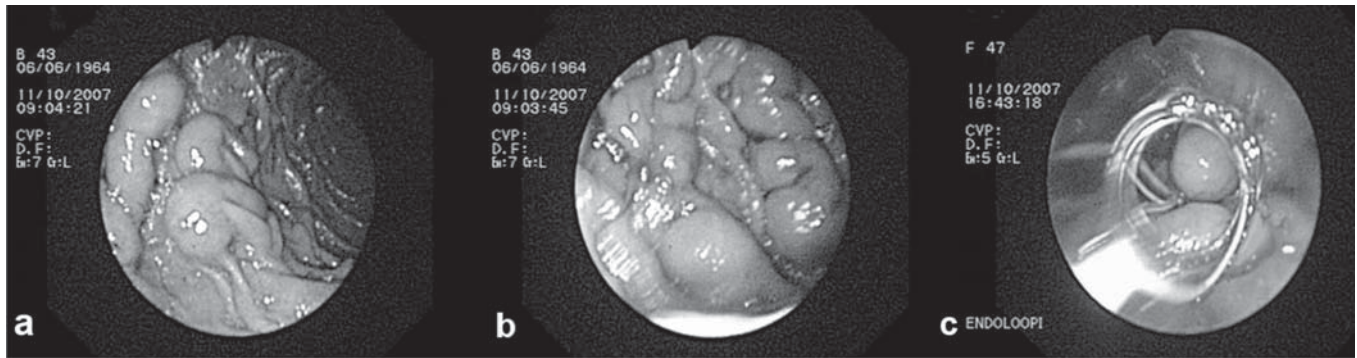


Figura 1. Flebectazii duodenale (D1): (a) varice duodenale nehemoragice; (b) hemoragie lentă – activitate B1b; (c) ligaturare endoscopică a varicelor duodenale cu mini-loop (cazuri proprii)

Tratament

Din cauza rarității acestei localizări a flebectaziilor și deci imposibilitatea efectuării studiilor prospective randomizate voluminoase, la momentul actual nu sunt standardizate metodele de tratament. Cu scop de hemostază sunt utilizate metodele endoscopice, radiologice și chirurgicale.

În literatură sunt descrise cazuri de hemostază reușită a varicelor duodenale hemoragice prin scleroterapie endoscopică (STE) cu utilizarea:

- Sclerozantelor convenționale (polidocanol, sodium tetradecyl sulfat și ethanolamine oleate) [11,24,32].
- Trombinei umane [10; 33];
- Adezivului fibrinic [34]
- Adezivilor cianoacrilati (n-butyl-2-cyanoacrylate) [5,12,15,25,30,35]

Însă, odată cu acumularea experienței de utilizare a STE cu scop de hemostază a varicelor duodenale hemoragice, a demonstrat unele deficiențe potențiale ale metodei: (1) incapacitatea sclerozantelor standarde de a oblitera lumenul variceal, deoarece viteza și volumul fluxului sangvin în acestea este mare; (2) posibilitatea sporită de pătrundere a sclerozantului în fluxul sistemic, îndeosebi în cazul utilizării adezivilor cianoacrilati [25]; (3) posibilitatea perforării duodenului (din cauza particularităților anatomice – perete mai subțire), mai ales în cazul obliterării colateralelor subseroase în cadrul ședințelor repetate de STE [2,32,36,37]. În cazul STE, din cauza particularităților anatomice, eradicarea completă a varicelor duodenale a fost semnalată doar în unele cazuri [12,32], iar în rest – reducerea dimensiunilor acestora [11,24,34] ori a recidivelor hemoragice [30; 38].

În ultimul deceniu a fost căpătată experiența de ligaturare endoscopică a flebectaziilor duodenale [4,12,18,23,39,40-43] și clampare [2] în tratamentul acestei patologii [40,42], însă rezultatele sunt controversate. Deși posedă o acțiune locală mai redusă comparativ cu STE, persistă riscul potențial de traumatizare a papilei duodenale mari cu dezvoltarea obstrucției biliare din cauza limitării câmpului de vedere de camera de ligaturare [42;44]. Unii autori semnalează ineficacitatea ligaturării și clampării endoscopice (Fig. 2c) în cazul varicelor duodenale hemoragice [12]. Totuși, am descris în premieră, metoda de hemostază a flebectaziilor duodenale hemoragice prin ligaturare endoscopică cu inele de nailon (endo-loop), fapt ce încurajează acumularea ulterioară a experienței de utilizare a acestei metode endoscopice (Fig. 1c).

Metodele radiologice intervenționale sunt considerate metoda de elecție în tratamentul recidivelor hemoragiilor din varicele duodenale în cazul ineficacității tratamentului endoscopic sau prognozării ineficacității [3,13,27,28, 31,41,45-47], însă acceptabilitatea metodelor, îndeosebi în cazul hemoragiei active reduce utilizarea acestora. Pentru tratamentul hemoragiilor din varicele duodenale sunt utilizate următoarele metode radiologice: embolizarea transcutană-transhepatică (PTO), embolizarea prin vena ileo-colică (TIO), șunturile tranjugulare (TIPS) [13,48,49] și ocluzionarea retrogradă transvenoasă cu balon (B-RTO) [14,30,50-52] sau combinarea acestora [53]. Pentru ocluzionare endovasculară de regulă sunt utilizate sclerozantele standard cu substanță de contrast [30; 52]. S-a constatat că recidiva hemoragiei în caz de TIPS poate surveni atât în cazul ocluzionării șuntului, cât și în cazul păstrării funcției acestuia [47].

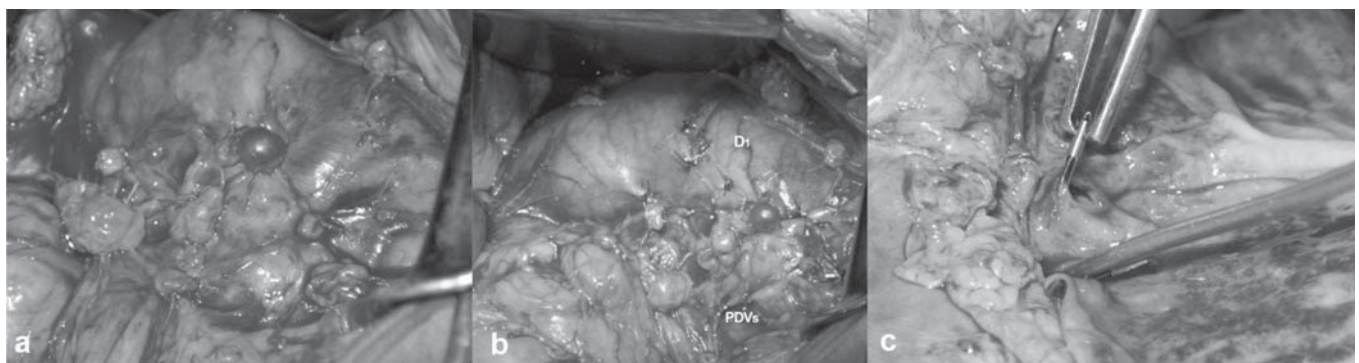


Figura 2. (a) varice cu localizare în D1 și D2, complicate cu hemoragie profundă recidivantă (aspect intraoperator), (b) Suturarea subseroasă a flebectaziilor în D1 și clamparea ramurilor venoase aferente (PDV – vena pancreato-duodenală anterior-superioară), (c) Varice (DV) pe peretele duodenal posterior cu defect parietal (caz propriu)

Hemostaza chirurgicală este considerată etapa finală de tratament a varicelor duodenale hemoragice, în cazurile când metodele endoscopice de tratament nu sunt efective [6,16,17,38]. Metodele chirurgicale de tratament al varicelor duodenale sunt destul de variate, precum și etiologia acestor flebectazii [17]. Prima comunicare referitor la tratamentul varicelor duodenale hemoragice au făcut-o H. B., Wheeler și R. Warren (1957) în care se descriu următoarele procedee: suturarea varicelor duodenale, splenectomia anastomoză spleno-renală și lichidarea anevrismei a-v [17].

În cadrul metodelor directe de intervenție asupra flebectaziilor duodenale au fost descrise: suturarea acestora prin seroasă și/sau duodenotomie (Fig. 2b) ori rezecția porțiunii duodenale [54]. Conform datelor revistei literaturii publicate de F. Khouqeer et al. (1987), rata recidivei hemoragiei după acest tip de intervenții este de circa 57% după suturarea varicelor și 40% după rezecția porțiunii duodenale, [6]. În acest context V. C. McAlister și N.A. Al-Saleh (2005) au elaborat și descris metoda originală (bazată pe principiile operației Sugiura-Futagawa în cazul varicelor esofagiene), care include ligaturarea arterei gastro-duodenale și lienale, splenectomie, suturarea duodenului cu stapler și aplicarea gastro-enteroanastomozei [38]. În cazul varicelor duodenale provocate de fistule a-v,

înlăturarea chirurgicală sau endovasculară a acestora este considerată metoda optimală [20]. În literatură este descris cazul duodeno-pancreatectomiei reușite în cazul localizării fistulelor a-v în regiunea capului pancreasului [21]. Unii autori consideră rațională asocierea tratamentului chirurgical cu β -adrenoblocatorii [54].

Sunt descrise diverse tipuri de anastomoze porto-cavale, inclusiv: șunt spleno-renal central [55], mezenterico-caval [16], porto-caval [17].

Recidiva sumară a hemoragiei constituie 23% și 31% pe durata a 1 și 2 ani [48]. Supraviețuirea pacienților cu varice duodenale pe durata a 1, 3 și 5 ani constituie 66.7%, 48.6%, și 36.5% respectiv [8]. Alți autori au raportat o rată de supraviețuire pe parcursul a 1 și 2 ani de 80% și 76% respectiv [48].

Concluzie

datorită rarității flebectaziilor duodenale, la momentul actual nu există o metodă unanim acceptată de hemostază a acestora. Este necesară acumularea ulterioară a experienței de utilizare a metodelor endoscopice și radiologice în tratamentul varicelor duodenale hemoragice, precum și elaborarea criteriilor de profilaxie a hemoragiei.

Bibliografie

1. AMIN, R., ALEXIS, R., KORZIS, J. Fatal ruptured duodenal varix: a case report and review of literature. *Am J Gastroenterol.* 1985;80(1):13-8.
2. MACHIDA, T., SATO, K., KOJIMA, A., TAKEZAWA, J., SOHARA, N., KAKIZAKI, S., TAKAGI, H., MORI, M. Ruptured duodenal varices after endoscopic ligation of esophageal varices: an autopsy case. *Gastrointest Endosc.* 2006;63(2):352-4.
3. HASHIGUCHI, M., TSUJI, H., SHIMONO, J., AZUMA, K., FUJISHIMA, M. Ruptured duodenal varices: an autopsy case report. *Hepatogastroenterology.* 1999;46(27):1751-4.
4. BOSCH, A., MARSANO, L., VARILEK, G.W. Successful obliteration of duodenal varices after endoscopic ligation. *Dig Dis Sci.* 2003;48(9):1809-12.
5. SON, B.K., SOHN, J.H., CHANG, M.H., PARK, Y.K., KIM, T.Y., JEON, Y.C. A case of successful endoscopic injection sclerotherapy with N-butyl-2-cyanoacrylate for ruptured duodenal varices. *Korean J Gastroenterol.* 2007;49(5):336-40.
6. KHOUQEER, F., MORROW, C., JORDAN, P. Duodenal varices as a cause of massive upper gastrointestinal bleeding. *Surgery.* 1987;102(3):548-52.
7. HASHIZUME, M., TANOUE, K., OHTA, M., UENO, K., SUGIMACHI, K., KASHIWAGI, M., SUEISHI, K. Vascular anatomy of duodenal varices: angiographic and histopathological assessments. *Am J Gastroenterol.* 1993;88(11):1942-5.
8. MATSUI, S., KUDO, M., ICHIKAWA, T., OKADA, M., MIYABE, Y. The clinical characteristics, endoscopic treatment, and prognosis for patients presenting with duodenal varices. *Hepatogastroenterology.* 2008;55(84):959-62.
9. DHADPHALE, S., SAWANT, P., RATHI, P., SHIRHATTI, R.G., GUPTA, R., GOPANALLIKAR, A., PATRAWALA, V. Bleeding duodenal varix in splenic vein thrombosis and chronic pancreatitis. *Indian J Gastroenterol.* 1998;17(1):29-30.
10. RAI, R., PANZER, S.W., MISKOVSKEY, E., THULUVATH, P.J. Thrombin injection for bleeding duodenal varices. *Am J Gastroenterol.* 1994;89(10):1871-3.
11. WU, C.S., CHEN, C.M., CHANG, K.Y. Endoscopic injection sclerotherapy of bleeding duodenal varices. *J Gastroenterol Hepatol.* 1995;10(4):481-3.
12. YOSHIDA, Y., IMAI, Y., NISHIKAWA, M., NAKATUKASA, M., KUROKAWA, M., SHIBATA, K., SHIMOMUKAI, H., SHIMANO, T., TOKUNAGA, K., YONEZAWA, T. Successful endoscopic injection sclerotherapy with N-butyl-2-cyanoacrylate following the recurrence of bleeding soon after endoscopic ligation for ruptured duodenal varices. *Am J Gastroenterol.* 1997;92(7):1227-9.
13. JONNALAGADDA, S.S., QUIASON, S., SMITH, O.J. Successful therapy of bleeding duodenal varices by TIPS after failure of sclerotherapy. *Am J Gastroenterol.* 1998;93(2):272-4.
14. ZAMORA, C.A., SUGIMOTO, K., TSURUSAKI, M., IZAKI, K., FUKUDA, T., MATSUMOTO, S., KUWATA, Y., KAWASAKI, R., TANIGUCHI, T., HIROTA, S., SUGIMURA, K. Endovascular obliteration of bleeding duodenal varices in patients with liver cirrhosis. *Eur Radiol.* 2006;16(1):73-9.
15. OTA, K., SHIRAI, Z., MASUZAKI, T., TANAKA, K., HIGASHIHARA, H., OKAZAKI, M., ARAKAWA, M. Endoscopic injection sclerotherapy with n-butyl-2-cyanoacrylate for ruptured duodenal varices. *J Gastroenterol.* 1998;33(4):550-5.
16. WANG, C.S., JENG, L.B., CHEN, M.F. Duodenal variceal bleeding--successfully treated by mesocaval shunt after failure of sclerotherapy. *Hepatogastroenterology.* 1995;42(1):59-61.
17. McCHESENEY, L., JENSEN, D., MATALON, T., GANGER, D., SANKARY, H., FOSTER, P., WILLIAMS, J.W. Duodenal varices: a case report and review of the literature. *HPB Surg.* 1995;9(1):31-5.
18. YEH, Y.Y., HOU, M.C., LIN, H.C., CHANG, F.Y., LEE, S.D. Case report: successful obliteration of a bleeding duodenal varix using endoscopic ligation. *J Gastroenterol Hepatol.* 1998;13(6):591-3.
19. SUNG, J.Y., CHUNG, S.C., LEUNG, H.T., LAI, C.W., ISMAEL, A.E., LI, A.K. Duodenal varices in hepatocellular carcinoma. *Endoscopy.* 1993;25(2):194-6.
20. BARANDA, J., PONTES, J.M., PORTELA, F., SILVEIRA, L., AMARO, P., MINISTRO, P., ROSA, A., PIMENTA, I., ANDRADE, P., BERNARDES, A., PEREIRA, J., LEITÃO, M.C., DONATO, A., DE FREITAS, D. Mesenteric arteriovenous fistula causing portal hypertension and bleeding duodenal varices. *Eur J Gastroenterol Hepatol.* 1996;8(12):1223-5.
21. PERERA, M.T., SHIMODA, M., KATO, M., ABE, A., YAMAZAKI, R., SAWADA, T., KUBOTA, K. Life-threatening bleeding from duodenal varices due to pancreatic arterio-venous malformation: role of emergency pancreatoduodenectomy. *Hepatogastroenterology.* 2008;55(86-87):1553-6.
22. GHOSH, P., MIYAI, K., CHOJKIER, M. Gastric adenocarcinoma inducing portal hypertension: a rare presentation. *World J Gastroenterol.* 2007;13(6):960-3.
23. SELÇUK, H., BOYVAT, F., EREN, S., KORKMAZ, M., GÜR, G., YILMAZ, U., BOYACIOĞLU, S. Duodenal varices as an unusual cause of gastrointestinal bleeding due to portal hypertension: a case report. *Turk J Gastroenterol.* 2004;15(2):104-7.
24. SAUERBRUCH, T., WEINZIERL, M., DIETRICH, H.P., ANTES, G., EISENBURG, J., PAUMGARTNER, G. Sclerotherapy of a bleeding duodenal varix. *Endoscopy.* 1982;14(5):187-9.

25. WU, W.C., WANG, L.Y., YU, F.J., WANG, W.M., CHEN, S.C., CHUANG, W.L., CHANG, W.Y. Bleeding duodenal varices after gastroesophageal varices ligation: a case report. *Kaohsiung J Med Sci.* 2002;18(11):578-81.
 26. KOTFILA, R., TRUDEAU, W. Extraesophageal varices. *Dig Dis.* 1998;16(4):232-41.
 27. HOTTA, M., YOSHIDA, H., MAMADA, Y., TANIAI, N., BANDO, K., MIZUGUCHI, Y., KAKINUMA, D., KANDA, T., WATANABE, K., TAJIRI, T. Successful management of duodenal varices by balloon-occluded retrograde transvenous obliteration. *J Nippon Med Sch.* 2008;75(1):36-40.
 28. LOPERA, J.E., ARTHURS, B., SCHEUERMAN, C., SANDOZ, C., PETERSOSN, S., CASTANEDA-ZUNIGA, W. Bleeding duodenal varices treatment by TIPS and transcatheter embolization. *Cardiovasc Intervent Radiol.* 2008;31(2):431-4.
 29. NARDONE, G., BUDILLON, G. Treatment of duodenal varices by endoscopic sclerotherapy. *Gastrointest Endosc.* 1991;37(3):407-8.
 30. OTA K, OKAZAKI, M., HIGASHIHARA, H., KOKAWA, H., SHIRAI, Z., ANAN, A., KITAMURA, Y., SHIJO, H. Combination of transileocolic vein obliteration and balloon-occluded retrograde transvenous obliteration is effective for ruptured duodenal varices. *J Gastroenterol.* 1999;34(6):694-9.
 31. TANAKA, O., OHNO, K., OHNO, T., TOMIOKA, H., SHIMIZU, S., YAMAGAMI, T., NISHIMURA, T. Should balloon-occluded retrograde transvenous obliteration be the first-line interventional radiologic treatment for bleeding duodenal varices? A case report and review of the literature. *Acta Radiol.* 2008;49(1):32-6.
 32. SEO, Y.S., KWON, Y.D., PARK, S., KEUM, B., PARK, B.J., KIM, Y.S., JEEN, Y.T., CHUN, H.J., KIM, C.D., RYU, H.S., UM, S.H. Complete eradication of duodenal varices after endoscopic injection sclerotherapy with ethanolamine oleate: a case report. *Gastrointest Endosc.* 2008;67(4):759-62.
 33. SANS, M., LLACH, J., BORDAS, J.M., ANDREU, V., REVERTER, J.C., BOSCH, J., MONDELO, F., SALMERÓN, J.M., MAS, A., TERÉS, J., RODÉS, J. Thrombin and ethanolamine injection therapy in arresting uncontrolled bleeding from duodenal varices. *Endoscopy.* 1996;28(4):403.
 34. HEROLD, G., STANGE, E.F. Sclerotherapy of duodenal varices using a fibrin tissue sealant. *Endoscopy.* 1993;25(5):371-2.
 35. BHASIN, D.K., SHARMA, B.C., SRIRAM, P.V., MAKHARIA, G., SINGH, K. Endoscopic management of bleeding ectopic varices with histoacryl. *HPB Surg.* 1999;11(3):171-3.
 36. BARBISH, A.W., EHRINPREIS, M.N. Successful endoscopic injection sclerotherapy of a bleeding duodenal varix. *Am J Gastroenterol.* 1993;88(1):90-2.
 37. PAUPARD, T., BLAIN, A., ABITBOL, V., COURILLON-MALLET, A., BETTAN, L., TORRENT, J., CATTAN, D. Treatment of a hemorrhagic duodenal varice by endoscopic sclerotherapy. *Gastroenterol Clin Biol.* 1995;19(12):1051-4.
 38. McALISTER, V.C., AL-SALEH NA. Duodenal dearterialization and stapling for severe hemorrhage from duodenal varices with portal vein thrombosis. *Am J Surg.* 2005;189(1):49-52.
 39. TAN, N.C., IBRAHIM, S., TAY, K.H. Successful management of a bleeding duodenal varix by endoscopic banding. *Singapore Med J.* 2005;46(12):723-5.
 40. FAYAD, N., NAMMOUR, F., ELFANT, A. Endoscopic variceal ligation for bleeding duodenal varices. *J Clin Gastroenterol.* 2004;38(5):467.
 41. AKAZAWA, Y., MURATA, I., YAMAO, T., YAMAKAWA, M., KAWANO, Y., NOMURA, N., ISOMOTO, H., MIZUTA, Y., MURASE, K., KOHNO, S. Successful management of bleeding duodenal varices by endoscopic variceal ligation and balloon-occluded retrograde transvenous obliteration. *Gastrointest Endosc.* 2003;58(5):794-7.
 42. SHIRAI, M., HIROYASU, S., HIGA, T., OSHIRO, S., MUTO, Y. Successful management of ruptured duodenal varices by means of endoscopic variceal ligation: report of a case. *Gastrointest Endosc.* 1999;49(2):255-7.
 43. TAZAWA, J., SAKAI, Y., KOIZUMI, K., ASAHINA, Y., TAJIRI, K., YAMAOKA, K., MAEDA, M., AKABANE, H., MARUMO, F., SATO, C. Endoscopic ligation for ruptured duodenal varices. *Am J Gastroenterol.* 1995;90(4):677-8.
 44. SILBERZWEIG, J.E., ATILLASOY, E.O., SHEINER, P.A., MITTY, H.A. Biliary obstruction caused by endoscopic band ligation of a duodenal varix. *Am J Gastroenterol.* 1997;92(6):1060-2.
 45. ALMEIDA, J.R., TREVISAN, L., GUERRAZZI, F., MESQUITA, M.A., FERRAZ, J.G., MONTES, C.G., KISILWZKY, N.H., YAMANAKA, A., SOARES, E.C. Bleeding duodenal varices successfully treated with TIPS. *Dig Dis Sci.* 2006;51(10):1738-41.
 46. ATILLA, T., KOLBECK, K.J., BLAND, Z.M., WANG, A., RODRIGUEZ, S.A. Duodenal variceal bleeding successfully treated with transjugular intrahepatic portosystemic shunt: a case report and review of the literature. *Turk J Gastroenterol.* 2008;19(4):284-90.
 47. KOCHAR, N., TRIPATHI, D., MCAVOY, N.C., IRELAND, H., REDHEAD, D.N., HAYES, P.C. Bleeding ectopic varices in cirrhosis: the role of transjugular intrahepatic portosystemic stent shunts. *Aliment Pharmacol Ther.* 2008;28(3):294-303.
 48. VIDAL, V., JOLY, L., PERREAULT, P., BOUCHARD, L., LAFORTUNE, M., POMIER-LAYRARGUES, G. Usefulness of transjugular intrahepatic portosystemic shunt in the management of bleeding ectopic varices in cirrhotic patients. *Cardiovasc Intervent Radiol.* 2006;29(2):216-9.
 49. SORT, P., ELIZALDE, I., LLACH, I., FEU, F., GARCIA-PAGAN, J.C., SALMERON, J.M., MAS, A., BOSCH, J., BORDAS, J.M., RODES, J. Duodenal variceal bleeding treated with a transjugular intrahepatic portosystemic shunt. *Endoscopy.* 1995;27(8):626-7.
 50. TSURUSAKI, M., SUGIMOTO, K., MATSUMOTO, S., IZAKI, K., FUKUDA, T., AKASAKA, Y., FUJII, M., HIROTA, S., SUGIMURA K. Bleeding duodenal varices successfully treated with balloon-occluded retrograde transvenous obliteration (B-RTO) assisted by CT during arterial portography. *Cardiovasc Intervent Radiol.* 2006;29(6):1148-51.
 51. TOMINAGA, K., MONTANI, A., KUGA, T., SHIBA, M., WATANABE, T., FUJIWARA, Y., UCHIDA, T., SAEKI, Y., HIGUCHI, K., NAKAMURA, K., ARAKAWA, T., YAMADA, R. Combined balloon-occluded embolization for treatment of concurrent duodenal, gastric, and esophageal varices: a case report. *Gastrointest Endosc.* 2001;53(6):665-8.
 52. OHTA, M., YASUMORI, K., SAKU, M., SAITSU, H., MURANAKA, T., YOSHIDA, K. Successful treatment of bleeding duodenal varices by balloon-occluded retrograde transvenous obliteration: a transjugular venous approach. *Surgery.* 1999; 126(3):581-3.
 53. ILLUMINATI, G., SMAIL, A., AZOULAY, D., CASTAING, D., BISMUTH, H. Association of transjugular intrahepatic portosystemic shunt with embolization in the treatment of bleeding duodenal varix refractory to sclerotherapy. *Dig Surg.* 2000;17(4):398-400.
 54. COTTAM, DR., CLARK, R., HAYN, E., SHAFTAN, G. Duodenal varices: a novel treatment and literature review. *Am Surg.* 2002;68(5):407-9.
 55. RAO, S.R., NAGRAL, S.S. Bleeding duodenal varices: successful treatment with proximal lienorenal shunt. *Indian J Gastroenterol.* 1998;17(2):61.
-

CARACTERISTICA COMPARATIVĂ A METODER DE DECOMPRESIE INTRAOPERATORIE ÎN OCLUZIILE DE COLON (Revista literaturii)

COMPARATIVE CHARACTERISTICS OF THE INTRAOPERATIVE DECOMPRESSION METHODS IN PATIENTS WITH BOWEL OBSTRUCTION (A review)

Gheorghe GHIDIRIM¹, Igor MIȘIN², Gheorghe ZASTAVNIȚCHI³

1 - dr. hab. în med., prof. univ., academician;

2 - dr. hab. în med., conf. cerc.;

3 - asistent univ.

Catedra Chirurgie nr. 1 "N. Anestiadi" și Laboratorul de Chirurgie Hepato-Bilio-Pancreatică,

Universitatea de Medicină și Farmacie "N. Testemitsanu",

Centrul Național Științifico-Practic de Medicină de Urgență, Chișinău, Moldova

Rezumat

Tratamentul pacienților cu ocluzie tumorală de colon stâng este controversat. Actualmente nu există opinie unanim-acceptată referitor la metoda de decompresie intraoperatorie a colonului ocluziv. Autorii prezintă revista literaturii la capitolul metodelor de decompresie intraoperatorie la pacienții cu ocluzii de colon. Sunt discutate avantajele și dezavantajele lavajului intraoperator comparativ cu decompresia mecanică.

Summary

The treatment policy for bowel obstruction is controversial. Up to date there is no consensus regarding the methods of intraoperative decompression for the obstructed bowel. The authors present the literature review regarding different bowel decompression procedures. The advantages and disadvantages of intraoperative bowel irrigation vs. mechanical decompression are discussed.

Introducere

Tratamentul chirurgical al pacienților cu ocluzie tumorală de colon stâng este controversat [1-4]. Intervențiile chirurgicale la pacienții cu ocluzie acută de colon sunt asociate cu o letalitate de 15-20% și o morbiditate de 40-50% [5, 6], ambele fiind semnificativ sporite comparativ cu intervențiile electivă [2, 7-9]. Cel mai frecvent tratament aplicat în cazul pacienților cu ocluzie tumorală de colon stâng este intervenția de tip Hartmann [10].

Unii autori descriu intervenții în mai multe etape în cazul pacienților în stare extrem de gravă, cu scop de a minimaliza traumatismul operator [11, 12].

Actualmente devin tot mai populare intervențiile într-o singură etapă [13, 14], fie prin înlăturarea porțiunii afectate (rezeție segmentară), ori prin rezeția întregii porțiuni de colon dilatată (colectomia totală/subtotală). Colectomia subtotală are unele avantaje: minimizează riscul complicațiilor septică - prin înlăturarea colonului sunt eliminate și posibilele tumori sincrone nediate diagnosticate, sporește siguranța anastomozelor prin implicarea ileonului [15-17]. Totuși, durata lungă în timp a intervenției sporește potențialele riscuri pentru pacient, iar în perioada postoperatorie la distanță sunt descrise complicații ca diareea și incontinența [13, 18].

Variatatea de soluții chirurgicale, precum și lipsa unui consensus referitor la cea mai rațională metodă de tratament pentru ocluziile de colon stâng, au impulsionat revista literaturii contemporane la acest capitol.

La momentul actual persistă opinia precum că pacienții cu colon nepregătit posedă incidență sporită de complicații septică postoperatorii [19]. Conform Cochrane Database această dogmă nu este bazată pe dovezi, ci pe observații și opinii ale experților [4]. Astfel, dacă intestinul ar putea fi „curățat” de conținut, fiind relativ sau absolut fără conținut, inervațiile pe colon vor fi mai sigure [20, 21].

În 1968, Muir a descris în premieră alternativa pregătirii colonului - lavajul intraoperator retrograd, fiind astfel posibilă eliminarea conținutului intestinal din imediata localizare a ocluziei [21]. Metoda a devenit tot mai populară, începând cu anii 1980, fiind promovată de către Dudley et al., care au descris lavajul anterograd, fapt ce asigură securizarea anastomozelor pe colonul stâng [22]. Conform rezultatelor obținute de Duraker et al., metabolismul colagenului la nivelul anastomozelor poate fi afectat de incluziunile de materii fecale în linia de anastomoză, în acest context argumentând necesitatea lavajului intestinal [23]. Actualmente lavajul intraoperator în caz de ocluzie de colon este pe larg utilizat de unii autori ca etapă chirurgicală în cadrul rezețiilor și anastomozelor primare efectuate în urgență în scopul securizării anastomozelor și reducerii ratei de dehiscențe postoperatorii prin reducerea cantității de conținut intestinal care contactează cu anastomoză și pentru decompresie intestinală [22, 24-26].

În raportul publicat de SCOTIA Study Group (1995) a fost enunțată concluzia că intervențiile într-o singură etapă, în special lavajul intraoperator anterograd, trebuie să fie metoda chirurgicală standard în tratamentul patologiei obstructive

de colon, deoarece acestea sunt avantajoase în termeni de risc și cost comparativ cu intervențiile în două sau trei etape, diferențele de morbiditate și mortalitate fiind ne semnificative [13]. Rezultatele la distanță în caz de lavaj intraoperator anterograd sunt superioare colectomiei subtotale, astfel fiind evitate diareea și incontinența intestinală [13]. Avantajele și siguranța lavajului anterograd a fost descrise în literatură, iar majoritatea autorilor demonstrează rate similare de morbiditate și mortalitate în urma intervențiilor electivă în pofida duratei intervenției [13, 24, 27, 28].

Metoda decompresiei intraoperatorii prin lavaj anterograd nu este standardizată, având unele dezavantaje, și anume: nu permite de a diagnostica și trata tumorile sincrone, sporește semnificativ timpului operator, persistă riscul infectării plăgii și complicațiilor septică, dezavantaje care limitează utilizarea pe larg a metodei date [29]. Mai mult ca atât - în afară de durata semnificativă, lavajul intestinal intraoperator implică utilizarea volumelor mari de fluid de lavaj, fapt ce implică un risc potențial de dereglări hidro-electrolitice, hipotermie și revărsarea conținutului intestinal cu contaminarea cavității peritoneale [30-34].

Timpul necesar lavajului anterograd este consumat pentru pregătirea instrumentelor, fixarea cateterului de irigare în apendix sau ileon, precum și lavajul și drenajul propriu-zis. Lavajul și drenarea conținutului intestinal consumă majoritatea timpului, fiind utilizate în acest scop catetere urinare 14-20-Fr (cateterul Foley de 16-Fr are diametrul de 2.6-mm iar suprafața secțiunii este de 5.3 mm²) sau cateter Pezzer 30-Fr introduse prin apendicele viermicular sau ileon [17, 35, 36].

Deși timpul necesar lavajului intraoperator poate fi redus odată cu acumularea experienței, această etapă, de obicei, necesită 30-60 min în cazul unei echipe chirurgicale experimentate, chiar dacă toate instrumentele necesare sunt pregătite din timp [13, 15, 25, 28, 37]. Această durată de timp este similară cu durata etapelor principale ale intervenției chirurgicale, iar deoarece lavajul intraoperator durează, acesta poate descuraja chirurgul, fiind un impediment suplimentar în utilizarea de rutină a metodei.

O metodă suplimentară de reducere a duratei lavajului colonic anterograd poate fi excluderea procedurilor via apendice viermicular, ileon terminal sau cec, necesare pentru instalarea lavajului anterograd tradițional [17, 35, 36]. Alternativa acestor procedee este inserția tubului de irigare prin capătul distal al colonului, până la nivelul cecului, procedeul fiind sigur, rapid

și facil deoarece flexura lienală a colonului este deja mobilizată (Fig. 1, 2).

În literatură sunt descrise cazuri de dificultăți ale pasajului de flexura hepatică și atunci este suficient lavajul cu cateterul fixat la acest nivel, rezultatele fiind similare cu irigarea prin cateter plasat în cec [29].

La momentul actual nu există criteriile unanim acceptate de apreciere a calității lavajului, singurul indiciu al gradului de sanare a colonului fiind transparența fluidului de lavaj [29].

Teoretic, calitatea lavajului intestinal, diagnosticarea leziunilor sincrone, precum și aprecierea viabilității mucoasei (și deci a volumului rezecției) pot fi determinate prin colonoscopie intraoperatorie. [29].

Lavajul intestinal poate spori translocarea bacteriană, fiind o posibilă explicație a complicațiilor septică în perioada postoperatorie [38].

În condiții experimentale s-a fost demonstrat efectul negativ al lavajului intestinal asupra capacității de vindecare a colonului [39, 40].

A fost demonstrat că bacteriile înlăturate în timpul pregătirii colonului sunt importante în producerea de acetat, propionat și butiric, substanțe care stimulează proliferarea celulelor epiteliale, asigurându-le o sursă importantă de energie [41].

Deși lavajul intraoperator anterograd este deseori utilizat, recent au fost publicate studii în care este argumentată omiterea acestei etape de tratament chirurgical în scopul prevenirii dehiscentei anastomozelor și supurării plăgilor atât în caz de intervenții colorectale electivă cât și urgente (Tab.1) [30, 34, 42].

În studiul experimental descris de Shein et al., efectuat pe model canin cu colon nepregătit și ocluzie intestinală, nu au fost semnalate cazuri de dehiscentă a anastomozelor pe colon stâng [39]. Astfel, în cadrul studiilor experimentale este accentuată semnificația fluxului sangvin, indicând că vindecarea anastomozelor, precum și rezistența liniei de sutură, conținutul de hidroxiprolină depind în mare măsură de presiunea perianastomotică a oxigenului și de fluxul sangvin [44, 45].

Un argument suplimentar în favoarea acestei ipoteze este analiza retrospectivă a literaturii, care demonstrează că cicatrizarea anastomozelor este condiționată de factori locali, sistemici și tehnici operatorie, și nu de contaminarea fecaloidă a colonului [41, 45, 46]. Conform datelor literaturii, incidența dehiscentei anastomozelor în cazul lavajului intraoperator și rezecției primare variază de la 0 la 13% [24, 47, 48]. Studiile, în

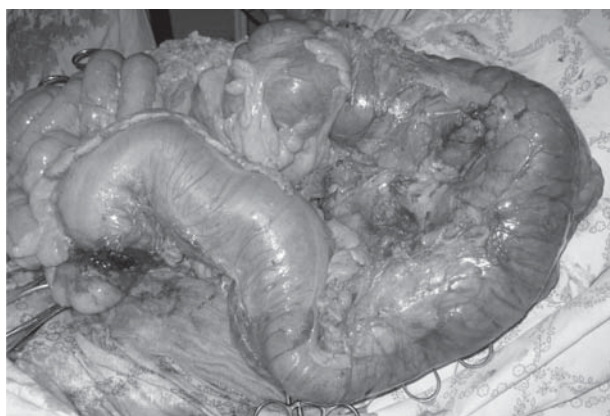

Figura 1. Unghiul lienal al colonului mobilizat (caz propriu)

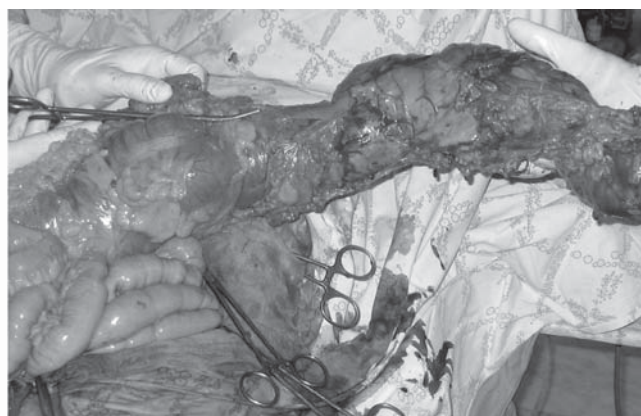

Figura 2. Unghiul lienal al colonului mobilizat și pregătit pentru lavaj intraoperator anterograd (caz propriu)

Tabelul 1

Rezecții și anastomoze primare fără lavaj intestinal intraoperator – studii publicate [43]

Prim autor	Anul publicării	Tipul studiului	Nr. de acienți	Patologie	Tip sutură	D.A.	Mortalitate
Mealy K.	1988	Retrospectiv	56	Ocluzie și perforație	Manuală	5.8%	9.6%
Nyam DC.	1996	Retrospectiv	27	Ocluzie	N.S.	0	0
Hsu TC.	1998	Retrospectiv	91	Ocluzie	Manuală și mecanică	2.2%	2.2%
Naraynsingh V.	1999	Retrospectiv	58	Ocluzie	Manuală	1.7%	1.7%
Gooszen AW.	2001	Prospectiv	45	Diverticulită de sigmoid	Manuală și mecanică	8.8%	7%
Lengyel L.	2001	Retrospectiv	28	Ocluzie	Manuală și mecanică	10.7%	0
Turan M.	2002	Prospectiv	33	Ocluzie	Manuală	3%	0
Blair NP.	2002	Retrospectiv	28	Diverticulită de sigmoid	N.S.	3.5%	9%
Van Geldere D.	2002	Prospectiv	34	Ocluzie și perforație	Manuală	8.8%	0
De U.	2003	Retrospectiv	197	Torsiune de sigmoid	N.S.	1%	1%

DA – dehiscenta anastomozei; NS – ne specificat

care sunt descrise rezecțiile primare de colon stâng fără lavaj intraoperator, raportează o rată de dehiscentă a anastomozelor între 0 și 10% și mortalitate de 0-9.6% [32-34, 49, 50].

Astfel, rezecțiile primare fără lavaj intestinal sunt în mare măsură sigure în cazul absenței contraindicațiilor pentru tratament într-o etapă, cu o rată de dehiscentă a anastomozelor comparabilă cu cea în cazul aplicării lavajului intestinal intraoperator. În baza studiilor experimentale putem afirma că factorul decisiv în aplicarea rezecțiilor și anastomozelor primare

în condiții de colon ocluziv este vascularizarea adecvată și nu contaminarea bacteriană [41, 44, 45, 51].

Așadar, putem presupune că rezultatele pozitive în caz de rezecții și anastomoze primare în caz de ocluzie de colon stâng, atât în caz de lavaj colonic intraoperator, cât și în absența acestuia, poate fi atribuite fluxului sangvin microvascular excelent, și deci a oxigenării adecvate la nivelul anastomozei dar nu lavajului intestinal.

Bibliografie

- CARRARO, P.G., SEGALA, M., CESANA, B.M., TIBERIO, G. Obstructing colonic cancer: failure and survival patterns over a ten-year follow-up after one-stage curative surgery. *Dis Colon Rectum* 2001; 44: 243–250.
- OHMAN, U. Colorectal carcinoma in patients less than 40 years of age. *Dis Colon Rectum* 1982; 25: 209–214.
- CUFFY, M., ABIR, F., AUDISIO, R.A., LONGO, W.E. Colorectal cancer presenting as surgical emergencies. *Surg Oncol* 2004; 13: 149–157.
- DE SALVO, G.L., GAVA, C., PUCCIARELLI, S., LISE, M. Curative surgery for obstruction from primary left colorectal carcinoma: primary or staged resection? *Cochrane Database Syst Rev* 2002; (1)CD002101.
- LEITMAN, I.M., SULLIVAN, J.D., BRAMS, D., DeCOSSE, J.J. Multivariate analysis of morbidity and mortality from the initial surgical management of obstructing carcinoma of the colon. *Surg Gynecol Obstet* 1992; 174: 513–518.
- TEKKIS, P.P., KINSMAN, R., THOMPSON, M.R., STAMATAKIS, J.D. The Association of Coloproctology of Great Britain and Ireland study of large bowel obstruction caused by colorectal cancer. *Ann Surg* 2004; 240: 76–81.
- FIELDING, L.P., WELLS, B.W. Survival after primary and after staged resection for large bowel obstruction caused by cancer. *Br J Surg* 1974; 61: 16–18.
- RUNKEL, N.S., SCHLAG, P., SCHWARZ, V., HERFARTH, C. Outcome after emergency surgery for cancer of the large intestine. *Br J Surg* 1991; 78: 183–188.
- RUNKEL, N.S., HINZ, U., LEHNERT, T., BUHR, H.J., HERFARTH, C. Improved outcome after emergency surgery for cancer of the large intestine. *Br J Surg* 1998; 85: 1260–1265.
- PAIN, J., CAHILL, J. Surgical options for left-sided large bowel emergencies. *Ann R Coll Surg Engl* 1991; 73: 394–396.
- MUKAI, M., HIMENO, S., MUKOYAMA, S., TAJIMA, T., SAITO, Y., ITO, I., et al. Is temporary loop colostomy of the right transverse colon appropriate for complete obstruction by colorectal cancer? *Oncol Rep* 2003; 10: 693–698.
- SOMMELING, C.A., HAECK, L. Caecostomy in the management of acute left colonic obstruction. *Acta Chir Belg* 1997; 97: 217–219.
- Scotia Group. Single-stage treatment for malignant leftsided colonic obstruction: a prospective randomized clinical trial comparing subtotal colectomy with segmental resection following intraoperative irrigation. *Br J Surg* 1995; 82: 1622–1627.
- MEALY, K., SALMAN, A., ARTHUR, G. Definitive one-stage emergency large bowel surgery. *Br J Surg* 1988; 75: 1216–1219.
- BIONDO, S., JAUNIETA, E., JORBA, R., MORENO, P., FARRAN, L., BOROBIA, F., BETTONICA, C., POVES, I., RAMOS, E., ALCOBENDAS, F. Intraoperative colonic lavage and primary anastomosis in peritonitis and obstruction. *Br J Surg* 1997; 84: 222–225.
- DEANS, G.T., KRAKOWSKI, Z.H., IRWIN, S.T. Malignant obstruction of the left colon. *Br J Surg* 1994; 81: 1270–1276.
- TORRALBA, J.A., ROBLES, R., PARRILLA, P., LUJAN, J.A., LIRON, R., PINERO, A., FERNANDEZ, J.A. Subtotal colectomy vs intraoperative colonic irrigation in the management of obstructed left colon carcinoma. *Dis Colon Rectum* 1998; 41: 18–22.
- GRAMEGNA, A., SACCOMANI, G. On-table colonic irrigation in the treatment of left-sided large bowel emergencies. *Dis Colon Rectum* 1989; 32: 585–387.
- ROSENBERG, I.L., GRAHAM, N.G., DEDOMBAL, F.T., et al. Preparation of the intestine in patients undergoing major large bowel surgery mainly for neoplasm of the colon and rectum. *Br J Surg* 1971; 58: 266–269.
- TYPSON, R.R., SPAULDING, E.H. Should antibiotics be used in large bowel preparation? *Surg Gynecol Obstet* 1959; 108: 623–626.
- MUIR, E.G. Safety in colonic resection. *Proc R Soc Med* 1968; 61: 401–408.
- DUDLEY HA, RADCLIFFE AG, MCGEEHAN D. Intraoperative irrigation of the colon to permit primary anastomosis. *Br J Surg* 1980; 67: 80–81.

23. DURAKER, N., BENDER, O., MEMISOGLU, K., YALCINER, A. Intraoperative bowel irrigation improves anastomotic collagen metabolism in the left-sided colonic obstruction but not covering colostomy. *Int J Colorectal Dis* 1998; 13: 232–234.
 24. FORLONI, B., REDUZZI, R., PALUDETTI, A., et al. Intraoperative colonic lavage in emergency surgical treatment of left-sided colonic obstruction. *Dis Colon Rectum* 1998; 41: 23–237.
 25. MURRAY, J.J., SCHOETZ, D.J., COLLER, J.A., ROBERTS, P.L., VEIDENHEIMER, M.C. Intraoperative colonic lavage and primary anastomosis in nonelective colon resection. *Dis Colon Rectum* 1991; 34: 527–531.
 26. MOCHIZUKI, H., NAKAMURA, E., HASE, K., TAMAKUMA, S. The advantage of primary resection and anastomosis with intraoperative bowel irrigation for obstructing left-sided colorectal carcinoma. *Surg Today* 1993; 23: 771–776.
 27. ARNAUD, J.P., BERGAMASCHI, R. Emergency subtotal/total colectomy with anastomosis for acutely obstructed carcinoma of the left colon. *Dis Colon Rectum* 1994; 37: 685–688.
 28. TAN, S.G., NAMBIAR, R., RAUFF, A., NGOI, S.S., GOH, H.S. Primary resection and anastomosis in obstructed descending colon due to cancer. *Arch Surg* 1991; 126: 748–751.
 29. KIM, J.H., SHON, D.H., KANG, S.H., JANG, B.I., CHUNG, M.K., KIM, J.H., SHIM, M.C. Complete single-stage management of left colon cancer obstruction with a new device. *Surg Endosc* 2005; 19: 1381–1387.
 30. SLIM, K., VICAUT, E., PANIS, Y., CHIPPONI, J. Meta-analysis of randomized clinical trials of colorectal surgery with or without mechanical bowel preparation. *Br J Surg* 2004; 91: 1125–1130.
 31. IRVING, A.D., SCRIMGEOUR, D. Mechanical bowel preparation for colonic resection and anastomosis. *Br J Surg* 1987; 74: 580–581.
 32. NARAYNSINGH, V., RAMPAUL, R., MAHARAJ, D., et al. Prospective study of primary anastomosis without colonic lavage for patients with an obstructed left colon. *Br J Surg* 1999; 86: 1341–1343.
 33. HSU, T.C. One-stage resection and anastomosis for acute obstruction of the left colon. *Dis Colon Rectum* 1998; 41: 28–32.
 34. NYAM, D.C., SEOW-CHOEN, F., LEONG, A.F., HO, Y.H. Colonic decompression without on-table irrigation for obstructing left-sided colorectal tumours. *Br J Surg* 1996; 83: 786–787.
 35. LAU, P.W., LO, C.Y., LAW, W.L. The role of one-stage surgery in acute left-sided colonic obstruction. *Am J Surg* 1995; 169: 406–409.
 36. LEE, E.C., MURRAY, J.J., COLLER, J.A., ROBERTS, P.L., SCHOETZ, D.J. Intraoperative colonic lavage in nonelective surgery for diverticular disease. *Dis Colon Rectum* 1997; 40: 669–674.
 37. DEEN, K.I., MADOFF, R.D., GOLDBERG, S.M., ROTHENBERGER, D.A. Surgical management of left colon obstruction: the University of Minnesota experience. *J Am Coll Surg* 1998; 187: 573–576.
 38. HORGAN, A.F., STUART, R.C., O'SHAUGHNESSY, E.M., et al. Bacterial translocation during peroperative colonic lavage of the obstructed rat colon (see comments). *Br J Surg* 1994; 81: 1796–1798.
 39. SCHEIN, M., ASSALIA, A., ELGAR, S., WITTMANN, D.H. Is mechanical bowel preparation necessary before primary colonic anastomosis? An experimental study. *Dis Colon Rectum* 1995; 38: 749–752.
 40. OKADA, M., BOTHIN, C., KANAZAWA, K., MIDTVEDT, T. Experimental study of the influence of intestinal flora on the healing of intestinal anastomoses. *Br J Surg* 1999; 86: 961–965.
 41. THORNTON, F.J., BARBUL, A. Healing in the gastrointestinal tract. *Surg Clin North Am* 1997; 77: 549–573.
 42. BUCHER, P., MERMILLOD, B., GERVAZ, P., MOREL, P. Mechanical bowel preparation for elective colorectal surgery: a metaanalysis. *Arch Surg* 2004; 139: 1359–1364.
 43. PATRITI, A., CONTINE, A., CARBONE, E., GULLÀ, N., DONINI, A. One-stage resection without colonic lavage in emergency surgery of the left colon. *Colorectal Dis* 2005; 7: 332–338.
 44. ERBIL, Y., CALIS, A., BERBER, E., MERCAN, S. The effect of intraoperative colonic lavage with NG-nitro-L-arginine methyl ester (L-NAME) on anastomotic healing in the presence of left-sided colonic obstruction in the rat. *Surg Today* 2000; 30: 421–425.
 45. KORUDA, M.J., ROLANDELLI, R.H. Experimental studies on the healing of colonic anastomoses. *J Surg Res* 1990; 48: 504–515.
 46. CATENA, F., LA DONNA, M., GAGLIARDI, S., et al. Stapled versus hand-sewn anastomoses in emergency intestinal surgery: results of a prospective randomized study. *Surg Today* 2004; 34: 123–126.
 47. BIONDO, S., PARES, D., MARTI RAGUE, J., et al. Emergency operations for nondiverticular perforation of the left colon. *Am J Surg* 2002; 183: 256–260.
 48. BIONDO, S., JAURRIETA, E., MARTI RAGUE, J., et al. Role of resection and primary anastomosis of the left colon in the presence of peritonitis. *Br J Surg* 2000; 87: 1580–1584.
 49. GOOSZEN, A.W., TOLLENAAR, R.A., GEELKERKEN, R.H., et al. Prospective study of primary anastomosis following sigmoid resection for suspected acute complicated diverticular disease. *Br J Surg* 2001; 88: 693–697.
 50. TURAN, M., OK, E., SEN, M., et al. A simplified operative technique for single-staged resection of left-sided colon obstructions: report of a 9-year experience. *Surg Today* 2002; 32: 959–964.
 51. SHANDALL, A., LOWNDES, R., YOUNG, H.L. Colonic anastomotic healing and oxygen tension. *Br J Surg* 1985; 72: 606–609.
-

HEMOSTAZA CHIRURGICALĂ PRIMARĂ ÎN ULCERUL DUODENAL POSTERIOR

THE PRIMARY SURGICAL HEMOSTASIS IN POSTERIOR DUODENAL ULCER

Gheorghe GHIDIRIM¹, Eugen GUȚU²

¹ - academician AȘM, Catedra chirurgie nr.1 „N.Anestiadi”;

² - profesor universitar, Catedra chirurgie generală-semiologie

Rezumat

În lucrare este discutată una din problemele speciale a chirurgiei – stoparea intraoperatorie primară a hemoragiei masive din ulcerul peretelui duodenal posterior. Sunt analizate critic diverse procedee chirurgicale, care permit diminuarea intensității sau stoparea provizorie a hemoragiei, precum și metodele de obținere a hemostazei definitive sigure în ulcerul posterior duodenal, cu leziunea arterei gastroduodenale sau a ramurilor acesteia.

Summary

In the paper is discussed one of the special problems of surgery – primary intraoperative arrest of massive bleeding, originated from the posterior duodenal ulcer. Have been presented a critical analysis of the different surgical procedures, which help to decrease a magnitude or temporary stop the hemorrhage, as well as of methods directed to achieve the definitive and sure hemostasis in posterior duodenal ulcer with injury of the gastroduodenal artery or its ramifications.

Ulcerule situate pe peretele posterior al bulbului duodenal frecvent afectează artera gastroduodenală. Diametrul mare al acestui vas depășește deseori posibilitățile metodelor existente de hemostază endoscopică și de aceea hemoragia poartă adesea un caracter necontrolabil și profund. Stoparea spontană a hemoragiei din artera gastroduodenală are loc doar datorită formării unui cheag etanș în cavitatea limitată a bulbului duodenal și tamponării mecanice a vasului. Dacă aceasta nu se întâmplă, hemoragia poate fi într-atât de puternică, încât timp de câteva minute poate provoca hipotonie profundă și stare de șoc. Fără îndoială, menționăm că mai întâi de toate este necesar de a diagnostica la timp la momentul oportun o asemenea situație înainte și de a întreprinde laparotomia. Apoi, este necesar de a asigura un acces intraoperator rapid către ulcerul peretelui posterior al duodenului pentru o hemostază temporară prin comprimarea digitală a defectului în artera gastroduodenală. Obiectivul de bază al acestei etape a operației este stoparea cât mai rapidă a hemoragiei active. Doar după aceasta anestezistul dispune de posibilitatea și suficient timp pentru stabilizarea hemodinamicii bolnavului [1].

Una din metode care corespunde acestor cerințe, reprezintă așa-numita **manevra Illingsworth** [2]. Acesta constă în deschiderea rapidă a părții drepte a ligamentului gastro-colic în zona avasculară a acestuia, detașarea peretelui posterior al duodenului de la craterul ulceros restant în cefalul pancreasului („deschiderea” ulcerului) și în compresiunea digitală a defectului arterial (Fig. 1). Urmează suturarea hemostatică a vasului sângerând și efectuarea etapelor ulterioare ale operației.

Manevra Illingsworth permite, aproape imediat după laparotomie, de a pune în evidență defectul ulceros și de a stopa hemoragia, însă tehnic nu întotdeauna este posibilă. Situațiile care limitează utilizarea metodei includ bolnavii cu obezitate și masă ponderală excesivă, la care transecția ligamentului gastro-colic poate prezenta dificultăți considerabile. Pe lângă

aceasta, detașarea rapidă a peretelui posterior al duodenului de la defectul ulceros din partea curburii mari nu întotdeauna este posibilă. Aceasta nu se reușește în cazul ulcerelor strict „posteroare” adânci, precum și în ulcerule penetrante preponderent în ligamentul hepatoduodenal.

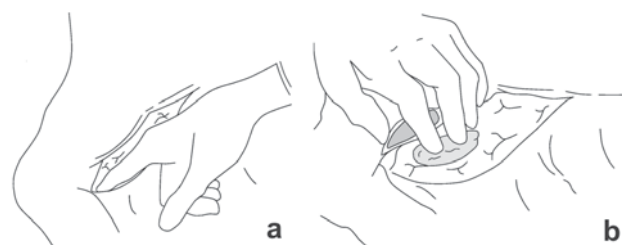


Figura 1. Manevra Illingsworth – accesul rapid către ulcerul hemoragic al peretelui posterior al duodenului.

- a) Deschiderea părții drepte a ligamentului gastro-colic;**
b) Detașarea peretelui posterior al duodenului de la craterul ulceros pe pancreas și compresiunea digitală a defectului arterial

Un abord rapid, mult mai frecvent utilizat, către ulcerul peretelui posterior al bulbului duodenal pentru stoparea temporară a hemoragiei, poate fi realizat prin duodenotomia longitudinală [3,4]. Unii autori, din contră, pledează pentru transecția transversală a peretelui anterior al duodenului, obținând un acces mai bun către marginile laterale ale ulcerului pentru suturarea vaselor [5]. Indiferent de tehnică, duodenotomia longitudinală sau transversală nu necesită mult timp, permite evacuarea rapidă a cheagurilor de sânge și a sângelui din lumenul duodenului, identificarea arterei sângerânde și comprimarea acesteia cu degetul arătător.

Însă suturarea hemostatică ulterioară a vasului sângerând uneori poate fi dificilă. Hemoragia masivă din artera de calibru mare nu permite în timpul aplicării suturii de a înlătura degetul

din ulcer sau cel puțin de a reduce presiunea digitală. În plus, defectul se adâncește și accesul pentru manipulații devine mai anevoios. Presiunea digitală permanentă și puternică face mai dificilă penetrarea precisă a acului în țesuturile din regiunea punctului hemoragic și îngreuiază realizarea hemostazei [6].

Pentru reducerea intensității hemoragiei intraoperatorii din ulcerul penetrant al duodenului A. Bernardes a propus următoarea manevră [7]. Arătătorul mâinii stângi se introduce în foramenul lui Winslow pe de-a lungul primei porțiuni a duodenului, realizând o tracție în direcție anterioară și inferioară. Cercetările anatomice au demonstrat că această manevră simplă permite comprimarea parțială a arterelor gastroduodenală și pancreatoduodenală pe traiect, provocând stoparea hemoragiei [7]. Acest procedeu permite chirurgului de a vizualiza clar punctul hemoragic și de a aplica sutura hemostatică.

Metoda propusă provoacă replici teoretice serioase. Nu este clar, în ce mod prin tracție simplă a ligamentului hepato-duodenal și a duodenului **nemobilizat** se poate realiza curbarea traiectului vasului și oprirea hemoragiei din artera gastroduodenală. Este cunoscut că diametrul arterei gastroduodenale este foarte mare și constituie în medie 5,3 mm (sau de la 4 mm până la 7 mm) [8]. Pe lângă aceasta, hemoragia din ulcerul penetrant al peretelui posterior al duodenului este imposibil de stopat chiar și prin suturarea arterei gastroduodenale. Acest fapt este condiționat de particularitățile anatomice ale complexului arterial retroduodenal, la care ne vom referi mai jos. Practica, de asemenea, a confirmat neeficacitatea procedurii pentru reducerea intensității hemoragiei.

Un timp îndelungat am utilizat o manevră de alternativă, care permite de a efectua suturarea hemostatică a arterei sângerând în ulcerul bulbar „posterior” mai ușor și mai sigur. În acest scop, după laparotomie, mai întâi de toate se efectuează rapid mobilizarea duodenului după Kocher, care permite un acces mai bun către duoden. După duodenotomia longitudinală, palma mâinii stângi se plasează retroperitoneal retroduodenal, deplasând maximal în anterior complexul pancreato-duodenal, iar vasul sângerând este comprimat de degetul mare al aceleiași mâini (Fig.2).

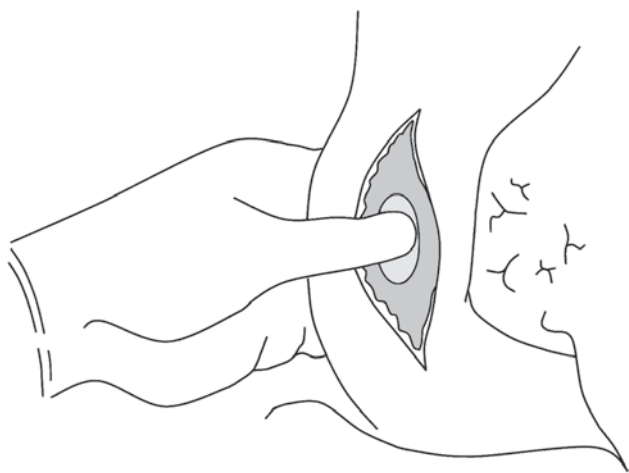


Figura 2. Metoda de stopare temporară a hemoragiei din ulcerul peretelui posterior al duodenului prin duodenotomia longitudinală.

După mobilizarea duodenului după Kocher și efectuarea duodenotomiei longitudinale, se deplasează maximal anterior complexul pancreato-duodenal, comprimând artera sângerândă între degetul mare și palma mâinii stângi

La deplasarea duodenului mobilizat împreună cu cefalul pancreatic anterior hemoragia se reduce din intensitate, duodenotomia și defectul ulceros rămânând la suprafață, iar comprimarea vasului efectuându-se între degetul mare și palma mâinii stângi. În asemenea condiții suturarea precisă a arterei sângerândă nu prezintă careva dificultăți tehnice.

În același timp, însăși întrebarea referitoare la faptul în ce mod poate fi realizată hemostaza sigură în ulcerul peretelui posterior al duodenului, provoacă discuții și prezintă un interes major. Deseori, suturile aplicate pe țesutul de granulație inflammat și lax al ulcerului calos se taie, defectul vascular se mărește, iar hemoragia se reînnoiește. Asemenea tehnici clasice de închidere a bontului duodenal, cum ar fi metodele lui R. Nissen și S. S. Judin, au fost elaborate, mai întâi de toate anume pentru realizarea hemostazei sigure în ulcer [9, 10] și nu pentru peritonizarea bontului duodenal, cum se consideră. În opinia autorilor și ai adepților acestora, tamponarea etanșă a craterului ulceros în cefalul pancreatic din contul lamboului din peretele duodenal anterior păstrat previne cu siguranță resângerarea [4, 11]. Unul dintre scopurile piloroplastiei după Finney, de asemenea este tamponarea hemostatică a craterului ulceros, situat pe peretele medial sau posterior al bulbului duodenal [12].

În unele lucrări a fost propus alt procedeu tehnic de hemostază, care, printre altele, este sub orice critică. Această metodă, denumită **“extraterritorialization”** (**extraterritorializarea** ulcerului), nu are nimic comun cu cunoscuta **extraduodenizare**, când defectul ulceros este exclus sigur din lumenul tractului digestiv. Conform recomandărilor, craterul ulceros rămâne în lumen și se închide din contul suturării simple a mucoasei din jurul marginilor ulcerului [1]. Nu este clar, cum în general se poate de suprapus mucoasa edemațiată în cazul defectelor ulceroase penetrante mari. Siguranța efectului hemostatic într-o astfel de „închidere” a ulcerului este dubioasă, deoarece inevitabil are loc tăierea firelor și ieșirea ulcerului înapoi, în lumenul duodenului.

Dorița de a obține o hemostază intraoperatorie sigură i-a determinat pe chirurghi să caute metode de suturare a arterei lezate „pe traiect”. Teoretic, suturile aplicate în zona țesuturilor nemodificate nu se taie și nu se slăbesc, asigurând stoparea definitivă a hemoragiei. Problema constă în faptul că localizarea precisă și direcția vasului subiacent în baza ulcerului sunt greu de identificat.

În legătură cu aceasta, o largă popularitate a obținut procedeu de suturare hemostatică profundă a marginilor ulcerului în **4 cvadrante** [2, 13], denumit uneori metoda de „**semnalizare**” a vasului sângerând [14]. De asemenea, este propus principiul **ligaturării „în trei puncte”** [5]. În același context se efectuează ligaturarea ramurii lezate a arterei gastroduodenale mai sus și mai jos de locul penetrării, precum și suturarea însăși a fistulei arteriale. Însă, și aceste metode nu sunt întotdeauna eficiente și uneori pentru stoparea hemoragiei sunt necesare multiple suturi în „8”, aplicate în proiecția traiectului presupus al arterei.

Nu suportă nici o critică și propunerea lui T. T. Zittel [15], care considera că pentru stoparea hemoragiei din ulcerele duodenale mari este necesară și trebuie efectuată întotdeauna ligaturarea extraduodenală a arterei gastroduodenale. Posibilitatea efectuării acestei intervenții în cazul ulcerului duodenal posterior penetrant trezește mari dubii. Ligaturarea arterei gastroduodenale în condițiile procesului

cicatricial și inflamator periulceros, deseori cu extindere pe ligamentul hepato-duodenal, nu poate fi comparată cu aceasta în condiții anatomice normale. Aceasta majorează semnificativ durata operației și poartă un risc considerabil de leziune iatrogenă a structurilor vasculare și a căii biliare principale. Totodată, conform rezultatelor cercetărilor anatomice ale lui J.Androulakis [16], ligaturarea arterei gastro-duodenale poate conduce la necroza cefalului pancreatic și a duodenului. Chiar în cazul când vascularizarea complexului pancreatoduodenal se compensează și nu survine necroza, poate să persiste un anumit grad de ischemie. În aceste condiții riscul dehiscentei anastomozei gastroduodenale, a bontului duodenal și chiar a piloroplastiei crește simțitor [13,17].

Însă obiecțiile principale contra tuturor metodelor de ligaturare a vasului sângerând „pe traiect” au fost reflectate în studiul clasic, publicat de C.J.Berne și L.Rosoff în anul 1969 [18]. Studiarea particularităților anatomice ale complexului arterial în regiunea peretelui posterior al bulbului duodenal a demonstrat că câteva ramuri ale arterei gastroduodenale, inclusiv ramurile frecvent întâlnite din profunzimea țesutului pancreatic, se contopesc în regiunea ulcerului duodenal hemoragic „posterior” (Fig.3). Ca o consecință a acestor relații anatomice, suturarea vasului superior și inferior de baza ulcerului este insuficientă pentru stoparea hemoragiei din artera pancreatică transversală de calibru mare, care vine din posterior.

De aceea, pentru întreruperea fluxului în artera lezată în ulcerul peretelui duodenal posterior este necesară aplicarea suturii profunde în „U” sau în „8”, pentru a exclude hemoragia din confluența arterelor pancreatice transversale și gastroduodenale în baza ulcerului. Practica a demonstrat că o asemenea suturare hemostatică a arterei, nemijlocit deasupra fistulei vasculare în baza ulcerului, reprezintă cel mai sigur și mai rapid procedeu de realizare a hemostazei. Sutura trebuie aplicată cu material neresorbabil 2-0 sau 3-0, pe ac atraumatic rotund, suficient de gros și cu un diametru mare. În cel mai bun caz este necesar de a aplica o singură sutură, care înconjoară precis și adânc, din două părți, defectul în vas (Fig.4). Aceasta contribuie la o mai mică traumatizare a țesuturilor și reduce probabilitatea tăierii suturii în momentul strângerii ligaturii.

Astfel, în ulcerul duodenal intervenția chirurgicală constă, ca minimum, în suturarea hemostatică a vasului sângerând. Însă, de regulă, suturarea fistulei arteriale reprezintă doar prima etapă a unei operații mai complexe, fiind un component al operației organomenajante sau al rezecției gastrice. Este important de conștientizat că metoda de finisare a operației în cazul hemoragiei din ulcerul duodenal „posterior” penetrant este de asemenea o parte componentă a măsurilor de asigurare a hemostazei definitive [19]. Eliminarea craterului ulceros din lumenul tractului digestiv majorează cu mult siguranța hemostazei, fapt condiționat de excluderea acțiunii agresive a conținutului gastroduodenal asupra bazei ulcerului.

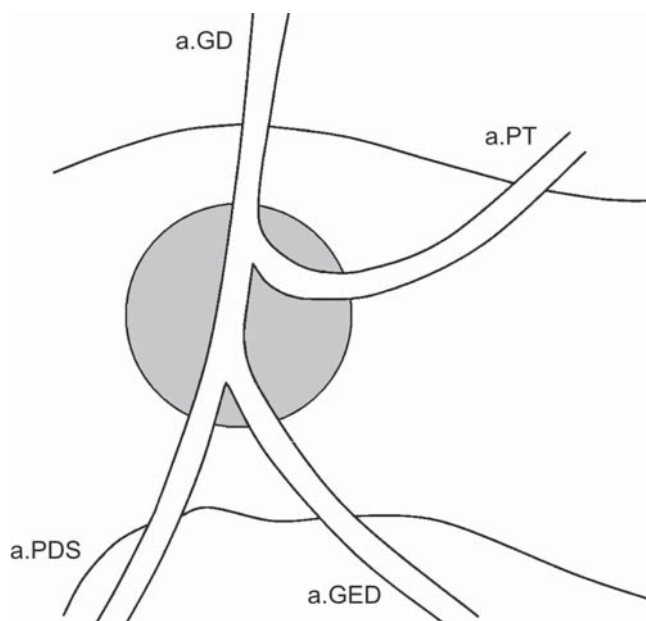


Figura 3. Raporturile anatomice ale complexului arterei gastroduodenale în cazul ulcerului hemoragic al peretelui posterior duodenal după C.J.Berne și L.Rosoff [18]

- a.GD – artera gastroduodenală
- a.PDS – artera pancreato-duodenală superioară
- a.GED – artera gastro-epiploică dreaptă
- a.PT – artera pancreatică transversală

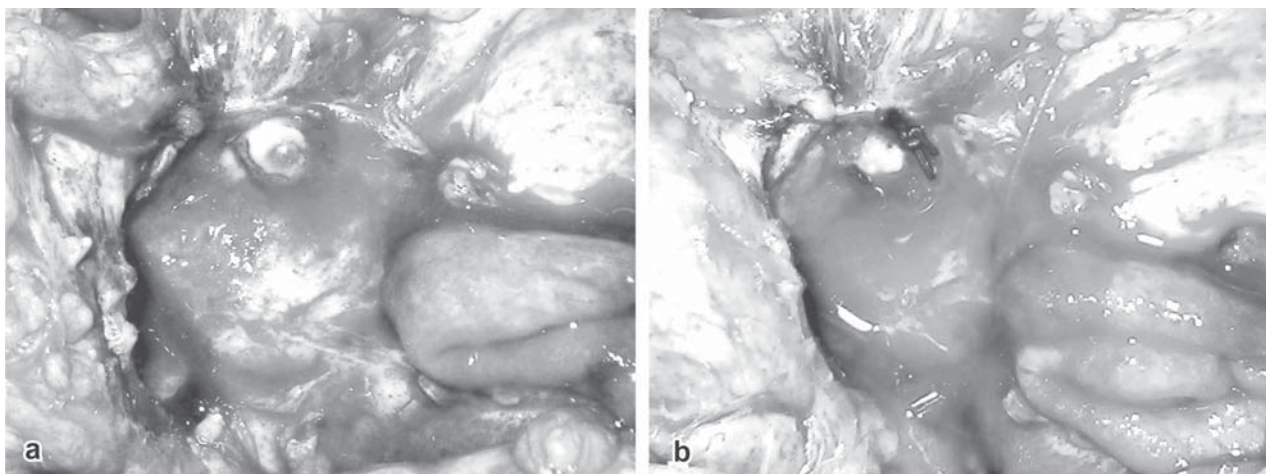


Figura 4. Sutura hemostatică a vasului vizibil în ulcerul peretelui posterior duodenal.
 a) Vas vizibil mare în ulcerul giganta al peretelui posterior al duodenului; b) Vas suturat în „U”

Concluzii

1. Este important de a asigura un acces intraoperator rapid către ulcerul peretelui posterior al duodenului pentru stoparea temporară a hemoragiei prin comprimarea digitală, utilizând manevra Illingsworth sau duodenotomia.

2. Cel mai sigur și rapid procedeu de realizare a hemostazei în ulcerul peretelui posterior al duodenului este suturarea arterei nemijlocit de asupra fistulei vasculare cu sutura profundă în „U” pentru excluderea hemoragiei din confluența arterelor pancreatice transversale și gastroduodenale.

Bibliografie

1. SCHOENBERG, G., M., H., *Surgical therapy for peptic ulcer and nonvariceal bleeding*. *Langenbecks Arch Surg*. 2001; 386(2) :98-103
2. LAU, J.Y., CHUNG, S.S. – *Surgery in the acute management of bleeding peptic ulcer*. *Baillieres Best Pract Res Clin Gastroenterol*. 2000; 14(3): 505-18
3. OHMANN, C., IMHOF, M., ROHER, H.D. – *Trends in peptic ulcer bleeding and surgical treatment*. *World J Surg*. 2000; 24(3): 284-93
4. COCHRAN, T.A. – *Bleeding peptic ulcer: surgical therapy*. *Gastroenterol Clin North Am*. 1993; 22(4): 751-78
5. STEFFES, C., FROMM, D. – *The current diagnosis and management of upper gastrointestinal bleeding*. *Adv Surg*. 1992; 25: 331-61
6. PRUDHOMME, M., CANOVAS, F., GODLEWSKI, G., et al. – *The relationships of the bile duct and the retroduodenal arteries and their importance in the surgical treatment of hemorrhagic duodenal ulcer*. *Surg Radiol Anat*. 1997; 19(4): 227-30
7. BERNARDES, A., DIONISIO, J., DIOGO, D., et al. – *A simple intra-operative maneuver to decrease a duodenal ulcer hemorrhage temporarily: description and anatomical bases*. *Surg Radiol Anat*. 2005; 27(2): 79-85
8. ЛУЖА, Д. – Рентгеновская анатомия сосудистой системы. Будапешт: Изд. Академии наук Венгрии; 1973. 379 с
9. ЮДИН, С.С. – Этюды желудочной хирургии. 2-е изд. Москва: Медицина; 1965. 270 с
10. NISSEN, R. – *Duodenal and jejunal peptic ulcer: technique of resection*. Orlando: Grune & Stratton; 1945. 144 p
11. ALEXI-MESKISHVILI, V., KONSTANTINOV, I.E. – *Sergei S. Yudin: an untold story*. *Surgery*. 2006; 139(1): 115-22
12. ЕВТИХОВ, Р.М., ВАТАГИН, С.А., ЧУГУЕВСКИЙ, В.М., и соавт. – Пломбировка кровоточащих язв двенадцатиперстной кишки при выполнении стволовой ваготомии с пилоропластикой по Финнею. *Хирургия, Москва*. 1999; 4: 22-4
13. RUH, J., GONZALEZ, E.M., BUSCH, C. – *Subtotal gastrectomy, antrectomy, Billroth II and Roux-en-Y reconstruction and local excision in complicated gastric ulcers*. In: Clavien PA, Sarr MG, Fong Y, eds. *Atlas of upper gastrointestinal and hepato-pancreato-biliary surgery*. Berlin-Heidelberg: Springer-Verlag; 2007. p.143-163
14. ЧИКАЛА, Е.Т. – Хирургическая тактика при желудочно-кишечных кровотечениях из хронических язв в условиях санитарной авиации и состоянии реактивности организма. Автореф. дисс. докт., Москва, 1992. 42 с
15. ZITTEL, T.T., JEHLE, E.C., BECKER, H.D. – *Surgical management of peptic ulcer disease today – indication, technique and outcome*. *Langenbecks Arch Surg*. 2000; 385(2): 84-96
16. ANDROULAKIS, J., COLBORN, G.L., SKANDAKAKIS, P.N., et al. – *Embryologic and anatomic basis of duodenal surgery*. *Surg Clin North Am*. 2000; 80(1): 171-199
17. HOTINEANU, V. – *Chirurgie (curs selectiv)*. Chișinău: CEP Medicina; 2002. p.299-311
18. BERNE, C.J., ROSOFF, L. – *Peptic ulcer perforation of the gastroduodenal artery complex: clinical features and operative control*. *Ann Surg*. 1969; 169(1): 141-4
19. ГИДИРИМ, Г.П., ЧИКАЛА, Е.Т., ГУЦУ, В.М., и соавт. – Тактика при желудочно-кишечных кровотечениях в условиях санитарной авиации. *Хирургия, Москва*. 1992; 9-10: 24-9

HIDATIDOZA LIENALĂ: REVISTA LITERATURII SPLENIC HYDATIDOSIS

Gheorghe GHIDIRIM¹, Igor MIȘIN², Eugeniu CONDRAȚCHI³

¹ - dr. hab. în med., prof. univ., academician;

² - dr. hab. în med., conf. cerc.;

³ - dr. chirurg

Catedra Chirurgie nr.1 "N. Anestiadi" și Laboratorul de Chirurgie Hepato-Bilio-Pancreatică, Universitatea de Medicină și Farmacie "N. Testemitsanu",

Centrul Național Științifico-Practic de Medicină de Urgență, Chișinău, Moldova

Rezumat

Hidatidoza lienală este o parazitoză rară. La momentul actual nu există o opinie unanimă referitor la tratamentul optimal al acestei patologii. Autorii prezintă revista literaturii la acest capitol.

Summary

Splenic hydatidosis is a rare parasitosis. There still exists no consensus on the optimal treatment of this condition. Authors present a relevant review of the literature about this issue.

Concluzii

1. Este important de a asigura un acces intraoperator rapid către ulcerul peretelui posterior al duodenului pentru stoparea temporară a hemoragiei prin comprimarea digitală, utilizând manevra Illingsworth sau duodenotomia.

2. Cel mai sigur și rapid procedeu de realizare a hemostazei în ulcerul peretelui posterior al duodenului este suturarea arterei nemijlocit de asupra fistulei vasculare cu sutura profundă în „U” pentru excluderea hemoragiei din confluența arterelor pancreatice transversale și gastroduodenale.

Bibliografie

1. SCHOENBERG, G., M., H., *Surgical therapy for peptic ulcer and nonvariceal bleeding*. Langenbecks Arch Surg. 2001; 386(2) :98-103
2. LAU, J.Y., CHUNG, S.S. – *Surgery in the acute management of bleeding peptic ulcer*. Baillieres Best Pract Res Clin Gastroenterol. 2000; 14(3): 505-18
3. OHMANN, C., IMHOF, M., ROHER, H.D. – *Trends in peptic ulcer bleeding and surgical treatment*. World J Surg. 2000; 24(3): 284-93
4. COCHRAN, T.A. – *Bleeding peptic ulcer: surgical therapy*. Gastroenterol Clin North Am. 1993; 22(4): 751-78
5. STEFFES, C., FROMM, D. – *The current diagnosis and management of upper gastrointestinal bleeding*. Adv Surg. 1992; 25: 331-61
6. PRUDHOMME, M., CANOVAS, F., GODLEWSKI, G., et al. – *The relationships of the bile duct and the retroduodenal arteries and their importance in the surgical treatment of hemorrhagic duodenal ulcer*. Surg Radiol Anat. 1997; 19(4): 227-30
7. BERNARDES, A., DIONISIO, J., DIOGO, D., et al. – *A simple intra-operative maneuver to decrease a duodenal ulcer hemorrhage temporarily: description and anatomical bases*. Surg Radiol Anat. 2005; 27(2): 79-85
8. ЛУЖА, Д. – Рентгеновская анатомия сосудистой системы. Будапешт: Изд. Академии наук Венгрии; 1973. 379 с
9. ЮДИН, С.С. – Этюды желудочной хирургии. 2-е изд. Москва: Медицина; 1965. 270 с
10. NISSEN, R. – *Duodenal and jejunal peptic ulcer: technique of resection*. Orlando: Grune & Stratton; 1945. 144 p
11. ALEXI-MESKISHVILI, V., KONSTANTINOV, I.E. – *Sergei S. Yudin: an untold story*. Surgery. 2006; 139(1): 115-22
12. ЕВТИХОВ, Р.М., ВАТАГИН, С.А., ЧУГУЕВСКИЙ, В.М., и соавт. – Пломбировка кровоточащих язв двенадцатиперстной кишки при выполнении стволовой ваготомии с пилоропластикой по Финнею. Хирургия, Москва. 1999; 4: 22-4
13. RUH, J., GONZALEZ, E.M., BUSCH, C. – *Subtotal gastrectomy, antrectomy, Billroth II and Roux-en-Y reconstruction and local excision in complicated gastric ulcers*. In: Clavien PA, Sarr MG, Fong Y, eds. Atlas of upper gastrointestinal and hepato-pancreato-biliary surgery. Berlin-Heidelberg: Springer-Verlag; 2007. p.143-163
14. ЧИКАЛА, Е.Т. – Хирургическая тактика при желудочно-кишечных кровотечениях из хронических язв в условиях санитарной авиации и состоянии реактивности организма. Автореф. дисс. докт., Москва, 1992. 42 с
15. ZITTEL, T.T., JEHLE, E.C., BECKER, H.D. – *Surgical management of peptic ulcer disease today – indication, technique and outcome*. Langenbecks Arch Surg. 2000; 385(2): 84-96
16. ANDROULAKIS, J., COLBORN, G.L., SKANDAKAKIS, P.N., et al. – *Embryologic and anatomic basis of duodenal surgery*. Surg Clin North Am. 2000; 80(1): 171-199
17. HOTINEANU, V. – *Chirurgie (curs selectiv)*. Chișinău: CEP Medicina; 2002. p.299-311
18. BERNE, C.J., ROSOFF, L. – *Peptic ulcer perforation of the gastroduodenal artery complex: clinical features and operative control*. Ann Surg. 1969; 169(1): 141-4
19. ГИДИРИМ, Г.П., ЧИКАЛА, Е.Т., ГУЦУ, В.М., и соавт. – Тактика при желудочно-кишечных кровотечениях в условиях санитарной авиации. Хирургия, Москва. 1992; 9-10: 24-9

HIDATIDOZA LIENALĂ: REVISTA LITERATURII SPLENIC HYDATIDOSIS

Gheorghe GHIDIRIM¹, Igor MIȘIN², Eugeniu CONDRAȚCHI³

¹ - dr. hab. în med., prof. univ., academician;

² - dr. hab. în med., conf. cerc.;

³ - dr. chirurg

Catedra Chirurgie nr.1 "N. Anestiadi" și Laboratorul de Chirurgie Hepato-Bilio-Pancreatică,
Universitatea de Medicină și Farmacie "N. Testemitsanu",

Centrul Național Științifico-Practic de Medicină de Urgență, Chișinău, Moldova

Rezumat

Hidatidoză lienală este o parazitoză rară. La momentul actual nu există o opinie unanimă referitor la tratamentul optimal al acestei patologii. Autorii prezintă revista literaturii la acest capitol.

Summary

Splenic hydatidosis is a rare parasitosis. There still exists no consensus on the optimal treatment of this condition. Authors present a relevant review of the literature about this issue.

Introducere

Echinococoza (hidatidoza) este o zoonoză frecventă, endemică, întâlnită în arealuri cu animalieră ale regiunilor Mediteraniene, Orientului mijlociu și îndepărtat, Americii de Sud, Australiei, precum și unele regiuni ale Americii de Nord [1-4]. Echinococoza este o parazitoză extraintestinală provocată de forma larvară a *Echinococcus granulosus*, constituind 95% din patologiile hidatice [5, 6]. Organul cel mai frecvent afectat este ficatul, mai rare fiind întâlnite leziunile pulmonare, lienale, ale encefalului etc. [1, 4, 5, 7-10]. Chistul hidatic lienal a fost descris pentru prima dată de Bertelot în 1790 [5-8]. Localizarea lienală ocupă locul trei după cea hepatică și pulmonară, cu o prevalență de 0,5-9% [1, 3, 5, 7, 8, 11]. Hidatidoza reprezintă 50-80% din leziunile lienale chistice [9, 11]. Asocierea echinococozii splenice cu hidatidoza hepatică sau peritoneală se întâlnește în 20-30% cazuri [1, 5].

Patogenie

Conform datelor publicate de Burgeon în 1960 [12], parazitul migrează în circulația sangvină prin vasele sistemului venei portă și vasele limfatice, invadând ficatul. În rețeaua capilarelor hepatice rămân 60-70% din embrionii parazitari (filtrul Lemman I). De aici pătrund în pulmon (filtrul Lemman II), unde sunt reținuți 20-30% din paraziți. Restul embrionilor se răspândesc în fluxul sistemic, invadând alte organe 0,5 - 4% (splina, rinichi, creier, orbite, oase). Embolizând capilarele lienale embrionul se transformă în hidatidă sau chist hidatic - veziculă uniloculară, alcătuită din cuticula groasă, tapetată din interior cu o membrană proliferativă, iar din exterior de o membrană adventițială. Pe parcursul evoluției, chistul hidatic compresează vasele segmentare lienale, provocând atrofie tisulară perichistică extinsă. Inflamația aseptică cronică perichistică provoacă aderențe cu structurile adiacente, fiind posibilă fistulizarea în organele adiacente: stomac, colon stâng, pancreas, rinichiul stâng [1, 7-9, 13, 14]. Eruperea în cavitatea peritoneală cu dezvoltarea șocului anafilactic este o complicație gravă, potențial letală [5-7, 9-11, 13].

O altă cale de răspândire a parazitului la pacienții cu hipertensiune portală este infestarea retrogradă din ficat prin vena portă și cea lienală [1, 6, 14-16].

Echinococoza lienală se mai poate dezvolta și în cazul erupției chisturilor hepatice în cavitatea peritoneală sau prin continuitate ceia, ce explică localizarea concomitentă a chisturilor în ficat, splină și cavitatea peritoneală [1,5].

Clasificare

Chisturile lienale pot fi primare și secundare, cele primare sunt parazitare și nonparazitare [16]. Hidatidoza splenică constituie 50 - 80% din leziunile chistice lienale primare [11, 17, 18]. Chisturile pot fi solitare și multiple [6]. Chisturile lienale hidatice de obicei sunt solitare (87% cazuri), nu conțin vezicule fiice și sunt parțial calcificate [5, 8]. În literatură sunt descrise cazuri de chisturi hidatice splenice multiple [6].

Tabloul clinic

Datorită creșterii lente (aproximativ 2-3 cm anual), chisturile lienale hidatice de obicei sunt asimptomatice [1, 5, 7, 9]. Perioada asimptomatică este cuprinsă între 5-20 ani [1, 5, 7, 9]. Pacienții simptomatici prezintă disconfort abdominal și masă palpabilă în cadranul stâng superior abdominal (70-80%) [1, 5, 7-9, 13, 14, 16,

17]. Manifestările clinice depind de localizare, dimensiunile chistului și prezența complicațiilor [1, 5, 7-9, 13, 14, 16, 17]. În caz de infectare și abcedare a chistului se dezvoltă hipertermie, leucocitoză, masa palpabilă devine dură, dureroasă [8, 9, 13, 14]. Eruperea intraperitoneală este urmată de o reacție de tip anafilactic, potențial fatală [2, 5-9, 11, 13, 14]. Complicațiile mai rare sunt: fistulizarea în stomac, colon, piele, cavitatea pleurală [1, 3, 7-9, 13, 14, 19].

Diagnostic

Diagnosticul chisturilor hidatice lienale este confirmat prin teste imunologice și examenul imagistic. Ultrasonografia (US) este metoda screening de diagnostic, iar la nevoie poate fi facilitată de radiografie, tomografie computerizată (CT) [1, 6, 7, 9, 14]. În algoritmul de diagnostic diferențial sunt incluse: chisturile secundare nonparazitare, abcesul splenic, neoplasmul chistic lienal [5, 6, 13, 16].

Eozinofilia și accelerarea VSH se întâlnește la 20-70% pacienți [1-3]. Testele Casoni și Weinberg se utilizau până în anul 1980 [1, 5], fiind ulterior înlocuite cu teste serologice specifice ca RHAI (indirect hemagglutination test), ELISA (enzyme-linked immunosorbent assay) și imunoelectroforeza care au specificitate de 90% - 99% [1, 5-7, 14]. Radiografia abdominală poate evidenția o formațiune densă în cuadrantul superior stâng cu calcificări periferice [5]. Radiografia stomacului cu contrast poate fi utilă în caz de fistulizare în tubul digestiv [1, 3, 7-9, 13, 14, 19]. La radiografia toracelui se poate evidenția elevarea hemidiafragmului stâng și/sau revărsat pleural [5]. Rezultatele pozitive ale examenelor radiologice nu confirmă însă localizarea și raportul față de organele adiacente [5, 17].

Examenul US pune în evidență semne patognomonice pentru hidatidoză și au fost implementate clasificări a imaginilor sonografice.

Anterior pentru chisturile hidatice era utilizată clasificarea sonografică propusă de Gharbi, care include 5 tipuri [20]: I - colecție cu lichid limpede; II - colecție lichidiană cu peretele fisurat; III - colecție lichidiană septată; IV - ecogenitate heterogenă similară; V - pereți reflectogeni îngroșați.

În anul 2001 a apărut o nouă clasificare sonografică a chisturilor hidatice WHO-IWGE [21] conform căreia distingem: 1. leziuni chistice (CL); 2. chisturi active (CE1, CE2); 3. chisturi de tranziție (CE3); 4. chisturi neactive (CE4, CE5).

- CL (s) chist unilocular cu conținut omogen transsonic, fără hotare hiperecogene bine delimitate (= nu se vizualizează capsula); formă rotundă, sau ovală; dimensiuni variabile, de regulă mici: CLs (<5,0 cm), CLm (5,0 - 10,0 cm), CLl (> 10,0 cm); stare - dacă este hidatică, atunci este activă. Comentarii: în stadiile timpurii de dezvoltare chisturile nu sunt fertile, în acest stadiu nu sunt semne patognomonice US pentru leziuni hidatice. Pentru confirmare sunt necesare alte metode de diagnostic.

- CE1-chist simplu, unilocular cu conținut omogen transsonic; pe membrana germinativă pot apărea puncte de înmugurire, adesea numite nisip hidatic, cu aspect de „fulgi de nea”; pereții chistici sunt vizibili; formă rotundă sau ovală; dimensiuni variabile: CE1s (< 5,0 cm), CE1m (5,0 - 10,0 cm), CE1l (> 10,0 cm); stare - activă. Comentarii: sunt fertile; semnele US patognomonice includ pereți vizibili și semnul „fulgilor de nea”.

- CE2-chist multilocular, septat cu aspect de „volan”; veziculele fiice apar sub formă de „cocardă” sau „faguri de miere”; ele pot ocupa complet sau parțial chistul matern; pereții chistului sunt bine vizibili; forma rotundă sau ovală; dimensiuni variabile: CE2s

(< 5,0 cm), CE2m (5,0 – 10,0 cm), CE2l (> 10,0 cm); stare: activă. Comentarii: sunt fertile; semnele US sunt patognomonice.

- CE3-chist unilocular, care conține vezicule fiice; conținut transsonic cu membrane flotante cu aspect de „nufăr”; forma se menține rotundă datorită presiunii lichidului din chist; dimensiuni variabile: CE3s (< 5,0 cm), CE3m (5,0 – 10,0 cm), CE3l (> 10,0 cm); stare: tranzitorie. Comentarii: stadiu de tranziție; chistul ulterior poate degenera sau poate reprezenta riscuri prin veziculele fiice; semnele US sunt patognomonice.

- CE4-conținut degenerativ hipo- sau hiperecogen, neomogen fără vezicule fiice; datorită degenerării membranelor poate avea aspect de „ghem de lână”; dimensiuni variabile: CE4s (< 5,0 cm), CE4m (5,0 – 10,0 cm), CE4l (> 10,0 cm); stare: inactivă. Comentarii: majoritatea sunt neactive; semnele US nu sunt patognomonice, confirmarea diagnosticului necesită examenare ulterioară.

- CE5-chisturi cu pereți groși calcificați sub formă arcuită, ce produc o umbră conică; gradul de calcificare fiind variabil – de la parțial la complet; dimensiuni variabile: CE5s (< 5,0 cm), CE5m (5,0 – 10,0 cm), CE5l (> 10,0 cm); stare: inactivă. Comentarii: chisturile sunt inactive. Diagnosticul este echivoc. Semnele US nu sunt patognomonice, însă sugerează mult E.granulosus.

În pofida clasificărilor US detaliate, diagnosticul diferențial pentru stadiile CL, CE4 și CE5 este dificil și impune utilizarea metodelor imagistice de înaltă performanță ca TC. Pentru aceasta a fost elaborată clasificarea CT conform căreia distingem 4 tipuri [22]: I - chist simplu fără arhitectură internă; II - chist cu vezicule fiice (A) cu vezicule rotunde plasate periferic; (B) vezicule mari, aranjate neregulat, ocupă marea parte din volumul chistului matern; (C) conținut hipoecogen cu calcificări și vezicule fiice rare; III - chist calcificat; IV - chist complicat. Acestea permit determinarea localizării exacte, stabilirea relației chistului cu organele adiacente, structurii chistului, valorile densității conținutului chistic, prezența veziculelor fiice calcificărilor în chist și complicațiilor [1, 4, 5, 13, 14, 16, 22] (Fig 1). Aceste examene pot facilita planificarea metodei optime de intervenție chirurgicală [1, 5, 14, 16].

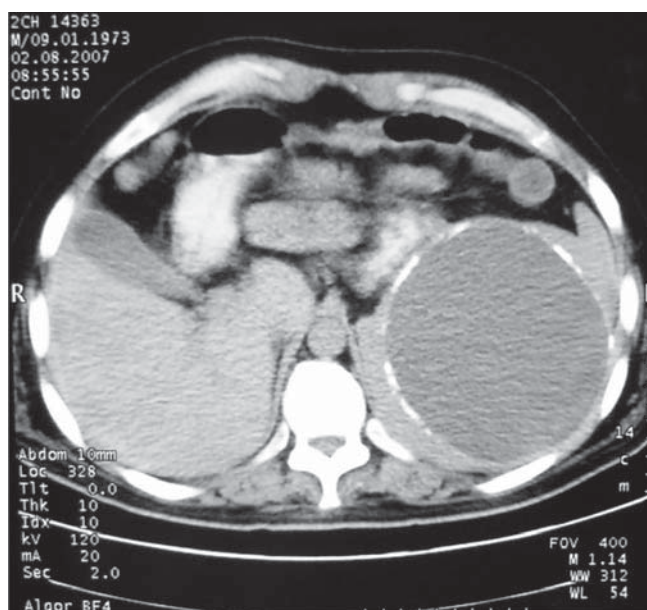


Figura 1. Imagine CT: chist hidatic splenic cu conținut omogen, hiperecogen cu calcificări în capsulă și substituția parțială a țesutului lial (imagine proprie).

Tratamentul

La momentul actual tactica și conduita de tratament nu este standardizată, în literatură fiind publicate diverse opinii referitor la metoda optimală de tratament [5, 17]. Conform datelor literaturii, tratamentul medicamentos cu preparate antiparazitare (Albendazol, Mebendazol, Benzimidazol) este indicat în: chisturi mai mici de 6 cm, fără calcificări și în lipsa complicațiilor [2, 10, 16, 23]. Criteriile eficacității tratamentului sunt: reducerea dimensiunilor chistului, detașarea endochistului, mărirea vâscozității lichidului chistic și calcificarea [2, 10, 23]. Criteriile ineficacității sunt lipsa dinamicii favorabile, apariția altor chisturi și a complicațiilor [2, 10, 23]. Preparatele antiparazitare sunt administrate în combinație cu tratamentul chirurgical pre- și post operator pentru prevenirea recurențelor maladiei [1, 2, 6, 7, 11, 13, 19].

O altă modalitate de tratament este puncția ecoghidată repetată cu introducerea soluțiilor scolicide în cavitatea chistului [2, 9, 10, 17, 21, 26]. Actualmente nu există soluție scolucidă unanim acceptată, fiind utilizate: soluția hipersalină de 10%, 20% [5, 6, 10, 24], polividon iodid 10% [10, 19], cetrimid (cetyltrimethylammonium bromide) 0,1% [2, 11, 16], alcool 96% [1]. Criteriile eficacității sunt similare cu cele descrise în cazul tratamentului conservativ. Metoda posedă riscuri semnificative,

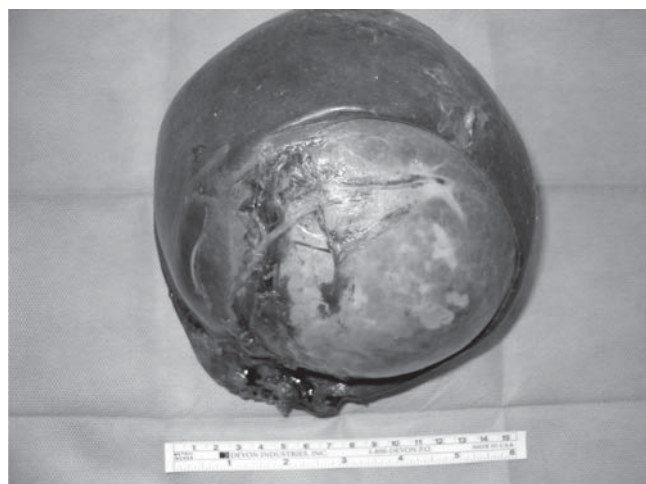


Figura 2. Aspect macroscopic al chistului hidatic situat la polul inferior al splinei de formă rotundă, dimensiuni 13,0x13,0 cm. (imagine proprie).

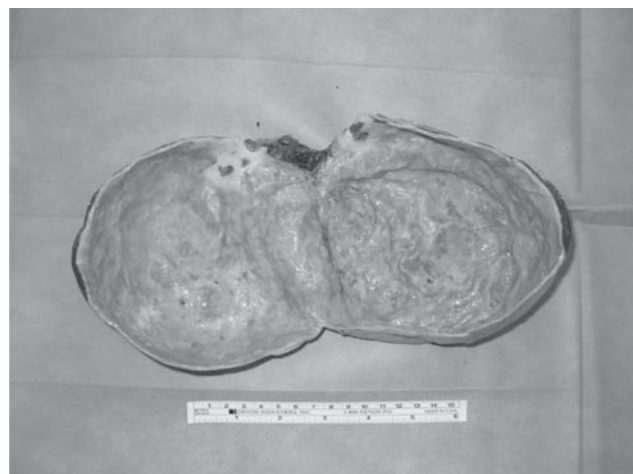

Figura 3. Același preparat în secțiune, cu pereți groși, calcificați.

fiind descrise reacții anafilactice, diseminarea intraabdominală și hemoragia [7, 22, 23]. Chistectomia cu prezervarea splinei, în opinia unor autori, este argumentată în caz de chist solitar superficial localizat la polurile lienale, la copii și în cazurile extinderii procesului către organele adiacente când splenectomia este dificilă [2, 5-7, 9, 14-17, 21, 25]. Pentru prima dată rezecția splinei în caz de hidatidoză lienală a fost descrisă de Narasimha-rao și alții în 1987 [25]. Această metodă de tratament prezintă risc înalt de hemoragie din țesutul lienal păstrat și poate provoca o infecție a cavității restante [5, 13]. Splenectomia, fiind mai simplă tehnic de efectuat și fără riscul hemoragiei din țesutul lienal sau infectării cavității restante, cunoaște mai mulți adepți [1, 3-9, 14, 16, 19] (Fig. 2). O complicație gravă a splenectomiei descrisă în literatură este sepsisul postsplenectomic, care are o frecvență de 4% la copii și 1,9% la adulți [1, 5, 7, 13, 16]. Pentru profilaxia sepsisului se administrează vaccinuri și timp de doi ani se efectuează penicilinoterapie [1, 5, 7, 13, 16]. În literatură sunt descrise și alte metode de tratament chirurgical: drenajul intern ca chist-jejunostomia [1], rezecția parțială a chistului

cu omentopexie [1, 5, 13], drenajul extern [1, 4, 5, 7, 13], chistectomie cu omentopexie [1, 5-7, 13, 15, 16, 19, 24]. Scopul tratamentului chirurgical este extirparea completă a chistului [1, 5-7, 13, 16, 19]. (Fig. 3) Recent au fost descrise metodele chirurgicale laparoscopice pentru tratamentul chisturilor hidatice cu localizare hepatică și lienală [1, 2, 9-11, 17, 26-29], metoda posedând unele dezavantaje, în literatură fiind descrise cazuri de șoc anafilactic după chistectomie laparoscopică [10, 27]. Mai mult ca atât - abordul laparoscopic este posibil în caz de chisturi relativ mici, fără careva complicații; în aceste cazuri cavitatea restantă nu necesită lichidare [10, 11, 27, 28].

Concluzii

Hidatidoza lienala este rară chiar și în regiunile endemice pentru această parazitoză. Tactica de tratament a chistului hidatic lienal este controversată. Nu sunt păreri generale asupra agenților sclerozanți, folosiți pentru profilaxia recidivelor hidatidozei. Volumul intervențiilor nu cunoaște păreri unanime despre prezervarea splinei sau înlăturarea completă a ei.

Bibliografie

1. ATMATZIDIS, K., PAPAIOGAS, B., MIRELIS, C., PAVLIDIS, T., PAPAIOGAS, T. Splenectomy versus Spleen-Preserving Surgery for Splenic Echinococcosis. *Dig Surg* 2003; 20:527-31.
2. BICKEL, A., LOBERANT N., SINGER-JORDAN J., GOLDFELD M., DAUD G., EITAN, A., The Laparoscopic Approach to Abdominal Hydatid Cysts. A Prospective Nonselective Study Using the Isolated Hypobaric Technique. *Arch Surg*, 2001; 136:789-95.
3. CELEBI, S., BASARANGLU, M., KARAASLAN, H., DEMIR, A., A Splenic Hydatid Cyst Case Presented with Lumbar Pain. *Inter Medicine* 45:1023-4.
4. YLDIRIM, M., ERCAN, N., VARDAR, E., Hydatid cysts with unusual localizations: diagnostic and treatment dilemmas for surgeons. *Ann Trop Med & Parasitol* 2006; 100(2): 137-42.
5. SAFIOLEAS, M., MISIACOS, E., MANTI, C., Surgical treatment for splenic hydatidosis. *World J. Surg.* 1997; 21:374-8.
6. DURAKBASA, C.U., TIRELI, G.A., SEHIRALTI, V., SANDER, S., TOSYALI, A.N., MUTUS, M., An audit on pediatric hydatid disease of uncommon localization: incidence, diagnosis, surgical approach and outcome. *Journal of Pediatric Surgery* 2006; 41:457-63.
7. DAR, M.A., SHAH, O.J., WANI, N.A., KHAN, F.A., SHAH, P., Surgical management of splenic hydatidosis. *Surg Today* 2002; 32:224-9.
8. URIARTE, C., POMARES, N., MARTIN, M., CONDE, A., ALONSO, N., BUENO, M.G., Splenic hidatidosis. *Am. J. Trop. Hyg.* 1991; 420-3.
9. DURGUN, V., KAPAN, S., KAPAN, M., KARABICAK, I., AYDOGAN, F., GOKSOY, E., Primary splenic hydatidosis. *Dig Surg* 2003; 20:38-41.
10. MAVRIDIS, G., LIVADITI, E., CHRISTOPOULOS-GEROULANOS, G., Management of Hydatidosis in Children. Twenty-One Year. Experience *Eur J Pediatr Surg* 2007; 17:400-3.
11. GHARAIBEH, K.I., Laparoscopic excision of splenic hydatid cyst. *Postgrad Med J* 2001; 77:195-6.
12. BOURGEON, R., GUNTZ, M., VOGLIMACCI, J.P. Les hypertensiones portales du kyste hydatique. *Acad Chir* 1961; 87:128-9.
13. TEKE, Z., YAGCI, A.B., ATALAY, A.O., KABAY, B., Splenic hydatid cyst perforating into the colon manifesting as acute massive lower gastrointestinal bleeding: an unusual presentation of disseminated abdominal echinococcosis. *Singapore Med J* 2008; 49(5):113.
14. KALINOVA, K., STEFANOVA, P., BOSHEVA, M., Surgery in children with hydatid disease of the spleen. *Journal of Pediatric Surgery* 2006; 41:1264-66.
15. OZDOGAN, M., BAYKAL, A., KESKEK, M., YORGANCY, K., HAMALOGLU, E., SAYEK, I., Hydatid cyst of the spleen: Treatment options. *Int Surg* 2001; 86:122-6.
16. HANSEN, M.B., MOLLER, A.C., Splenic Cysts. *Surg Laparosc Endosc Percutan Tech* 2004; 14:316-22.
17. GONZÁLEZ-MUÑOZ, J.I., ANGOSO-CLAVIJO, M., MARCOS-SÁNCHEZ, A., GARCÍA-JIMÉNEZ, J.A., CASCÓN-SÁNCHEZ, A., GARCÍA-CASTILLO, E., PRADO-MORALES, A., Quiste hidatídico esplénico gigante. *Cir Esp* 2006; 79(2):120-2.
18. DESAI, M.B., KAMDAR, M.S., BAPAT, R.R., MODHE, J.M., MEDHEKAR, S.T., KOKAL, K.C., ABRAHAM, P.P., Splenic cysts : (report of 2 cases and review of the literature). 1981; 27(4):251-2.
19. KISMET, K., OZCAN, A.H., SABUNCUOGLU, M.Z., GENÇAY, C., KILICOGLU, B., TURAN, C., AKKUS, M.A., A rare case: Spontaneous cutaneous fistula of infected splenic hydatid cyst *World J Gastroenterol* 2006; 12(16): 2633-5. Franquet T., Montes M., Lecumberri F.J., Esparza J., Bescos J.M., Hydatid disease of the spleen: imaging finding in nine patients. *A.J.R.* 1990; 154:525.
20. GHARBI, H.A., HASSINE, W., BRAUNER, M.W., DUPUCH, K., Ultrasound examination of the hydatid liver. *Radiology* 1981; 139(5):459-63.
21. BRUNETTI, E., FILICE, C., MACPHERSON, C., MESLIN, F.X., VUITTON, D., PAIR: Puncture, Aspiration, Injection, Re-Aspiration. An option for the treatment of Cystic Echinococcosis. *WHO/CDS/CSR/APH/2001.6*.
22. POLAT, P., KANTARCI, M., ALPER, F., SUMA, S., KORUYUCU, M.B., OKUR, A., Hydatid Disease from Head to Toe. *Radiographics*. 2003; 23:475-94.
23. LIU, Y., WANG, X., WU, J., Continuous long-term albendazole therapy in intraabdominal cystic echinococcosis *CMJ* 2000; 113(9):827-32.
24. PROUSALIDIS, J., KOSMIDIS, C.H., FAHANTIDIS, E., HARLAFTIS, N., ALETRAS, O., Surgical treatment of multiple cystic echinococcosis. *HPB* 2004; 6(2):110-4.
25. NARSIMHARAO, K.L., VENKATESHWARALU, K., MITRA, S.K., METHA, S., Hydatid disease of spleen treated by cyst enucleation and splenic salvage. *J Paediatr Surg* 1987; 22:138-9.
26. DIACONESCU, M.R., GLOD, M., COSTEA, I., CIOLPAN, C., GEORGESCU, S.t., Laparoscopic hand-assisted for hydatid cyst. *Chirurgia* 2008; 103:103-6.
27. KHOURY, G., ABIAD, F., GEAGEA, T., et al., Laparoscopic treatment of hydatid cysts of the liver and spleen. *Surg Endosc*. 2000; 14:243-5.
28. GOLLACKNER, B., LANGLE, F., AUER, H., MAIER, A., MITTBOCK, M., AGSTNER, I., Radical surgical therapy of abdominal cystic hidatid disease: factors of recurrence. *World J Surg.* 2000; 24:717-21.
29. SMITH, S.T., SCOTT, D.J., BURDICK, J.S., et al., Laparoscopic marsupialization and hemisplenectomy for splenic cysts. *J Laparoendosc Adv Surg Tech A*. 2001; 11:243-9.

PANCREATITA ACUTĂ SEVERĂ: CONCEPȚII CONTEMPORANE PATOFIZIOLOGICE ȘI DE MANAGEMENT

SEVERE ACUTE PANCREATITIS: MODERN CONCEPTIONS OF PATHOPHYSIOLOGY AND MANAGEMENT

Gheorghe GHIDIRIM¹, Igor MIȘIN², Ion GAGAUZ³, Marin VOZIAN⁴

¹ - dr. hab. în med., prof. univ., academician;

² - dr. hab. în med., conf. cerc.;

³ - dr. în med., conf. cerc.;

⁴ - asistent univ.

Catedra Chirurgie nr. 1 "N. Anestiadi" și Laboratorul de Chirurgie Hepato-Bilio-Pancreatică, Universitatea de Medicină și Farmacie "N. Testemițanu", Centrul Național Științifico-Practic de Medicină de Urgență, Chișinău, Moldova

Rezumat

Pancreatita acută este o patologie potențial gravă și în ultimii ani se constată o creștere progresivă a numărului patologiilor pancreasului. Acest studiu pune accentul pe ultimele elaborări în conduita și modalitățile de diagnosticare și evaluare a gravității pancreatitei acute severe și a complicațiilor ei precoce locale. În particular sunt discutate patofiziologia, prognozarea severității, tratamentul medical și chirurgical.

Summary

Acute pancreatitis is a potentially severe disease with rising incidence in the last decades. This review reveals recent diagnostic, severity assessment and complications' management trends. Particularly, pathophysiology, severity scoring, medical and surgical treatment are discussed.

Introducere

Pancreatita acută (PA) este o maladie poli etiologică și este caracterizată de activarea enzimelor pancreatice, urmată de inflamație pancreatică locală, asociată sau nu, de alterarea funcțională a altor organe. Clinic, la majoritatea pacienților, maladia are o evoluție abortivă, însă 20-30% bolnavi se dezvoltă o formă severă și mortalitatea generală atinge 5-10%. Majoritatea pacienților care decedează de PA fac parte din grupa patologiei severe, care are o rată de mortalitate în jur de 40%. În baza gradării și clasificării PA, adoptată la International Symposium of Acute Pancreatitis (Atlanta, USA, 1992) și a principiilor de management al PA de la World Conference on Gastroenterology (Bangkok, Thailand, 2002), au fost formulate terminologia și definiția PA pentru orientarea clinicienilor și cercetătorilor (Pancreatic Disease Group, 2005).

Patofiziologia

Pancreatita acută este o patologie cu severitate variabilă, unii pacienți suportând pusee ușoare, abortive, pe când alții manifestă un episod sever, morbid și frecvent letal. Mecanismul exact prin care diverși factori etiologici induc PA rămâne neclar. Este general acceptată ipoteza că procesele precoce în PA au loc în celulele acinare. Lezarea celulelor acinare precoce în evoluția PA duce la reacție inflamatorie locală. Dacă reacția inflamatorie este marcată, aceasta duce la declanșarea sindromului de răspuns inflamator sistemic (SIRS). SIRS conduce la lezarea organelor la distanță și sindromul de insuficiență multiplă de organe (MODS). MODS asociat pancreatitei acute este cauza

primară a morbidității și mortalității. Studiile recente au stabilit rolul mediatorilor inflamatorii în patogeneză PA și MODS. În același timp, unele studii au demonstrat importanța morții celulelor acinare, prin apoptoză și necroză fiind determinată severitatea pancreatitei [1].

Indiferent de evenimentul declanșator, evoluția maladiei poate fi privită ca trei faze continue care se succed: inflamația locală a pancreasului, răspunsul inflamator generalizat și faza finală de disfuncție poliorganică [2-4].

Procesele precoce în pancreatita acută. PA implică o cascadă complexă de procese care se încep în celulele acinare pancreatice. Mecanismele exacte ale dezvoltării PA până în prezent sunt un obiect de dezbateri. Teoria cea mai acceptată este că pancreatita se dezvoltă din cauza leziunii acinilor pancreatici, care permite scurgerea enzimelor pancreatice (tripsină, chimo-tripsină, elastază) în parenchimul pancreatic. Enzimele devin active în parenchim, inițiind astfel autodigestia și pancreatita. Proteazele activate (tripsina și elastaza) și lipaza lezează țesutul și membranele celulare, cauzând edem, leziuni vasculare, hemoragie și necroză.

Mecanismele activării zimogenului. În conversia zimogenelor pancreatice în enzime active sunt implicate câteva mecanisme [5]. Acestea includ: (1) autoactivarea tripsinogenului în tripsină; (2) scindarea tripsinogenului în tripsină de către hidrolaza lizosomală cathepsina B (CTSB); (3) activitatea diminuată a inhibitorului intracelular a tripsinei; (4) scurgerea zimogenilor și a enzimelor lizosomale în citoplasmă cu activarea proteolitică subsecventă; (5) pătrunderea zimogenilor în organele care

conțin proteaze active; (6) preluarea și procesarea zimogenilor secretați de cascadele endocitice; (7) susceptibilitatea ridicată a zimogenilor la proteoliză datorită oxidării sau decondensării [5]. Mecanismele care au atras mai multă atenție sunt: autoactivarea tripsinogenului [6], activarea tripsinogenului de către CTSB [5] și activarea inadecvată a tripsinogenului [7]. Unele studii recente indică și rolul important al calciului în activarea tripsinogenului.

Autoactivarea tripsinogenului. Conform acestei teorii, tripsinogenul se autoactivează, și astfel activarea tripsinogenului, indusă de tripsină, reprezintă evenimentul declanșator al PA [8]. Deși există câteva opinii diferite în ceea ce privește evenimentele precoce în PA, totuși activarea tripsinogenului este considerată o verigă precoce critică în patogeneză PA. În pofida controverselor în privința proceselor precoce în PA, totuși, în momentul de față s-a stabilit că aceste procese precoce conduc spre leziunea celulelor acinare și eventual la moartea celulară, care declanșează procesele ulterioare în PA.

Apoptoza versus Necroza celulelor acinare pancreatice. Moartea celulelor acinare este o marcă distinctivă atât a pancreatitei acute umane, cât și a celei experimentale [9]. Mecanismele morții celulelor acinare sunt până în prezent incomplet elucidate. În PA moartea celulelor acinare are loc atât prin apoptoză, cât și prin necroză [9-12]. Apoptoza a fost de la bun început definită drept o formă fiziologică sau programată de moarte celulară, care afectează celulele dispersate în țesut are morfologie caracteristică și stereotipică, inclusiv colabarea celulei, retenția organelor și condensarea cromatinei nucleare, procese care se desfășoară ca răspuns la o varietate de stimuli de stres [9, 13]. Studiile recente au demonstrat că forma morții celulelor acinare poate fi un factor determinant important al severității PA [9-12, 14]. Mai mult ca atât, a fost demonstrat că inducerea apoptozei reduce severitatea pancreatitei experimentale [10-12], pe când inhibarea acesteia poate agrava evoluția bolii [15]. Din aceste motive, elucidarea mecanismelor moleculare a morții celulelor pancreatice ar putea oferi înțelegere mai bună a dereglărilor pancreatice clinice și fac posibile intervenții farmacologice.

Inflamația. Un proces important în PA este inflamația pancreatică cu migrarea excesivă de leucocite. Mediatorii inflamației au un rol critic în patogeneză pancreatitei și a răspunsului inflamator subsecvent [2-4, 16]. În 1988 pentru prima dată a fost propusă ipoteza că citokinele ar putea avea un rol important în PA și s-a sugerat că activarea inadecvată a sistemului imun ar putea intensifica severitatea leziunii locale și a complicațiilor sistemice [17]. Mediatorii proinflamatori care participă în patofiziologia PA includ: TNF- α , interleukina (IL)-1 β , IL-6, factorul de activare a trombocitelor (PAF), ICAM-1, IL-8, chemoatractantul neutrofilic indus de oncogene- α /citokine (GRO- α /CINC), proteina-1 chemoatractantă monocitară (MCP-1), și substanța P. Mediatorii antiinflamatori, care au un rol important în pancreatita acută, includ IL-10, componentul complementului C5a, receptorii solubili TNF (sTNFR), antagonistul receptorilor IL-1 (IL-1ra) și endopeptidaza neutră (NEP).

Sindromul de compartiment abdominal. În patogeneză PA unul din procesele care afectează negativ evoluția maladiei este dezvoltarea sindromului de compartiment abdominal (SCA) [18]. SCA este descris drept insuficiență multiplă de organe, care se instalează în rezultatul creșterii presiunii intraabdominale [19]. A fost estimat că până la 30 % din pacienți cu

pancreatită acută severă [20]. PA severă implică unele procese patofiziologice, inclusiv inflamație pancreatică, edem retroperitoneal, colecții lichidiene peripancreatice, ileus, care contribuie la instalarea SCA [19,21].

Clasificarea

La momentul actual sunt cunoscute peste 52 de clasificări ale PA. Cea mai acceptabilă din punct de vedere practic sunt considerate clasificarea lui V.I. Filin [22] și clasificarea din Atlanta, USA, 1992 [23], revăzută la World Conference on Gastroenterology, Bangkok, Thailand, 2002 [24]:

Clasificarea lui V.I. Filin [22], prevede diferite forme de PA drept stadii succesive a unui proces unic în dependență de schimbările clinicomorfoloogice existente.

1. Pancreatita acută interstițială
 2. Pancreatita acută necrotică
 3. Pancreatita acută infiltrativ-necrotică
 4. Pancreatita acută purulent-necrotică
- Formele PA (Atlanta, Georgia, 1992)

1. Pancreatita acută interstițială (edematoasă)
2. Pancreatita acută necrotică:
 - neinfectată
 - infectată
3. Complicațiile pancreatitei acute:
 - plastron parapancreatic
 - abces pancreatogen
 - peritonita
 - flegmon retroperitoneal
 - hemoragiile arozive
 - chisturi pancreatice (infectate și neinfectate)
 - fistule ale tractului digestiv

Conform World Conference on Gastroenterology, clinic PA se manifestă prin durere acută persistentă epigastrică, însă acest simptom poate uneori lipsi, concentrația amilazei serice frecvent este elevată de 3 ori peste limita superioară a normei, examinările imagistice vor exclude alte patologii în baza prezenței sau absenței modificărilor morfologice caracteristice. Pot fi prezente sau nu lezările funcționale ale altor organe. La unii pacienți concentrația amilazei serice poate să fie în limitele normei sau doar puțin elevată.

Forma ușoară a PA. Forma ușoară a PA are aceleași manifestări clinice și modificări biochimice ca PA, fără deteriorare funcțională sau complicații locale și răspunde pozitiv la tratamentul infuzional suplimentar. Scorurile de apreciere a gravității vor fi: scorul Ranson <3, sau scorul APACHE II <8, sau la tomografie computerizată (CT) gradul A, B sau C.

PA severă. Forma severă a PA are aceleași manifestări clinice și modificări biochimice ca PA, plus una din următoarele: complicația locală a necrozei pancreatice, pseudochist sau țesut pancreatic infectat, sau lezarea funcțională a altor organe. Scorurile de apreciere a gravității vor fi: scorul Ranson ≥ 3 , sau scorul APACHE II ≥ 8 , sau la CT gradul D sau E.

Imagistica în diagnosticarea și gradarea severității PA.

Ultrasonografia arată modificările morfologice ale pancreasului în 24-48 de ore de la debutul maladiei și este recomandată ca investigație inițială pentru toți pacienții cu PA [25], în special celor cu suspjecție la litiază biliară [26].

Tomografia computerizată. CT cu contrast este considerată drept standardul de aur în diagnosticarea necrozei pancreatice și colecțiilor parapancreatice, precum și în clasarea PA [27].

Divizarea pe grade conform CT este: A – Pancreasul normal; B – Modificări ale parenchimei pancreatice, inclusiv; C – Modificări inflamatorii ale parenchimei pancreatice și peripancreatic cu exudare moderată; D – Exudare pancreatică severă, colecție lichidiană solitară distantă sau peripancreatică, abces pancreatic; E – Necroză pancreatică, necroză lipidică cu colecții lichidiane distanțe și extrapancreatice extinse.

Gradele A-C reflectă clinic PA forma ușoară, iar gradele D și E indică PA severă [28]. Evaluarea CT s-a dovedit a fi în corelație cu evoluția clinică a patologiei și indicii de severitate a patologiei [29-31]. CT este indicată pentru a evalua complicațiile PA severe sau în caz de diagnostic dubios, și nu este indicată în formele ușoare de pancreatită [32, 33].

Colangiopancreatografie retrogradă endoscopică (CPGRE) este o metodă valoroasă în diagnosticarea și tratamentul concremenților coledocului [34]. Totuși rolul acesteia în managementul PA este discutabil. CPGRE precoce nu este indicată în formele ușoare ale PA sau în pancreatita nonbiliară [34, 35]. CPGRE de rutină poate avea un beneficiu minor în caz de pancreatită idiopatică. Progresul recent a USG și colangiopancreatografiei cu rezonanță magnetică (CPRM) trebuie să pună sub semnul întrebării rolul CPGRE diagnostice, mai ales luând în considerație complicațiile sale potențial serioase [36-39].

Aprecierea gravității. Tratamentul PA severe include reechilibrarea hidrică agresivă, administrare de oxigen și suport terapeutic intensiv în caz de insuficiență a oricărui organ sau sistem de organe. Nu este obligatoriu de a trata toți pacienții cu PA în secții de terapie intensivă, dar este important de a pronostica 25% de pacienți care vor dezvolta complicații locale sau sistemice cu scop de aplicare a tratamentului precoce agresiv în speranța de a îmbunătăți rezultatele. Acest fel de sisteme de pronosticare au fost introduse de aproape 30 de ani și unele sunt utilizate de rutină până în prezent, deși fără precizie absolută. Pe parcursul ultimilor ani s-au folosit intens markerii inflamatori, cum ar fi proteina C-reactivă, cu rezultate promițătoare. În concluzie, nu există un sistem unic de evaluare care ar permite de a pronostica cu certitudine evoluția pancreatitei. Utilizarea unui sau câtorva sisteme de acest fel, în combinație cu judecata clinică rămâne a fi baza pentru decizia unde este necesar de monitorizat și tratat pacientul.

Ranson et al. [40] au evaluat corelația dintre diverse variabile clinice obiective și de laborator cu morbiditatea și mortalitatea la pacienții cu PA și au selectat 11 factori care au fost considerați semnificativi în prognozarea: cinci parametric puteau fi apreciați la spitalizare, și încă șase peste 48 de ore (Tabelul 1). Mortalitatea a fost direct proporțională cu numărul de criterii pozitive [41]. Principalul minus este că prognozarea nu poate fi efectuată în primele 48 de ore.

Tabelul 1

Criteriile Ranson [40]

La spitalizare sau diagnosticare	Peste 48 ore
Vârsta >55 ani	Reducerea hematocritului >10%
Leucocite >16,000/mm ³	Elevarea ureii >5 mg/dL
LDH >350 IU/L	Calciu seric <8 mg/dL
AST >250 IU/L	PaO ₂ <60 mm Hg
Glucosa >200 mg/dL	Deficit de baze >4 mEq/L
	Sechestrarea lichidului >6 L

Imrie et al. [42] au propus modificarea criteriilor Ranson,

excluzând hematocritul, deficitul de baze și sechestrarea de lichid, adăugând nivelul albuminei și modificând limitele unor valori (Tabelul 2).

Tabelul 2

Criteriile modificate Glasgow [42]

Timp de primele 48 ore
Leucocite >15,000/mm ³
Glucosa >10 mmol/L (fără diabet în anamneză)
Urea serică >16 mmol/L
PaO ₂ <60 mm Hg
Calciu seric <2.0 mmol/L
LDH >600 U/L
AST/ALT >200 μm/L
Albumin <3.2 g/dL

Sistemul APACHE a fost elaborat în 1981 ca o clasificare fiziologic argumentată pentru severitatea unui șir de patologii și constă dintr-un scor fiziologic acut și un scor premorbid [43]. Acest scor fiind complicat și dificil de calculat a condus la elaborarea scorului APACHE II cu numărul de variabile redus de la 34 la 12, reprezentând șapte sisteme majore ale organismului [44]. Scorul APACHE II (Acute Physiology And Chronic Health Evaluation) este un sistem de evaluare cu valoarea de pronostic pozitiv 45-88%, care este relativ mai complicat și destul de dificil de calculat, făcându-l incomod pentru aplicarea clinică de rutină.

În baza clasificării Balthazar a PA, a fost elaborat indexul de severitatea CT (CTSI), care reprezintă un scor de 10 puncte care se compune din evaluarea gradului inflamației pancreatice și peripancreatice (0-2 puncte), prezența și numărul de colecții lichidiene peripancreatice (0-2 puncte), precum și prezența și gradul parenchimului pancreatic necontrastat sau a necrozei pancreatice (0-6 puncte) (Tabelul 3). Autorii au demonstrat o corelare semnificativă a letalității cu majorarea CTSI: la pacienții cu CTSI <3 rata mortalității a fost de 3%, pe când la cei cu CTSI >7 – 17% [29].

Tabelul 3

Indexul de severitate CT

Colecții lichidiene	puncte
Pancreas normal	0
Mărirea glandei	1
Inflamație peripancreatică	2
0 colecție lichidiană	3
Colecții lichidiene multiple	4
Necroza	
<30%	2
30-50%	4
>50%	6
Total	10

Scorul JPN. În Japonia a fost elaborat un sistem de prognozarea severității (scor JPN) care include 5 parametri clinici, 10 parametri de laborator, datele TC, prezența SIRS și vârsta. Scorul maximal posibil este 27 și severitatea este clasificată în 5 stadii (stadiu 0-4) [45].

Managementul și monitorizarea

Pacienții cu PA severă trebuie să fie tratați de o echipă

Tabelul 4

Scorul JPN [45]

A. Criteriile standardizate pentru aprecierea severității pancreatitei acute		
Factor	Parametri clinici	Parametri de laborator
Factor prognostic I (2 puncte pentru fiecare factor pozitiv)	<ul style="list-style-type: none"> • Șoc • Insuficiență respiratorie • Dereglări mentale • Infecție severă • Diateză hemoragică 	<ul style="list-style-type: none"> • Exces de baze ≤ 3 mEq/l • Ht $\leq 30\%$ (după hidratare) • urea ≥ 40 mg/dl sau creatinina ≥ 2.0 mg/dl
Factor prognostic II (1 puncte pentru fiecare factor pozitiv)		<ul style="list-style-type: none"> • Ca ≤ 7.5 mg/dl • Glucoza ≥ 200 mg/dl • PaO₂ ≤ 60 mmHg (room air) • LDH ≥ 700 IU/l • Proteina totală ≤ 6.0 g/dl • Timp protrombinic ≥ 15 s • trombocite $\leq 1 \times 10^5$ /mm³ • Gradul CT IV or Va
Factor prognostic III	<ul style="list-style-type: none"> • Scorul SIRS ≥ 3 (2 puncte) • Vârsta ≥ 70 ani (1 punct) 	
B. Stadializarea PA		
Stadiu 0, PA ușoară		
Stadiu 1, PA moderată		
Stadiu 2, PA severă I (scor de severitate, 2–8 puncte)		
Stadiu 3, PA severă II (scor de severitate, 9–14 puncte)		
Stadiu 4, PA extrem de severă (scor de severitate, 15–27 puncte)		
Criterii Standardizate		
Severă, dacă este prezent cel puțin unul din factori prognostici I, sau mai mult de doi factori prognostici II, cazul este considerat sever.		
Moderată, dacă nici un factor prognostic I și numai un factor prognostic II este prezent, cazul este considerat moderat.		
Ușoară, dacă nici un factor prognostic I și II nu este prezent, cazul este considerat ușor.		
Scorul de severitate		
Suma punctelor pentru factorii prognostici pozitivi este definit drept scor de severitate.		
* Dacă este prezentă densitate difuză neomogenă a parenchimului pancreatic, sau dacă modificările inflamatorii extrapancreatice se extind, cazul este considerat Grad IV sau Grad V la CT		

complexă de specialiști [32, 33, 46]. Un minim necesar pentru ei este: acces venos periferic, linie venoasă centrală și cateter urinar. Conduita inițială constă în resuscitare, indiferent de etiologie și severitate. Scopul tratamentului este de a corecta dereglările volemeice și electrolitice, de a administra medicație de suport și de a preveni complicațiile locale sau sistemeice.

Terapia complexă a pancreatitei severe include [28]: (1) combaterea șocului pancreatogen; (2) combaterea spasmului Oddian și a dereglărilor microcirculației; (3) blocada funcției secretorii a pancreasului; (4) detoxicarea extracorporală; (5) profilaxia și tratamentul antibacterian.

Nutriția. Importanța nutriției enterale în PA a fost subliniată recent. Studiile clinice randomizate, ce au cuprins pacienți cu forme ușoare și moderate a pancreatitei nu au demonstrat nici un beneficiu în urma posturii sau aspirației nasogastrice [47, 48]. Alimentarea parenterală este sigură și sporește efectul anabolic, ceea ce preîntâmpină distrofia musculară. Totuși, criticii NPT susțin că pe lângă costul înalt și complicațiile infecțioase induse de cateter, NPT poate conduce la dereglări electrolitice și metabolice, alterarea barierei intestinale și creșterea permeabilității intestinale [49]. În pofida părerii răspândite, alimentarea enterală (nasojejunală) s-a arătat a fi sigură la pacienții cu PA severă [49-51]; dacă aportul energetic este insuficient, nutriția parenterală poate fi adăugată ca supliment.

Antibioticoterapie. Infecția se întâlnește în 30-40% cazuri de pacienți care au peste 30% de necroză pancreatică și este responsabilă pentru mai mult de 80% de decese în PA [52, 23]. Într-o serie de 45 de articole ce conțin peste 1100 de cazuri de infecție pancreatică secundară, au fost identificate microorganismele responsabile de aceasta: Escherichia coli (35%), Klebsiella pneumoniae (24%), Enterococcus (24%), Staphylococcus (14%) și Pseudomonas (11%) [54]. Utilizarea antibioticilor trebuie să respecte următoarele trei principii: (1) spectrul antibacterian trebuie să fie preponderent contra germeilor Gram-negativi și bacililor anaerobi, (2) antibioticile trebuie să fie liposolubile și (3) să penetreze bariera hemato-pancreatică. Tratamentul empiric antifungic poate fi administrat concomitent cu preparatele antibacteriale [28]. În concluzie, antibioticoterapia profilactică în PA severă se consideră utilă până în prezent, autorii demonstrând beneficiile ei privind supraviețuirea.

Managementul complicațiilor. O complicație gravă a PA este ARDS și managementul acestuia include: ventilare mecanică și o doză în bolus de glucocorticoizi, sau lavaj bronhoalveolar prin bronhoscopie, cu administrarea locală a dexametasoniei. Insuficiența renală acută este tratată în esență prin măsuri de suport pentru a stabili hemodinamica și la necesitate se efectuează hemodializa. Hipotensiunea este condiționată de circulația hiperdinamică și managementul acesteia include

monitorizarea parametrilor hemodinamici, supliment volemic și infuzia preparatelor vasoactive la necesitate.

Managementul chirurgical al PA distructive

Momentul intervenției chirurgicale. La moment nu există un consens despre alegerea momentului operației pentru PA necrotică infectată, deși tendința modernă este spre operație amânată. Beneficiul operației amânate (săptămîna a 3-a – a 4-a de la debut) este demarcația mai bună a țesutului necrotic la un pacient resuscitat și relativ stabil.

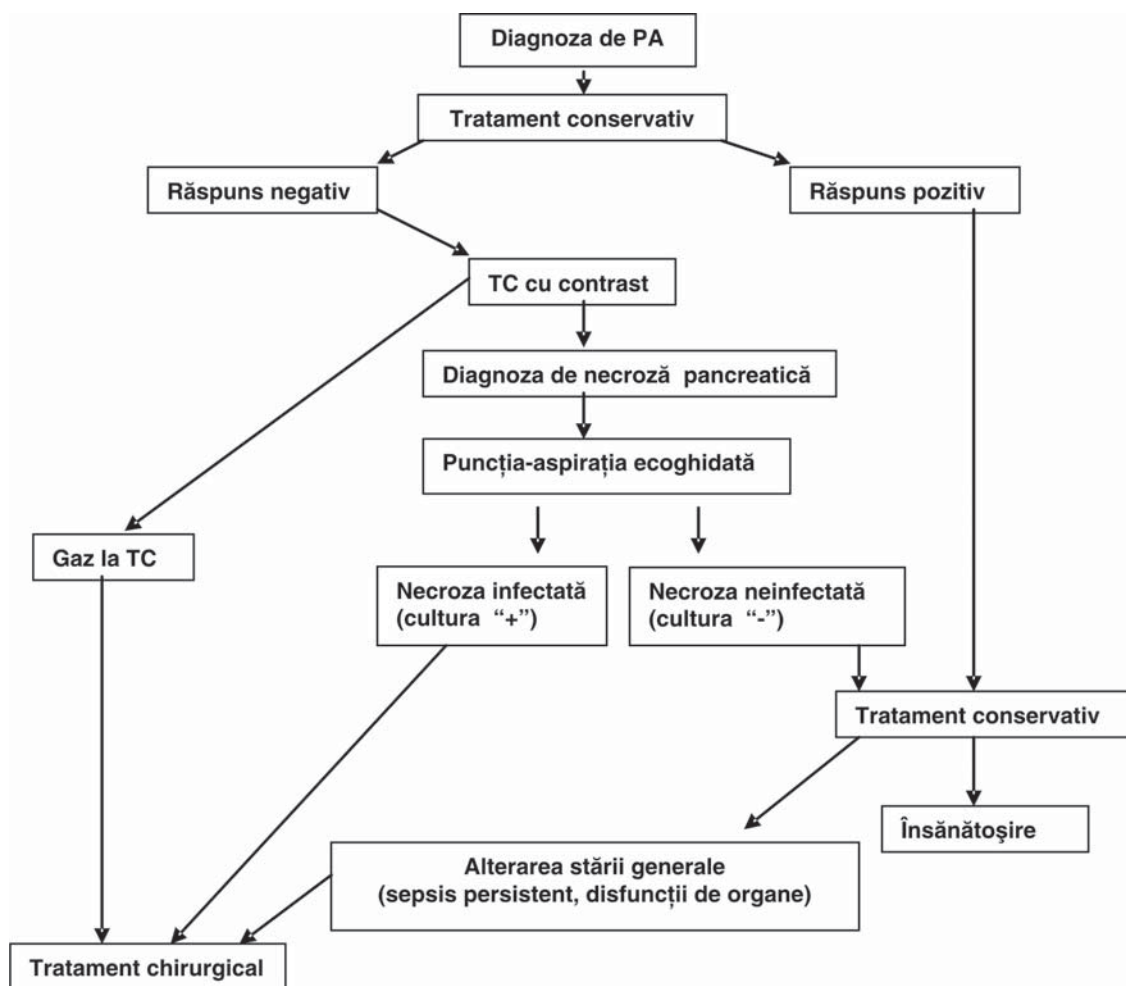
Accesul. Accesul chirurgical în caz de PA severă cu necroză infectată trebuie să fie larg, ceea ce permite revizia și drenarea adecvată a bursei omentale și spațiului retroperitoneal. Opțiunea în favoarea unui anumit abord depinde de preferințele personale și abilitățile profesionale ale chirurgului [24].

Operații. Nu există un consens sau indicații clare despre managementul chirurgical al PA necrotice infectate, deși în general este acceptat că necroza infectată necesită intervenție chirurgicală. Alegerea procedurii este determinată de timpul trecut de la debut, gradul disfuncției organului și poziția materialului necrotic în abdomen. Accesul la pancreas se obține prin deschiderea ligamentului gastrocolic. Aceasta trebuie să fie destul de larg pentru a permite înlăturarea maselor necrotice fără

a leza formațiunile vecine, în special vasele sangvine mari.

Cel mai răspândit procedeu chirurgical în pancreatita necrotică include necresechectomia parenchimului pancreatic devitalizat și a țesutului adipos retroperitoneal [53, 55, 56]. Necresechectomia nu este neapărat o procedură efectuată într-un singur moment; ea poate fi urmată de lavaj postoperator sau multiple reexplorări cu debridare ulterioară [57, 58]. Intervenția chirurgicală poate fi finalizată prin următoarele tehnici: închise (necresechectomie plus lavaj) și deschise/semideschise (necresechectomie plus laparotomie / relaparotomie). Laparotomia, în particular, oferă avantajul drenării larg deschise și continue a focarului infectat și are unele avantaje practice ce nu necesită revenirea la zona intervenției.

Recent, în tratamentul chirurgical al PA severe infectate, a fost inclusă aspirația cu presiune negativă [59]. Aspirația cu presiune negativă este o tehnologie relativ nouă, cu posibilități de aplicare într-o varietate de plăgi acute și cronice. Proprietățile de drenare a aspirației cu presiune negativă pot fi considerate drept o opțiune de tratament în controlul infecției abdominale. Însă, conform publicațiilor din literatura mondială, experiența de utilizare a vacuum aspirației în tratamentul pancreatitei acute severe infectate este limitată.



Algoritm de decizie pentru operație în pancreatita acută

Bibliografie

1. BHATIA, M., WONG, F.L., CAO, Y., LAU, H.Y., HUANG, J., PUNEET, P., CHEVALI, L: Pathophysiology of Acute Pancreatitis. *Pancreatology* 2005; 5:132–144
2. BHATIA, M., BRADY, M., SHOKUHI, S., CHRISTMAS, S., NEOPTOLEMOS, J.P., SLAVIN, J: Inflammatory mediators in acute pancreatitis. *J Pathol* 2000; 190:117–125.
3. BHATIA, M., NEOPTOLEMOS, J.P., SLAVIN, J: Inflammatory mediators as therapeutic targets in acute pancreatitis. *Curr Opin Investig Drugs* 2001; 2:496–501.
4. BHATIA, M: Novel therapeutic targets for acute pancreatitis and associated multiple organ dysfunction syndrome. *Curr Targets Inflamm Allergy* 2002; 1:343–351.
5. GORELICK, F.S., OTANI, T: Mechanisms of intracellular zymogen activation. *Bailliere's Clin Gastroenterol* 1999; 13:227–240.
6. FIGARELLA, C., MISZCZUK-JAMSKA, B., BARRET, A.J: Possible lysosomal activation of pancreatic zymogens: Activation of both human trypsinogens by cathepsin B and spontaneous acid activation of human trypsinogen. *Biol Chem Hoppe-Seyler* 1988; 369:293–298.
7. NARUSE, S: Molecular pathophysiology of pancreatitis. *Intern Med* 2003; 42:288–289.
8. WHITCOMB, D.C., GORRY, M.C., PRESTON, R.A., FUREY, W., SOSSENHEIMER, M.J., ULRICH, C.D., MARTIN, S.P., GATES, L.K., AMANN, S.T., TOSKES, P.P., LIDDL, R., MCGRATH, K., UOMO, G., POST, J.C., EHRlich, G.D: Hereditary pancreatitis is caused by a mutation in the cationic trypsinogen gene. *Nat Genet* 1996; 14:141–145.
9. BHATIA, M: Apoptosis versus necrosis in acute pancreatitis. *Am J Physiol* 2004; 286:G189–G196.
10. BHATIA, M., WALLIG, M.A., HOFBAUER, B., LEE, H.S., FROSSARD, J.L., STEER, M.L., SALUJA, A.K: Induction of apoptosis in pancreatic acinar cells reduces the severity of acute pancreatitis. *Biochem Biophys Res Commun* 1998; 246:476–483.
11. BHATIA, M., WALLIG, M.A: 1-Cyano-2-hydroxy-3-butene: A plant nitrile that induces apoptosis in pancreatic acinar cells and reduces the severity of acute pancreatitis; in Tan BK-H, Bay B-H, Zhu Y-Z (eds): *Novel Compounds from Natural Products in the New Millennium. Potential and Challenges*. New Jersey, World Scientific Publishing Co., 2004, pp 130–138.
12. HAHM, K.B., KIM, J.H., YOU, B.M., KIM, Y.S., CHO, S.W., YIM, H., AHN, B.O., KIM, W.B: Induction of apoptosis with an extract of *Artemisia asiatica* attenuates the severity of cerulein-induced pancreatitis in rats. *Pancreas* 1998; 17:153–157.
13. KERR, J. FR., WYLLIE, A.H., CURRIE, A.R: Apoptosis: A basic biological phenomenon with wideranging implications in tissue kinetics. *Br J Cancer* 1972; 26:239–245.
14. GUKOVSKAYA, A.S., PERKINS, P., ZANINOVIC, V., SANDOVAL, D., RUTHERFORD, R., FITZSIMMONS, T., PANDOL, S.J., POUCELL-HATTON, S: Mechanisms of cell death after pancreatic duct obstruction in the opossum and the rat. *Gastroenterology* 1996; 110:875–884.
15. FROSSARD, J.L., RUBBIA-BRANDT, L., WALLIG, M.A., BENATHAN, M., OTT, T., MOREL, P., HADENGUE, A., SUTER, S., WILLECKE, K., CHANSON, M: Severe acute pancreatitis and reduced acinar cell apoptosis in the exocrine pancreas of mice deficient for the Cx32 gene. *Gastroenterology* 2003; 124:481–493.
16. BHATIA, M: Novel therapeutic targets for acute pancreatitis and associated multiple organ dysfunction syndrome: An update. *Medicinal Chemistry Reviews – Online* 2004; 1:25–26.
17. RINDERKNECHT, H: Fatal pancreatitis, a consequence of excessive leukocyte stimulation? *Int J Pancreatol* 1988; 3:105–112.
18. GHIDIRIM, G., GAGAUZ, I., MISIN, I., ZASTAVNITCHI, G., VOZIAN, M: Pancreatită acută severă asociată cu sindromul de compartiment abdominal. *Jurnalul de Chirurgie, Iasi* 2006; 11(3):285–289.
19. TAO, J., WANG, C., CHEN, L., et al. Diagnosis and management of severe acute pancreatitis complicated with abdominal compartment syndrome. *J Huazhong Univ Sci Technolog Med Sci* 2003; 23:399–402.
20. DE WAELE, J.J., HESSE, U.J. Life saving abdominal decompression in a patient with severe acute pancreatitis. *Acta Chir Belg* 2005; 105:96–8.
21. GECELTER, G., FAHOUM, B., GARDEZI, S., et al. Abdominal compartment syndrome in severe acute pancreatitis: an indication for a decompressing laparotomy? *Dig Surg* 2002; 19:402–4
22. ФИЛИН, В.И. Острые заболевания и повреждения поджелудочной железы, “Медицина”, Москва 1982, 44 с.
23. BRADLEY, E.L. A clinically based classification system for acute pancreatitis: summary of the International Symposium on Acute Pancreatitis, Atlanta, GA, 11–13 September 1992. *Arch Surg* 1993; 128:586–90.
24. TOULI, J., BROOKE-SMITH, M., BASSI, C., CARRI-LOCKE, D., TELFORD, J., FREENY, P., et al. Guidelines for the management of acute pancreatitis. *J Gastroenterol Hepatol* 2002; 17(Suppl):S15–S39.
25. PANDEY, L., MILICEVIC, M., GRBIC, R., BULAJIC, M., KRSTIC, R., GOLUBOVIC, G., et al. The value of ultrasound in staging the severity of acute pancreatitis. *Acta Chir Iugosl* 1997; 45:63–67.
26. PEZZILLI, R., BILLI, P., BARAKAT, B., D'IMPERIO, N., MIGLIO, F. Ultrasonographic evaluation of the common bile duct in biliary acute pancreatitis patients: comparison with endoscopic retrograde cholangiopancreatography. *J Ultrasound Med* 1999; 18:391–394.
27. BALTHAZAR, E.J. CT diagnosis and staging of acute pancreatitis. *Radiol Clin North Am* 1989; 27:19–37.
28. PANCREATIC DISEASE GROUP, Chinese Soc. Gastroenterology and Chinese Medical Assoc. Consensus on the diagnosis and treatment of acute pancreatitis. *Chinese Journal of Digestive Diseases* 2005; 6:47–51
29. BALTHAZAR, E.J., ROBINSON, D.L., MEGIBOW, A.J., RANSON, J.H. Acute pancreatitis: value of CT in establishing prognosis. *Radiology* 1990; 174:331–336.
30. LONDON, N.J., NEOPTOLEMOS, J.P., LAVELLE, J., BAILEY, I., JAMES, D. Contrast-enhanced abdominal computed tomography scanning and prediction of severity of acute pancreatitis: a prospective study. *Br J Surg* 1989; 76:268–272.
31. SIMCHUK, E.J., TRAVERSO, L.W., NUKUI, Y., KOZAREK, R.A. Computed tomography severity index is a predictor of outcomes for severe pancreatitis. *Am J Surg* 2000; 179:352–355.
32. BRITISH SOCIETY OF GASTROENTEROLOGY. United Kingdom guidelines for the management of acute pancreatitis. *Gut* 1998; 42(Suppl 2):S1–S13.
33. DERVENIS, C., JOHNSON, C.D., BASSI, C., BRADLEY, E., IMRIE, C.W., MCMAHON, M.J., et al. Diagnosis, objective assessment of severity, and management of acute pancreatitis. Santorini consensus conference. *Int J Pancreatol* 1999; 25:195–210.
34. DE BEAUX, A.C., CARTER, D.C., PALMER, K.R. Endoscopic retrograde cholangiopancreatography and acute pancreatitis. *Gut* 1996; 38:799–800.
35. HIMAL, H.S. Preoperative endoscopic retrograde cholangiopancreatography (ERCP) is not necessary in mild gallstone pancreatitis. *Surg Endosc* 1999; 13:782–783.
36. NORTON, S.A., ALDERSON, D. Prospective comparison of endoscopic ultrasonography and endoscopic retrograde cholangiopancreatography in the detection of bile duct stones. *Br J Surg* 1997; 84:1366–1369.
37. PAMOS, S., RIVERA, P., CANELLES, P., QUILES, F., ORTI, E., CUQUERELLA, J., et al. Magnetic resonance cholangiopancreatography (MRCP) versus endoscopic retrograde cholangiopancreatography (ERCP): diagnostic usefulness. *Gastroenterol Hepatol* 1998; 21:174–180.
38. SUGIYAMA, M., ATOMI, Y. Acute biliary pancreatitis: the roles of endoscopic ultrasonography and endoscopic retrograde cholangiopancreatography. *Surgery* 1998; 124:14–21.
39. TANNER, A.R., DWARAKANATH, A.D., TAIT, N.P. The potential impact of high-quality MRI of the biliary tree on ERCP workload. *Eur J Gastroenterol Hepatol* 2000; 12:773–776.
40. RANSON, J.H.C., RIFKIND, K.M., ROSES, D.F., et al. Prognostic signs and the role of operative management in acute pancreatitis. *Surg Gynaecol Obstet* 1974; 139:69–81.
41. RANSON, J.H.C. Etiologic and prognostic factors in human acute pancreatitis: a review. *Am J Gastroenterol* 1982; 77:633–8.
42. IMRIE, C.W., BENJAMIN, I.S., FERGUSON, J.E., et al. A single-center double-blind trial of trasyolol therapy in primary acute pancreatitis. *Br J Surg* 1978; 65:337–41.
43. KNAUS, W.A., ZIMMERMAN, J.E., WAGNER, D.P., et al. APACHE – acute physiology and chronic health evaluation: a physiologically based classification system. *Crit Care Med* 1981; 9:591–7.
44. KNAUS, W.A., DRAPER, E.A., WAGNER, D.P., et al. Apache II: a severity of disease classification system. *Crit Care Med* 1985; 13:818–29.
45. OGAWA, M., HIROTA, M., HAYAKAWA, T., et al. Development and use of a new staging system for severe acute pancreatitis based on a nationwide survey in Japan. *Pancreas* 2002; 25:325–30.
46. UHL, W., WARSHAW, A., IMRIE, C., BASSI, C., MCKAY, C.J., LANKISCH, P.G., et al. IAP Guidelines for the Surgical Management of Acute Pancreatitis. *Pancreatology* 2002; 2:565–573.
47. LEVANT, J.A., SECRIST, D.M., RESIN, H., STURDEVANT, R.A., GUTH, P.H. Nasogastric suction in the treatment of alcoholic pancreatitis. A controlled study. *JAMA* 1974; 229:51–52.

48. NAEIJE, R., SALINGRET, E., CLUMECK, N., DE TROYER, A., DEVIS, G. Is nasogastric suction necessary in acute pancreatitis? *BMJ*. 1978; ii:659–660.
49. KALFARENTZOS, F., KEHAGIAS, J., MEAD, N., KOKKINIS, K., GOGOS, C.A. -Enteral nutrition is superior to parenteral nutrition in severe acute pancreatitis: results of a randomized prospective trial. *Br J Surg*. 1997; 84:1665–1669.
50. EATOCK, F.C., BROMBACHER, G.D., STEVEN, A., IMRIE, C.W., MCKAY, C.J., CARTER, R. - Nasogastric feeding in severe acute pancreatitis may be practical and safe. *Int J Pancreatol*. 2000; 28:23–29.
51. NAKAD, A., PIESSEVAUX, H., MAROT, J.C., HOANG, P., GEUBEL, A., VAN STEENBERGEN, W., et al. - Is early enteral nutrition in acute pancreatitis dangerous? About 20 patients fed by an endoscopically placed nasogastrojejunal tube. *Pancreas* 1998; 17:187–193.
52. BEGER, H.G., RAU, B., MAYER, J., PRALLE, U. - Natural course of acute pancreatitis. *World J Surg*. 1997; 21:130–135.
53. BRADLEY, E.L., ALLEN, K.A. - A prospective longitudinal study of observation versus surgical intervention in the management of necrotizing pancreatitis. *Am J Surg*. 1991; 161:19–24.
54. LUMSDEN, A., BRADLEY, III E.L. - Secondary pancreatic infections. *Surg Gynecol Obstet*. 1990; 170:459–467.
55. BEGER, H.G., BUCHLER, M., BITTNER, R., BLOCK, S., NEVALAINEN, T., ROSCHER, R. - Necrosectomy and postoperative local lavage in necrotizing pancreatitis. *Br J Surg*. 1988; 75:207–212.
56. PEDERZOLI, P., BASSI, C., VESENTINI, S., IACONO, C., NICOLI, N., MANGIANTE, G., et al. - Necrosectomy by lavage in the surgical treatment of severe necrotizing pancreatitis. Results in 263 patients. *Acta Chir Scand*. 1990; 156:775–780.
57. DAVIDSON, E.D., BRADLEY, III E.L. - 'Marsupialization' in the treatment of pancreatic abscess. *Surgery*. 1981; 89:252–256.
58. FARKAS, S., NADUDVARI, P., TOTH, J., TUNYOGI-CSAPO, I., VEZSENYI, K. - 'Open abdomen' in the treatment of necrosis in acute pancreatitis. *Orv Hetil*. 1998; 139: 1343–1346.
59. GHIDIRIM, G., GAGAUZ, I., MISIN, I., IGNATENCO, S., VOZIAN, M., ZASTAVNIȚCHI, G. - Utilizarea vacuum aspirației (V.A.C.) în tratamentul chirurgical al pancreatitei acute severe infectate. *Buletinul Academiei de Științe a Moldovei (Științe Medicale)*. 2008, no.1(15), p.24-27.

POLITRAUMATISMELE: CONCEPȚII ȘI NOȚIUNI

POLYTRAUMA: CONCEPT AND DEFINITIONS

Gheorghe GHIDIRIM¹, Gheorghe ROJNOVEANU²

¹ - *academician, dr. hab. în med., profesor universitar;*

² - *dr. hab. în med., conferențiar universitar*

Catedra Chirurgie nr. 1 "Nicolae Anestiadi"

Universitatea de Medicină și Farmacie "Nicolae Testemițanu"

Rezumat

Bazându-se pe datele recente din literatură, autorii trec în revistă unele concepții și noțiuni referitoare politraumatismelor. În referat sunt elucidate problemele privind interpretarea variată a noțiunii „leziune”, care necesită nu numai crearea unui sistem unic de apreciere a gravității traumatismului, ci și definirea „traumatismului asociat”. Autorii prezintă diverse clasificări ale politraumatismelor conform principiilor clinico-anatomice, precum și a perioadelor evolutive ale bolii traumatice etc. Aceste repere pun în evidență problemele în diagnosticul leziunilor și elaborarea tacticii medico-chirurgicale optime în tratamentul bolnavilor cu politraumatisme.

Cuvinte-cheie: politraumatisme, boala traumatică, noțiuni

Summary

The authors present the literature review the up-to-date concept and definitions of polytrauma. The interpretation of "injury" definition is discussed, fact that requires a unique system of injury severity appreciation, as well as the definition of "associated trauma". The authors present different classifications of polytrauma according to the clinical and anatomical principles, as well as the trauma evolution periods. These data highlight the injury diagnostic difficulties and the optimal treatment tactics in polytrauma patients.

Key words: polytrauma, traumatic disease, definitions

48. NAEIJE, R., SALINGRET, E., CLUMECK, N., DE TROYER, A., DEVIS, G. Is nasogastric suction necessary in acute pancreatitis? *BMJ*. 1978; ii:659–660.
49. KALFARENTZOS, F., KEHAGIAS, J., MEAD, N., KOKKINIS, K., GOGOS, C.A. -Enteral nutrition is superior to parenteral nutrition in severe acute pancreatitis: results of a randomized prospective trial. *Br J Surg*. 1997; 84:1665–1669.
50. EATOCK, F.C., BROMBACHER, G.D., STEVEN, A., IMRIE, C.W., MCKAY, C.J., CARTER, R. - Nasogastric feeding in severe acute pancreatitis may be practical and safe. *Int J Pancreatol*. 2000; 28:23–29.
51. NAKAD, A., PIESSEVAUX, H., MAROT, J.C., HOANG, P., GEUBEL, A., VAN STEENBERGEN, W., et al. - Is early enteral nutrition in acute pancreatitis dangerous? About 20 patients fed by an endoscopically placed nasogastrojejunal tube. *Pancreas* 1998; 17:187–193.
52. BEGER, H.G., RAU, B., MAYER, J., PRALLE, U. - Natural course of acute pancreatitis. *World J Surg*. 1997; 21:130–135.
53. BRADLEY, E.L., ALLEN, K.A. - A prospective longitudinal study of observation versus surgical intervention in the management of necrotizing pancreatitis. *Am J Surg*. 1991; 161:19–24.
54. LUMSDEN, A., BRADLEY, III E.L. - Secondary pancreatic infections. *Surg Gynecol Obstet*. 1990; 170:459–467.
55. BEGER, H.G., BUCHLER, M., BITTNER, R., BLOCK, S., NEVALAINEN, T., ROSCHER, R. - Necrosectomy and postoperative local lavage in necrotizing pancreatitis. *Br J Surg*. 1988; 75:207–212.
56. PEDERZOLI, P., BASSI, C., VESENTINI, S., IACONO, C., NICOLI, N., MANGIANTE, G., et al. - Necrosectomy by lavage in the surgical treatment of severe necrotizing pancreatitis. Results in 263 patients. *Acta Chir Scand*. 1990; 156:775–780.
57. DAVIDSON, E.D., BRADLEY, III E.L. - 'Marsupialization' in the treatment of pancreatic abscess. *Surgery*. 1981; 89:252–256.
58. FARKAS, S., NADUDVARI, P., TOTH, J., TUNYOGI-CSAPO, I., VEZSENYI, K. - 'Open abdomen' in the treatment of necrosis in acute pancreatitis. *Orv Hetil*. 1998; 139: 1343–1346.
59. GHIDIRIM, G., GAGAUZ, I., MISIN, I., IGNATENCO, S., VOZIAN, M., ZASTAVNIȚCHI, G. - Utilizarea vacuum aspirației (V.A.C.) în tratamentul chirurgical al pancreatitei acute severe infectate. *Buletinul Academiei de Științe a Moldovei (Științe Medicale)*. 2008, no.1(15), p.24-27.

POLITRAUMATISMELE: CONCEȚII ȘI NOȚIUNI

POLYTRAUMA: CONCEPT AND DEFINITIONS

Gheorghe GHIDIRIM¹, Gheorghe ROJNOVEANU²

¹ - *academician, dr. hab. în med., profesor universitar;*

² - *dr. hab. în med., conferențiar universitar*

Catedra Chirurgie nr. 1 "Nicolae Anestiadi"

Universitatea de Medicină și Farmacie "Nicolae Testemițanu"

Rezumat

Bazându-se pe datele recente din literatură, autorii trec în revistă unele concepții și noțiuni referitoare politraumatismelor. În referat sunt elucidate problemele privind interpretarea variată a noțiunii „leziune”, care necesită nu numai crearea unui sistem unic de apreciere a gravității traumatismului, ci și definirea „traumatismului asociat”. Autorii prezintă diverse clasificări ale politraumatismelor conform principiilor clinico-anatomice, precum și a perioadelor evolutive ale bolii traumatice etc. Aceste repere pun în evidență problemele în diagnosticul leziunilor și elaborarea tacticii medico-chirurgicale optime în tratamentul bolnavilor cu politraumatisme.

Cuvinte-cheie: politraumatisme, boala traumatică, noțiuni

Summary

The authors present the literature review the up-to-date concept and definitions of polytrauma. The interpretation of "injury" definition is discussed, fact that requires a unique system of injury severity appreciation, as well as the definition of "associated trauma". The authors present different classifications of polytrauma according to the clinical and anatomical principles, as well as the trauma evolution periods. These data highlight the injury diagnostic difficulties and the optimal treatment tactics in polytrauma patients.

Key words: polytrauma, traumatic disease, definitions

Modul diferit de abordare a principiilor de tratament, indicațiile și momentul intervențiilor chirurgicale, interpretarea variată a noțiunii „leziune” necesită nu numai crearea unui sistem unic de apreciere a gravității traumatismului, ci și mai întâi de toate, definirea noțiunii „traumatism asociat”. Cel mai reușit această noțiune a fost prezentată de Eruhin (1994): „Un rol deosebit conceptul bolii traumatice și recomandările derivate ulterior îl prezintă în tratamentul pacienților cu traumatism asociat, adică în cazul lezării concomitente a organelor din cel puțin două sau mai multe regiuni anatomice ale organismului” [1]. În definiția sa G. Țăbuleak spune (1995): „Traumatisme asociate sunt considerate leziunile mecanice simultane a două sau mai multe regiuni anatomice, inclusiv a extremităților”, remarcă importanța traumatismelor locomotorului și subliniază originea mecanică a traumei [2]. În mod analogic și Algower definește politraumatismul ca fiind leziuni ale uneia din cavitățile corpului (cap, torace sau abdomen), asociate cu una sau mai multe fracturi [3]. Experiența războaielor din Angola, Vietnam, Afganistan și a altor conflicte a determinat implementarea termenilor „leziuni multiple”, „politraumatisme”, „traumatisme asociate”. Catastrofele din transport, calamitățile naturale, accidentele din producție etc., în rezultatul cărora majoritatea suferinșilor prezintă leziuni multiple ale organelor, sistemelor și regiunilor anatomice, impun o atitudine aparte și o revizuire a organizării tratamentului acestui contingent de politraumatizați, conducând la apariția termenului de „medicină a dezastrelor și situațiilor extreme” [4].

Această întrebare este interpretată controversat în literatura mondială de specialitate, care descrie traumatismul mecanic asociat ca unul combinat. În cazul când gravitatea traumatismului, conform sistemelor existente de apreciere a severității leziunilor, depășește un anumit nivel de puncte, se utilizează termenul de „politraumatism”. Acesta definește o stare acută severă, survenită în urma unui impact de natură mecanică, termică, chimică sau electrică, caracterizată prin prezența de leziuni multiple afectând organe, sisteme sau regiuni ale organismului [5, 6]. Conform afirmațiilor lui Rieunau politraumatizatul este un rănit care are două sau mai multe leziuni traumatice majore, periferice, viscerale sau complexe și care comportă risc vital imediat sau tardiv. Diferențind politraumatizatul de polilezat, Favre și Delacroix susțin că politraumatizatul este victima agresiunilor simultane și de origini diferite, iar polilezatul este victima unor agresiuni simultane și de origine identică [5]. Pentru unificarea atitudinii de organizare și celei științifice în abordarea traumatismului asociat Abakumov și coautorii (2005) propun ca politraumatismul să fie divizat în asociat – cauzat de același agent vulnerant, și combinat - condiționat de acțiunea diferitor agenți: mecanic, termic, chimic, de radiație etc. [7]. Beuran și coautorii (2007) utilizează definiția politraumatismului acceptată actual: afectarea mai multor regiuni anatomice sau sisteme de organe, în care cel puțin o leziune sau combinația mai multor leziuni este amenințătoare de viață, severitatea lezională fiind >16 pe scara ISS (Injury Severity Score) [8, 9].

Clasificarea clinico-anatomică a lui Sokolov și coautorii (1990) este orientată în evidențierea traumatismului predominant și formularea diagnosticului într-o succesivitate anumită. Leziunea predominantă este considerată acea, care fără tratament este fatală, iar supusă tratamentului - conduce la deces în mai mult de 10% cazuri. În funcție de leziunea predominantă

autorii divizează traumatismul asociat în 7 grupe: I – traumatism cranio-cerebral asociat; II – traumatism vertebro-medular asociat; III – traumatism toracic asociat; IV – traumatism asociat abdominal și al spațiului retroperitoneal; V – traumatism asociat al locomotorului; VI – traumatism asociat cu două sau mai multe leziuni predominante; VII – trauma multiplă și traumatism asociat nesever, cu pronostic favorabil imediat și la distanță [10].

Nu mai puțin important este faptul, că după caracterul agentului lezional traumatismul asociat poate fi principal diversificat în: traumatism deschis provocat prin armă albă sau armă de foc și traumatism închis. În funcție de caracterul predominant al traumatismului se disting: politraumatisme cu predominanță toracică; politraumatisme cu predominanță cranio-cerebrală, medulară și facială; politraumatisme cu predominanță abdominală; politraumatisme cu predominanță a traumatismelor extremităților osoase, nervoase și vasculare [5].

În funcție de gravitatea leziunilor în politraumatisme se disting 3 categorii de pacienți: 1) politraumatizați, la care funcțiile vitale sunt alterate cu iminență de stop respirator și cu hemodinamică instabilă prin hemoragie severă. Măsurile de urgență impun asigurarea permeabilității căilor respiratorii, înlăturarea factorilor care împiedică expansiunea pulmonară, ventilația artificială, resuscitarea cardiacă și oprirea hemoragiei în primele 5-10 minute de spitalizare (toracotomie, laparotomie) [5]; 2) politraumatizați ale căror leziuni nu impun măsuri de extremă urgență și care permit 1-2 ore pentru investigații, precizări de diagnostic; 3) politraumatizați la care leziunile permit timp suficient pentru precizarea de sediu, diagnostic, gravitate și supraveghere pentru ore și chiar zile [11].

Ășadar, politraumatizatul cu complexul de leziuni trebuie privit nu numai prin concepție anatomo-fiziologică și anatomică, ci având în vedere, în primul rând, răspunsul fiziopatologic al organismului față de leziuni, care prin cercuri vicioase progresează geometric. Politraumatizatul sintetizează sedii traumatice multiple cu o reacție imediată și tardivă, având în mare măsură potențial evolutiv spre sindromul de insuficiență organică multiplă [5].

De pe poziții nozologice generale boala traumatică prezintă un fenomen patologic complex [12]. Manifestările clinice și gravitatea acesteia depind de asocierea imprevizibilă a momentelor, cum ar fi: proprietățile factorului etiologic, locul de impact, puterea și durata acțiunii acestuia, condiții endo- și exogene concrete ce determină reactivitatea organismului etc. BT reprezintă viața organismului accidentat din momentul traumatismului până la însănătoșire sau la deces [13].

Considerând BT ca rezultatul leziunilor în urma acțiunii mecanice excesive, rămâne neelucidată întrebarea cu privire la traumatismul ușor. Pornind de la ideea că esența nozologică a oricărei boli este determinată de factorul etiologic, atunci atât leziunile ușoare, cât și cele severe trebuie atribuite bolii traumatice. Acest fapt, de asemenea, este condiționat de semnificația socială, deoarece traumatismul ușor în structura traumelor constituie 91-92%, dar conduce la pierderea capacității de muncă pe lungă durată, provocând un impact moral major. În opinia lui Eliskii și coaut. (2003) acest tip de traumatism, chiar dacă nu este însoțit de dereglări serioase ale funcțiilor vitale ale organismului, dar conduc la pierderea îndelungată a capacității de muncă, trebuie considerat ca formă ușoară a BT [14]. Mulți

cercetători au încercat să evidențieze perioade cât mai tipice în evoluția BT, apreciindu-le denumirea și originea acestora. Din punct de vedere practic, cea mai reușită periodizare a BT a fost propusă de Selezniiov și Hudaiberenov, care deosebesc 4 perioade: I – reacția acută la traumatism, care include pierderea sangvină acută, șocul traumatic, toxicoza traumatică etc. (până la 2 zile); II – perioada manifestărilor precoce (până la 14 zile); III – perioada manifestărilor tardive (după 14 zile); IV – perioada de reabilitare [15]. Mulți autori numesc prima perioadă a BT – perioada de șoc. Aceasta orientează medicul spre utilizarea diferitor măsuri de extremă urgență de diagnosticare și de resuscitare cu scopul salvării vieții accidentatului. Divizarea BT în forme clinice este determinată de procesele patologice specifice în traumele cu diversă localizare. În opinia lui Eliskii și a coaut. (2002) merită atenție clasificarea propusă, ținând cont de principiul anatomo-topografic: 1) cranio-cerebrală; 2) maxilo-facială; 3) vertebro-medulară; 4) toracică; 5) abdominală; 6) a bazinului; 7) a locomotorului; 8) mixtă [16]. În cazul formei mixte sunt posibile oricare asocieri ale leziunilor.

În practica medicală această divizare ar determina elaborarea unor noi atitudini în stabilirea gravității, prognozarea exodului, duratei evoluției BT și acordarea asistenței specializate, precum și estimarea eficacității tratamentului. Gravitatea BT este determinată de modificările diferitor organe și sisteme, profunzimea dereglărilor funcțiilor vitale și a celor sistemice, cât și de severitatea complicațiilor evolutive ale acesteia. Similar celorlalte maladii, este rațional de evidențiat forma ușoară, medie și severă. Actualmente sunt elaborate insuficient criteriile gravității BT, care corelează preponderent cu gradele șocului. Însă gravitatea BT în perioadele evolutive ulterioare poate fi determinată de un șir de alți factori, de care este necesar de ținut cont în procesul tratamentului. În cazul evoluției acute a bolii, însănătoșirea survine în timp scurt, determinat de restabilirea funcției organului lezat. Durata îndelungată a BT este condiționată de declanșarea complicațiilor, care deseori în evoluția ulterioară a acesteia obțin caracter independent.

În prezent traumatismul asociat sever este considerat o formă deosebită de patologie în chirurgia de urgență. Evoluția cu caracter stadial, succesivitatea de apariție a manifestărilor clinice în traumatismul asociat sever și a complicațiilor acestuia, au și argumentat implementarea noțiunii de „boală traumatică”. Acest termen presupune o categorie clinică specială, care permite de a analiza prin prisma obiectivelor diagnostic-curative nu faze separate și complicații (șocul, perioada postșoc, complicațiile infecțioase, perioadele de reconvalescență și reabilitare), ci întregul proces integral până la exodul definitiv al traumatismului [1]. În traumatismul asociat fiecare leziune mecanică a țesuturilor și organelor, fie și nemortală, își aduce contribuția proprie în declanșarea proceselor patologice în organismul accidentatului, agravând dezorganizarea funcțională. Ansamblul consecințelor funcționale al tuturor leziunilor existente determină riscul bolii traumatice în general. Factorii patologici în traumatismul asociat nu se sumează împreună, ci creează efectul de agravare, conducând spre o evoluție mai gravă a fiecărei leziuni în parte, acest fenomen încadrând noțiunea de sindromul de agravare reciprocă [1], care include următorii factori patogenetici: multitudine de surse cu impulsație aferentă patologică; multiple surse de hemoragie; dereglarea funcției de coordonare a sistemului nervos central în cazul șocului sever și a traumatismului cranio-cerebral; prezența multiplelor focare de necroză primară, iar ulterior secundară, care sporesc nivelul intoxicației.

Conform studiilor lui Gumanenko și coautorilor (2004), formele evolutive principale ale fazei acute ale BT sunt șocul traumatic (62,8%), coma cerebrală (18,3%), insuficiența respiratorie acută (13,2%) și insuficiența cardiacă acută (5,7%), care și determină dificultățile tactice în traumatismul asociat [17].

Elucidarea unor noțiuni unificatorii privitor la politraumatism, precum și a unei imagini certe despre diversitatea proceselor patologice din organele interne în rezultatul traumatismului asociat facilitează problemele clinicianului în diagnosticul leziunilor și elaborarea tacticii medico-chirurgicale optime în tratamentul bolnavilor cu asemenea traumatisme.

Bibliografie

1. ЕРУХИН, И.А., ШЛЯПНИКОВ, С.А., Экстремальное состояние организма. СПб.: Эскулап, 1997, 304 с.
2. ЦЫБУЛЯК, Г.Н. Лечение тяжелых и сочетанных повреждений. СПб: Гиппократ, 1995, 432 с.
3. PROCA, E. *Tratat de patologie chirurgicală*. București, 1998, 1201 p.
4. ПУШКОВ, А.А. Сочетанная травма. Ростов на Дону: Феникс. 1998, 320 с.
5. MOGOȘAN, A. Bolnavul politraumatizat. În: *Tratat de patologie chirurgicală*. Sub red. Eugen Proca. București, 1998, p.374-398
6. УСЕНКО, Л.В., БЕЛОЦЕРКОВЕЦ, О.В. Современные аспекты интенсивной терапии политравмы с превалированием торакальной травмы на догоспитальном и госпитальном этапе. *Медицина неотложных состояний*. 2007; 5(12):10-9
7. АБАКУМОВ, М.М., ЛЕБЕДЕВ, Н.В., МАЛЯРЧУК, В.И. Повреждения живота при сочетанной травме. Москва, Медицина, 2005, 174 с.
8. BEURAN, M., TURCULEȚ, C., MORTEANU, S. Elemente de traumatologie. În: *Manual de chirurgie*. Vol.II. Sub redacția Popescu I, Beuran M. Editura Universitară Carol Davila, 2007, p.977-1016
9. DEMETRIADES, D., CHAN, L.S., VELMANOS, G., et al. TRISS methodology in trauma: the need for alternatives. *J Surg*. 1998, vol. 85, no.3, p.379-384.
10. ЕРМОЛОВ, А.С., АБАКУМОВ, М.М., СОКОЛОВ, В.А., КАРТАВЕНКО, В.И., ЕПИФАНОВА, Н.М. Общие вопросы оказания медицинской помощи при сочетанной травме. *Хирургия*. 2003; 3(12):7-11
11. BURCH, J.M., FRANCIOSI, R.J., MOORE, E.E. Trauma. In: *Principles of Surgery*. Ed. by Schwartz SI. 7th Edition, New York: McGraw-Hill Company, 1999, p.161-226.
12. ГУДУМАК, В.С., КАШИНСКИЙ, Ю.Б., МАРЧЕНКО, В.П., НИГУЛЯНУ, В.И., и др. Множественная и сочетанная травма сопровождающаяся шоком. Клиника, диагностика и лечение. Кишинев: Штиинца, 1993, 239 с.
13. ДЕРЯБИН, И.И., НАСОНКИН, О.С. Травматическая болезнь. Л.: Медицина, 1987, 304 с.
14. ЕЛЬСКИЙ, В.Н., КЛИМОВИЦКИЙ, В.Г., ПАСТЕРНАК, В.Н., ШПАЧЕНКО, Н.Н., ЗОЛОТУХИН, С.Е., КРЮК, Ю.Я. Концепция травматической болезни на современном этапе и аспекты прогнозирования ее исходов. *Архив клинической и экспериментальной медицины*. 2003; 12(1):87-92
15. СЕЛЕЗНЕВ, С.А., ХУДАЙБЕРЕНОВ, Г.С. Травматическая болезнь (актуальные аспекты проблемы). Алма-Ата: Ылым, 1984, 224 с.
16. ЕЛЬСКИЙ, В.Н., КЛИМОВИЦКИЙ, В.Г., ЗОЛОТУХИН, С.Е., КРЮК, Ю.Я., ШПАЧЕНКО, Н.Н., ДЛУГОКАНСКИЙ, Д.М., ЕЛЬСКИЙ, А.В. Избранные аспекты патогенеза и лечения травматической болезни. Донецк: ООО Лебедь, 2002, 360 с.
17. ГУМАНЕНКО, Е.К., НЕМЧЕНКО, Н.С., ГОНЧАРОВ, А.В., ПАШКОВСКИЙ, Э.В. Патогенетические особенности острого периода травматической болезни. Травматический шок – частое проявление острого периода. *Вест хирургии им. И.И.Грекова*. 2004; 163(6):52-6

TRATAMENTUL CHIRURGICAL AL PANCREATITEI CRONICE (Revista literaturii)

SURGICAL TREATMENT OF ACUTE PANCREATITIS (A review)

Gheorghe GHIDIRIM¹, Igor MIȘIN², Ion GAGAUZ³, Marin VOZIAN⁴

¹ - dr. hab. în med., prof. univ., academician;

² - dr. hab. în med., conf. cerc.;

³ - dr. în med., conf. cerc.;

⁴ - asistent univ.

Catedra Chirurgie nr. 1 "N. Anestiadi" și Laboratorul de Chirurgie Hepato-Bilio-Pancreatică,
Universitatea de Medicină și Farmacie "N. Testemițanu",
Centrul Național Științifico-Practic de Medicină de Urgență, Chișinău, Moldova

Rezumat

Tratamentul pancreatitei cronice (PC) este o provocare pentru chirurghi. Pe parcursul ultimelor decenii, completarea cunoștințelor despre patofiziologia PC, ameliorarea rezultatelor rezecțiilor pancreatice majore, precum și integrarea metodelor sofisticate de diagnostic în practica clinică au condus spre modificări esențiale în chirurgia PC. În această revistă a literaturii se vor detalia indicațiile pentru tratamentul chirurgical a PC, procedeele chirurgicale și rezultatele acestora.

Summary

Treatment of chronic pancreatitis (CP) is a challenging condition for surgeons. During the last decades, increasing knowledge about pathophysiology of CP, improved results of major pancreatic resections, and integration of sophisticated diagnostic methods in clinical practice have resulted in significant changes in surgery for CP. This review will detail the indications for surgery in CP patients, the surgical procedures, and the results.

Introducere

Pancreatita cronică (PC) este o patologie inflamatorie cronică a pancreasului, frecvent asociată de complicații ce pot necesita tratament chirurgical [1-3]. Incidența PC este de 5-10 cazuri la 100 000 populație [4, 5] și a crescut de patru ori în ultimii 30 de ani, fapt explicat prin diagnosticarea sporită datorită definiției mai vaste și progreselor imagisticii.

Din cauza înțelegerii limitate a patogenezei PC, evoluției clinice imprevizibile și controverselor în criteriile diagnostice și opțiunile terapeutice, managementul pacienților cu PC rămâne o problemă dificilă. Majoritatea bonavilor este tratată conservativ și nu necesită intervenții chirurgicale [6], deși 20% din pacienți necesită administrare frecventă de analgetice opioide. În general, pacienții sunt programați pentru tratament chirurgical tardiv în evoluția bolii, când procesul poate fi stopat sau stabilizat, dar nu regresat. Dificultățile specifice chirurgiei pancreatice sunt evidențiate mai mult în PC din cauza inflamației în pancreas și parapancreatic, fapt ce duce la ștergerea planurilor și limitelor anatomice. Selectarea procedeei chirurgicale nu este întotdeauna ușoară și poate fi influențată de mai mulți factori, inclusiv localizarea procesului patologic, tratamentul anterior și suspectarea la cancer.

Indicațiile de bază pentru tratamentul chirurgical al PC sunt durerea persistentă, suspexție la malignizare și implicarea organelor adiacente. Scopul tratamentului chirurgical este ameliorarea calității vieții a pacienților. Tactica chirurgicală în PC trebuie individualizată conform particularităților anatomice, caracteristicii durerii, funcțiilor endocrine și exocrine și co-

morbidităților. Abordul chirurgical implică de obicei procedee de drenare în caz de duct dilatat și procedee de rezecție în caz de duct îngust, inclusiv pancreatojejunostomie longitudinală, pancreatoduodenectomie (procedeele Whipple), pancreatoduodenectomie cu păstrarea pilorului, pancreatectomie distală, pancreatectomie totală, rezecție cefalopancreatică cu păstrarea duodenului (procedeele Beger), rezecția locală a cefalului pancreasului cu pancreatojejunostomie longitudinală (procedeele Frey) și procedeele Berne.

Drenarea ductului pancreatic

Decompresia și drenarea ductului reprezintă baza tratamentului chirurgical pentru ductul Wirsung dilatat și stenozat, cu sau fără calculi (Fig. 1a,1b). Duval [7], în 1954, a descris pancreatojejunostomia caudală cu rezecția cozii pancreasului, Puestow și Gillesby [8], în 1958, au modificat tehnica decompresiei chirurgicale a sistemului ductal pancreatic la pacienții cu PC. Ei au descris drenarea „retrogradă” a ductului pancreatic, care implica o anastomoză longitudinală dintre ductul Wirsung și o ansă jejunală Roux-en-Y. Procedeele lor originale implica rezecția distală a cozii pancreasului și splenectomie pentru a permite o pancreatojejunostomie extinsă. În 1960 Partington și Rochelle [9] au propus o modificare a acestui procedee, care implica anastomoză directă dintre suprafața anterioară a pancreasului cu jejunul (Fig. 2a, 2b). Această simplificare permitea nu numai păstrarea splinei, dar și reducea volumul necesar de mobilizare a pancreasului, reducând astfel durata operației și volumul pierderii sangvine. Ei au descris, de asemenea, că decompresia trebuie să implice toată lungimea sistemului duc-

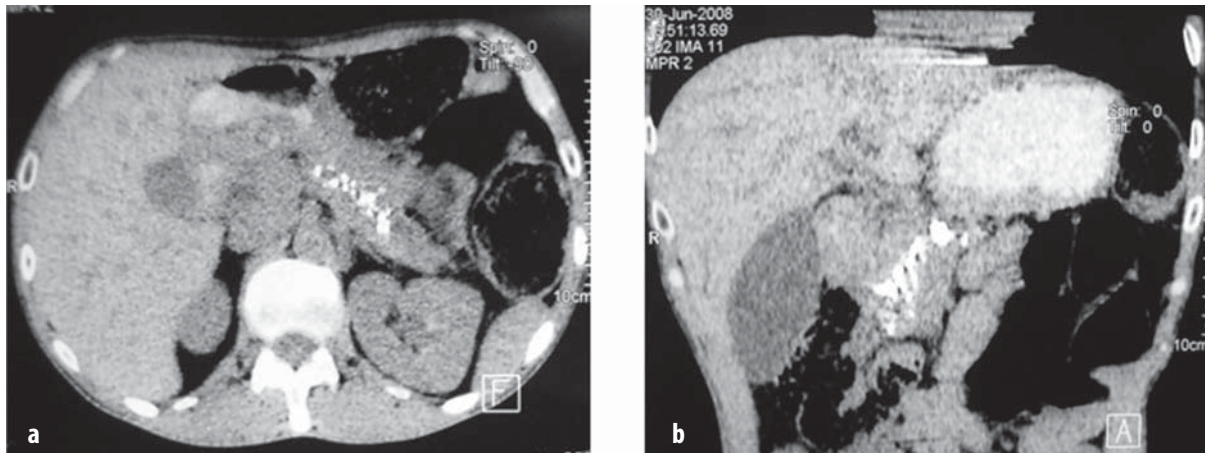


Figura 1. a) Duct Wirsung dilatat cu calculi în lumen, secțiune orizontală TC (material propriu); b) Duct Wirsung dilatat cu calculi în lumen, reconstrucție frontală TC (material propriu).

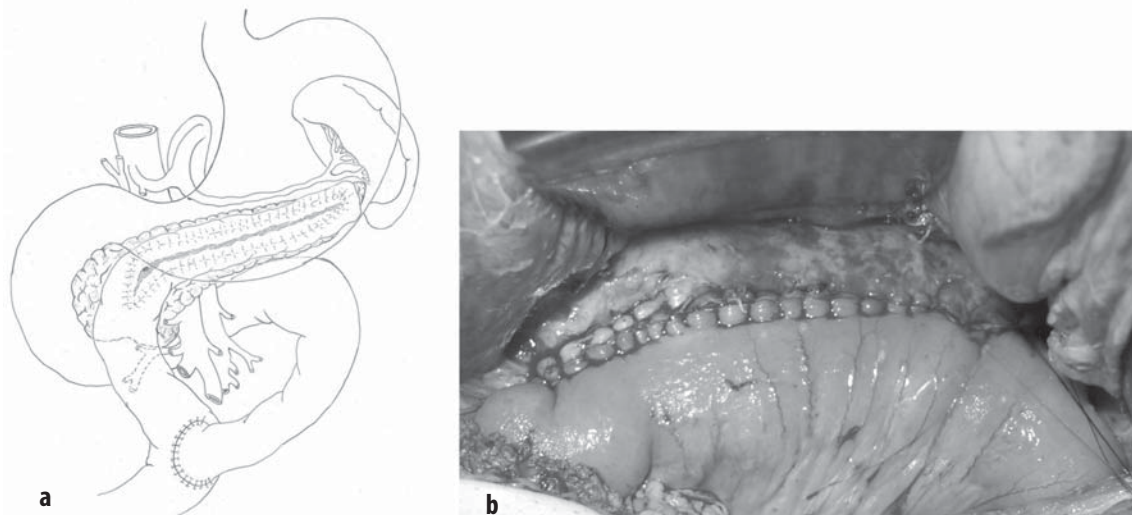


Figura 2. a) Schema modificării Partington și Rochelle a procedurii Puestow; b) PJL. Aspect final (imagine intraoperatorie proprie).

Tabelul 1

Procedeele rezecționale pancreatice[2, 25-34]

Referințe	Procedeu	No. de pacienți	Mortalitate generală (%)	Morbiditate (%)	IE postoperatorie (%)	Rezolvarea durerii (%)
Heise et al 2001 [25]	PPPD vs. DP	41	4.8	-	67	54
		26			50	89
Jimenez et al 2000 [26]	PPPD vs. Whipple	39	1.4	44	63	60
		33			77	70
Sakorafas et al 2001 [27]	DP	40	0	15	47	81
Sakorafas et al 2000 [28]	PPPD vs. Whipple	33	3.0	32	36	89
		72				
Vickers et al 1999 [29]	PPPD vs. Whipple	18	0	31	-	71
		14				
Beger et al 1999 [30]	Beger	504	0.8	-	21	79
Traverso și Kozarek 1997 [31]	Whipple	47	0	36	22	100
Evans et al 1997 [2]	Whipple vs. Beger	15	-	73	30	70
		18	-	55	60	70
Martin et al 1996 [32]	PPPD	45	2.1	54	46	92
Frey și Amikura 1994 [33]	Frey	50	0	22	11	87
Stone et al 1988 [34]	Whipple vs. TP	15	0	20	47	70
		15			53	67

IE: insuficiență endocrină; PPPD: pancreatoduodenectomie cu păstrarea pilorului; DP: pancreatectomie distală; TP: pancreatectomie totală.

Tabelul 2

Studii controlate randomizate ce compară procedeele chirurgicale pentru tratamentul PC [22, 35-38]

Referințe	Procedeu	No. de pacienți	Follow-up (luni)	Rezultate
Izbicki et al 1998 [35]	PPPD vs. Frey	61	24 (media)	Calitate mai bună a vieții și mai puține complicații spitalicești la procedeuul Frey; rezoluție a durerii și funcție pancreatică egale
Izbicki et al 1997 [36]	Beger vs. Frey	74	30 (media)	Morbiditate redusă la procedeuul Frey; rezoluție a durerii, funcție pancreatică și calitatea vieții egale
Izbicki et al 1995 [37]	DPPHR vs. Frey	42	18 (media)	Rezoluție a durerii, restabilire ponderală, funcție pancreatică și calitatea vieții egale
Buchler et al 1995 [22]	DPPHR vs. PPPD	40	6	Mai puțină durere, restabilire ponderală și funcție endocrină mai bune, morbiditate redusă în DPPHR
Klempa et al 1995 [38]	DPPHR vs. Whipple	43	36-66	Rezoluție mai bună a durerii și diabet de novo mai redus la DPPHR; mortalitate și morbiditate egale
<i>PPPD: pancreatoduodenectomie cu păstrarea pilorului; DPPHR: rezecție cefalopancreatică cu păstrarea duodenului</i>				

tal de la coada pancreasului la cefalul pancreasului; avantajul acestei decompresii extinse este facilitarea considerabilă a înlăturării calculilor din duct. Acest procedeu Puestow modificat, pancreatojejunostomia longitudinală (PJL), este orientat spre multiplele obstrucții tipice pentru acești pacienți și rămâne un procedeu preferat în decompresia ductală în PC [10].

PJL trebuie inclusă în opțiuni pentru pacienții cu PC și duct Wirsung dilatat (≥ 7 mm) [11-13]. Tehnica chirurgicală include o revizie minuțioasă a abdomenului, expunerea largă a suprafeței anterioare a pancreasului prin disecția ligamentului gastrocolic, mobilizarea unghiului hepatic al colonului și manevra Kocher [10]. Ductul pancreatic dilatat poate fi frecvent identificat prin palpate și confirmat prin puncție și aspirație a secretului pancreatic. Când ductul nu este palpabil, poate fi de folos ultrasonografia intraoperatorie. Ductul este incizat longitudinal și toți calculii ductali sunt înlăturați [10]. Se prepară o ansă jejunală Roux-en-Y la 30 de cm de la ligamentul Treitz, cu aplicarea pancreatojejunostomiei latero-laterale retrocolice.

O trecere înrevistă a mai multor pacienți supuși acestui procedeu ne dă argumente că PJL ameliorează durerea abdominală cronică în cazul a 65% -93% pacienți [11, 12, 14]. Ratele de morbiditate și mortalitate sunt în general reduse, constituind în medie 20% și 2% respectiv [11, 12, 15, 16]. Cea mai mare grupă include 124 de pacienți cu PC, care au suportat PJL modificată și a fost raportată de Nealon și Marin [14]. 106 din 124 de pacienți au confirmat rezoluția completă a durerii, definită prin sistarea preparatelor narcotice, la 6,5 ani postoperator. Succesul intervenției este corelat, probabil, atât cu selectarea tehnicii, cât și a pacienților. Bradley [11] a raportat că decompresia ductului mai mică de 6 cm, este asociată cu reducerea inadecvată a durerii comparativ cu decompresia de peste 6 cm. Mai mult ca atât, dimensiunile ductului de peste 7 mm, de asemenea, au corelat cu succesul tratamentului.

În pofida acestor rezultate, rezultatele la distanță la pacienții cu PJL demonstrează că până la 50% de pacienți dezvoltă simptome recidivante și 10-35% nu obțin ameliorarea durerii [16, 17].

Rezecția pancreatică

Cele mai răspândite indicații pentru rezecția pancreatică drept tratament de elecție la pacienții cu PC sunt: ipoteza lui Longmire care presupune, că capul pancreasului este "pacemaker"-ul durerii pancreatice în PC [18], durerea persistentă în PC cu duct îngust predominant cefalică [19], incidența înaltă

a afectării ductului și masă inflamatorie în capul pancreasului [20-24].

Rezultatele procedeele rezecționale pancreatice la pacienții cu PC, bazate pe cohorte vaste din marile instituții medicale specializate în chirurgia pancreatică, sunt sumate în Tabelul 1 [2, 25-34]. Din păcate, doar câteva studii controlate randomizate, care sunt reflectate în Tabelul 2, au comparat diverse procedee chirurgicale [22, 35-38].

Pancreatoduodenectomie (procedeu Whipple)

Inițial acest procedeu a fost descris inițial pentru rezecția tumorilor periampulare, însă a fost utilizat și în tratamentul chirurgical a pacienților cu PC. Este un procedeu sigur, cu mortalitate spitalicească de 0% -5% [39], și ameliorarea durerii postoperator în 50%-75% la distanță [31, 34]. Acest procedeu este asociat cu rezultate la distanță nesatisfăcătoare la pacienții cu PC: funcție digestivă postoperatorie compromisă inclusiv dumping, diaree, ulcer peptic, dispepsie și diabet zaharat responsabil pentru morbiditatea și mortalitatea postoperatorie tardivă [35, 40]. Rezultatele chirurgicale la distanță, în special calitatea vieții a pacienților, sunt dezamăgitoare în unele studii [35, 41, 42].

Pancreatoduodenectomie cu păstrarea pilorului (PPPD)

Acest procedeu a fost descris de Traverso și Longmire în 1978. Ei au încercat să reducă dereglările fiziologiei gastrointestinale observate la pacienții ce au suportat operația Whipple, inclusiv scădere ponderală, diaree, dumping, dereglarea evacuării gastrice și ulcere anastomotice. Rezultatele la distanță arată reducerea semnificativă a incidenței dereglărilor gastrointestinale după PPPD comparativ cu procedeuul Whipple [43], și asigură o calitate mai bună a vieții după PPPD [44]. Un studiu vast retrospectiv a arătat rezultate comparabile ale funcției pancreatice postoperator după aceste două procedee [26], pe când Berberat et al [45] au raportat că menținerea funcției aproape normale a tractului gastrointestinal superior a arătat reducerea incidenței steatoreei și insuficienței exocrine postoperator, comparativ cu procedeuul Whipple. Totuși, Müller et al [46] au raportat trei dezavantaje majore ale PPPD la pacienții cu PC: incidența crescută a sechelelor postoperatorii a evacuării gastrice întârziate tranzitorii (30%-50% pacienți), frecvent asociată de creștere ponderală încetinită; risc de colangită; și insuficiență endocrină și exocrină la distanță la peste 45% de pacienți.

Pancreatectomie distală (DP)

DP este o procedură sigură, cu mortalitate perioperatorie de 0%-3,8% și morbiditate de 15%-31% și poate fi sau nu asociată de splenectomie [25,27]. Sawyer și Frey [47] au accentuat că DP trebuie să fie utilizată doar la pacienți selectați cu PC (duct pancreatic <5 mm, limitarea patologiei la corpul și/sau coada pancreasului) și au raportat ameliorarea adecvată a durerii la 90% pacienți cu PC distală la 4 ani postoperator. Rattner et al [48], însă, au raportat ameliorarea adecvată a durerii numai la 31% pacienți cu PC distală care au suportat DP. În două studii recente, DP cu păstrarea splinei a redus durerea la 72%-82% pacienți cu PC [49,50].

Hutchins et al [51] au publicat datele unei serii de 90 de pacienți care au suportat DP pentru PC. Din 84 de pacienți urmăriți la distanță, 48 au avut durere abdominală minimală sau absentă. Din acești pacienți 46% au devenit diabetici la 2 ani. Schoenberg et al [52] au raportat 74 de pacienți cu DP pentru PC urmăriți la 58 luni; 88% pacienți au avut reducere semnificativă a durerii și 66% o creștere ponderală, pe când 22% au făcut diabet zaharat.

Pancreatectomie totală (TP)

TP cu păstrarea duodenului și a splinei a fost descrisă pentru tratamentul condițiilor benigne, care necesită înlăturarea întregului pancreas. Acest procedeu a fost indicat de asemenea pacienților cu dureri persistente, la care rezecția parțială nu a avut efect, în cazul celor cu insuficiență endocrină și exocrină totală [53], și pentru cei cu pancreatită ereditară sau cancer pancreatic familial, drept profilaxie a cancerului [54, 55]. Principala contraindicație pentru această procedură este prezența sau suspjecția de cancer pancreatic. TP duce la morbiditate postoperatorie semnificativă, manifestată prin diabet insulin-dependent și insuficiență exocrină cu malabsorbție. Totuși implementarea autotransplantării de insule pancreatice a condus la restabilirea interesului pentru acest procedeu în calitate de o modalitate de tratament pentru PC terminală. Au fost raportate mai multe cazuri de TP cu autotransplantare de insule pancreatice (infuzie de celule insulare izolate în vena porta după pancreatectomie) cu rezultate bune în controlul insuficienței endocrine pancreatice [56, 57]. Unii pacienți nu au mai avut nevoie de insulină [57], pe când unii pacienți pot necesita insulină exogenă [58].

O analiză comparativă a TP versus procedeu Whipple [34] a arătat că TP s-a soldat cu dispariția completă a durerii la 27% pacienți, comparativ cu 53% din lotul Whipple și 33% pacienți care au suportat TP au acuzat persistarea durerii postoperator. Pe lângă aceasta, unii autori au raportat mortalitate spitalicească de 26%-47%, cu rezoluția completă a durerii în 75%-83% în loturile cu TP, cu sau fără păstrarea splinei și a duodenului [42, 48].

Rezecție cefalului pancreasului cu păstrarea duodenului (procedeu Beger)

Rezecția cefalului pancreasului, cu păstrarea duodenului, a fost pentru prima dată descrisă de Beger et al [20]. Indicațiile pentru acest procedeu sunt: durerea abdominală persistentă, PC cu duct îngust și afectarea predominant cefalică. Procedeu Beger este contraindicat în caz de suspectare pentru cancer pancreatic [30]. Tehnica chirurgicală constă din transecția ventrală a colului pancreasului rezecție subtotală a capului, combinată cu anastomoza dintre o ansă jejunală Roux-en-Y,

cu porțiunea distală restantă a pancreasului și cu marginea de țesut pancreatic adiacentă suprafeței interne a duodenului [59] (Fig. 3). Scopul acestui procedeu este de a trata numai capul pancreasului mărit, unde se localizează preponderent patologia, și de a păstra duodenul, care are un rol crucial în reglarea digestiei și metabolismului glucozei.

Beger et al. [30] au raportat o experiență de 26 ani, care a inclus 504 pacienți cu PC și masă inflamatorie cefalopancreatică, care au suportat acest procedeu. Urmărirea la 5,7 ani a demonstrat că la 91,3% pacienți a dispărut durerea după operația Beger, rata mortalității spitalicești a fost 0,8% și rata letalității tardive a fost de 8,9%-12,6%, comparativ cu 20,8%-35% la pacienții neoperați. Nu au fost furnizate date despre efectul acestui procedeu asupra steatoreei sau necesității de enzime pancreatice. Un studiu randomizat cu 20 pacienți per procedeu - Beger versus Whipple - a arătat că pacienții care au fost supuși procedeuului lui Beger au avut dureri suportabile și o restabilire ponderală ridicată, însoțită de toleranță glucidică mai bună la termen de 6 luni postoperator [22].

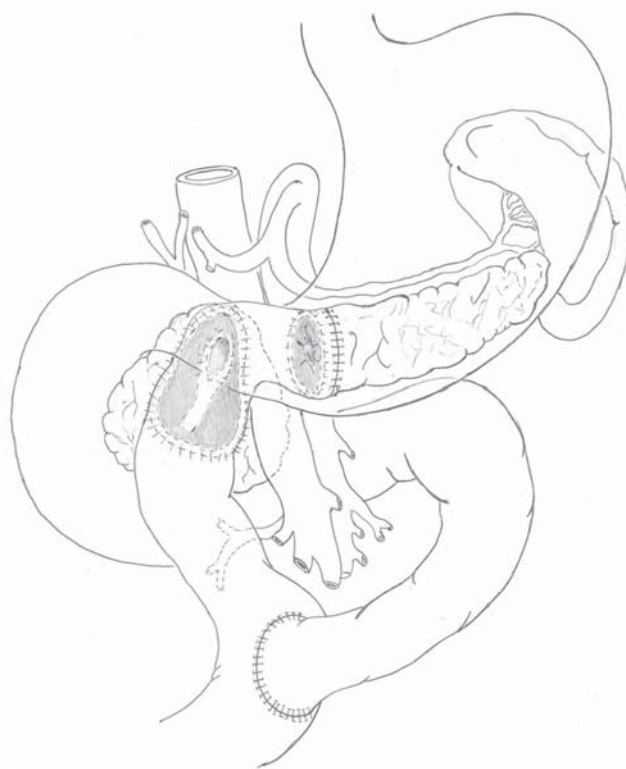

Figura 3. Schema procedurii Beger

Rezecție locală cefalopancreatică cu pancreatojejunostomie longitudinală (procedeu Frey)

O modificare a procedurii Beger a fost descrisă de Frey în 1987 [21]. Acest procedeu constă din rezecția subtotală a capului pancreasului cu păstrarea duodenului combinată cu PJJL. Rezecția capului pancreasului permite deschiderea ductului Wirsung pe traiect spre duoden și asigură drenajul tuturor ducturilor pancreatice prin extinderea ansei Roux spre duoden [60] (Fig. 4a,4b,4c). Această operație a fost creată cu scop de a evita aspectele tehnice mai complicate ale procedurii Beger, divizarea colului pancreatic și necesitatea pentru 2 anastomoze pancreatice separate [60]. Este descrisă, de asemenea, pentru pacienții cu PC „predominant

cefalică”, asumând că capul pancreasului, cu ducturi fibrozate și stenozate, nu este adecvat rezolvat prin simpla decompresie a ductului Wirsung în cadrul procedurii Puestow [60]. Procedul Frey este indicat și pentru pacienții cu PC cu duct îngust și pentru pacienții cu dilatare ușoară și strictură a ductului pancreatic proximal [21, 60]. Imposibilitatea de a exclude tumori maligne pancreatice este o contraindicație pentru efectuarea procedurii Frey [60].

Procedul Frey este asociat cu mortalitate operatorie de 0% și o morbiditate perioperatorie de 22% [33, 60]. Rezolvarea excelentă a durerii a fost obținută la 74,5% pacienți după 37 luni, pe când progresarea insuficienței endocrine (11%) și exocrine (11%) a fost minimă și mai mică comparativ cu alte procedee [60]. Într-un studiu randomizat prospectiv, efectuat la Universitatea din Hamburg, procedul Frey a fost comparat cu PPPD [35]. Rata morbidității a constituit 19,4% în lotul Frey și 53,3 în lotul PPPD; scorul durerii a scăzut postoperator cu 94% și 95% respectiv. La 2 ani postoperator calitatea globală a vieții s-a ameliorat cu 71% și 43% respectiv.

Într-un studiu prospectiv randomizat, efectuat de Izbicki et al [37], procedul Frey a fost comparat cu procedul Beger. La 1,5 ani postoperator pacienții supuși procedurii Frey sau Beger au demonstrat o reducere a scorului durerii de 94% și 95% respectiv. Ambele loturi de pacienți au avut o creștere a indicilor calității vieții de 67%, fără a fi observate diferențe semnificative a funcției endocrine și exocrine între loturi.

Procedul Berne

Rezecția pancreatică implică controlul afluenților venei mezenterice superioare (VMS), inferior de capul pancreasului, precum și separarea suprafeței posterioare a pancreasului de VMS și de eventualele vene colaterale. Aceasta este cea mai meticuloasă etapă în rezecția capului pancreasului, în-deosebi când sunt prezente semne de hipertensiune portală. Patologia venei porte contribuie la morbiditate intra- și postoperatorie în chirurgia pancreatică. Luând în considerație aceste momente, Gloor et al. [61], în 2001, au descris o modificare a rezecției cefalopancreatice cu păstrarea duodenului – modificarea Berne. Accesul la pancreas este efectuat prin disecția ligamentului gastrocolic după mobilizarea flexurii hepatice a colonului și manevra Kocher. La această etapă este identificată vena porta, care rămâne sub control vizual. În prezența hipertensiunii portale și a venelor colaterale autorii nu recomandă disecția retopancreatic pe axul suprafeței anterioare a venei mezenterice superioare. Capsula anterioară a capului pancreasului este incizată și cefalul pancreatic mărit se excizează practic în întregime, lăsând posterior doar o punte subțire de țesut pancreatic și coledocul și ductul Wirsung deschise (Fig. 5). Apoi ducturile deschise sunt incluse în anastomoza terminolaterală a capului pancreasului cu ansa jejunală interpusă. Dacă ductul pancreatic are stenoze multiple, acesta este deschis pe traiect spre corp și coadă, și anastomozat conform modificării procedurii Puestow, cum a fost propus de Frey și Smith [21].

Königer et al. [62] au efectuat un studiu randomizat prospectiv, comparând procedul Berne cu procedul Beger. Au fost randomizați 56 pacienți pentru procedul Berne sau Beger. Calitatea vieții la doi ani postoperator nu a fost semnificativ diferită între loturi – Beger 65,6% vs. Berne 71,3%, $P = .371$, însă procedul Berne este mai simplu de efectuat, timpul

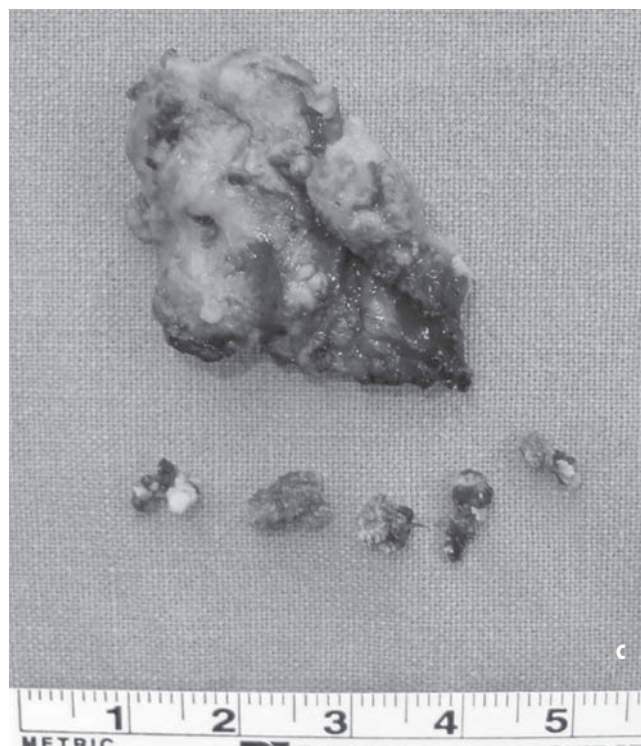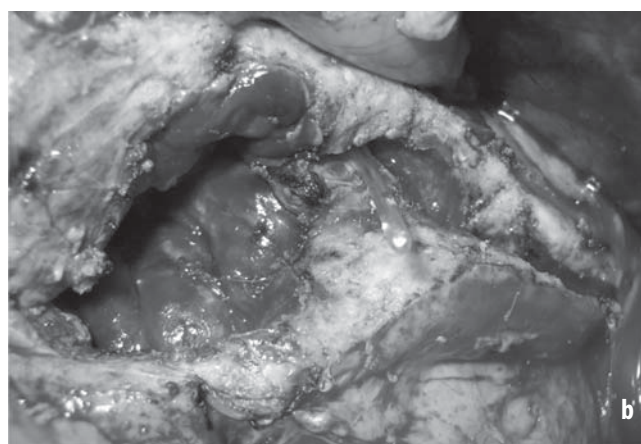

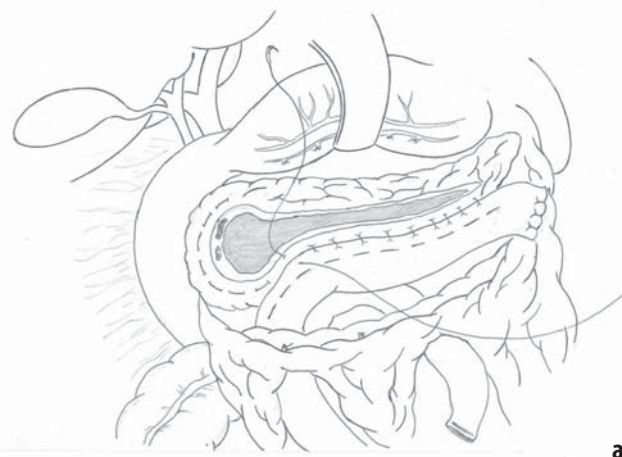
Figura 4. a) Schema procedurii Frey; b) Procedul Frey: rezecția subtotală a capului pancreasului și deschiderea ductului Wirsung pe traiect. Se observă drenul în regiunea coledocowirsungostomie interne (imagine intraoperatorie proprie); c) Țesut pancreatic rezecat și calculii extrași din Wirsung (imagine proprie).

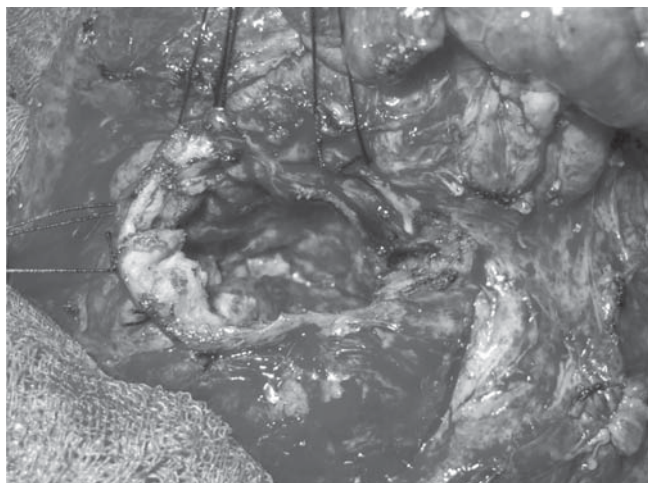


Figura 5. Procedeu Berne: imagine după excizia subtotală a capului pancreasului (imagine proprie).

operației și durata spitalizării au fost mai mici comparativ cu procedeu Beger original.

Sușținem părerea că toate tipurile de rezecție a capului pancreasului sunt eficiente în rezolvarea durerii din PC [63]. Alegerea pancreatoduodenectomiei (procedeu Whipple sau

PPPD) este necesară în caz de orice suspexie la tumori maligne. Pentru pacienții cu PC predominant cefalică cu duct pancreatic de dimensiuni normale lipsit de stricturi procedeu Beger este preferabil. Pentru pacienții cu anatomie în „lanț de lacuri”, preferabil este procedeu Frey, deoarece acesta rezolvă modificările sus numite prin pancreatojejunostomie. Pancreatectomia distală este foarte eficientă la pacienții cu stricturi benigne ale ductului pancreatic caudal, cu dilatare ductală proximală sau în cazul dereglării integrității ductului, imposibil de rezolvat prin pancreatojejunostomie, cât și pentru pacienții cu complicații a pancreatitei limitate la pancreasul distal, cum ar fi pseudo-chisturile sau tromboza asociată a venei lienale.

Concluzie

Procedeele chirurgicale asigură ameliorarea de durată a durerii, o calitate mai bună a vieții, cu păstrarea funcției endocrine și exocrine a pancreasului și sunt asociate cu rate reduse a mortalității și morbidității precoce sau tardivă. Pe lângă rezultatele disponibile din studiile randomizate controlate sunt necesare studii suplimentare pentru a determina care procedeu este cel mai eficient în tratamentul pacienților cu pancreatită cronică.

Bibliografie

1. LANKISCH, P.G., LOHR-HAPPE, A., OTTO, J., CREUTZFELDT, W. Natural course in chronic pancreatitis: pain, exocrine and endocrine pancreatic insufficiency and prognosis of the disease. *Digestion* 1993; 54:148-155.
2. EVANS, J.D., WILSON, P.G., CARVER, C., BRAMHALL, S.R., BUCKELS, J.A., MAYER AD, et al. Outcome of surgery for chronic pancreatitis. *Br J Surg* 1997; 84:624-629.
3. BELL, RH JR. Surgical options in the patient with chronic pancreatitis. *Curr Gastroenterol Rep* 2000; 2:146-151.
4. SECKNUS, R., MOSSNER, J. Changes in incidence and prevalence of acute and chronic pancreatitis in Germany. *Chirurg* 2000; 71:249-252.
5. ETEMAD, B., WHITCOMB, D.C. Chronic pancreatitis: diagnosis, classification, and new genetic developments. *Gastroenterology* 2001; 120:682-707.
6. BUHLER, L., SCHMIDLIN, F., DE PERRON, M., BORST, F., MENTHA, G., MOREL, P. Long-term results after surgical management of chronic pancreatitis. *Hepatogastroenterology* 1999; 46:1986-1989.
7. DUVAL, MK, JR. Caudal pancreaticojejunostomy for chronic relapsing pancreatitis. *Ann Surg* 1954; 140:775-785.
8. PUESTOW, C.B., GILLESBY, W.J. Retrograde surgical drainage of pancreas for chronic relapsing pancreatitis. *AMA Arch Surg* 1958; 76:898-907.
9. PARTINGTON, P.F., ROCHELLE, R.E. Modified Puestow procedure for retrograde drainage of the pancreatic duct. *Ann Surg* 1960; 152:1037-1043.
10. HARRISON, J.L., PRINZ, R.A. The surgical management of chronic pancreatitis: pancreatic duct drainage. *Adv Surg* 1999; 32:1-21.
11. BRADLEY, E.L. Long-term results of pancreaticojejunostomy in patients with chronic pancreatitis. *Am J Surg* 1987; 153:207-213.
12. NEALON, W.H., THOMPSON, J.C. Progressive loss of pancreatic function in chronic pancreatitis is delayed by main pancreatic duct decompression. A longitudinal prospective analysis of the modified Puestow procedure. *Ann Surg* 1993; 217:458-468.
13. WILSON, T.G., HOLLANDS, M.J., LITTLE, J.M. Pancreatojejunostomy for chronic pancreatitis. *ANZ J Surg* 1992; 62:111-115.
14. NEALON, W.H., MATIN, S. Analysis of surgical success in preventing recurrent acute exacerbations in chronic pancreatitis. *Ann Surg* 2001; 233:793-800.
15. KALADY, M.F., BROOME, A.H., MEYERS, W.C., PAPPAS, T.N. Immediate and long-term outcomes after lateral pancreaticojejunostomy for chronic pancreatitis. *Am Surg* 2001; 67:478-483.
16. ROBER, H.A. Chronic pancreatitis. In: Zinner MJ (ed). *Maingot's abdominal operations*, 10th edn. Stamford: Appleton & Lange; 1997:1941-1960.
17. PRINZ, R.A., ARANHA, G.V., GREENLEE, H.B. Redrainage of the pancreatic duct in chronic pancreatitis. *Am J Surg* 1986; 151:150-156.
18. TRAVERSO, L.W. The surgical management of chronic pancreatitis: the Whipple procedure. *Adv Surg* 1999; 32:23-39.
19. SAKORAFAS, G.H., TSIOTOU, A.G. Proximal pancreatectomy in the surgical management of chronic pancreatitis. *J Clin Gastroenterol* 2002; 34:72-76.
20. BEGER, H.G., KRAUTZBERGER, W., BITTNER, R., BUCHLER, M., LIMMER, J. Duodenum-preserving resection of the head of the pancreas in patients with severe chronic pancreatitis. *Surgery* 1985; 97:467-473.
21. FREY, C.F., SMITH, G.J. Description and rationale of a new operation for chronic pancreatitis. *Pancreas* 1987; 2:701-707.
22. BUCHLER, M.W., FRIESS, H., MULLER, M.W., WHEATLEY, A.M., BEGER, H.G. Randomized trial of duodenum-preserving pancreatic head resection versus pylorus-preserving Whipple in chronic pancreatitis. *Am J Surg* 1995; 169:65-70.
23. JIMENEZ, R.E., FERNANDEZ-DEL CASTILLO, C., RATTNER, D.W., WARSHAW, A.L. Pylorus-preserving pancreaticoduodenectomy in the treatment of chronic pancreatitis. *World J Surg* 2003; 27:1211-1216.
24. FARKAS, G., LEINDLER, L., DAROCZI, M., FARKAS, G, JR. Organpreserving pancreatic head resection in chronic pancreatitis. *Br J Surg* 2003; 90:29-32.
25. HEISE, J.W., KATOH, M., LUTHEN, R., ROHER, H.D. Long-term results following different extent of resection in chronic pancreatitis. *Hepatogastroenterology* 2001; 48:864-868.
26. JIMENEZ, R.E., FERNANDEZ-DEL CASTILLO, C., RATTNER, D.W., CHANG, Y., WARSHAW, A.L. Outcome of pancreaticoduodenectomy with pylorus preservation or with antrectomy in the treatment of chronic pancreatitis. *Ann Surg* 2000; 231:293-300.
27. SAKORAFAS, G.H., SARR, M.G., ROWLAND, C.M., FARNELL, M.B. Postobstructive chronic pancreatitis: results with distal resection. *Arch Surg* 2001; 136:643-648.
28. SAKORAFAS, G.H., FARNELL, M.B., NAGORNEY, D.M., SARR, M.G., ROWLAND, C.M. Pancreaticoduodenectomy for chronic pancreatitis: long-term results in 105 patients *Arch Surg* 2000; 135:517-524.
29. VICKERS, S.M., CHAN, C., HESLIN, M.J., BARTOLUCCI, A., ALDRETE, J.S. The role of pancreaticoduodenectomy in the treatment of severe chronic pancreatitis. *Am Surg* 1999; 65:1108-1112.
30. BEGER, H.G., SCHLOSSER, W., FRIESS, H.M., BUCHLER, M.W. Duodenum-preserving head resection in chronic pancreatitis changes the natural course of the disease: a single-center 26-year experience. *Ann Surg* 1999; 230:512-523.

31. TRAVERSO, L.W., KOZAREK, R.A. Pancreatoduodenectomy for chronic pancreatitis: anatomic selection criteria and subsequent long-term outcome analysis. *Ann Surg* 1997; 226:429-438.
32. MARTIN, R.F., POSSI, R.L., LESLIE, K.A. Long-term results of pylorus-preserving pancreatoduodenectomy for chronic pancreatitis. *Arch Surg* 1996; 131:247-252.
33. FREY, C.F., AMIKURA, K. Local resection of the head of the pancreas combined with longitudinal pancreaticojejunostomy in the management of patients with chronic pancreatitis. *Ann Surg* 1994; 220:492-507.
34. STONE, W.M., SARR, M.G., NAGORNEY, D.M., MCILRATH, D.C. Chronic pancreatitis. Results of Whipple's resection and total pancreatectomy. *Arch Surg* 1988; 123:815-819.
35. IZBICKI, J.R., BLOECHLE, C., BROERING, D.C., KNOEFFEL, W.T., KUECHLER, T., BROELSCH, C.E. Extended drainage versus resection in surgery for chronic pancreatitis: a prospective randomized trial comparing the longitudinal pancreaticojejunostomy combined with local pancreatic head excision with the pylorus-preserving pancreatoduodenectomy. *Ann Surg* 1998; 228:771-779.
36. IZBICKI, J.R., BLOECHLE, C., KNOEFFEL, W.T., KUECHLER, T., BINMOELLER, K.F., SOEHENDRA, N., et al. Drainage versus resection in surgical therapy of chronic pancreatitis of the head of the pancreas: a randomized study. *Chirurg* 1997; 68:369-377.
37. IZBICKI, J.R., BLOECHLE, C., KNOEFFEL, W.T., KUECHLER, T., BINMOELLER, K.F., BROELSCH, C.E. Duodenum-preserving resection of the head of the pancreas in chronic pancreatitis: a prospective randomized trial. *Ann Surg* 1995; 221:350-358.
38. KLEMPA, I., SPATNY, M., MENZEL, J., BACA, I., MUSTEDE, R., STOCKMANN, F., et al. Pancreatic function and quality of life after resection of the head of the pancreas in chronic pancreatitis: a prospective, randomized comparative study after duodenum preserving resection of the head of the pancreas versus Whipple's operation (in German). *Chirurg* 1995; 66:350-359.
39. YEO, C.J., CAMERON, J.L., SOHN, T.A., LILLEMOR, K.D., PITT, H.A., TALAMINI M.A., et al. Six hundred fifty consecutive pancreaticoduodenectomies in the 1990s: pathology, complications and outcomes. *Ann Surg* 1997; 226:248-260.
40. TREDE, M., SCHWALL, G., SAEGER, H.D. Survival after pancreatoduodenectomy. One hundred and eighteen consecutive resections without an operative mortality. *Ann Surg* 1990; 211:447-458.
41. ECKHAUSER, F.E., KNOL, J.A., MULHOLAND, M.W., COLLETTI, L.M. Pancreatic surgery. *Curr Opin Gastroenterol* 1996; 12:448-456.
42. SAKORAFAS, G.H., FARNELL, M.B., FARLEY, D.R., ROWLAND, C.M., SARR, M.G. Long-term results after surgery for chronic pancreatitis. *Int J Pancreatol* 2000; 27:131-142.
43. GRACE, P.A., PITT, H.A., LONGMIRE, W.P. Pylorus-preserving pancreatoduodenectomy: an overview. *Br J Surg* 1990; 77:968-974.
44. WENGER, F.A., JACOBI, C.A., HAUBOLD, K., ZIEREN, H.U., MULLER, J.M. Gastrointestinal quality of life after duodenopancreatectomy in pancreatic carcinoma. Preliminary results of a prospective, randomized study: pancreatoduodenectomy or pyloruspreserving pancreatoduodenectomy. *Chirurg* 1999; 70:1454-1459.
45. BERBERAT, P.O., FRIESS, H., MARTIGNONI, M.E., TEMPIA, A., BUCHLER, M.W. What should be the standard operation in chronic pancreatitis: Whipple or duodenum-preserving pancreatic head resection? *Ann Ital Chir* 2000; 71:81-86.
46. MULLER, M.W., FRIESS, H., BEGER, H.G., KLEEFF, J., LAUTERBURG, B., GLASBRENNER, B., et al. Gastric emptying following pyloruspreserving Whipple and duodenum-preserving pancreatic head resection in patients with chronic pancreatitis. *Am J Surg* 1997; 173:257-263.
47. SAWYER, R., FREY, C.F. Is there still a role for distal pancreatectomy in surgery for chronic pancreatitis? *Am J Surg* 1994; 168:6-9.
48. RATNER, D.W., FERNANDEZ-DEL CASTILLO, C., WARSHAW, A. L. Pitfalls of distal pancreatectomy for relief of pain in chronic pancreatitis. *Am J Surg* 1996; 171:142-146.
49. WHITE, S.A., SUTTON, C.D., WEYMSS-HOLDEN, S., BERRY, D.P., POLLARD, C., REES, Y., DENNISON, A.R. The feasibility of spleen-preserving pancreatectomy for end-stage chronic pancreatitis. *Am J Surg* 2000; 179:294-297.
50. GOVIL, S., IMRIE, C.W. Value of splenic preservation during distal pancreatectomy for chronic pancreatitis. *Br J Surg* 1999; 86:895-898.
51. HUTCHINS, R.R., HAR, T.R.S., PACIFICO, M., BRADLEY, N.J., WILLIAMSON, R.C. Long-term results of distal pancreatectomy for chronic pancreatitis in 90 patients. *Ann Surg* 2002; 236:612-618.
52. SCHOENBERG, M.H., SCHLOSSER, W., RUCK, W., BEGER, H.G. Distal pancreatectomy in chronic pancreatitis. *Dig Surg* 1999; 16:130-136.
53. ALEXAKIS, N., GHANEH, P., CONNOR, S., RARATY, M., SUTTON, R., NEOPTOLEMOS, J.P. Duodenum- and spleen-preserving total pancreatectomy for end-stage chronic pancreatitis. *Br J Surg* 2003; 90:1401-1408.
54. LOWENFELS, A.B., MAISONNEUVE, P., DIMAGNO, E.P., ELITSUR, Y., GATES LK, JR, PERRAULT, J., et al. Hereditary pancreatitis and the risk of pancreatic cancer. International Hereditary Pancreatitis Study Group. *J Natl Cancer Inst* 1997; 89:442-446.
55. RULYAK, S.J., BRENTNALL, T.A. Inherited pancreatic cancer: surveillance and treatment strategies for affected families. *Pancreatol* 2001; 1:477-485.
56. CLAYTON, H.A., DAVIES, J.E., POLLARD, C., WHITE, S.A., MUSTO, P.P., DENNISON, A.R. Pancreatectomy with islet autotransplantation for the treatment of severe chronic pancreatitis: the first 40 patients at the Leicester General Hospital. *Transplantation* 2003; 76:92-98.
57. ROBERTSON, R.P. Insights into alloislets from successful autoislet transplantation in patients with chronic pancreatitis. *J Investig Med* 2001; 49:563-565.
58. WHITE, S.A., POLLARD, C., DAVIES, J.E., SUTTON, C.D., HALES, C.N., DENNISON, A.R. Temporal relationship of insulin, intact proinsulin and split proinsulin after islet autotransplantation. *Transplant Proc* 2001; 33:680.
59. BEGER, H.G., SCHLOSSER, W., SIECH, M., POCH, B. The surgical management of chronic pancreatitis: duodenum preserving pancreatectomy. *Adv Surg* 1999; 32:87-104.
60. FREY, C.F. The surgical management of chronic pancreatitis: the Frey procedure. *Adv Surg* 1999; 32:41-85.
61. GLOOR, B., FRIESS, H., UHL, W., BUCHLER, M.W. A modified technique of the Beger and Frey procedure in patients with chronic pancreatitis. *Dig Surg* 2001; 18:21-5.
62. KÖNINGER, J., SEILER, C.M., SAUERLAND, S., WENTE, M.N., REIDEL, M.A., MÜLLER, M.W., FRIESS, H., BÜCHLER, M.W. Duodenum-preserving pancreatic head resection--a randomized controlled trial comparing the original Beger procedure with the Berne modification (ISRCTN No.50638764). *Surgery*. 2008; 143:490-8
63. GOURGIOTIS, S., GERMANOS, S., RIDOLFINI, M.P. Surgical management of chronic pancreatitis. *Hepatobiliary Pancreat Dis Int.* 2007; 6:121-33

CAZURI CLINICE

TROMBOZA VENOASĂ MEZENTERICĂ – COMPLICAȚIE RARĂ A PANCREATITEI ACUTE

VENOUS MESENTERIC THROMBOSIS - RARE COMPLICATION OF ACUTE PANCREATITIS

Gheorghe GHIDIRIM, Sergiu REVENCU

Catedra chirurgie nr. 1 „Nicolae Anestiadi”, USMF „Nicolae Testemițanu”

Rezumat

Tromboza venoasă mezenterică este o afecțiune relativ rară, constituind 5-15 % în contextul ischemiilor acute mezenterice. Are debut insidios, de obicei se suprapune pe simptomatologia altor suferințe din zona sistemului sangvin portal sau la distanță. Tratamentul constă în rezecția intestinului necrotizat, eliberarea axului venos portal, terapia afecțiunii cauzale, când este cunoscută, și terapia anticoagulantă. Articolul de față prezintă cazul unui pacient cu tromboza venoasă mezenterică cu necroză intestinală survenit pe fundal de pancreatită acută necrotică.

Summary

Venous mesenteric thrombosis is a relatively rare disease and represents 5-15% in the context of acute mesenteric ischemia. Are beginning insidiously, usually overlaps over the other suffering symptoms from the area of portal blood system or at the distance. Treatment consists in resection of necrotic intestine, issue of portal venous axis, therapy of causal affection, when causal affection is known, the anticoagulant therapy is used also. This article present a case of a patient with venous mesenteric thrombosis with intestinal necrosis occurred on the background of acute necrotic pancreatitis.

Introducere

Ischemia acută mezenterică (IAM) este o urgență abdominală cu o mortalitate intraspitalicească 60-80% (2,3). Tromboza venoasă mezenterică prezintă numai 5 -15% (4,5) în cadrul IAM, iar acestea numai 1-2% din totalitatea bolilor gastrointestinale, incidența acestora crește considerabil în ultimul timp (6). Diagnosticată în timp util, de regulă, nu este posibil, iar în stadiul de gangrenă intestinală posibilitățile terapeutice sunt limitate. De la abandonarea deliberată a oricărui gest operatoriu în cazurile de necroză totală a intestinului subțire și colonului drept, până la rezecțiile segmentare cu control repetitiv. Angiografia selectivă mezenterică, tomografia computerizată (CT) asociată cu angiografie sunt concentrate în centrele medicale existente și nu sunt investigații de rutină la acești pacienți. De asemenea nu există un ghid clinic pentru diagnostic și tratament. Prezentăm cazul unui pacient cu tromboză venoasă mezenterică survenit pe fondal de pancreatită acută necrotică (PAN), complicat cu necroză segmentară ce a necesitat tratamentul chirurgical de urgență.

Prezentarea cazului

Istoric și antecedente

Este vorba de un bărbat în vârstă de 70 de ani, M.M. F. O. 99/137, spitalizat la 3.02.2009 în secția gastroenterologie a SCM „Sf. Arh. Mihail” pentru dureri abdominale, localizate preponderent în zona epigastrică, vome cu alimente, balonare

abdominală care au apărut în decursul a trei săptămâni. Intensificarea acuzelor l-au adus la clinică.

Antecedente

Nebăutor și nefumător. Colectomie în anul 2000, fără alergii.

Examenul fizic

Abdomen balonat dureros ușor în zona epigastrică, fără semne peritoneale, cu emisie de gaze. Se optează pentru suspiciune la ocluzie intestinală acută.

Investigații paraclinice

FGDS. 3.02.2009. Eroziuni gastrice cu diametru 0,3 mm., polip senil în zona antrală. Biopsie. EUS. 3.02.2009. ne-informativ, meteorism pronunțat. Ro-grafia abdomenului pe gol. 7.02.2009. un nivel hidroaeric caracteristic pentru intestin subțire. Fibrocolonoscopie: s-a reușit de examinat segmentul colonic până la unghiul hepatic, colită catarală. Enterografie 9.02.2009. Peste 15 ore substanța baritată ajunge în intestinul gros, cu dispariția nivelului hidroaeric.

Examenul de laborator

Analiza generală de sânge, urină, ALAT, ASAT, bilirubina, ureea, glicemia, coagulograma fără devieri.

Între timp se transferă în secția chirurgie la 7.02.2009. Se observă o evoluție lentă în restabilirea tranzitului intestinal și dispariția durerilor și balonării abdomenului pe fundalul unei terapii infuzionale. La 14.02.2009 reapar durerilor abdominale

difuze, permanente, de o intensitate sporită, vome, balonări, absența scaunului. Examenul fizic pune în evidență reparația balonării abdominale, un abdomen sensibil cu semne incerte peritoneale. Se aplică sonda gastrică, terapia infuzională, analgetice. La 15.02.2009 se concluzionează necesitatea intervenției chirurgicale de urgență pentru ocluzie intestinală acută complicată cu peritonită acută.

Intervenție chirurgicală

15.02.2009. (duminică). Pacientul a fost anesteziat și intubat. Laparotomie medio mediană. În cavitatea peritoneală lichid hemoragic-murdar aproximativ 500 ml. La 80 cm de la flexura duodeno – jejunală segmente de jejun necrotizat, aspect de cârnaț, pe o lungime de 100 cm. De asemenea se observă un infiltrat în rădăcina mezoului intestinului subțire a colonului transvers și peripancreatic constituit din grăsimi saponificate masive. Se efectuează rezecția segmentului de jejun necrotizat cu anastomoza T-T. Flux arterial pulsatil. Se concluzionează tromboză venoasă mezenterică. Heparinoterapie pe masă 5000 Un. Control cu sonda Fogarty a axului venos mezenterico-portal - permeabil. Drenare.

Diagnostic postoperator. PAN. Plastron peripancreatic cu fuziune în rădăcina mezoului intestinului subțire și a colonului transvers. Tromboza venoasă mezenterică. Necroza segmentară de jejun. Peritonită difuză hemoragică.

Evoluția postoperatorie

Evoluție postoperatorie cu sângerare difuză în prima zi. Reluarea tranzitului în ziua a 5-a. Spre zilele 4-5 se observă o exteriorizare pe tuburile de dren un lichid sero-hemoragic 300-500 ml/24 de ore, ulterior spre zilele 11 devine lăptos (examen 2.03.2009-proteina 1,6 g/l; proba Rivalt-negativă; amilaza 6,8 u/l; glucoza 7,7 mmol/l; LDH-112u/l; microscopie-cantitate mică de limfocite) în cantități de 2000 ml/24 de ore. Ulterior cantitatea de lichid diminuează până la 200 ml/24 de ore. Este extras tubul de drenaj. Externare în la a 20-a zi postoperator. CT 03.03.2009. (fig. 1), reexaminat peste două săptămâni: stare satisfăcătoare. Tranzit intestinal satisfăcător. ECO – Doppler (fig. 2), flux sanguin portal diminuat.

Discuții

Există încă discordanțe legate de terminologia ischemiei intestinale, întrebuițată de Asociația Gastroenterologică Americană (tab. 1)

Tabelul 1

Clasificarea ischemiei intestinale propusă de Asociația Gastroenterologică Americană în 2000.

Ischemia acută mezenterică	Ischemie mezenterică cronică sau angina intestinală
1. Ocluzia arterială majoră 2. Ocluzia arterială minoră 3. Embolus major 4. Tromboză venoasă mezenterică 5. Vaso-constricție splanhnică (ischemie mezenterică non-ocluzivă)	1. Colita ischemică

În alte clasificări se omite tromboza venoasă mezenterică (7), iar alți autori suplimentează cu obstrucții extraluminal ale arterelor mezenterice, leziuni traumatice vasculare viscerale, aneurisme ale unui vas splanhnic (8). Frecvența trombozei venoase mezenterice este în general redusă. În cadrul ischemiilor acute enterocolice este estimată la 5-15% (1,4). Numărul descris fiind de obicei de zeci de cazuri, majoritatea prezentând cazuri unice. (5,9). Tromboza venoasă mezenterică în funcție de etiologia ei este clasificată în primară și secundară. În cazul când nu este găsit un factor etiologic, tromboza venoasă primară poate fi spontană sau idiopatică. Cea secundară este consecința unor entități în nemijlocita apropiere sau la distanță: infecții intraabdominale, ciroza hepatică, splenomegalie, traumatism, pancreatită, boli hematologice (policitemia vera), stări postsplenectomie, hipercoagulabilități induse din exterior (contraceptive) sau generate de alte afecțiuni (cancer), congestie și staza locală, traumatism venos mezenteric. Conform unor estimări actuale 20% din cazuri de tromboză venoasă mezenterică sunt idiopatice iar restul de 80% sunt secundare, mai fiind descriși așa factori ca deficiența de proteină S și C, deficiența de antitrombină III, disfibrinogenemia, plasminogenul anormal, trombocitoza, siclemia, mutații genetice la nivelul factorului V Leiden cu impact în apariția trombozelor venoase de diferită localizare (10). De asemenea tromboza venoasă mezenterică se poate dezvolta consecutiv la volvulus, invaginație, strangulare a intestinului sau ca urmare a trombozei secundare extensive în ischemiile arteriale mezenterice. Morfopatologic predomină tromboza venoasă în bazinul venei mezenterice superioare cu un răsunset clinic dramatic, cazurile de tromboză combinată a ambelor vene mezenterice fiind o cazuistică. Conform propagării procesului de tromboză se descrie calea ascendentă și

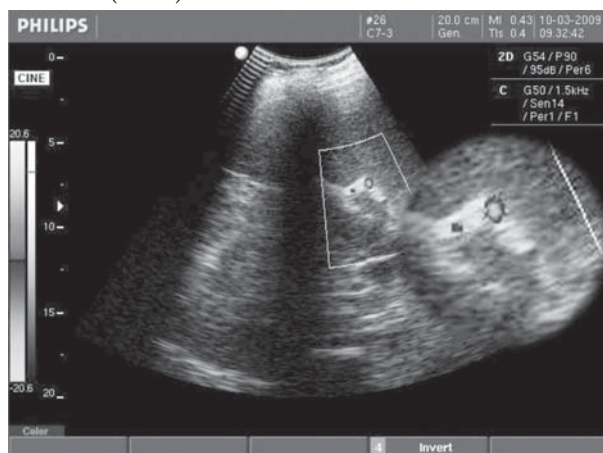


Figura 1. Examen computer-tomografic: infiltrația grăsimii peripancreatice (Balthasar C.)

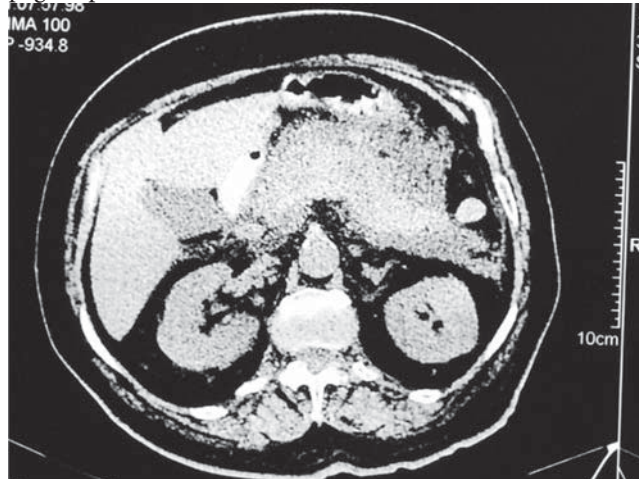


Figura 2. ECO-Doppler: venă portă – flux sanguin brusc scăzut.

cea descendentă, de la periferie spre vena portă. Fiziopatologic, toți factorii etiologici se realizează prin dezideratele descrise de Virchow pentru un proces de tromboză – stază, dereglări în sistemul de coagulare, lezarea intimei, având o pondere diferită. În cazul prezentat cel puțin doi factori sunt prezenți incontestabil – compresia venoasă de către plastronul peripancreatic și dereglările în sistemele de coagulare și plasminogenului; sateliți fideli pancreatitei acute necrotice.

Tabloul clinic este insidios. În cazurile ce decurg cu necroză intestinală durerile, simptomatice de ocluzie intestinală, îndeosebi enterografia ce arată întârzierea vădită a propagării substanței de contrast cu mlăștinirea acesteia în intestinul subțire, pierderea formei și configurației intestinului, precum și semnele peritoneale impun laparotomia exploratorie în majoritatea instituțiilor medicale. Laparoscopia diagnostică confirmă necesitatea intervenției chirurgicale. Tergiversarea intervenției duce la extinderea trombozei venoase mezenterice, care este un proces dinamic. O altă cale de diagnosticare este aplicarea noilor tehnologii medicale, de multe ori inaccesibile în timp util. Examinarea Doppler duplex ca prima opțiune de exploatare imagistică pentru stabilirea diagnosticului se impune prin accesibilitate, miniinvasivitate (11). Tomografia computerizată cu substanță de contrast poate pune în evidență tromboza în vena mezenterică superioară, vena portă și vena splenică cu sau fără îngroșarea peretelui intestinal (12). Ca și în cazul prezentat, investigațiile de laborator – leucocitoza, creșterea lactatului și amilazei serice nu sunt utile pentru diagnosticul de tromboză venoasă mezenterică. În absența semnelor peritoneale și confirmarea paraclinică a trombozei venoase (CT, ECO-Doppler) terapia anticoagulantă se va începe imediat, accentul punându-se pe heparină 7-10 zile (13). Terapia cu trombolitici vine să completeze tratamentul, se preferă de a introduce tromboliticul în nemijlocita apropiere: în artera mezenterică superioară (14),

transhepatic pe calea venei portă sau pe calea venei jugulare interne (15). Reiese că trombusul poate fi lizat și/deplasat în vena portă, dar fărâmițat, obținându-se restabilirea totală sau parțială a fluxului sanguin. Atitudinea selectivă intraoperatorie este rezecția intestinului necrotizat și restabilirea continuității tractului digestiv, terapia anticoagulantă și trombolitică pe masă direct în axul venos. Unii autori se pronunță împotriva trombectomiei venoase, menționând pericolul expansiunii distale difuze a procesului. Viabilitatea intraoperatorie a intestinului are granițe certe comparativ cu gangrena în IAM. Un „second-look” reieșind din această indicație nefiind argumentat. Mortalitatea în tromboza venoasă mezenterică este mai scăzută, comparativ cu cea din IAM, fiind estimată între 20% și 50%. Factorii principali incriminați sunt dehiscenta, peritonita, sindromul de ansă intestinală scurtă cu sindrom de malabsorbție (4,5,13,16). O consecință mai la distanță este tromboza venei portă cu posibilități de compensare hemodinamică prin anastomozele porto-cavale. În același timp sunt descrise cazuri promițătoare în rezecțiile întinse de intestin (9). Transplantul de intestin subțire și alimentația parenterală totală sau intermitentă sunt posibilități de perspectivă.

Concluzii

1. Durerea, semnele de ocluzie intestinală și semnele peritoneale impun o laparotomie exploratorie de urgență.
2. Rezecția intestinului necrotizat cu anastomoză primară, terapia cu anticoagulante intraoperatorie completată cu trombolitici constituie tratamentul electiv a trombozei venoase mezenterice. Sancțiunea chirurgicală sau/și terapeutică necesită și afecțiunile de fon.
3. În ciuda metodelor îmbunătățite de diagnostic și tratament mortalitatea rămâne mare. Se impun noi metode de cercetare farmacoangiografice și opțiuni chirurgicale în fazele precoce ce ar îmbunătăți prognosticul.

Bibliografie

1. RHEER, I., GLORICZKIP. Mesenteric venous thrombosis. *Sourg. Clin. North. Am.*, 1997, 169:55
2. SCHNEIDER, T.A., LONGO, W.E., URE, T., VERNAVA, A.M. – Mesenteric ischemia: acute arterial syndromes. *Dis. Colon Rectum*, 1994, 13: 1163
3. ACOSTA, S., NILSSON, T.K., BJORCK, M. – Preliminary study of D-dimer as a possible marker of acute bowel ischemia. *Br. J. Surg.*, 2001, 88:385
4. SAVELIEV, V.S., SPIRIDONOV, I.V. Ostrîe narușenia meyenerialinogo crovoobrașenia, M., „Medițina” 1979 p. 231.
5. NOREBERG-CHAPKIVIANI, A. E. Trombozi i embolii brîjeicinih sosudov. Moscva, „Medițina” 1967, p.
6. BJORCK, M., ASCER, E., MATANO R., JACOBOWITZ, I. J., CUNNINGHAM J. N., UCEDA P. – Acute mesenteric ischemia after aortoiliac surgery: a combined cohort and case control study of 2824 operations. *Eur. J. Vasc. Surg.*, 1997, 13:531
7. SOCOTEANU, I., ALEXANDRESCU, V. – Patologie vasculară arterială mezenterică în „Tratat de patologie chirurgicală” sub red. E. Proca vol. IV. Buc., Editura Medicală p. 58
8. CIUREA, S., *Cursuri de chirurgie generală*, sub red. Popovici A., Buc., Editura Celsius 1997, p. 247-254
9. DROBNI, S. – Chirurgia intesiiinului. Academia Kiado. Budapest 1983, p. 129-134.
10. INAGAKI, H., SAKAKIBARA, O., MIYAKE, H., EIMOTO, T., YURA, I. – Mesenteric venous thrombosis in familial free protein S deficiency. *Am. Gastroenterol.*, 1993, 88:134.
11. MILLER, V.E., BERLAND, L.L. – Pulsed Doppler duplex sonography and CT of portal vein thrombosis. *Am. J. Roentgenol.*, 1985, 145:73.
12. BOLEY, S.J., KALEYA, R.N., BRANDT, L.I. – Mesenteric venous thrombosis. *Surg. Clin. North. Am.*, 1992, 72:183.
13. KUMAR, S., SAAR MG., K.A. – Mesenteric venous thrombosis. *N. Engl. J. Med.*, 2005, 345: 1683.
14. TRAIAN, J. S., ROSS, H., WEISS, J.D., FEINGOLD, M.L., KHOURY-YACOUB, A., KHOURY, P.T. Mesenteric venous thrombosis: successful treatment by intraarterial lytic therapy. *J. Vasc. Interv. Radiol.* 1998, 9:461.
15. RIVITZ, S.M., GELER, S.C., HAHN, C., WALTMAN, A.C. Treatment of acute mesenteric venous thrombosis with transjugular intramezenteric urokinase infusion. *J. Vasc. Interv. Radiol.* 1995, 6:219.
16. GOLDGAMMER, K.K. – Ostrîi jivot pri trombozah i emboliah brîjeicinih sosudov. M. Medițina 1986, 183p.