Asociația Chirurgilor Pediatri
„Natalia Gheorghiu"

ANALE ȘTIINȚIFICE

Sub redacția
Eva Gudumac

"Ne plecăm cu respect şi nostalgie în faţa amintirii celei cine a fost pentru noi Maitre şi dorim ca chirurgia copilului să se bucure în viitor de apariţii similare a unor medici ce posedă din plin acele calităţi sufleteşti de care a dat dovadă Marele Chirurg, Medic, Savant, Dascăl de plin rang, Avocatul nostru, a tuturora, în faţa mâniei celor de care depindea în acel moment soarta chirurgiei pediatrice, academicianul Natalia Gheorghiu pe parcursul întregii vieţi."

EVA GUDUMAC

Asociatia Chirurgilor Pediatri „Natalia Gheorghiu”

“Natalia Gheorghiu” Pediatric Surgeons’ Association

Anale Ştiinţifice
Scientific Annals

Vol. XVI

Chişinău – 2012

CZU: 617-053.2(082)=135.1=111=161.1 ISSN: 1857-0631
A 88

Colegiul de redacție

Redactor şef: *Eva GUDUMAC* - Academician al A.Ş.M., dr. hab. med., profesor universitar, Om emerit

Redactor responsabil: *Moroz Petru*
Redactori coordonatori: *Babuci Veaceslav*
Jalbă Alexandru
Redactor literar: *Iaţco Rodica*

Membrii colegiului redacţional:

Ababii Ion (Chişinău, Republica Moldova)
Aprodu Gabriel (Iaşi, România)
Bataev Saidhasan (Moscova, Rusia)
Bernic Jana (Chişinău, Republica Moldova)
Ciubotaru Anatol (Chişinău, Republica Moldova)
Curajos Boris (Chişinău, Republica Moldova)
Ghidirim Gheorghe (Chişinău, Republica Moldova)
Gorbaceov Oleg (Moscova, Rusia)
Goţia Dan (Iaşi, România)
Hîncu Gheorghe (Chişinău, Republica Moldova)
Hotineanu Vladimir (Chişinău, Republica Moldova)
Pesamosca Alexandru (Bucureşti, România)
Radilov Vladimir (Chişinău, Republica Moldova)
Razumovskii Alexandr (Moscova, Rusia)
Ţâbârnă Constantin (Chişinău, Republica Moldova)
Şavga Nicolae (Chişinău, Republica Moldova)
Tănase Adrian (Chişinău, Republica Moldova)
Tica Constantin (Constanţa, România)
Ţepeneu Pavel (Timişoara, România)

Lucrările prezentate au fost recenzate.
Lucrările sunt publicate în redacţia autorilor. Responsabilitatea pentru conţinutul lucrărilor revine în exclusivitate autorilor.

DESCRIEREA CIP A CAMEREI NAŢIONALE A CĂRŢII
Asociaţia Chirurgilor Pediatri „Natalia Gheorghiu”. Anale Ştiinţifice = Scientific Annals / Asoc. Chirurgilor Pediatri „Natalia Gheorghiu”; col. de red.: Eva Gudumac (red. şef), Moroz Petru (red. resp.), Babuci Veaceslav (red. coord.) [et al.]. – Ch.: Asoc. Chirurgilor Pediatri „Natalia Gheorghiu”, 2012. – ISBN 978-9975-9807-2-2. – ISSN 1857-0631.
Vol. 16. – 2012. – 100 p. – texte: lb. rom., engl., rusă. – Rez.: lb. engl., rusă. – bibliogr. la sfârşitul art. – 50 ex. – ISBN 978-9975-4300-1-2
617-053.2(082)=135.1=111=161.1
A 88

Varianta online: http://www.acpmd.org/
ISBN 978-9975-9807-2-2
ISBN 978-9975-4300-1-2

1.	Мороз Пётр **Василий Дмитриевич Чаклин (воспоминания об учителе)**	**5**
2.	Gudumac Eva, Țurcan Gh., Bernic Jana **Osteomielita acută hematogenă la copil**	**8**
3.	Moroz Petru **Actualităţi în piciorul strâmb congenital echino-varus la copil**	**14**
4.	Moroz Petru **Profilaxia chirurgicală în ortopedia pediatrică**	**18**
5.	Burnei Gh., Georgescu Ileana, Gavriliu Şt., Vlad C., Hodorogea D., Tayssir El Nayef **Tratamentul scoliozelor congenitale prin hemivertebrectomie şi instrumentare somatică**	**24**
6.	Burnei Gh., Vlad C., Georgescu Ileana, Gavriliu Şt., Hodorogea D., Tayssir El Nayef **Tratamentul toracelui infundat prin metoda Nuss – evaluarea cazurilor dupa 5 ani de experienta**	**25**
7.	Burnei Gh., Gavriliu Şt., Vlad C., Georgescu Ileana, Hodorogea D., Tayssir El Nayef **Hernia de disc la copil şi adolescent: studiu retrospectiv al literaturii si experienţa personala pe 13 cazuri**	**25**
8.	Sandrosean Argentina, Moroşanu V. **Importanţa cercetărilor imagistice în diagnosticul precoce al malformaţiei luxante a şoldului la copii**	**28**
9.	Sandrosean Argentina **Experienţa clinică în tratamentul luxaţiei congenitale de şold la copii**	**30**
10.	Şavga N., Şavga N. (jr.) **Viziuni de diagnostic şi tratament în dureri lombare la copil**	**32**
11.	Şavga N. (jr), Şavga N. **Operaţii de reconstrucţie în diformităţi scoliotice la copii şi adolescenţi**	**42**
12.	Nepaliuc Iu., Seu M., Moroşanu V. **Metode contemporane de diagnostic şi tratament în leziunile traumatice închise ale organelor parenchimatoase intraperitoneale la copii**	**45**
13.	Sandrosean Iu. **Osteosinteza în fracturile claviculei la copii**	**48**
14.	Sandrosean Iu. **Tratamentul fracturilor diafizare de gambă la copii**	**49**
15.	Sandrosean Iu. **Corecţia cosmetică şi funcţională în sinostoza radiocubitală congenitală la copil**	**51**
16.	Stati Leo **Rezultatele tratamentului chirurgical în tibia vara la copil**	**54**
17.	Stati Leo **Ostoesinteza în fracturile diafizare ale oaselor antebraţului la copil**	**60**
18.	Rusanovschi Gr. **Managementul iniţial al traumei asociate la copii**	**62**
19.	Rusanovschi Gr. **Rezultatele la distanţă ale tratamentului chirurgical în coxa valga displazică la copii**	**66**
20.	Golub V., Calistru A. **Complicaţie gravă tardivă a alungirii extremităţii cu aparatul Ilizarov**	**70**
21.	Golub V. **Osteosinteza fracturilor humerale superioare la copii**	**72**
22.	Petrovici V. **Tratamentul copiilor cu paralizii cerebrale**	**73**
23.	Petrovici V. **Particularităţile tratamentului fracturilor de gambă la copii**	**75**
24.	Petrovici V. **Tratamentul epifiziolizei juvenile a capului femural la copii**	**78**
25.	Scetinin N., Moraru A., Golub V. **Particularităţile de tratament chirurgical al deformaţiilor cutiei toracice în formă de pectus infundibuliform şi pectus carinatum la copii**	**79**

26. Sandrosean Argentina
Aspecte contemporane ale problemelor în luxaţia congenitală de şold la copii (Reviul literaturii) **81**

27. Stati L.
Leziunile obstetricale la nou-născut **84**

28. Romaşco Iu.
Tratamentul chirurgical al fracturilor cominutive ale osului humeral la adolescenţi **85**

29. Rusu Elena
Tratamentul ortopedic in malformatia congenitala luxanta de sold la copii pîna la 1an **87**

30. Tun P., Peşterău V.
Experienţa noastră în tratamentul chirurgical al fracturilor la copii **88**

31. Tun P., Peşterău V.
Asistenţa ortoped – traumatologică pediatrică a raionului ştefan vodă pe anii 2006 – 2010 **92**

32. Plămădeală V.
Sindromul tunelului cubital în sinostoza radio-ulnară **93**

33. Popa M., Griţuc Olga
Tratamentul fracturilor diafizare de femur la copii **95**

34. Balan A., Gheorghiţă I., Albin V.
Experienţa noastră în tratamentul fracturilor humerusului distal la copii **96**

35. Enache T.
Fracturile metafizare distale de humerus la copii **99**

Василий Дмитриевич Чаклин
(воспоминания об учителе)

„Человек жив до тех пор, пока о нём помнят. И кому как не нам, живущим, сделать всё возможное, чтобы сохранить для следующих поколений то, что таким титаническим трудом создано нашим Чаклиным.”

И.М.Митбрейт, И.А.Мовшович.

О Василии Дмитриевиче Чаклине написан ряд публикаций (Е.А.Абальмасова, 1982; И.М.Митбрейт, И.А.Мовшович, 1992; З.П.Лубегина, 1992; В.Б.Таршис, 1992; А.А.Корж, 2001 и др.). В.Б.Таршис в частности писал:

„Теперь не скоро возникнет повод вспомнить на страницах журнала об этом замечательном человеке… Вот почему долг людей, чья память ещё хранит живые черты одного из наиболее значительных советских ортопедов, оставить и передать эту память молодым коллегам – тем, которые идут вслед за нами, и тем, которые придут вслед за ними”.

Василий Дмитриевич Чаклин создал уральскую и московскую школы активных ортопедов-травматологов, насчитывающие более 20 непосредственных учеников: Ф.Р.Богданов, А.М.Наравцевич, З.П.Лубегина, В.П.Скрыгин, В.Я.Тарковская, З.В.Базилевская, Е.А.Абальмасова, И.А.Мовшович, И.М.Митбрейт, И.С.Шепелева, Ю.Б.Гинзбург, М.А.Берглезов, В.В.Кузьменко, А.Г.Прохорова, А.В.Митрофанова, И.К.Бабиченко, С.И.Уразгильдеев, И.И.Грошин, С.И.Гарбарская, М.М.Сотникова и др.

Среди многих других учеников В.Д.Чаклина является и автор этих строк. Публикуем его воспоминания.

В год 120-летия со дня рождения Василия Дмитриевича я хочу поделиться некоторыми воспоминаниями о Великом Учителе.

Мне посчастливилось в 1963-1966 г., будучи аспирантом ЦИТО, работать в клинике В.Д.Чаклина, который был утверждён моим научным руководителем.

Василий Дмитриевич устроил мне отдельную экзаменовку. Выяснил уровень знаний по ортопедии, по анатомии, по иностранному языку (с непосредственным переводом статьи из иностранного журнала), уточнил, какие операции могу делать, и выяснив, что первичную подготовку по детской ортопедии я получил в Харьковском институте ортопедии и травматологии, Василий Дмитриевич остался доволен и просил передать руководству ЦИТО, что он согласен принять меня в клинику для выполнения работы. Следует отметить, что никто из аспирантов того приёма (а их было около 10 человек) не стремился в данную клинику. Причин тому было несколько: клиника находилась очень далеко от главного корпуса ЦИТО с его основными подразделениями и научными лабораториями; многим было также известно, что в клинике очень высокие требования и что основное научное направление клиники – патология позвоночника.

Единственным человеком, который убеждал меня в том, что мне повезло в отношении клиники, была И.С.Шепелева, курировавшая аспирантов ЦИТО в то время, сама воспитанница школы В.Д.Чаклина. Трудностей я не боялся, но сомневался в возможности за годы аспирантуры выполнить диссертационную работу по профильной тематике клиники.

Мудрость Василия Дмитриевича Чаклина оказалась значительно выше, чем предположения молодых аспирантов.

В 60-70 годы В.Д. Чаклин никому не поручал темы для кандидатской диссертации по патологии позвоночника. Трудно найти этому объяснение. Возможно, это было связано с завершением крупных работ (И.А.Мовшович, Е.А.Абальмасова, И.М.Митбрейт) по патологии позвоночника, возможно, отсутствие уверенных перспектив в этом направлении, во всяком случае, Василий Дмитриевич говорил, что тому, кто научится устранять торсию позвонков при сколиозе, надо будет ставить золотой памятник.

В отличие от всех остальных клиник ЦИТО, где аспирантам сразу давали тему для диссертации, в клинике Василия Дмитриевича предлагалось самому изучить литературу и приходить с предложениями в отношении темы. Через некоторое время я обратился к В.Д. Чаклину с

просьбой разрешить заниматься врождённым ложным суставом костей голени у детей. Учитель отказал мне в этом сразу, сказав, что за всю свою жизнь он не мог решить проблему, а я хочу осилить её за три года. Второй темой был избран врождённый вывих надколенника.

Василий Дмитриевич одобрил это предложение. Я стал готовить материалы для представления на Учёный Совет, но оказалось, что мы опоздали – М.В.Волков поручил эту тему Н.Н.Нефедьевой. И только спустя 6 мес. от начала занятий в аспирантуре мне утвердили тему (по инициативе Е.А.Абальмасовой и при поддержке И.М.Митбрейта), посвящённую врождённой косолапости. К этому времени некоторые из аспирантов имели уже и публикации.

Рекомендовав изучить литературу по данному вопросу и патологическую анатомию при врождённой косолапости, Василий Дмитриевич поставил задачу изучить результаты лечения и выяснить причины большого процента неудовлетворительных исходов.

Интенсивная работа на протяжении всего периода аспирантуры под руководством В.Д. Чаклина и при постоянной поддержке И.А.Мовшовича завершилась интересной научной новизной, публикацией большой статьи в журнале „Ортопедия, травматология и протезирование" и успешной защитой диссертации до окончания срока аспирантуры, с опережением коллег по аспирантуре.

Клиника детской ортопедии, руководимая В.Д. Чаклиным, условно имела три подразделения, возглавляемые соответственно Е.А.Абальмасовой, И.А.Мовшовичем, И.М.Митбрейтом (в то время все старшие научные сотрудники, в последующем – все профессора). Я работал под непосредственным руководством И.А.Мовшовича.

В обходах Василия Дмитриевича участвовали все сотрудники. Перед обходом шла интенсивная подготовка.

Во время обхода Василий Дмитриевич мог опрашивать любого из присутствующих по самым разнообразным разделам клинической ортопедии, анатомии, рентгенологии, оперативной хирургии и т.д. Как правило, Василий Дмитриевич начинал спрашивать самых молодых, постепенно добираясь до самых опытных.

Одна из первых рекомендаций, которая записана в моём блокноте – это „Stio quod nestio" (слова со времён Сократа), что в переводе означает: „Знаю, что ничего не знаю" Василий Дмитриевич постоянно и настойчиво обращал внимание молодых на необходимость постоянного обучения.

На обходах В.Д.Чаклин запрещал докладывать больного по записям в истории болезни. Историю больного надо было знать хорошо и на обходе докладывать без всяких записей. Всех больных тщательно обследовали клинически и лишь потом представлялись рентгенограммы. Этот принцип никогда в клинике не нарушался, чего нельзя сказать о других клиниках, где приходилось потом бывать.

По завершении обхода разбирали сложных больных. Разрешалось высказываться всем желающим.

Василий Дмитриевич говорил: „Не бойтесь высказываться, если знакомы с литературой. Умная мысль – своя мысль, глупость – тоже своя".

В редких случаях дискуссии не приводили к общему знаменателю и тогда Василий Дмитриевич принимал личное решение, отличающееся от других предложений. Иногда В.Д Чаклин не мог аргументировать своё решение и не мог убедить всех присутствующих, но принимал решение, основанное на личном опыте, на личной интуиции, и сам осуществлял выполнение этого решения.

В конце дискуссии в кулуарах, старшие по званию говорили: „ Вот видите, принято казалось бы неаргументированное решение, но Василий Дмитриевич сделает так как сказал и вот посмотрите – результат будет хороший". И безусловно, у В.Д Чаклина всегда получалось хорошо.

В школе В.Д Чаклина был строгий принцип – преданность избранной теме. Тему свою надо было любить, изучить её глубоко и всесторонне и никогда не отказываться от своих рекомендаций.

Мнение о молодых учениках Василий Дмитриевич создавал на базе достоверных объективных данных, а не понаслышке. Объективные данные составлялись на базе общего поведения, способности работать над собой профессионально, по участию в обходах, в клинических конференциях.

Василий Дмитриевич мог в любой момент зайти в операционную, присмотреться и оценить качество выполняемой операции. Он лично проверял и требовал показать ему результаты хирургического лечения.

Не допускалось и мысли о какой-то публикации без качественного анализа материала и изучения клинических результатов лечения.

Только в клинике Василия Дмитриевича осуществлялся контроль результатов лечения с помощью совместных осмотров больных в отдалённые сроки всеми специалистами отделений. Это была великолепная возможность проверки тех или иных концепций, обсуждавшихся в ходе разбора больных перед операциями.

Василий Дмитриевич опубликовал более четверти тысячи работ, более 10 крупных руководств и монографий, по которым учились и продолжают учиться специалисты во многих странах мира. Он работал и внедрил уникальные методы хирургического лечения больных с патологией опорно-двигательной системы. Оригинальные методы лечения принесли ему

мировую известность и стали достоянием большинства отечественных и многих зарубежных клиник.

Один из тезисов В.Д Чаклина об активном раннем прерывании патологического процесса имел, имеет и будет иметь основополагающее значение для качественного лечения больных с воспалительными (специфическими и неспецифическими), опухолевыми и опухолеподобными процессами, с диспластическими, дегенеративно-дистрофическими и др.

Не меньшее значение имеет тезис о биологичности остеосинтеза, о чём В.Д Чаклин говорил и неустанно повторял, писал более 40 лет назад, что в зарубежной печати последние 5 лет выдают за новый метод – биологоческий остеосинтез.

Профилактика послеоперационных осложнений и неудовлетворительных исходов, по мнению Василия Дмитриевича, заключается в тщательной подготовке к операции, в высочайшей технике и быстроте выполнения операции, в минимальной травматизации тканей, в минимальной экспозиции раны.

В клинике В.Д Чаклина процесс обучения и усовершенствования был непрерывным. Многие годы прекрасной школы для ортопедов г.Москва были ортопедические среды, организованные и проводимые под руководством В.Д Чаклина. Василий Дмитриевич писал: „ Хотелось бы надеяться, что созданные нами ортопедические среды будут жить и после нас”. В канун 110-летия со дня рождения В.Д Чаклина 12 марта 2002 г. В Молдове создано общество детской ортопедии и принято решение о проведении заседаний в первую среду месяца, взяв за основу ортопедические среды, основанные В.Д Чаклиным.

Мы надеемся сотрудничать и с другими обществами, в том числе и с европейским обществом детской ортопедии.

Всё это предпринято в большей части для наших молодых коллег, для сохранения вечной памяти о Великом Человеке, Учителе, о выдающемся Учёном, Враче, Хирурге, каким был профессор Василий Дмитриевич Чаклин, который писал: „Я пережил и бедность, и любовь, и войны, и радость творчества, и горе, и страдания и понял, что жизнь врача и учёного сложна, но благородна.

…Великий конец жизни – не знания, а дела”.

Док. мед. наук профессор П.Ф.Мороз.


Моему молодому ученику
Петру Федоровичу Морозу
с обязательной расти
Чаклин
26/II 1965

Gudumac Eva, Ţurcan Gheorghe, Bernic Jana

OSTEOMIELITA ACUTĂ HEMATOGENĂ LA COPIL

USMF ”Nicolae Testemiţanu”
Catedra chirurgie, ortopedie şi anesteziologie pediatrică
Centrul Naţional Ştiinţifico- Practic de Chirurgie Pediatrică “ Academician Natalia Gheorghiu”
(Şefa catedrei – dr. hab., profesor universitar, acad. al AŞRM, Om Emerit Eva Gudumac)

Summary

ACUTE HEMATOGENOUS OSTEOMYELITIS IN CHILDREN

The authors, having experience in treating 2882 cases of children with acute hematogenous osteomyelitis protocol offers diagnosis and treatment of this complex pathology. An overview of clinical and laboratory specific aspects of the disease.

Резюме

ОСТРЫЙ ГЕМАТОГЕННЫЙ ОСТЕОМИЕЛИТ У ДЕТЕЙ

Авторы, имея опыт в лечении 2882 случаев детей с острым гематогенным остеомиелитом предлагают протокол диагностики и лечения этой сложной патологии. Делается обзор клинических и лабораторных конкретных аспектов данного заболевания.

Introducere. Остеомиелита acută – boală caracteristică organismului în creştere rămâne una din problemele în care s-au înregistrat progrese spectaculoase în ultimii ani.

Mijloacele de investigaţie au devenit din ce în ce mai precise, tehnicile medico-chirurgicale au fost diversificate, ceea ce a condus la îmbunătăţirea rezultatelor precoce şi la distanţă [3]. Dar în ciuda progreselor înregistrate, mortalitatea, cronicizarea în 10-45 % din cazuri lasă amprente grave . Studiile denotă că osteomielita hematogenă a înregistrat sechele grave la nou-născuţi, pacienţii imunocompromişi, la cei cu afectare a articulaţiilor coxo-femurale, talo-crurale, de altă geneză. În 25 % din cazuri osteomielita hematogenă acută a oaselor plate (stern, omoplat, coaste, calcaneu) sunt dificil de apreciat pe radiografia clasică, mai ales în stadiile precoce (leziunile distructive osoase apar la 1-3 săptămână de la debutul infecţiei hematogene).

Incidenţa osteomielitei hematogene la copil, cronicizarea procesului, creşterea invalidităţii, a recidivelor impune studii suplimentare.

Cercetările recente ne demonstrează că există multe discuţii pe problema etiopatogeniei, fiziopatologiei, diagnosticului, tratamentului medico-chirurgical, cât şi la etapele de recuperare a afecţiunii date [5,6].

Remarcăm, că osteomielita hematogenă constituie o afecţiune anatomoclinică cu variaţii considerabile legate de vârstă, sex, etapa clinico-evolutivă, caracterul complicaţiilor, a comorbidităţilor şi terenului biologic.

Autorii indică la importanţa cunoaşterii datelor epidemiologice în osteomielita hematogenă la copil reieşind din:

- Prevalenţa şi incidenţa ridicată a acestei patologii care - i conferă statutul de problemă de sănătate publică mai ales prin acţiunile de profilaxie şi screening la stadiile precoce;
- Un pericol de temut pentru sănătate publică îl constituie faptul că particularităţile de creştere continuă a rezistenţei microorganismelor depăşeşte deja capacitatea comunicării medicale de a crea noi generaţii de preparate antimicrobiene [2]. Astfel infecţiile chirurgicale capătă o nouă semnificaţie sanitară publică, iar diagnosticul şi tratamentul lor constituie o sarcină dificilă şi sfidătoare pentru specialităţile în domeniu [1,4].

Scopul lucrării a fost evaluarea factorilor de risc, de etiopatogeneză, a osteomielitei hematogene la copil, şi elaborarea protocolului de diagnostic şi diagnostic diferenţial, tratament pentru elaborarea tehnicilor eficace de profilaxie, de a reduce complicaţiile, cronicizarea şi invalidizarea.

Material şi metode. Centrul Naţional Ştiinţifico-Practic de Chirurgie Pediatrică ” Academician Natalia Gheorghiu” a IMSP ICŞOSMC a acumulat în decursul anilor o experienţă semnificativă, concretizată într-un studiu multiplanic, care însumează 2882 de cazuri. Ponderea afecţiunii a cunoscut o dinamică ascendentă, însumând anual peste 30-50 cazuri, faţă de anul precedent, constituind 25 % din toată patologia chirurgicală.

Repartiţia pacienţilor pe grupe de vârstă a arătat, că majoritatea copiilor 52 % luaţi în studiu cu osteomielită hematogenă acută aveau 7-18 ani şi predomina sexul masculin în raport 2/1.

La internare clasificarea tabloului clinic al osteomielitei hematogene a fost drept clasificare a lui T.P. Crasnobaev, 1964. Au pedominat copiii spitalizaţi cu forma septicopiemică 52 %, cei cu forma toxică au constituit 11,2 %. Marea majoritate a pacienţilor au fost spitalizaţi la a 7-15 zi de la debutul bolii şi în stare gravă şi foarte gravă (98,1 %), la apogeul destrucţiei osoase şi cu prezenţa unui şir de complicaţii grave. Conform anamnezei au fost indicaţii la traumatisme (58,4 %), maladii septico-purulente (21,2 %), infecţii virale (18,1 %), teren biologic imunocompromis (9,2 %) etc. Contingentul cel mai grav l-au constituit pacienţii cu forma toxică, endotoxicoză de gradul III-IV, sepsis.

Având în vedere rolul diagnosticului precoce al osteomielitei hematogene acute la copil (în primele 24-48 de ore). Am elaborat un protocol de diagnostic Nr.1.

Algoritmul de diagnostic al pacientului cu suspecţie la ostemielită hematogenă acută (Fig. 1-3).

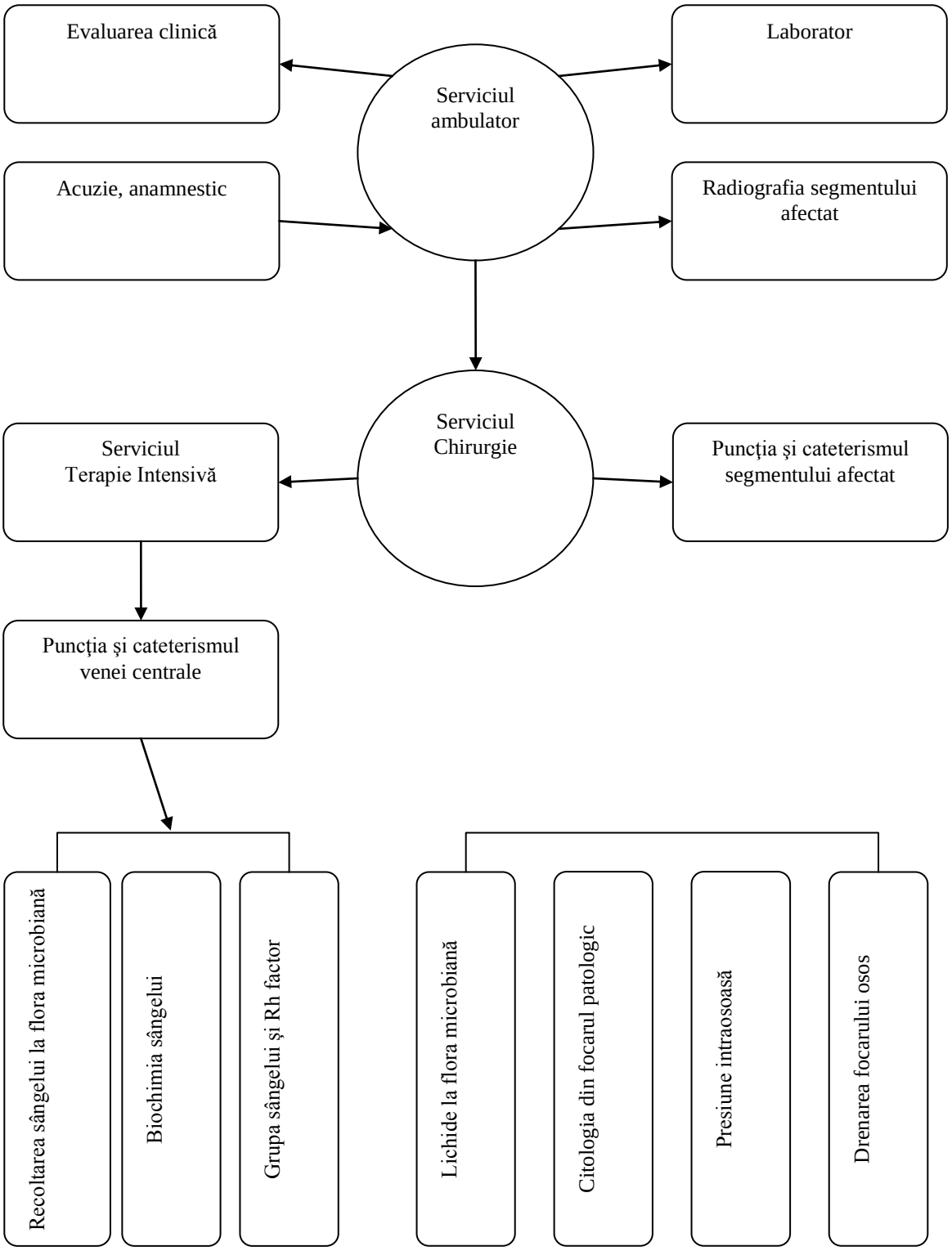

Fig.1. Algoritmul de diagnostic al pacientului cu suspecţie la osteomielită hematogena acută.

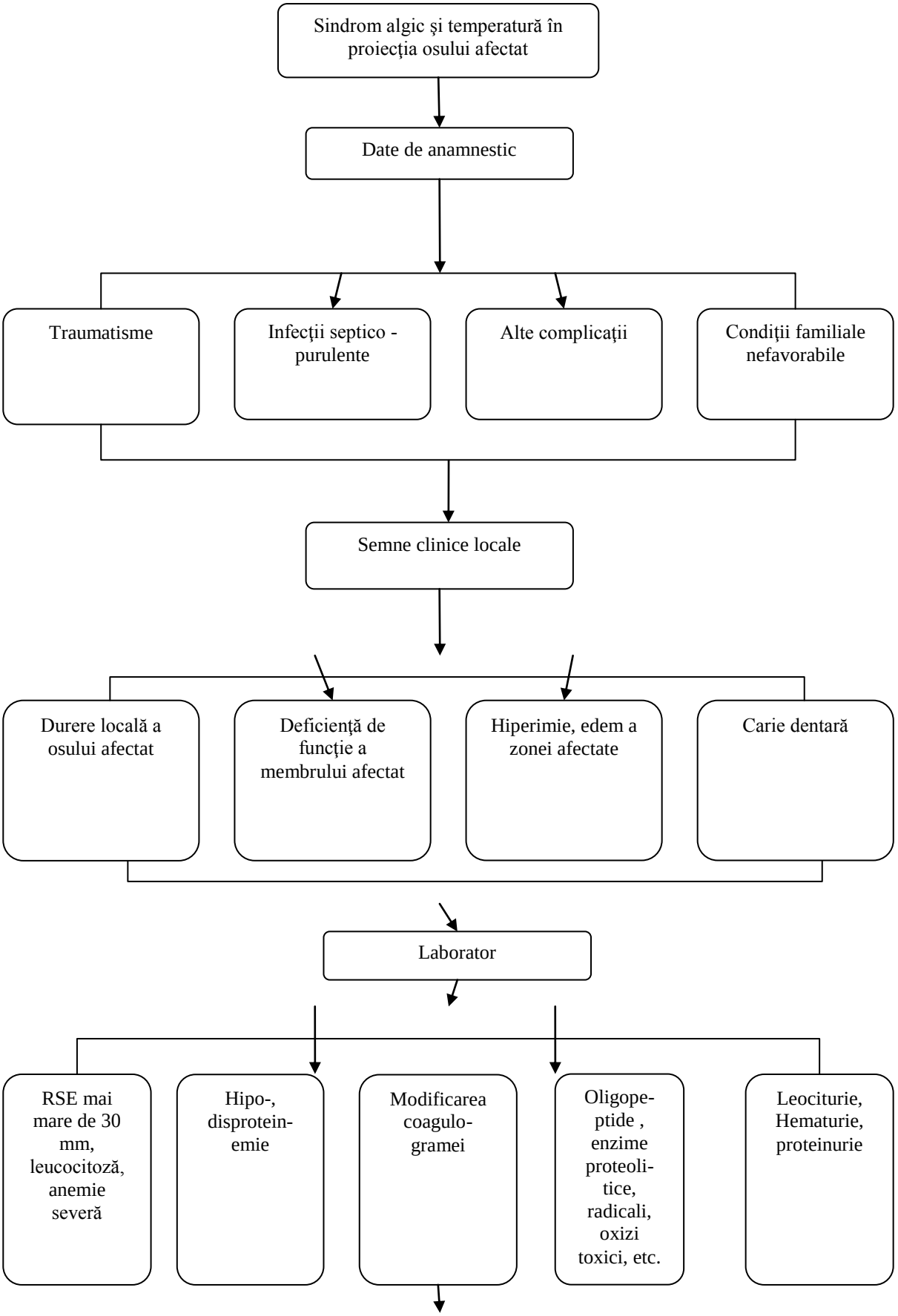
Sindrom algic şi temperatură în proiecţia osului afectat
Date de anamnestic
Traumatisme
Infecţii septico - purulente
Alte complicaţii
Condiţii familiale nefavorabile
Semne clinice locale
Durere locală a osului afectat
Deficienţă de funcţie a membrului afectat
Hiperimie, edem a zonei afectate
Carie dentară
Laborator
RSE mai mare de 30 mm, leucocitoză, anemie severă
Hipo-, disprotein-emie
Modificarea coagulo-gramei
Oligope-ptide , enzime proteoli-tice, radicali, oxizi toxici, etc.
Leociturie, Hematurie, proteinurie

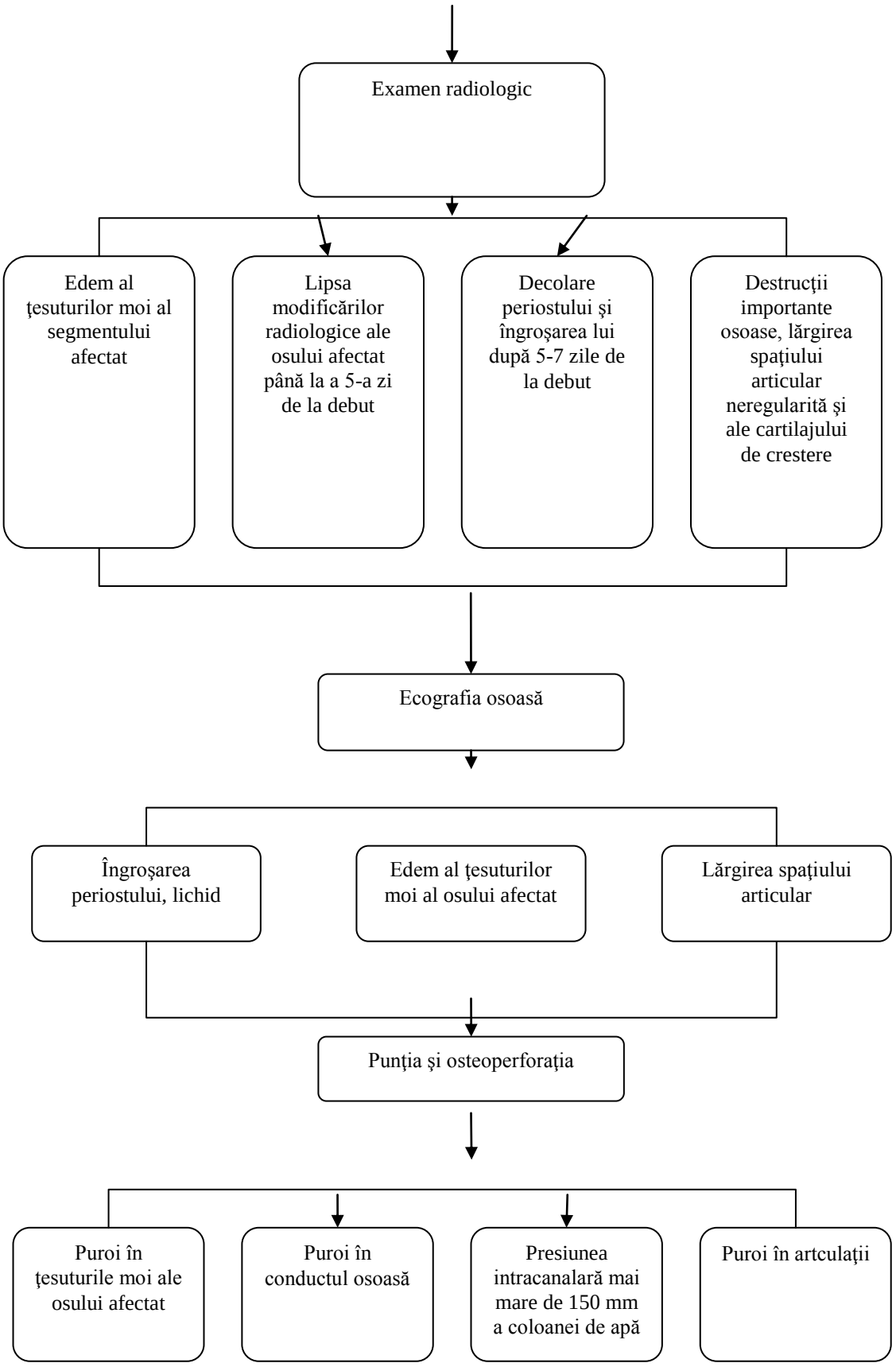

Fig.2. Algoritmul de diagnostic al osteomielitei hematogene confirmate.

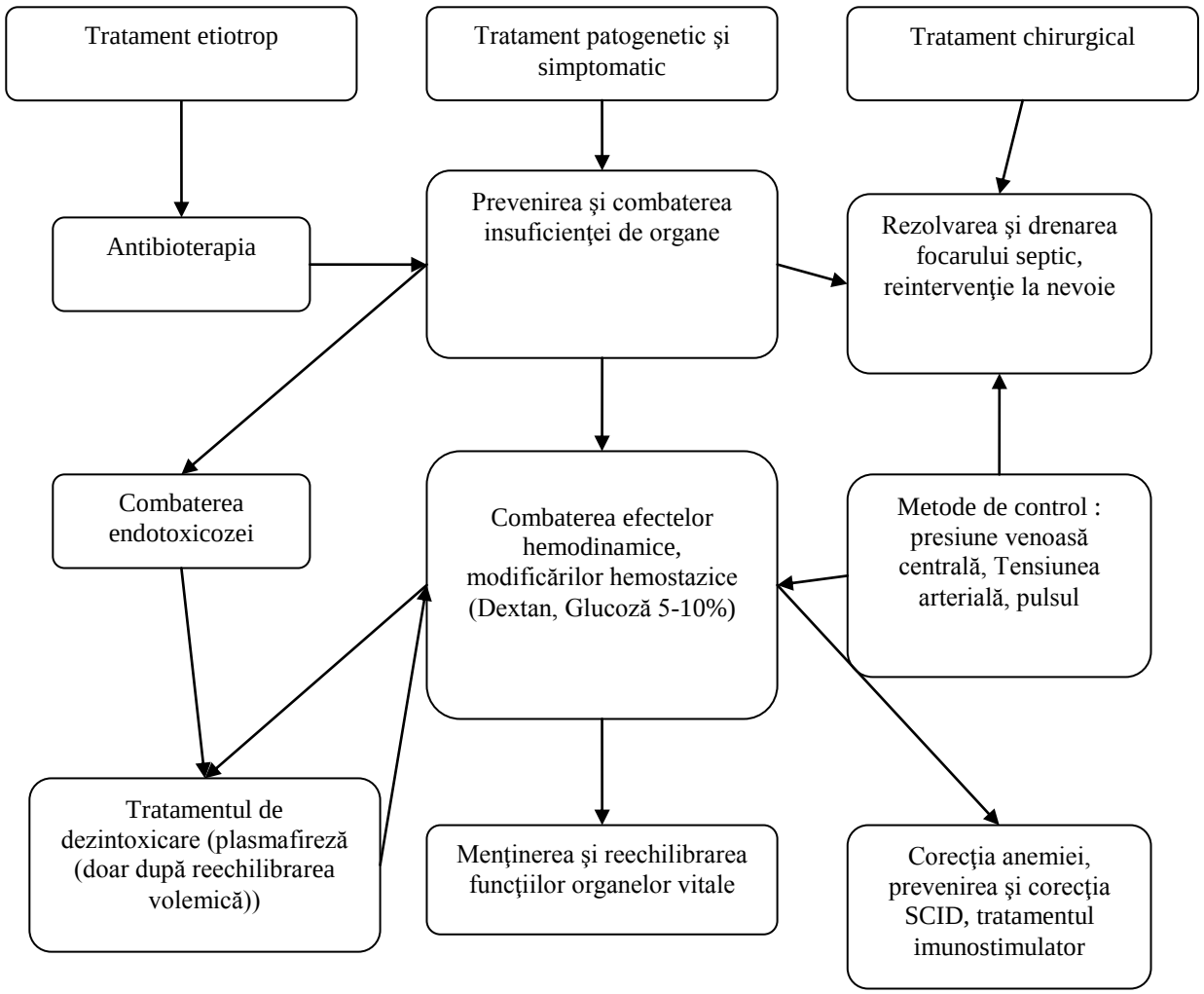

Fig.3. Algoritmul de tratament medico-chirurgical în osteomelita hematogenă acută la copil

În prezent, datorită diagnosticului precoce cu utilizarea tehnicilor moderne ca: computer tomografia, rezonanţa radio-magnetică, scintigrafia osoasă, a diagnosticului diferenţial bine documentat, al tratamentelor eficace care se practică, inclusiv plasmafereza, se poate afirma că dacă boala este depistată la timp şi corect tratată vindecarea se poate obţine în termene optime după un interval de 1- 2 luni. În cazurile netratate, neglijate, evoluţia bolii este spre cronicizare, recidivare, invalidizare.

Rezultate. Evoluţia postoperatorie a fost însoţită de unele complicaţii ca progresarea destrucţiei osului afectat, apariţia altor afecţiuni osoase, asocierea pneumoniei abcedante etc. Complicaţiile date au fost rezolvate conservator şi chirurgical. Mortalitatea a cuprins 19 cazuri şi se referă la perioada a. 1990-1998.

Discuţii. În primul rând, trebuie subliniat că utilizarea tehnicilor medico-chirurgicale pentru rezolvarea osteomielitei hematogene acute la copil continuă să suscite un interes legitim, dar şi inevitabile controverse în literatura de specialitate.

O primă problemă de principiu privitor la precocitatea intervenţiei chirurgicale în studiul nostru a variat între 3 – 15 zile, dar aprecierea că valoarea optimă este de 24 – 48 ore. Se obţine astfel atât echilibrarea biologică completă a pacientului, cât mai ales şi o ameliorare a procesului local osos, îndeosebi diminuarea procesului inflamator şi distructiv.

Tactica operatorie este adaptată diferenţiat, de la caz la caz. Problema generală a intervenţiei rămâne – decompresia canalului osului afectat. Nu în ultimul rând, o importanţă majoră o are drenarea chirurgicală a tuturor focarelor septice, tratamentul cu antibiotice, terapia lichidiană, imunoterapia, strategii anticitokine şi contra altor medicaţii, antioxidante, ameliorarea perfuziei regionale şi a disfuncţiilor multiorganice, susţinerea metabolică, preparate antiinflamatoare, oprirea activităţii proteolitice, eliminarea factorilor declanşatori ai CSD – ului plasmafereza, la unii pacienţi cu insuficienţă renală cronică – hemodializa.

Tratamentul profilactic a inclus – tratamentul sepsisului, şocului septic şi al tuturor dezechilibrelor

fiziopatologice – respiratorii, ale cordului, circulatorii. Profilaxia gastritelor de stres – conceptul standard în osteomielita hematogenă acută la copil. Administrarea precoce pe cale digestivă în profilaxia ulcerului de stres, profilaxia disfuncţiilor neurologice (al hipertermiei, convulsiilor, reacţiilor meningiale etc.). Tratamentul profilactic al disfuncţiilor hepatice include tratamentul general al sepsisului, administrarea de antioxidante, de glucide, plasmafereza, terapia celorlalte disfuncţii organice ca cele cardio – ciculatorii (terapia de repleţie volemică, inotropă şi vasomotorie, de ameliorare a oxigenării, menţinerii adecvate acido – bazică, hidroionică, aport energetic adecvat etc.).

Concluzii. O atenţie suplimentară necesită diagnosticul osteomielitei acute la copil. Problema esenţială rămâne ca şi în alte domenii ale chirurgiei, indicaţia precoce al intervenţiei chirurgicale pe osul afectat. Dintre multiplele posibilităţi de prognozare a complicaţiilor , recidivării şi cronicizării, invalidizării rămâne asigurarea unui diagnostic precoce cu utilizarea tehnicilor moderne de diagnostic şi de tratament medico – chirurgical.

BIBLIOGRAFIE

1. **Bielawski J., Olszewska – Kanarska M., Sygnatowiez J**. The treatment of acute hematogenous osteomyelitis in children and young adults. Chir. Narzadanow Ruchu Ortop. Pol., 2002, 67(1):61-67.
2. **Gillespil W.J., Mayo K.M**. The manajement of acute hematogenous osteomyelitis in the antibiotic era. A study of the outcome. // J.Bone Joint Surg. 1981, Vol. 63.B.P. 126-131.
3. **Chao H.C., Lin S.J., Huang Y.C.** Color Doppler ultrasonographic evaluation of osteomyelitis in children. J. Ultrasound Med., 1999, Nov., 18(11):729-734.
4. **Hempfing A., Placzek R., Gottsche T., Meiss A.L**. Primary subacute epiphyseal and metaepipheseal osteomyelitis in children. Diagnosis and treatment guided by MRI. J.Bone Joint Surg. Br., 2003, May, 85(4):559-564.
5. **Khachatourians A.G., Patzakis M.J., Roidis N**. Laboratory monitoring in pediatric acute osteomyelitis and septic arthritis. Clin. Orthop., 2003, Apr., (409):186-194.
6. **Гераськин А**.В. Детская хирургия. Клинические разборы. Москва, Изд. «ГЭОТАР - Медия», 2011.

Moroz Petru

ACTUALITĂŢI ÎN PICIORUL STRÂMB CONGENITAL ECHINO-VARUS LA COPIL

USMF „Nicolae Testemiţanu”
Catedra Chirurgie, Ortopedie şi Anesteziologie Pediatrică

Summary

ACTUALITIES IN PEDIATRIC CONGENITAL CLUBFOOT

Clinical, radiological and morphological studies have identified two types of congenital clubfoot in two forms known. This work reflects the particular pathology, principles of conservative and surgical treatments used in more than 1132 children. Favorable results were achieved with the precise execution of surgical technique, orthopedic treatment compliance and rehabilitation treatment.

Резюме

АКТУАЛЬНЫЕ ВОПРОСЫ ВРОЖДЁННОЙ КОСОЛАПОСТИ У ДЕТЕЙ

Клинические, рентгенологические и морфологические исследования позволили идентифицировать два типа врождённой косолапости в известных двух формах. В работе отражены особенности патологии, принципы консервативного и хирургического лечения, использованные у более 1132 детей. Благоприятные результаты достигнуты при точном выполнении хирургической техники, соблюдении ортопедического режима и проведении реабилитационного лечения.

Actualitatea temei. Piciorul strâmb echino-varus este unica anomalie congenitală a piciorului cunoscută pe tot parcursul dezvoltării omenirii şi este întâlnită, spre deosebire de alte deformităţi, în toate ţările globului pământesc. Nu există nici o metodă de prevenire a acestei deformităţi şi numărul copiilor născuţi cu această malformaţie nu se micşorează. Copiii născuţi cu această deformitate a piciorului nu prezintă anomalii de dezvoltare din partea altor sisteme de organe, se integrează bine în societate, inclusiv devenind savanţi sau oameni iluştri. Din poziţia medicinii contemporane, chiar în cazul diagnosticului intrauterin, această malformaţie nu necesită întreruperea sarcinii. Diagnosticul deformităţii nu prezintă nici o dificultate, iar tratamentul trebuie început cât mai recent. Măiestria medicului şi responsabilitatea părinţilor permit obţinerea rezultatelor bune, astfel încât copilul începe să meargă la termen ca şi toţi copiii sănătoşi.

Piciorul strâmb congenital echino-varus este cea mai frecventă deformitate a piciorului, ocupă locul doi în patologia locomotorului la copil, prezintă mari dificultăţi în tratament şi este una din cele mai recidivante malformaţii. Deformaţia prezentă a piciorului se majorează în frecvenţă, afectează preponderent sexul masculin şi în majoritatea cazurilor este bilaterală. Diagnosticul nu prezintă dificultăţi şi se bazează pe semnele clinice ale componentelor deformităţii: echinus, aducţia, varus şi torsia externă a gambei. Aceste componente sunt prezente de la bun început, pot fi diverse grade, dar ele sunt de la naştere. În literatură sunt diverse păreri referitor la torsia gambei în regiunea distală. Cercetările anatomice, clinico-radiologice confirmă prezenţa torsiei gambei spre extern, pe când unii medici, fără a avea dovezi obiective, consideră că la piciorul strâmb are loc torsia internă a gambei. Piciorul este în aducţie internă, dar torsia este în partea opusă.

Cercetările imagistice sunt necesare pe parcurs, pentru aprecierea calităţii tratamentului, diferenţierea corecţiei adevărate de cea falsă, concretizarea tacticii ulterioare de tratament. Tratamentul se începe după naşterea copilului.

Există câteva metode de tratament a piciorului strâmb echino-varus. Una din cele mai funcţionale este considerată metoda franceză, care include kinetoterapie pasivă, efectuată de specialist de câteva ori pe zi, iar piciorul, după efectul obţinut, este fixat cu orteză din polimer. Este o metodă binevenită, dar cu un singur neajuns – absenţa numărului necesar de specialişti în domeniu. Altă metodă, cu ajutorul aparatelor gipsate pe etape, a suferit multe schimbări: de la forţări brutale sub anestezie generală, corecţie într-un moment şi imobilizare gipsată până la metoda Ponseti. Această metodă se foloseşte la moment – corecţie manuală posibilă, imobilizare cu aparat gipsat, care este schimbat la fiecare 3 zile pe parcurs a 2-3 luni până la dobândirea corecţiei. Dacă aceasta nu este obţinută – urmează tenotomia de ahil în mod închis şi prelungirea tratamentului cu aparate gipsate pe etape.

Vilenschi a propus o metodă combinată în aparat gipsat cu posibilitatea efectuării kinetoterapiei pasive cu folosirea unui ciorap special, instalat pe piciorul afectat până la aplicarea aparatului gipsat. În aparatul gipsat ulterior se rezectează un segment cuneiform pentru a permite efectuarea mişcărilor de corecţie. Acelaşi autor a comunicat despre modalitatea de tratament a acestei malformaţii în ex- Jugoslavia. Acolo au fost create condiţii speciale – mama şi copilul cu picior strâmb erau internaţi în condiţii sanatoriale sub supravegherea medicilor, inclusiv ortoped pediatru, care efectua tratament intensiv cu kinetoterapie şi aparate gipsate pe etape. Astfel se obţineau rezultate bune care au permis reducerea la minimum a intervenţiilor chirurgicale.

Modificările anatomice în picior strâmb congenital echino-varus. Există 2 forme de picior strâmb: forma tipică şi cea atipică. În forma tipică la copil sunt prezente toate formaţiunile anatomice ale piciorului (oasele, articulaţiile, tendoanele, vasele, nervii etc.), este deformată doar poziţia piciorului. În forma atipică

pot fi depistate diverse anomalii: bride amniotice, sindactilii, sinostoze, ectromelii etc.

Vom oglindi modificările anatomice în forma tipică a piciorului strâmb. Osul astragal se află în poziţie de flexie plantară, cu rotaţie spre extern şi deplasarea capului spre lateral. Conform acestei poziţii osul calcaneu este înclinat în aşa mod, că apofiza calcaneană este deplasată spre cranial, iar osul în întregime este supinat. Osul navicular este deplasat medial şi cranial, în articulaţia astragalo-naviculară se constată subluxaţie sau luxaţie, în dependenţă de gradul deformităţii. În cazuri avansate partea medială-superioară a osului navicular atinge partea inferioară a maleolei mediale, formând astfel un tip de articulaţie. Ligamentul deltoid cu porţiunea anterioară este hipertrofiat, scurt, cu modificări histologice de tip cartilaginos. Modificările poziţionale confirmă prezenţa componentelor (echinus, varus, adducţie, torsie) în primul tip al deformităţii. Menţinerea patologică a oaselor piciorului se datorează scurtimii aparatului ligamento-capsular în articulaţia gleznei şi cea subtalară, scurtimii tendoanelor ahil, tibial posterior, flexor digitorum comunis, flexor hallucis longus. În tipul doi al deformităţii la modificările sus-numite se adaugă poziţia patologică a primului os cuneiform, care devine oblic cu devierea porţiunii proximale spre medial, iar porţiunii distale spre lateral, provocând o majorare de aducţie a antepiciorului. Această poziţie este menţinută funcţional datorită modificărilor tendonului tibial anterior.

Datele imagistice în piciorul strâmb congenital prezintă interes la cercetarea comparativă cu piciorul sănătos. La copilul nou-născut nucleele de osificare sunt prezente numai la trei oase tarsiene: astragal, calcaneu, cuboid. În normă, pe radiograma en face, axa medie longitudinală a astragalului traversează partea medială a piciorului, iar axa medie a calcaneului traversează partea laterală şi între ele se formează un unghi ascuţit, deschis anterior. Pe radiograma în profil a piciorului axele astragalului şi calcaneului formează unghi ascuţit, deschis posterior. În deformitatea congenitală de picior strâmb echino-varus axele astragalului şi calcaneului devin paralele, astragalul este deplasat lateral şi capul lui are direcţie spre osul cuboid. Aprecierea exactă a poziţiei patologice a oaselor poate fi efectuată la moment cu ajutorul RMN.

Istoria tratamentului chirurgical include o durată de peste 450 ani şi are ca debut operaţia de ahiloplastie, care este just considerată o metodă insuficientă în corecţia tuturor componentelor complicate în piciorul strâmb echino-varus. Cu părere de rău şi la sfârşitul sec.XX există adepţi ai acestei operaţii, atât de simplă, dar puţin efectivă. În majoritatea publicaţiilor autorii preferă intervenţii de tip Codivilla, Brocman, Leveuv şi Bertrand, Зацепин, Turco, Slavik. În SUA este folosită metoda Cincinati – printr-un abord orizontal, paralel piciorului, traversând partea medială, posterioară şi laterală la nivelul articulaţiei gleznei. În aşa mod, după părerea autorilor, este asigurată profilaxia dereglărilor trofice ale ţesuturilor moi, efectuând ligamentocapsulotomia medială, posterioară şi laterală. După părerea noastră, astfel de intervenţie chirurgicală, din punct de vedere a modificărilor anatomice, este puţin argumentată.

Material şi metode. Studiile noastre anatomice, clinice, imagistice, morfologice ne-au permis înaintarea unei poziţii argumentate referitor la morfogeneza patologiei şi la metoda chirurgicală efectivă. Pe parcursul a peste 45 ani la evidenţă s-au aflat peste 1132 copii cu vârsta de la 7 zile până la 15 ani, care au suportat tratament definitiv conservator (219 bolnavi) şi chirurgical (913 bolnavi) a piciorului strâmb echino-varus congenital. Forma tipică a fost apreciată la 1064 copii, cea atipică la 68 copii. Metoda de tratament conservator în primele 2 săptămâni după naştere constă în kinetoterapie cu gimnastică curativă pasivă de corecţie a componentelor deformităţii piciorului. De la vârsta de 2 săptămâni (cea mai mică vârstă a fost de 6 zile) urmează tratamentul ambulatoriu cu aparate gipsate circulare pe etape, aplicate de la vârful degetelor până la treimea medie a coapsei, cu corecţia blândă, fără forţare a componentelor în următoarea cosecutivitate: supinaţia, aducţia, echinus. Aparatele gipsate sunt schimbate la fiecare 3 zile până la corecţia completă a deformităţii. Toţi aceşti copii sunt examinaţi pentru excluderea patologiei şoldului. La vârsta de 4-6 săptămâni se efectuează USG şoldurilor, iar ulterior la 3 luni – radiografia de bazin. În caz de corecţie completă a componentelor piciorului strâmb, aparatele gipsate pot fi schimbate o dată în 2-3 săptămâni. La vârsta de 4-5 luni se efectuează radiografia piciorului în 2 incidenţe şi se apreciază calitatea corecţiei. La moment, pentru aprecierea poziţiei oaselor (în majoritate cartilaginoase) ale piciorului, examinarea RMN este net superioară. Această metodă permite aprecierea poziţiei în diferite aspecte a piciorului şi stabilirea tacticii ulterioare de tratament, selectarea metodei necesare de intervenţie chirurgicală.

În caz de insucces al tratamentului conservator sau prezenţa corecţiei false la copiii cu vârsta de la 5 luni sunt indicaţii pentru tratament chirurgical. Tehnica intervenţiei chirurgicale trebuie să îndeplinească anumite cerinţi:

1. Abordul chirurgical trebuie să permită vizualizarea adecvată pentru a interveni la toate substratele patologice;
2. Corecţia deformităţii trebuie să fie obţinută fără leziunea pachetului neuro-vascular şi fără leziunea suprafeţelor cartilaginoase ale oaselor piciorului;
3. În obţinerea corecţiei piciorului trebuie de exclus forţări pasive, care ar provoca leziuni cu microhemoragii şi cicatrizări grosolane pe parcurs:
4. De folosit o tehnică chirurgicală fină şi de luat măsuri pentru excluderea necrotizării ţesuturilor moi ale piciorului.

La debutul activităţii în doctorantură, la clinica condusă de V.Ciaklin, am efectuat un studiu anatomo-morfologic, clinic şi imagistic, care ne-au permis

propunerea metodei de corecţie chirurgicală a piciorului strâmb congenital echino-varus. Am folosit metodele cunoscute şi am ajustat elemente noi ştiinţific argumentate. În medicină nu poate exista o metodă propusă, ca şablon, fără modificări pe parcurs. În cazul dat noi am introdus diverse modificări şi la moment prezentăm datele contemporane.

Tehnica chirurgicală include două variante de operaţie, conform celor două tipuri de modificări anatomo-patologice a piciorului deformat.

Varianta I. Incizia chirurgicală începe de la partea medie a bordului medial al piciorului, traversează partea medială inferior de maleola medială, apoi spre posterior pe marginea medială a ahilului şi spre superior la 4-5 cm. Pe abordul dat urmează secţiunea ţesutului cutanat, adipos, fasciei cu imobilizarea marginii superioare şi îndepărtarea ei prin sutură la ţesutul adipos. Nemijlocit, posterior de maleola medială, după secţionarea tecii se evidenţiază tendonul m. tibial posterior şi tendonul m. flexor digitorum comunis, care sunt alungite după secţiune în formă de Z. Urmează protejarea delicată a pachetului neuro-vascular, care se prelungeşte pe tot parcursul intervenţiei. Fără dificultăţi se efectuează alungirea tendonului ahilian cu secţiunea porţiunii mediale distale a tendonului şi proximală laterală a lui. Urmează ligamentocapsulotomia selectivă a regiunii posterioare a articulaţiei gleznei, secţiunea tecii tendonului m.flexor hallucis longus şi ligamentocapsulotomie posterioară a articulaţiei subtalare. Mobilizarea distală a tendonului m.tibial posterior şi dezinserţia parţială a lui de la partea plantară a osului navicular. Secţiunea porţiunii antero-mediale a ligamentului deltoid este însoţită de capsulotomia anteromedială a articulaţiei talo-naviculare. Pe tot parcursul intervenţiei suprafeţele articulare sunt protejate cu elevatori speciali. Cu ajutorul unui elevatoriu este protejat capul astragalului şi mobilizat după ligamentocapsulotomie pe partea superioară şi laterală. Ultimul din cele 4 tendoane este alungit tendonul m.flexor hallucis longus. Urmează adaptarea corectă a capului astragalului cu osul navicular, obţinerea uşoară a corecţiei deformităţii piciorului, fixarea cu ajutorul unui fragment de broşă Kirschner a osului navicular şi capul astragalului, suturarea tendoanelor alungite, suturarea plăgii pe straturi. Cu scop de profilaxie a necrozei ţesuturilor cutanate pe partea medială a piciorului, superior de incizie şi paralel cu ea, se efectuează secţiuni mici în formă de „şah" până la nivelul apariţiei punctiformelor sanguine. Partea externă a broşei Kirschner este angulată sub 90 gr. deasupra ţesutului cutanat. Pansament aseptic. Aparat gipsat circular, care este imediat secţionat pe tot parcursul de la vârful degetelor până la 1/3 medie a coapsei.

Varianta II de intervenţie chirurgicală implementată pentru tipul II al deformităţii include operaţia descrisă mai sus cu modificări suplimentare. Se prelungeşte abordul chirurgical pe marginea medială a piciorului de la nivelul articulaţiei talo-naviculare până la baza osului I metatarsian, având la dispoziţie articulaţia naviculo-cuneiformă şi I cuneiform – I metatarsian. Se efectuează ligamentocapsulotomia în articulaţiile indicate pe partea medială şi superioară, corectarea poziţiei I os cuneiform, mobilizarea şi dezinserţia tendonului m.tibial anterior de la partea plantară şi medială a I os matatarsian.Corecţia dobândită este stabilizată prin introducerea unui fragment de broşă Kirschner prin I os metatars, I os cuneiform şi os navicular. Finisarea operaţiei este analogică cu I variantă.

În chirurgia piciorului strâmb echino-varus pot fi întâlnite multe variante de anomalii şi chirurgul trebuie să fie pregătit pentru a lua decizii şi a rezolva corect situaţiile survenite. În tratamentul piciorului strâmb o deosebită importanţă îi aparţine respectării regimului postoperator. Primele 10 zile după operaţie este necesar ca copilul să se afle în clinică, unde este asigurat tratamentul şi supravegherea necesară, se efectuează pansamente. Firele chirurgicale se înlătură peste 10 zile după operaţie, se aplică aparat gipsat circular şi copilul se externează la domiciliu. Peste 1 lună urmează prezentarea la control, se schimbă aparatul gipsat, concomitent cu înlăturarea broşelor. Peste câteva zile se permite sprijinul dozat pe membrul inferior operat. Imobilizarea generală postoperatorie are o durată de 6-8 luni. Peste 2 luni după operaţie se instalează aparate gipsate în formă de „cizmuliţă scurtă", genunchiul devine liber pentru mişcări. După finisarea imobilizării urmează tratamentul de recuperare (gimnastică medicală, masaj, băi, aplicaţii cu parafină-ozocherită), educaţia mersului, încălţăminte ortopedică, tratament sanatorial. Controlul la specialist este necesar fiecare 3 luni, apoi, fiecare 6 luni şi anual până la finisarea creşterii copilului.

Rezultate. Rezultatele tratamentului sunt în dependenţă de tipul deformaţiei, gradul ei, debutul tratamentului şi calitatea lui, respectarea regimului la toate etapele de tratament. Tratamentul conservator efectuat de noi a fost pozitiv în 47,3% cazuri. Noi am avut posibilitatea de a constata că la copiii cu deformaţie bilaterală şi componente de acelaşi grad, rezultatul tratamentului nu a fost identic. În 8,9% cazuri tratamentul conservator a fost pozitiv la un picior, iar la celălalt a necesitat intervenţie chirurgicală. Rezultatele tratamentului la distanţă de peste 45 ani după operaţie au fost apreciate bune la 78,4%, satisfăcătoare – 17,4%, nesatisfăcătoare – 4,2%. Cele mai bune rezultate au fost obţinute la copiii operaţi până la vârsta debutul mersului (de la 5 luni până la 10-11 luni), la care au fost respectate toate cerinţele postoperatorii şi la care a fost dobândită funcţia activă de extenzie şi pronaţie a piciorului. Rezultate bune au fost obţinute şi la copiii cu vârsta până la 3 ani, dar tratamentul de recuperare este foarte îndelungat şi educaţia mersului necesită eforturi mai mari. Ca excepţie am avut operaţi prin metoda sus-arătată şi copii cu vârsta până la 6 ani, dar forma piciorului lasă de dorit. La copiii cu absenţa funcţiei de extenzie şi pronaţie a piciorului după operaţie pe

parcurs apare deformitate reziduală, care necesită corecţie chirurgicală repetată, inclusiv şi la ţesut osos.

La copiii cu deformitate unilaterală, necătând la calitatea tratamentului şi rezultatul obţinut, se constată asimetrie de dezvoltare a gambei cu hipotrofia membrului operat şi scurtime de picior. Gradul acestor dereglări sunt în directă dependenţă de perioada obţinerii corecţiei: cu cât corecţia este mai recentă, cu atât mai mic este gradul dereglărilor sus-arătate şi invers – cu cât mai târziu este obţinută corecţia, cu atât mai pronunţate sunt aceste schimbări.

Discuţii. În problema piciorului strâmb echino-varus congenital diagnosticul este foarte simplu, iar tratamentul este foarte complicat. Pe tot parcursul tratamentului trebuie de respectat foarte strict şi pedant toate cerinţele în tehnica tratamentului, care poate fi efectuat numai de specialişti de înaltă calificare.

La tratamentul chirurgical rezultate pozitive pot fi obţinute numai la determinarea corectă a deformităţii, aprecierea schimbărilor patologice, cunoaşterea perfectă a anatomiei patologice, efectuarea calitativă a intervenţiei chirurgicale conform tipului deformaţiei, protejarea pachetului neuro-vascular, ţesuturilor moi şi cartilaginoase. Folosind metoda propusă de noi practic n-au avut loc necroze ale ţesuturilor moi, care ar fi influenţat rezultatul final. Din acest punct de vedere nu suntem de acord cu metoda Cincinati, care foloseşte un abord în formă de „potcoavă" orizontală cu ligamentocapsulotomia pe partea laterală a piciorului.

Consultând copiii operaţi în alte clinici, atât din ţară, cât şi de peste hotare, am avut ocazia de a constata necroze majore pe partea medială a piciorului în cazul când nu s-a folosit metoda de profilaxie. Cicatricele deformante după aşa necroze provoacă deformităţi reziduale, deformităţi ale degetelor, îndeosebi a I deget cu flexia lui la 90 grade spre partea plantară cu dereglări statice, funcţionale şi cosmetice. Au fost cazuri cu necroze de oase tarsale, inclusiv de cap astragal, os navicular, procese inflamatoare cu astragalectomie, dereglări majore de circulaţie şi inervaţie, necrotizare totală şi amputaţie de picior etc.

Am avut ocazia să consult un copil cu picior strâmb echino-varus congenital bilateral, care s-a născut şi a primit tratament în Londra. Specialiştii daţi au folosit metoda Ponseti de tratament conservator, urmat de operaţii pe etape – ahiloplastia închisă pe dreapta şi ahiloplastia deschisă pe stânga. La vârsta de 2,5 ani am consultat acest copil şi am apreciat recidiva de picior strâmb congenital bilateral. La acordul părinţilor am efectuat corecţie chirurgicală în varianta II pe etape la ambele picioare cu tratament corespunzător postoperator cu rezultat bun.

La copiii cu recidive sau deformităţi reziduale corecţia poate fi obţinută cu operaţii la ţesuturi moi (vârsta copiilor până la 7 ani) şi la ţesuturi osoase (vârsta peste 7 ani). După operaţii nu se recomandă ocupaţii cu sport activ şi profesional, statica şi mers îndelungat. Adolescenţii nu pot fi angajaţi în serviciu militar. Copiii se află la evidenţa ortopedului pediatru pe tot parcursul creşterii.

Concluzii.

1. Tratamentul a peste 1132 copii cu vârsta de 7 zile până la 15 ani cu picior strâmb echino-varus congenital pe parcurs a peste 45 ani cu cercetări clinice, imagistice, morfologice a permis aprecierea a două tipuri la cele două forme cunoscute.
2. Tratamentul conservator începe după naştere şi include kinetoterapie cu mişcări pasive contra componentelor deformităţii în primele 2 săptămâni, după care urmează corecţia cu aparate gipsate pe etape la fiecare 3 zile până la corecţia completă a deformităţii.
3. Tratamentul chirurgical este indicat la copii după vârsta de 5 luni în caz de insuccesul tratamentului conservator sau prezenţei pseudocorecţiei. Tehnica chirurgicală la copii cu vârsta până la 6 ani include două modele de ligamentocapsulotomie, procedeu Moroz, conform celor două tipuri de schimbări anatomo-patologice a piciorului.
4. Rezultatele tratamentului sunt în dependenţă de tipul deformaţiei, gradul ei, debutul tratamentului şi calitatea lui, de respectarea regimului ortopedic şi calitatea recuperării.

BIBLIOGRAFIE

1. **Boehm S., Sinclair M., Brunner R.** *Gait analysis after Ponseti clubfoot treatment.* Journal of Children Orthopaedics, v.3, supp.1, 2009, p.76.
2. **Hemo Y., Segev E., Yavor A**. *The influence of brace type on the succes rate of the Ponseti treatment protocol for idiopathic clubfoot.* Journal of Children Orthopaedics, v.5, N2, 2011, p.115-119.
3. **Pavone V., Bianca S., Gargano V., Ettore G.** *Congenital talipes equinovarus an epidemiologic study in Sicily.* Journal of Children Orthopaedics, v.3, supp.1, 2009, p.77-78.
4. **Rampal V., Barthes X., Seringe R, Wicart Ph.** *Congenital idiopathic clubfoot: results of the „French" functional treatment method.* Journal of Children Orthopaedics, v.3, supp.1, 2009, p.75.

Moroz Petru

PROFILAXIA CHIRURGICALĂ ÎN ORTOPEDIA PEDIATRICĂ

USMF „Nicolae Testemiţanu”
Catedra Chirurgie, Ortopedie şi Anesteziologie Pediatrică
(Şef catedră – Eva Gudumac, academician al AŞ a RM, Om emerit, dr.hab. în med., profesor universitar).

Summary

SURGICAL PROPHYLAXIS IN PEDIATRIC ORTHOPEDICS

Surgical prophylaxis in pediatric orthopedics and traumatology for those pathologies of musculoskeletal system, which can only be cured by surgery. The latter is the only method of preventing pseudarthrosis, posttraumatic deformities, degenerative processes.

Резюме

ХИРУРГИЧЕСКАЯ ПРОФИЛАКТИКА В ДЕТСКОЙ ОРТОПЕДИИ

Хирургическая профилактика в детской ортопедии и травматологии касается тех патологий опорно-двигательного аппарата, которые могут быть излечены только операцией. Последняя является единственным методом предупреждения псевдоартрозов, посттравматических деформаций, дегенеративно-дистрофических процессов.

Noţiunea de profilaxie chirurgicală în patologia locomotorului la copil a fost propusă de noi cu peste 20 ani în urmă în lucrarea fundamentală consacrată patologiei cotului la copil. Pe vremea aceea, majoritatea specialiştilor erau contra acestei aprecieri şi motivau părerea lor prin confirmarea cunoscută de a considera profilaxie doar atunci, când sunt folosite metode ortopedice. Aceasta poate fi uşor înţeles, dar trebuie de acceptat şi acel fapt, că în ortopedia pediatrică sunt prezente patologii, la care tratamentul ortopedic este ineficient şi numai tratamentul chirurgical poate obţine rezultate pozitive, conform cărora se obţine şi profilaxie în agravarea patologiei.

Experienţa noastră personală în chirurgia ortopediei pediatrice include o durată de peste 45 ani şi un lot de copii cu un număr de peste 15000, operaţi la diverse vârste: de la cea a nou-născutului până la adolescenţă. Arsenalul chirurgical include metode cunoscute în specialitate şi metode perfecţionate, modificate, la care am obţinut 34 invenţii şi peste 80 inovaţii. Toate metodele propuse au fost implementate în practica chirurgicală, rezultatele lor au fost studiate la distanţă.

Patologia articulaţiei cotului la copil. Leziunile membrului superior la copil constată 75-90% din toate leziunile locomotorului. Fără discuţii, cele mai complicate sunt considerate fracturile în regiunea cotului la copil. Diagnostic incorect, tactică inadecvată şi tehnică insuficientă în fracturile cotului la copil sunt factorii principali provocatori în apariţia deformităţilor posttraumatice, dereglărilor de funcţie, dereglărilor de circulaţie şi inervaţie, ce pot deveni ireductibile pe toată perioada de creştere. În majoritatea acestor fracturi profilaxia dereglărilor sus-numite poate fi obţinută doar prin tratament chirurgical. Tratamentul chirurgical la peste 1300 copii, cercetările anatomice, biomecanice, electrofiziologice, histologice au permis de apreciat clasificarea fracturilor acestui segment şi principiile de tratament.

În clinica ortopediei pediatrice se utilizează următoarea clasificare a fracturilor.

Fracturile metafizare distale de humerus sunt apreciate ca :

1. extraarticulare (supracondiliene)
2. intraarticulare (transcondiliene)
3. prin extenzie
4. prin flexie
5. cu deplasare medială (varus)
6. cu deplasare laterală (valgus)
7. fracturi cu sau fără rotaţia fragmentului central
8. fracturi cu sau fără leziuni de nervi
9. fracturi cu sau fără dereglări de circulaţie
10. fracturi cu sau fără leziunea muşchiului brahial
11. fracturi cu gradul de deplasare după Lagrange şi Rigault: gradul I – fără deplasare, gradul II – deplasare unghiulară într-un plan, gradul III – deplasare unghiulară în două planuri, gradul IV- deplasare totală a fragmentelor, gradul V – fracturi epimetafizo-diafizare în formă de Y, T cu deplasare.
12. fracturi simple – gr. I, II, III după Lagrange şi Rigault, fracturi fără leziuni de nervi, base şi muşchi, fracturi extraarticulare, fracturi recente (primele 2-3 ore).
13. fracturi complicate – gr. IV, V după Lagrange şi Rigault, fracturi cu leziuni de vase şi nervi, de muşchi, fracturi cu rotaţia fragmentului central, fracturi intraarticulare şi cele tardive (peste 6 ore şi până la 2-3 zile).

În fracturile simple repoziţia poate fi efectuată în mod ortopedic sub anestezie generală de specialist cu experienţă în domeniu, cu o singură tentativă de reducere. În fracturile complicate repoziţia necesită intervenţie chirurgicală, care poate fi efectuată de specialist cu experienţă în condiţii de clinică.

Metoda de invenţie în chirurgia fracturilor metafizare distale de humerus include următoarele:

1. incizia pe partea latero-posterioară a cotului cu trecerea spre medial;
2. parcurgere în adâncime între spaţiul muscular dintre muşchiul triceps şi brahial până la evidenţierea fragmentelor fără a secţiona muşchii, tendoanele şi fără osteotomie de olecranon;

3. aprecierea caracterului leziunilor osoase, musculare, prelucrarea suprafeţelor fragmentelor fracturate;
4. repoziţia fragmentelor după înlăturarea deplasărilor prezente prin restituirea perfectă a fosei olecraniene;
5. fixarea fragmentelor cu ajutorul broşelor Kirschner, două dintre ele introduse din partea distală laterală a humerusului şi una din partea epicondilului medial cu traversare încrucişată, superior de fosa olecraniană, până la corticala opusă a humerusului;
6. finisarea intervenţiei prin suturarea plăgii pe straturi, drenare pe 24-48 ore, imobilizare cu atelă gipsată e o durată de 3 săptămâni;
7. tratament de recuperare după finisarea imobilizării, ce include gimnastică medicală activă, fără mecanoterapie, mişcări forţate şi fără ducerea greutăţilor în mână. Este binevenit tratamentul cu proceduri acvale şi înotul.

Rezultate bune sunt obţinute în caz de intervenţie recentă, efectuată calitativ, respectarea regimului ortopedic şi efectuarea tratamentului de recuperare.

În caz de adresare tardivă cu fractură metafizară de humerus, fără leziuni de nervi şi vase sanguine, se recomandă de refuzat la repoziţia deschisă a fragmentelor, de prelungit imobilizarea până la 3 săptămâni, urmată mai apoi de tratament funcţional şi efectuarea intervenţiei chirurgicale de reconstrucţie peste 3 luni. Experienţa noastră permite cu fermitate de constatat această tactică ca cea mai efectivă în tratamentul fracturilor metafizare tardive. În corecţia deformităţilor posttraumatice de humerus distal am propus şi implementat metode de invenţii corespunzător celor 4 grupe. Corecţia deformităţii de varus a humerusului distal are scop curativ şi profilactic pentru prevenirea epifiziolizei totale distale de humerus, care apare la un traumatism simplu.

Fracturile de capitel humeral au fost repartizate în 4 grupe (Milch evidenţiază 2 grupe):

1. fracturi în plan sagital cu traversarea liniei fracturii prin nucleul de osificare a capitelului humeral;
2. fracturi în plan sagital cu traversarea liniei fracturii la nivelul proeminării cartilaginoase la hotar dintre capitel humeral şi trohlea;
3. fracturi în plan sagital cu traversarea liniei fracturii prin trohlea humerală;
4. fractura de capitel humeral în plan frontal.

În primele 3 grupe deplasarea fragmentelor are loc spre lateral, caudal şi rotator. În grupa a patra deplasarea fragmentelor este anterioară şi cranială. În toate grupele de fracturi a capitelului humeral poate avea loc luxaţia traumatică de cot.

Badelon a propus clasificarea de 5 grade de deplasare a fragmentelor în fracturile capitelului humeral. Considerăm această clasificare nemotivată, din cauză că indiferent de gradul deplasării a fragmentelor, în fracturile de capitel humeral tactica de tratament este unică – intervenţia chirurgicală prin repoziţia perfectă a fragmentelor. În aceste fracturi nu se recomandă tratament ortopedic, deoarece aşa tactică duce la dezvoltarea pseudoartrozei de capitel humeral. Tratamentul a peste 50 de bolnavi cu pseudoartroză de capitel humeral a dovedit cu certitudine, că ea se dezvoltă numai în cazurile cu deplasare minimală a fragmentelor şi după tratament ortopedic prin imobilizare gipsată. De aceea, la copiii cu fracturi de capitel humeral (primele trei grupe se întâlnesc la copiii în vârstă de 2-8 ani, fracturi de grupa a patra au loc la copiii mai mari de această vârstă) indiferent de gradul deplasării se recomandă tratament chirurgical pentru repoziţia perfectă a fragmentelor. Tactica de tratament chirurgical este acceptabilă indiferent de durata timpului trecut după tramă. Bineînţeles, că repoziţia recentă este indiscutabil mai favorabilă, dar durata de peste 2 săptămâni sau 3 luni după traumă nu este contraindicaţie pentru tratament chirurgical. Analogic pentru pseudoartroze de capitel humeral, tactica activă chirurgicală este unica soluţie în rezolvarea patologiei şi în profilaxia unor posibile dereglări. Tratamentul chirurgical în fracturile capitelului humeral este o problemă curativă şi unica de profilaxie a pseudoartrozei posttraumatice. În fracturile capitelului humeral la copil predomină fracturi din grupa a treia (peste 85%) şi sunt însoţite de dereglări biomecanice în articulaţia cotului, restituirea cărora poate fi efectuată numai în mod chirurgical. Intervenţia este efectuată sub anestezie general prin incizie curbă pe partea laterală a cotului după Kocher. După secţiunea ţesuturilor moi superficiale urmează depistarea fără dificultăţi a zonei de fractură, înlăturarea hematomului şi cheagurilor de sânge, spălare cu apă oxigenată, curăţirea delicată a suprafeţelor fragmentelor fracturate. O deosebită atenţie necesită suprafaţa fracturată a trohleei, care este de consistenţă cartilaginoasă şi adaptarea acestora perfect după lichidarea deplasărilor laterale, caudale şi rotatorie. Repoziţia dobândită a fragmentelor este stabilizată prin osteosinteză cu 3 broşe Kirshner, introduse din partea laterală distală de humerus, traversate încrucişat superior de fosa olecraniană până în corticala opusă a humerusului. Imobilizarea cu atelă gipsată pe o durată de 10 zile după operaţie, urmată de înlăturarea firelor chirurgicale şi aplicarea imobilizării gipsate circulare pe o durată de 4-6 săptămâni.

Pseudoartroza de capitel humeral provoacă dereglări majore în articulaţia cotului. Pe parcurs a primilor 2 ani este prezent tabloul radiologic de pseudoartroză cu sclerozarea suprafeţelor fragmentelor, prezenţa defectului osos, hipoplazia fragmentului lateral, limitarea mişcărilor în articulaţia cotului, îndeosebi celor de extenzie. La copiii cu durata pseudoartrozei de peste 2 ani se determină deformitatea de valgus a cotului, care progresează pe parcursul perioadei de creştere a copilului şi după finisarea ei. Morfologia osoasă în regiunea pseudoartrozei se agravează. Efortul fizic în condiţii de valgizare a cotului poate provoca traumatizare cronică a nervului ulnar cu apariţia semnelor clinice corespunzătoare.

Pentru profilaxia sus-numitelor consecinţe ale pseudoartrozei de capitel humeral este necesară corecţia

chirurgicală, unica posibilitate de a rezolva problema în cauză.

La copiii cu pseudoartroză de până la 2 ani după traumă se efectuează intervenţia chirurgicală analogică ca la fracturi recente, adăugându-se prelucrarea calitativă a suprafeţelor pseudoartrozei cu înlăturarea completă a stratului compact. Fixarea fragmentelor este analogică, iar durata imobilizării este de 6-8 săptămâni.

La copiii cu durata pseudoartrozei de peste 2 ani după traumă cu prezenţa deformităţii de valg se efectuează operaţia de reconstrucţie cu elemente tehnice dificile. Imobilizarea durează 8-10 săptămâni.

Fracturile epicondilului medial a humerusului la copil este „sputnicul" luxaţiei traumatice a cotului. Clasificarea după Watson-Jones este cunoscută în literatura mondială. Conform acestei clasificări sunt apreciate 4 grade de deplasare a epicondilului medial:

1. deplasarea minială de 3-5mm
2. deplasare laterală şi caudală peste 5mm
3. deplasarea epicondilului până la nivelul fisurei articulare a cotului.
4. deplasarea epicondilului medial între suprafeţele articulare ale cotului.

Toate gradele de deplasare (excepţie gradul I) pot fi prezente în asociaţie cu luxaţia de cot în stare redusă sau în stare luxată. Aprecierea stării de luxaţie redusă de cot se efectuează în baza datelor anamnestice (copilul lămureşte mecanismul traumei, momentul de luxaţie, momentul de reducere a luxaţiei de sinestătător sau de altă persoană, sau de personalul medical) şi în baza datelor clinice (edem pe tot parcursul articulaţiei cotului, sindromul algic la palpare pe toate părţile articulaţiei – medială, laterală, anterioară, posterioară). Fractura de epicondil medial fără luxaţie de antebraţ poate avea loc numai în gradul I al fracturii; în aceste cazuri datele anamnestice exclud luxaţia de cot, iar tabloul clinic este prezent prin edem minor doar pe partea medială a cotului şi numai în această regiune sunt dureri locale la palpare. Restul zonelor ale articulaţiei cotului sunt intacte referitor la edem şi sindrom algic.

Diagnosticul definitiv al fracturii de epicondil medial se apreciază în urma examinării radiologice, cu ajutorul căreia se apreciază gradul deplasării. În caz de incertitudine în diagnostic se efectuează radiografia de control a articulaţiei sănătoase. Examinarea comparativă va permite aprecierea definitivă a gradului de deplasare.

Spre deosebire de alţi autori, considerăm că orice fractură de epicondil medial, indiferent de gradul deplasării, necesită tratament chirurgical prin repoziţia deschisă a fragmentelor. În aceste fracturi au loc dereglări biomecanice în articulaţia cotului ca rezultat a disbalanţei musculare. În articulaţia normală a cotului muşchii flexori care iau începutul de la epicondil medial sunt într-o stare de echilibru cu muşchii extenzori, care iau începutul de la epicondilul lateral al humerusului. Acest echilibru menţine poziţia adecvată a humerusului distal pentru congruenţa cu suprafeţele articulare ale trohleei cu cele ale ulnei şi ale capitelului humeral cu cele ale radiusului. În cazul fracturii de epicondil medial starea de echilibru muscular este dereglată prin insuficienţa completă a flexorilor şi predominarea totalmente a extenzorilor. Din această cauză se petrece o dereglare poziţională a humerusului distal şi anume o torsiune cu declanşare a porţiunii (coloanei) mediale spre posterior, iar a porţiunii laterale spre anterior. Din această cauză are loc decentrarea olecranului faţă de fosa olecraniană şi humerusului şi ca rezultat dereglarea de funcţie în articulaţia cotului. Analogice dereglări biomecanice au loc şi la fracturi de capitel humeral, care sunt concomitente cu epicondil lateral, numai că în acest caz vor predomina muşchii flexori fixaţi pe epicondilul medial netraumat şi rotaţia humerusului în partea distală va fi inversă, comparativ cu acea rotaţie care are loc la fractura epicondilul medial. Luând în consideraţie cele expuse referitor la derglările biomecanice în articulaţia cotului în caz de fractură de epicondil medial, considerăm oportun tratamentul chirurgical prin repoziţia deschisă perfectă a fragmentelor şi fixare cu broşe (2-3) de tip Kirshner introduse din partea medială a cotului prin epicondilul medial, metafiza distală humerală proximal de fosa olecraniană în mod oblic şi încrucişat până inclusiv la corticala opusă a humerusului. Aceasta este cea mai fină minitraumatică şi relativ stabilă osteosinteză. În toate cazurile de intervenţie este necesară protejarea vizuală a nervului ulnar. Numai prin repoziţia deschisă este posibilă adaptarea fragmentelor şi lichidarea tuturor deplasărilor. Din acest punct de vedere noi considerăm inacceptabilă tentativa de repoziţie închisă şi fixarea transcutană cu broşe.

Imobilizare după operaţie cu atelă gipsată va fi prelungită pe o durată de 4 săptămîni.

Epicondilul medial în dezvoltarea embrională şi a fătului aparţine epifizei distale ale humerusului, iar pe parcursul creşterii devine situat extraarticular cu fixarea capsulei articulaţiei cotului la regiunea inferioară a epicondilului medial. Ultimul are nucleu separat de osificare, fracturile epicondilului medial la fel sunt separate de alte formaţiuni, dar fiind situat extraarticular, fracturile întotdeauna sunt asociate de leziunea capsulei articulare şi conform acesteia fracturile epicondilului medial sunt fracturi intraarticulare. Ele sunt caracteristice pentru copii, preponderent de vârsta după 9 ani şi în 25-30% sunt asociate cu leziunea de nerv ulnar (leziune parţială), mai frecvent în fracturi de gradul IV.

Fracturile de trohlea sunt foarte complicate prin declanşarea majoră a articulaţiei cotului, prin asocierea cu fractură a epicondilului medial şi leziune de peste 70% a n.ulnar. Fracturile date sunt caracteristice pentru copiii în vârstă de peste 9 ani şi sunt fracturi relativ rare (4% din toate fracturile cotului). Tabloul clinic este prezentat prin dureri pe partea medială a cotului cu răspândire spre anterior şi posterior. Analogic este prezentat edemul, echimoze, dereglarea completă a funcţiei cotului, dereglări de funcţie a degetelor IV şi

V, caracteristice pentru leziune de nerv ulnar. Radiologic se determină fractură epimetafizară de trohlea (tip IV după Salter şi Harris) epicondilul medial fiind situat pe fragmentul distal împreună cu trohlea. Deplasarea fragmentului distal de obicei este spre medial, caudal şi rotatorie la 90-180°. Datele clinice şi radiologice sunt destul de tipice şi suficiente pentru aprecierea diagnosticului. În cazuri rare şi dificile pentru diagnostic poate fi efectuată radiografia analogică la cotul membrului sănătos.

Tratamentul fracturilor de trohlea la copil se efectuează în mod chirurgical prin intervenţia efectuată din incizia pe partea medială a cotului. După secţiunea ţesuturilor moi superficiale şi protejarea vizuală a n. ulnar, urmează developarea zonei fracturii, înlăturarea hematomului, cheagurilor, spălarea cu apă oxigenată, curăţirea suprafeţelor fracturate, repoziţia perfectă a fragmentelor şi osteosinteza lor cu broşe Kirchner introduse analogic ca în fracturile de epicondil medial. E necesară evitarea contactului n. ulnar cu fixatoarele metalice.

În toate cazurile operate în regiunea cotului capetele broşelor sunt flectate sub unghi de 90° şi lăsate extern de ţesutul cutanat. Imobilizarea cu atelă gipsată se prelungeşte pe o perioadă de 4 săptămâni.

Epifizioliză totală distală de humerus se referă la tipul I sau II după clasificarea Salter şi Harris, poate avea loc la copil începând cu perioada de naştere şi finisând cu perioada de sinostozare a zonei fizare. Este una din cele mai complicate leziuni în regiunea cotului din punct de vedere a dereglărilor biomecanice ale articulaţiei, a dificultăţilor în diagnostic şi ca urmare a tratamentului neadecvat cu consecinţe ireductibile pe toată perioada de creştere. Una din cauzele eşecurilor în diagnostic este oglindirea insuficientă în literatură a patologiei în cauză. Nici la unul din copiii internaţi în clinica ortopediei pediatrice cu epifizioliză totală distală de humerus n-a fost apreciat diagnosticul adecvat la etapele precedente de asistenţă medicală. La toţi copiii se aprecia luxaţie de cot şi se efectua tentativă de reducere închisă fără succes. Uneori copiii suportă câte 2-3 tentative analogice în diferite instituţii medicale. Pacienţii au fost internaţi în perioade tardive de la 2 săptămâni până la 3 luni de la trauma primară. Diagnosticul leziunii în cauză se efectuează în baza semnelor clinice şi radiologice, ţinând cont de necesitatea diferenţierii dintre epifizioliza totală distală de humerus şi luxaţia traumatică de cot, luxaţia proximală de radius sau fractură de capitel humeral. Semnele clinice (dureri, edem la cot pe toată aria, impotenţa de funcţie, dereglările semnelor Ghiuter, Malgheni, Nelaton, Marx) sunt prezente atât la copii cu epifizioloză, cât şi cu luxaţie traumatică de cot. Semn clinic pentru diagnosticul diferenţiat trebuie de considerat aprecierea încordării tendonului muşchiului triceps la copiii cu luxaţia traumatică de cot şi absenţa acestui semn la copiii cu epifizioliză totală distală de humerus.

Aprecierea diagnosticului definitiv se efectuează prin examinarea radiologică în 2 incidenţe. Indicii principali radiologici sunt consideraţi nucleul de osificare a capitelului humeral, partea proximală a radiusului şi ambele oase de antebraţ în zona proximală. În caz de luxaţie traumatică de cot ambele oase de antebraţ sunt deplasate posterior, lateral, medial (în dependenţă de caracterul luxaţiei), iar nucleul de osificare a capitelului humeral este situat în poziţia fiziologică, pe partea inferioară laterală de humerus. În caz de luxaţie de radius se determină deplasarea proximală de radius anterioară, posterioară sau laterală, iar nucleul de osificare a capitelului humeral se află în poziţie fiziologică. În caz de fractură a capitelului humeral are loc deplasarea lui laterală, caudală sau rotatorie şi niciodată medial, iar oasele antebraţului îşi menţin poziţia adecvată faţă de porţiunea distală de humerus.

În epifizioliza totală distală de humerus radiologic se apreciază deplasarea capitelului humeral spre medial concomitent cu analogica deplasare ale ambelor oase de antebraţ, iar corelaţiile anatomice dintre capitelul humeral şi regiunea proximală a radiusului sunt fără dereglări şi corespund tabloului normal.

Cunoscând particularităţile anatomo-radiologice a cotului la copil şi semnele radiologice de diferenţiere, este posibil de a aprecia diagnosticul adecvat a epifiziolizei totale distale de humerus la copil.

În toate cazurile de neclaritate se recomandă radiografie analogică la cotul opus sănătos.

Tactica de tratament a epifiziolizei totale distale de humerus depinde de durata după traumă. În cazuri recente, indiferent de vârsta copilului, este binevenit tratamentul ortopedic, cu condiţia absenţei semnelor clinice de leziuni de nervi şi vase. Repoziţia închisă se efectuează sub anestezie generală, manual cu manevre blânde şi delicate cu tracţie longitudinală pe axa braţului şi deplasarea fragmentului distal de la medial spre lateral până la obţinerea coinciderii axei braţului şi antebraţului, şi restituirea liniilor şi triunghiului în regiunea cotului. Repoziţia dobândită a fragmentelor poate fi stabilizată prin embroşaj transcutan transosos cu 2 broşe încrucişate introduse câte una din regiunea epicondilului lateral şi alta din regiunea epicondilului medial cu traversare încrucişată până la corticala opusă a humerusului cu traversare superior de fosa olecraniană.

În cazuri tardive (toţi internaţi în clinică) este indicat tratament chirurgical prin efectuarea operaţiei din 2 aborduri chirurgicale după Alonso Hains, adaptarea fragmentelor şi fixarea cu broşe încrucişate. După imobilizare pe o durată de 3 săptămâni urmează tratament complex de recuperare.

Fracturile proximale de radius sunt clasificate în 4 grade după Judet în dependenţă de gradul deplasării a fragmentului. Spre deosebire de alte fracturi, la acestea gradul de deplasare se apreciază după deplasarea fragmentului proximal. Linia fracturii traversează la nivel de zona fizară (epifizioliză sau osteoepifizoliză)

sau de col radial. Tabloul clinic şi radiologic este suficient pentru aprecierea diagnosticului. În caz de incertitudine este posibil de folosit examinarea radiologică a cotului opus, sănătos.

La copiii cu fracturi de gradul I, II, III a regiunii proximale de radius este folosit cu succes tratamentul ortopedic prin repoziţie închisă sub anestezie generală după metoda Svinuhov. În caz de fracturi de gradul IV se recomandă tratament chirurgical prin incizie după Ciaklin pe partea latero-posterioară proximală de antebraţ. Repoziţia fragmentelor este finisată prin osteosinteza cu broşe Kirshner. În fracturi de olecran tratamentul chirurgical este indicat în caz de deplasare a fragmentelor şi leziunea aparatului extenzor. Repoziţia fragmentelor, osteosinteza lor şi restabilirea aparatului extenzor poate fi efectuat numai în mod chirurgical. Operaţia este unica modalitate de obţinere a consolidării fragmentelor şi de prevenire a dezvoltării pseudoartrozei.

În ultimii 25 ani la copiii cu vârsta de la 3 ani ţi până la 18 ani au devenit actuale fracturile, care erau caracteristice pentru adulţi, îndeosebi pentru sexul femenin în vârsta de peste 60 ani. Aceste sunt fracturi de col femural, care fiind intraarticulare şi lipsite de periost nu se supun tratamentului ortopedic. Ele prezintă pericol de dezvoltare a pseudoartrozei şi invalidizare din copilărie. Unica posibilitate de a efectua profilaxia tuturor dereglărilor este tratamentul chirurgical prin adaptarea corectă a fragmentelor , osteosinteza fină, relativ stabilă cu 3 broşe Kirschner. Nu se recomandă fixare cu şuruburi, plăci figurate şi şuruburi, deoarece acestea din urmă provoacă majorarea tensiunii intraosoase cu dereglări de circulaţie în regiunea colului şi capului femurului. Operaţia delicată, minim traumatizantă poate asigura profilaxia necrozei ischemice a capului femurului şi a coxartrozei juvenile. Un rol deosebit în profilaxia dereglărilor sus-menţionate îi aparţine respectării stricte a regimului ortopedic, efectuării calitative a tratamentului complex de recuperare, inclusiv sanatorial şi medicamentos (hondroprotectori, vitamine cu minerale etc.).

Fracturile de astragal indiferent de gradul deplasării necesită tratament chirurgical pentru repoziţia adecvată a fragmentelor, osteosinteza fină şi relativ stabilă, care vor asigura consolidarea fragmentelor , restabilirea funcţiei, profilaxia dereglărilor distrofice.

Osteoartrozele deformante prezintă pericol major pe toată perioada de creştere, dar îndeosebi după maturitate. Pentru a obţine profilaxie pe o perioadă îndelungată la copiii care au suportat fracturi intraarticulare la articulaţiile mari ale membrelor inferioare se recomandă excluderea efortului fizic static (fuga, sărituri etc.), a sportului profesional şi pe parcurs scutirea efectuării serviciului militar. Unicul sport recomandat este înotul.

În fracturile diafizare tratamentul chirurgical este indicat în fracturi transversale, duble, cominutive cu deplasarea fragmentului intermediar. La moment cea mai bine venită osteosinteză este cu tije elastice titan, îndeosebi introduse fără deschiderea focarului de fractură. Această metodă necesită instrumentariu şi aparataj corespunzător. În absenţa lor folosim principiul de osteosinteză cu tije speciale, broşe, deschiderea focarului traumat, folosind metoda antegradă. La necesitate şi indicaţii corespunzătoare osteosinteza poate fi suplimentată prin fixare cu şurub.

În pseudoartroze diafizare tratamentul preferat este osteosinteza cu aparat extern, preponderent Ilizarov, fără a interveni în zona patologiei, chiar şi în cazurile cu fistule funcţionale.

Am obţinut rezultate bune la bolnavi cu durata pseudoartrozei de la 4-6 luni până la 2-5 ani, pe parcursul cărora ei suportase intervenţii chirurgicale repetate.

În ortopedia pediatrică majoritatea intervenţiilor chirurgicale au un rol de tratament pentru corecţia deformităţilor în cazurile când tratamentul ortopedic nu s-a finisat cu un rezultat adecvat. Una din cele mai valoroase intervenţii cu scop de profilaxie chirurgicală este cea de corecţie a coxa valga displastică la copil. Am consacrat o activitate pe parcurs a peste 40 ani, am propus şi implementat în practică câteva invenţii referitor la această patologie.

Coxa valga displastică este o anomalie proximală de femur, apreciată de Pappas în grupa a 8-a din cele nouă. Este necesar de atenţionat faptul, că coxa valga displastică există ca patologie sinestătătoare, spre deosebire de componentul de coxa valga în malformaţia luxantă de şold şi articulaţia displastică. La ultimele coxa valga este prezentă pe fondalul patologiei de cotilă (platisare, oblicitatea sprâncenei). În coxa valga displastică are loc dereglarea de dezvoltare a regiunii proximale de femur în prezenţa unei cotile bine dezvoltată. Patologia dată provoacă dereglări biomecanice în articulaţia şoldului şi serveşte drept substrat pentru dezvoltarea coxartrozei la copil. Mulţi autori consideră că coxa valga la copil pe parcursul creşterii poate să se soldeze cu o corecţie spontană fără un tratament specific. Experienţa noastră de peste 40 ani ne-a permis să o considerăm ca patologie care necesită corecţie chirurgicală. Bineînţeles, că operaţia precoce este argumentată din punct de vedere al creării condiţiilor favorabile pentru refacerea biomecanicii în articulaţia şoldului în scopul prevenirii dereglărilor degenerativ-distrofice şi coxartrozei juvenile. Considerăm posibilă efectuarea intervenţiei chirurgicale pentru corecţia malformaţiei date în prezenţa semnelor clinice subiective (dureri în articulaţiile de genunchi şi şold) şi a celor radiologice. În baza semnelor clinice am evidenţiat 3 tipuri:

1 tip – fără dereglări de funcţie în articulaţia de şold;

2 tip – limitare de funcţie;

3 tip – limitare exagerată de flexie şi aducţie, la tentativa de a se aşeza copiii erau nevoiţi să efectueze abducţie posibilă şi rotaţie externă, după care era posibilă flexia în şold.

În cazurile când patologia dată este diagnosticată ocazional, pe fondalul unui tablou clinic asimptomatic, ne abţinem la moment de intervenţie chirurgicală. În astfel de cazuri se recomandă regim ortopedic cu excluderea supraefortului static, kinetoterapie şi supraveghere în dinamică. Cercetările radiogramelor la copiii sănătoşi şi la cei cu patologia dată au permis de constatat că la copiii după vârsta de 2 ani mărimea unghiului cervico-difizar nu trebuie să depăşească 135°. Sunt cunoscute unghiurile Alsberg, care nu depăşeşte 40°, unghiul de antetorsie, care în normă nu depăşeşte 10°. Am inventat şi am propus aprecierea încă a unui unghi, numit cotil-fizar. Acest unghi este format de linia trasată prin zona fizară a capului femurului şi linia dusă din vârful lateral al sprâncenei cotilei spre partea ei inferioară. În normă acest unghi este de 10°.

La apariţia semnelor clinice se recomandă corecţia chirurgicală, fiind modificaţi indicii radiologici: mărimea unghiului col-diafiză peste 140°, a unghiului Alsberg mai mare de 60°, a unghiului cotil-fizar peste 20°, a unghiului de antetorsie peste 10°, a unghiului col-epifiză proximală peste 5°. În cazul apariţiei sindromului algic în articulaţii nu este indicată amânarea intervenţiei chirurgicale până la apariţia dereglărilor de mers, formarea contracturilor etc. În aceste cazuri pot apărea deja modificări nu numai funcţionale, dar şi structurale. Intervenţia chirurgicală efectuată tardiv îşi pierde rolul ei principal de profilaxie a artrozei deformante de şold. La copii este necesară utilizarea tehnicii chirurgicale specifice – delicată, minitraumatizantă, cu protejarea maximă a ţesuturilor adiacente articulaţiei şoldului, cu excluderea intervenţiei intraarticulare şi a presiunii mecanice asupra cartilajului capului femurului şi a cotilei. În clinică se foloseşte metoda chirurgicală P.Moroz, având ca prototip metoda Pauwels. Operaţia se efectuează sub anestezie generală, cu incizia în regiunea articulaţiei şoldului după metoda Movşovici, cu secţionarea ţesuturilor moi superficiale, fasciei lata şi muşchiului corespunzător în direcţia longitudinală, superior de vârful trohanterului mare. În poziţie de rotaţie internă a membrului inferior se efectuează secţiunea ţesuturilor moi şi a periostului în spaţiul zonei avasculare din partea inferioară a trohanterului spre distal. Cu ajutorul raspatorului se dezgoleşte zona intertrohanteriană, folosind schimbarea poziţiei de rotaţie internă şi externă. Protejând zona cu ajutorul elevatorilor de tip Buialski se efectuează osteotomia intertrohanteriană transversală cu ferestrăul de tip Gigli. Cu raspatorul încovoiat se fixează fragmentul central în poziţie de abducţie maxim posibilă. Din partea medială a fragmentului central se secţionează un segment osos cuneiform cu baza spre medial. Lăţimea acestui segment este egală cu jumătate din mărimea unghiului necesar de corecţie a coxa valga. Urmează etapa principală în operaţia de corecţie. Fixând fragmentul central din ambele părţi, antero-posterior, cu fixator de tip Langenbeck, se efectuează centrarea capului femurului în cotilă. Menţinând corecţia dobândită, fragmentele osteotomiate se adaptează după principiul: cel distal faţă de cel proximal. Pe partea laterală între fragmente se formează o diastază, care va fi mai apoi plastiată cu segmentul cuneiform, rezectat la debut, după rotarea lui la 180°. Fragmentele femurului sunt fixate cu o tijă centromedulară scurtă (8-12 cm) şi suplimentar cu 2 broşe încrucişate introduse din şi prin fragmentul central, de la partea anterioară şi posterioară a trohanterului mare, traversând zona osteotomiei şi străbătând corticala opusă a fragmentului distal. Partea proximală a broşelor este flectată sub unghi de 90° şi plasată până la os. Se instalează segmentul cuneiform osos inversat la 180° între suprafeţele osteotomiate ale femurului, urmează suturarea periostului, muşchilor şi celorlalte straturi ale plăgii. Se aplică pansament aseptic şi aparat gipsat circular pelviopedan.

Tehnica chirurgicală sus descrisă este folosită în mod clasic la copiii incluşi în prima grupă, la care era majorat unghiul col-diafiză, unghiul Alsberg, unghiul cotil-fizar, dar antetorsia era de grad mic şi tabloul clinic era limitat doar la acuze subiective.

Pentru copiii din grupa a doua, care prezentau dereglări obiective la mers, contracturi, majorarea caracteristică a antetorsiei, tehnica chirurgicală a inclus elemente suplimentare pentru corecţia antetorsiei. Corecţia componentelor dereglate era efectuată prin modelarea poziţională a fragmentelor osteotomiate pentru lichidarea antetorsiei majore, restabilirea corelaţiilor suprafeţelor articulare şi finisarea operaţiei analogic ca şi la bolnavii din prima grupă. Pentru copiii din grupa a treia cu un tablou clinic neobişnuit, dereglări funcţionale exagerate, la intervenţia chirurgicală s-a constatat anomalie neobişnuită a muşchiului tensor fascia lata, care era fixat pe partea latero-posterioară a trohanterului mare. Numai după secţiune longitudinală a tractului fascio-tendo-muscular şi excizia fixării patologice de la trohanterul mare, mişcările de flexie în articulaţia şoldului devin posibile. Se efectuează osteotomia intertrohanteriană pentru corecţia valgizării, amtetorsiei şi poziţiei de extenzie a capului femurului. După osteosinteză analogică a fragmentelor, la copiii din această grupă nu s-a suturat tractul fascio-muscular la nivel de trohanter. Finisarea operaţiei şi imobilizarea a fost analogică cu cea a copiilor din primele două grupe.

Cu ajutorul acestei operaţii noi dobândim multe avantaje:

- Ameliorarea biomecanicii în articulaţia coxofemurală prin centrarea capului femurului în cotilă.
- Dispariţia sindromului algic
- Ameliorarea funcţiei în articulaţiile de şold
- Ameliorarea stării psiho-emoţionale a copilului.
- Profilaxia coxartrozei juvenile.
- Ameliorarea calităţii vieţii copilului şi viitorului său.
- Profilaxia osteonecrozei aseptice a capului femurului, care poate surveni pe fon de coxa valga.

- Profilaxia dereglărilor în zona fizară a capului femurului, ce pot provoca retroepifizioliza ân caz de avansare a deformităţii de coxa valga.
- Profilaxia dereglărilor de circulaţie sanguină în zona colului şi capului femural prin excluderea traversării fixatoarelor metalice prin aceste zone în timpul intervenţiei.

Tratamentul postoperator, mai apoi cel de recuperare complex, inclusiv sanatorial, respectarea strictă a regimului ortopedic au permis de obţinut rezultate bune, care au fost supravegheate la distanţa de la 5 până la peste 30 ani după operaţie, cu profilaxia coxartrozei la 83,71% din articulaţiile operate.

Gh. Burnei[1], Ileana Georgescu[2] , Şt. Gavriliu[2], C. Vlad[2], D. Hodorogea[2], Tayssir El Nayef[2]

TRATAMENTUL SCOLIOZELOR CONGENITALE PRIN HEMIVERTEBRECTOMIE ŞI INSTRUMENTARE SOMATICĂ

Clinica de Chirurgie si Ortopedie Pediatrica ”*Prof. Dr. Alexandru Pesamosca*”,
U.M.F. “*Carol Davila*”, Bucuresti, România

[1] *Prof. Dr., Sef Clinica de Chirurgie si Ortopedie Pediatrica, Membru Titular al Academiei Central Europene de Stiinte, Litere si Arte*
[2] *Doctorand, Medic Specialist Ortopedie Pediatrica*

Background. Experienţa clinicii noastre a dovedit că artrodeza in situ şi instrumentarea posterioară în scoliozele congenitale nu asigură rezultate satisfăcătoare şi ca o consecinţă opţiunea noastră curentă este orientată spre metode mai radicale.

Scop. Studiul analizează **a.** efectul rezecţiei hemivertebrei şi instrumentaţiei somatice lărgite, urmate de redresare, **b.** hemidiscectomia şi instrumentaţia somatică în defectele prin vertebre trapezoidale şi **c.** discectomia asociată cu secţionarea barei şi instrumentaţia somatică în defectele de segmentare ale rahisului.

Material şi metodă. Din ianuarie 1998 până în martie 2006 am efectuat 23 intervenţii operatorii pentru scolioză congenitală, la 22 pacienţi, 14 fete şi 8 băieţi. Vârsta pacienţilor la prima consultaţie a fost cuprinsă între 3 şi 16 ani, media fiind de 10 ani. Examinarea imagistică prin CT, CT-3D sau RM s-a efectuat la toţi pacienţii. Diformitatea a fost localizată în segmentul toraco-lombar şi a fost determinată de defecte de formare în 20 de cazuri şi de defecte de segmentare în 2 cazuri. Cele 20 de cazuri cu defect de formare cuprind 18 cazuri cu hemivertebre şi 2 cazuri cu vertebre trapezoidale. Cele 18 cazuri au prezentat în total 21 de hemivertebre: 16 pacienţi au prezentat o singură hemivertebră, 1 pacient 2 hemivertebre supranumerare la nivele diferite – T12-L1 de partea stângă şi L4-L5 de partea dreaptă – formând o dublă scolioză toraco-lombară, iar un pacient a prezentat 3 hemivertebre dintre care 2 adiacente (T12,L1 şi L3-dreapta), prezentând o curbură severă. Din cele 21 de hemivertebre au fost 6 segmentate, 10 semisegmentate şi 5 nesegmentate .

4 cazuri s-au asociat cu diastematomielie (2 cazuri) şi cu proeminenţe osoase intracanalare (2 cazuri).

Cele 2 defecte de segmentare au fost localizate lateral şi aveau potenţial progresiv sever.

La toţi pacienţii s-a recurs la instrumentare somatică şi redresare în grade variabile. La cei cu hemivertebre (18 cazuri) s-a efectuat dublu abord simultan, ventral şi dorsal, rezecţia hemivertebrei şi discectomie.

În cazul pacienţilor cu vertebre trapezoidale (2 cazuri) s-a făcut discectomie parţială pe partea convexă prin abord ventral. Pentru defectele de segmentare (2 cazuri) s-a practicat discectomia în segmentul interesat, cu secţionarea barei şi, în raport cu gradul deformării, discectomii supra- şi subiacentă doar prin abord ventral.

Rezultate. Valoarea medie a unghiului Cobb preoperator a fost de 41°, cu unghi mediu postoperator de 16°, corecţia fiind de 64%.

Perioada de evaluare postoperatorie a fost între 9 luni şi 7 ani, având o medie de 5,4 ani. La interval de 6 luni, toţi pacienţii au fost examinaţi clinic şi radiologic. Din 9 pacienţi urmăriţi peste 5 ani de la intervenţie, la 5 s-a pierdut între 5 şi 10% din corecţia iniţială, la 2 corecţia s-a îmbunătăţit, iar la alţi doi s-a menţinut constantă.

Complicaţii. Am consemnat 3 complicaţii.

Într-un caz s-a lezat aorta. Într-un alt caz a apărut pneumotoraxul. La unul dintre pacienţi, cu ocazia controlului de la 1 an postoperator s-a constatat deteriorarea montajului prin ruptura unui şurub, fără alterarea rezultatului.

Concluzii.

1. Rezecţia hemivertebrei şi instrumentarea somatică a mai multor vertebre supra- şi subiacente evită în evoluţie accentuarea marcată a diformităţii.
2. În defectele de formare cu vertebre trapezoidale discectomiile parţiale (de partea convexă) permit ameliorarea spontană a corecţiei în evoluţia postoperatorie.
3. În defectele de segmentare prin bară laterală unghiul postoperator s-a menţinut constant pe toată perioada urmăririi.

Gh. Burnei[1], C. Vlad[2], Ileana Georgescu[2] , Şt. Gavriliu[2], D. Hodorogea[2], Tayssir El Nayef[2]

TRATAMENTUL TORACELUI INFUNDAT PRIN METODA NUSS – EVALUAREA CAZURILOR DUPA 5 ANI DE EXPERIENTA

Clinica de Chirurgie si Ortopedie Pediatrica ”*Prof. Dr. Alexandru Pesamosca*”,
U.M. F. “*Carol Davila*”, Bucuresti, România

[1] *Prof. Dr., Sef Clinica de Chirurgie si Ortopedie Pediatrica, Membru Titular al Academiei Central Europene de Stiinte, Litere si Arte*
[2] *Doctorand, Medic Specialist Ortopedie Pediatrica*

Scop. Pectus excavatum (PE) este cea mai frecventă diformitate a toracelui. Ea induce modificări estetice, uneori greu de acceptat, sau, în formele severe, afectarea functiei pulmonare si /sau cardiace.

Toracoplastia PE prin procedeele clasice Ravitch sau Rehbein a fost înlocuită de un procedeu minim invaziv initiat de Nuss în 1987. Scopul acestui studiu este de a evalua eficienta toracoplastiei minim invazive (TMI) în comparatie cu alte metode de tratament si de a analiza efectul TMI asupra functiei pulmonare si cardiace.

Metodă. 16 pacienti, copii si adolescenti cu PE, 14 băieti si 2 fete, au fost operati, efectuându-se TMI cu ajutorul unei bare preconfigurate după forma normală a toracelui, introdusă retrosternal si manevrată sub control toracoscopic. Vârsta medie la momentul operatiei a fost de 14,7 ani (între 4 si 21 de ani). Trei pacienti s-au prezentat cu PE recidivat după alte interventii clasice. TMI a fost efectuată pentru corectarea tulburărilor pulmonare si cardiace în 3 cazuri si din considerente estetice în 13 cazuri. Preoperator au fost explorate capacitatea pulmonară totală (CPT), capacitatea vitală (CV), fractia de ejectie (FE) si integritatea valvei mitrale. Trei pacienti au prezentat preoperator afectarea functiei cardiorespiratorii. PE s-a asociat cu cifoscolioză toraco-lombară în 2 cazuri, cu atrezie de esofag operată întrun caz si cu prezenta unei coaste cervicale în alt caz.

Rezultate. Durata medie a unei interventii operatorii a fost de 60 de minute (între 30 si 100 de minute). Pacientii au fost mobilizati din a treia zi postoperator, iar externarea s-a făcut în medie în a saptea zi postoperator.

Am consemnat următoarele complicatii: migrarea tijei – 1 caz, infectie la nivelul plăgilor – 1 caz, pneumotorax si emfizem subcutan – 1 caz.

Perioada medie de urmărire a fost de 34,6 luni (între 6 si 60 de luni). La 6 luni postoperator, CV si capacitatea reziduală functională (CRF) nu s-au modificat semnificativ, FE s-a normalizat, iar simptomatologia cardiacă subiectivă a dispărut la pacientii cu tulburări cardiorespiratorii existente preoperator. Rezultatele estetice au fost excelente si foarte bune.

Concluzii. TMI este un procedeu de electie în tratamentul PE simetric, vârsta ideală pentru intervenţie fiind între 6 si 12 ani. Eficienta tratamentului este impresionantă: postoperator, toti pacientii au considerat că toracele arată normal.

Semnificatie. TMI este un procedeu cu maximă eficientă, care permite corectia diformitătii intraoperator si care trebuie efectuat de o echipă bine instruită si competentă de chirurgi si anestezisti.

Gh. Burnei[1], Şt. Gavriliu[2], C. Vlad[2], Ileana Georgescu[2], D. Hodorogea[2], Tayssir El Nayef[2]

HERNIA DE DISC LA COPIL ŞI ADOLESCENT : STUDIU RETROSPECTIV AL LITERATURII SI EXPERIENTA PERSONALA PE 13 CAZURI

Clinica de Chirurgie si Ortopedie Pediatrica ”*Prof. Dr. Alexandru Pesamosca*”,
U.M.F. “*Carol Davila*”, Bucuresti, România

[1] *Prof. Dr., Sef Clinica de Chirurgie si Ortopedie Pediatrica, Membru Titular al Academiei Central Europene de Stiinte, Litere si Arte*
[2] *Doctorand, Medic Specialist Ortopedie Pediatrica*

Rezumat

Hernia de disc lombară constituie pentru medic o eventualitate rară. În perioada anilor 1940 s-au făcut primele intervenţii pentru hernia de disc. Frecvenţa herniilor lombare de disc ce necesită intervenţie operatorie oscilează între 1 şi 2%. Hernia de disc lombară la copii şi adolescenţi are în principiu 4 cauze: predispoziţia familială, traumatismele, malformaţiile congenitale ale rahisului şi degenerarea discului. Simptomatologia pacienţilor tineri este dominată de dureri rahidiene locale sau cu iradiere pe traiectul nervului sciatic, iar deficitele neurologice apar rar.

Hernia de disc lombară la copil şi adolescent este rară şi reprezintă 2% din totalul cazurilor ce survin la copii şi adulţi, aşa cum se afirmă în literatura de specialitate. Timp de 16 ani, în perioada 1990-2011, în Clinica de Ortopedie a Spitalului Clinic de Urgenţe pentru Copii „M. S. Curie" Bucureşti am tratat 13 pacienţi cu vârsta cuprinsă între 10 şi 18 ani. Toţi pacienţii au prezentat hernie de disc localizată în segmentul lombar L3-S1.

Traumatismul constituie o cauză importantă a herniei de disc la copil şi adolescent. Simptomatologia instalată posttraumatic este variabilă şi apare, conform datelor din literatură, la 3 pacienţi din 10, până la 7 pacienţi din 10, în funcţie de autor. Traumatismele repetate au şi ele un rol etiologic cumulativ. După statistica lui DeOrio şi Bianco la 50 de pacienţi cu hernie de disc lombară şi vârsta de 16 ani, traumatismele au precedat debutul simptomatologiei în 18 cazuri. Ei au sugerat că hernia de disc este destul de probabil a fi rezultatul activităţilor atletice repetate care pot induce leziuni succesive şi cumulative şi, mai rar, este datorată unui singur eveniment traumatic.

Malformaţiile congenitale, în special defectele de formare, sunt însoţite de apariţia herniilor de disc lombare la 3 din 10 pacienţi. Sacralizarea L5 sau lombalizarea S1, scolioza şi spina bifida oculta au fost cele mai frecvente anomalii identificate în asociere cu hernia de disc lombară. De asemenea, alte afecţiuni precum spondilolistezisul şi maladia Scheuermann pot facilita apariţia unei hernii de disc.

Indiferent de seria analizată, toţi autorii care au studiat antecedentele heredo-colaterale au evidenţiat prezenţa unor leziuni similare la predecesori, iar alţii au evidenţiat prezenţa altor afecţiuni: hernii, hemoroizi sau varice. La pacienţii cu dureri lombare cu vârsta cuprinsă între 10 şi 16 ani, 90% au antecedente heredo-colaterale prezente, 70% au rahialgii lombare severe şi 40% au hernii de disc, conform datelor prezentate de C. Humphreys şi J. Eck (1999), Th. Lowe (2000) sau N. Baldwin (2002).

Deşi aceste date nu disting factorii genetici de factorii de mediu, ele indică faptul că există o predispoziţie familială faţă de hernia de disc la copii şi adolescenţi.

Explorările microscopice au demonstrat degenerări ale discului lombar la copii cu vârsta mai mică de 10 ani. Degenerescenţa poate să apară la orice segment al rahisului, înainte sau la pubertate, şi uneori poate avea corespondent anatomic sau clinic. Examinarea histologică a discurilor herniate extirpate a pus în evidenţă degenerări grave ale nucleului, cât şi ale inelului fibrocartilaginos, şi constituie dovada degenerării precoce a discului. Ca şi la adulţi, cel mai frecvent afectat la această grupă de vârstă este nivelul L3-S1, predominând la nivelul L4-L5 şi L5-S1. Sunt citate cazuri cu două niveluri afectate simultan.

Rahialgia severă şi rahialgia asociată cu iradiere sciatică monoradiculară sunt principalele simptome ce apar la majoritatea copiilor şi adolescenţilor. Semnul Lasegue este pozitiv şi este un semn important pentru diagnostic. Contractura musculară paravertebrală indusă sau accentuată de elevarea membrului pelvin şi accentuarea durerii în timpul acestei manevre sunt de asemenea semne importante pentru diagnostic. Aceste semne apar la 30% din cazuri.

Deficitele neurologice motorii şi senzoriale, adesea, sunt absente. Datele noastre statistice şi experienţa personală arată că aproximativ 50% din pacienţi, 6 din cei 13 pacienţi, au avut deficite motorii şi senzoriale. Aceste date confirmă raportările din literatura medicală potrivit cărora 60% din pacienţii afectaţi sub vârsta de 20 de ani au deficite motorii, senzoriale sau reflexe anormale.

Absenţa deficitelor neurologice la un număr mare de copii şi adolescenţi este în discrepanţă cu simptomatologia neurologică la adulţii cu hernie de disc lombară. Studiile retrospective efectuate la adulţii cu hernie de disc lombară operată arată că 80% aveau reflexe anormale, 70% aveau deficite senzoriale şi 30% forţa musculară diminuată.

În contextul acestor date trebuie avut în vedere că deficitele neurologice nu sunt întotdeauna prezente la copiii cu hernie de disc lombară şi aceasta poate duce la întârzierea diagnosticului sau la un diagnostic eronat.

Dificultăţile de diagnostic relatate de alţi autori au fost întâlnite şi în seria studiată de noi. Astfel, intervalul de la debut la stabilirea diagnosticului a fost între 6 luni şi 7 ani. Toţi pacienţii au avut confirmare IRM. Tratamentul este iniţial conservator şi constă în repaus total la pat, cel puţin 2 săptămâni, până la dispariţia durerilor (1-3 luni), administrare de antiinflamatorii nesteroidiene (AINS), miorelaxante, analgezice, cultură fizică medicală, căldură şi electroterapie.

Din punct de vedere al tratamentului fiziokinetoterapeutic, controlul simptomatologiei algice apărute la pacienţii cu dureri lombare, dar fără semne de radiculopatie, poate fi efectuat prin manipulări spinale în primele luni de la debutul acestui tip de simptomatologie. Dacă manifestările prezente au un caracter progresiv sau se instalează deficitul neurologic sever este indicat a se opri tratamentul fiziokinetoterapeutic şi a se revizui diagnosticul. În cazul prezenţei manifestărilor cu caracter de radiculopatie, nu se indică tratamentul fiziokinetoterapeutic deoarece nu prezintă nici un efect pozitiv. Lipsa de efecte benefice la reevaluarea efectuată la o lună după instituirea tratamentului fiziokinetoterapeutic presupune instituirea altei metode de tratament.

În perioada acută a simptomatologiei algice se recomandă exerciţiile aerobice care pot preveni hipoplazia musculară şi disfuncţiile motorii apărute datorită lipsei de activitate din prima lună de la instalarea durerilor. Acest gen de exerciţii aerobice care induc un stress minim asupra spatelui, gen plimbare, ciclism sau înot, pot fi începute la 2 săptămâni de la debutul afecţiunii în cadrul majorităţii pacienţilor.

Efectuarea de exerciţii progresive destinate musculaturii trunchiului, în special celei extensoare a spatelui, sunt de folos, în special dacă simptomatologia algică persistă. Totuşi, dacă se efectuează în primele 14 zile de la debutul simptomatologiei, ele pot agrava durerea datorită stressului mecanic, chiar şi minim, asupra regiunii lombare. Actual se recomandă mai degrabă creşterea graduală a ratei efectuării exerciţiilor fizice în caz de apariţie a durerii, decât sistarea exerciţiilor fizice.

Tratamentul chirurgical se efectuează în cazul eşuării tratamentului conservator. În seria studiată, 3 pacienţi au beneficiat de tratament conservator, iar la ceilalţi 10, care nu au răspuns la tratamentul conservator s-a intervenit operator, după ce s-a confirmat prezenţa herniei pe imagini RM. Kurth şi colaboratorii au efectuat tratament chirurgical la 45% dintre pacienţi.

La 2 luni după operaţie pacienţii şi-au revenit la un nivel normal de activitate şi nu au avut nici o restricţie în viaţa lor zilnică.

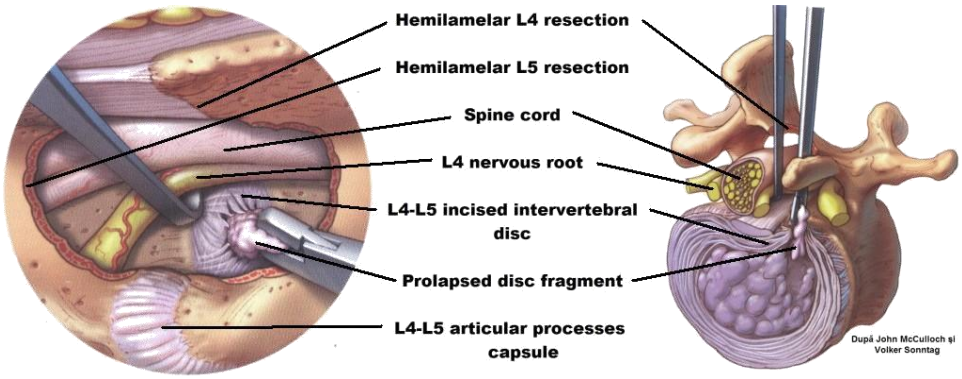

Persistenţa durerilor sau revenirea lor după reluarea activităţilor a impus extirparea chirurgicală a discului reperat imagistic. La toţi pacienţii s-a efectuat hemilaminectomia clasică. După extirpare s-a asigurat invariabil controlul hemostazei. Pentru a reduce riscul cicatricilor care pot stenoza măduva s-a recurs la o grefă de grăsime subcuticulară.

Durata de evaluare postoperatorie a fost între 1 şi 7 ani, cu o medie de 3 ani. La un caz, după 2 ani de la intervenţia operatorie, şi la alt caz, după tratamentul conservator, am constatat o stare de disconfort, fără să se constate corespondent imagistic care să explice această stare. După tratament medical timp de 2 săptămâni simptomatologia algică a dispărut.

Chemonucleoliza şi discectomia percutană sunt alternative chirurgicale care au o rată de succes de 80%, după Carl D. Stevens şi colaboratorii. Comparaţiile rezultatelor pe termen lung obţinute prin aceste metode şi hemilaminectomia convenţională la adulţi arată că extirparea herniei de disc prin una din cele 3 metode rămâne la alegerea chirurgului.

Discectomia percutană a devenit mai frecvent utilizată la adulţi. La atleţi cu vârsta medie de 18 ani rata de succes postoperatorie este de 70%, pacienţii putându-se reîntoarce în timp scurt la activităţile lor sportive, spre deosebire de atleţii trataţi prin chirurgie convenţională (Sakou şi colab., 1993). Această metodă pare promiţătoare şi poate deveni o alternativă minim invazivă şi cu rezultate mult mai bune decât discectomia prin abord deschis şi laminectomie.

Tratamentul recuperator postoperator se recomandă a se efectua din prima zi postintervenţională. Intensitatea acestui program recuperator se măreşte după o perioadă de 6 săptămâni de exerciţii, întreg programul recuperator efectuându-se pe o perioadă medie de 3 luni. Scopul acestui tratament este de a reduce rapid edemul local apărut postoperator, prin exerciţii musculare concentrice, de a păstra în limite normale mobilitatea structurilor implicate şi de a corecta în mod conştient postura de la locul de muncă.

Sandrosean Argentina, Moroşanu V.

IMPORTANŢA CERCETĂRILOR IMAGISTICE ÎN DIAGNOSTICUL PRECOCE AL MALFORMAŢIEI LUXANTE A ŞOLDULUI LA COPII

USMF „Nicolae Testemiţanu”
Catedra Chirurgie, Ortopedie şi Anesteziologie Pediatrică

Summary

THE IMPORTANCE OF ULTRASOUND AND X-RAY STUDIES FOR EARLY DIAGNOSIS OF CONGENITAL DISLOCATION OF THE HIP IN CHILDREN

Early diagnosis of congenital dislocation of the hip is a key factor for effective medical treatment. Ultrasound technique by the method of Couture is more informative and easily is applicable. X-ray examination is recommended for all children from 3 months who have clinical signs or risk factors.

Резюме

ЗНАЧИМОСТЬ УЛЬТРАЗВУКОВЫХ И РЕНТГЕНОЛОГИЧЕСКИХ ИССЛЕДОВАНИЙ ДЛЯ РАННЕЙ ДИАГНОСТИКИ ВРОЖДЁННОГО ВЫВИХА ТАЗОБЕДРЕННОГО СУСТАВА У ДЕТЕЙ

Ранняя диагностика врождённого вывиха тазобедренного сустава является основным фактором для эффективного консервативного лечения. Техника УЗИ по методу Couture является более информативной и легко применяема. Рентгенологическое исследование рекомендуется всем детям с 3 месяцев, у которых есть клинические признаки или факторы риска.

Luxaţia congenitală de şold, fiind cea mai frecventă patologie ortopedică la copil, necesită un diagnostic precoce în primele 2-3 săptămâni de viaţă – în baza semnelor clinice. Diagnosticul precoce permite efectuarea unui tratament simplu, efectiv, minim agresiv şi de scurtă durată. În ultimii 20 de ani, pentru eficienţa stabilirii unui diagnostic precoce, se propune efectuarea obligatorie a ecografiei şoldului la vârsta de 4-6 săptămâni.

Vom propune analiza celor mai utilizate şi efective metode de ultrasonografie în aprecierea malformaţiei luxante a şoldului.

Tehnica Graf, propusă de savantul austriac în 1980, include 3 elemente indispensabile:

1. Vizualizarea punctului iliac infero-intern, care este foarte ecogen;
2. Bordul extern al aripii iliace;
3. Vizibilitatea labriumului.

Reperele de bază în schema Graf sunt: unghiul osos *a* şi unghiul cartilaginos *B*.

Unghiul *a* evaluează acoperirea osoasă. Se trasează o linie tangentă la osul iliac, aceasta este linia de bază. Linia de bază este trasată de-a lungul aripei iliace, are originea proximal în locul de inserţie a pericondrului pe iliac şi este tangentă cu ecoul osului iliac. Şoldurile normale, mature au unghiul *a* peste 60gr. Cu cît acest unghi osos este mai mare, cu atât şoldul este mai dezvoltat şi mai stabil. Unghiul *B* evaluează acoperirea cartilaginoasă. Este format de linia de bază şi linia tangentă la centrul limbusului. Unghiul *B* în normă trebuie să fie mai mic de 55. Cu cât este mai mic, cu atât acoperirea osoasă este mai bună. În şoldurile instabile şi dislocate acest unghi creşte mai mult de 70 gr.

Clasificarea Graf conform acestei scheme:

Şold matur (tip I);

Şold imatur (tip II-A, II-B);

Şold critic (tip II-C), instabilitatea se apreciază la examinarea dinamică;

Şold decentrat (tip II-D), instabilitatea permanentă;

Şold excentrat (tip III);

Şold luxat (tip IV) $a < 43$, $B > 77$.

În ultimii ani prioritatea în examenul ultrasonografic, în planul eficienţei şi efectuării simple, o are **metoda Couture.** Secţiunea de referinţă este secţiunea frontală, monosecţiunea dinamică este efectuată din decubit dorsal, şoldul fiind în flexie şi aducţie. Sonda ecografică este plasată cu suprafaţa plată pe masa de examinare, orientată spre capul femurului, apoi orientată infero-posterior – în mediu cu 20 gr.

Criteriile calitative sunt:

1. 2 repere cartilaginoase: nucleul epifizar şi limbus fibro-cartilaginos hiperecogen triangular.
2. 3 repere osoase: aripa iliacă orizontală, zona osoasă de cotil în profunzimea ei şi osul pubian.

Criteriile cantitative:

1. Procentul de acoperire osoasă (couverture osseuse – CO): acoperirea epifizară la partea orizontală trecând prin aripa iliacă „d” şi diametrul epifizei „D”. În aşa mod se obţine raportul „D”/ „d”. Se obţine un acoperiş de cel puţin 50% din capul femurului.
2. FC (fundul cotiloidean) conţine 3 elemente: ligamentul rotund (cordon fibros hiperecogen care parcurge de la capul femurului la fundul posterior de cotil), ţesutul fibro-adipos şi cartilajul care acoperă nucleul de osificare pubis. Capul femurului apare între 3 repere osoase. Măsurarea FC apreciază centrarea normală a epifizei femurale. Este măsurat între bordul medial al epifizei şi nucleul osos al osului pubis. FC în normă este de 4-5 mm.

În caz de luxaţie are loc deplasarea postero-superioară a capului femurului, expansia ligamentului rotund. Ca urmare FC se majorează peste 6mm, iar CO devine mai mică de 50%.

Echipa de autori (C.Treguier şi coaut.), studiind comparativ metodele Graf şi Couture, au ajuns la concluzia că metoda Couture este mai simplă şi exactă, uşor de apreciat şi mai informativă. Dintre cei 2 indici –

FC şi CO, autorii au constatat că CO depinde de realizarea corectă şi de experienţa examinatorului, deoarece poate fi provocat artificial un defect de CO. FC nu variază în dependenţă de examinare. De aceea aprecierea FC este preferabilă comparativ cu CO.

Studiul ecografic al şoldurilor normale la nou-născuţi a permis de constatat dependenţa indicelui CO de vârsta copilului – de la 1 lună până la 3 luni fiind egal cu 62-70%.

Autorii propun ca depistarea malformaţiei luxante de şold să fie bazată pe un semn sigur şi performant – măsurarea FC la vârsta de 1 lună prin tehnica ecografică Couture. Efectuarea sistematică a ecografiei poate fi recomandată la fetiţe, rata incidenţei patologiei comparativ cu sexul masculin fiind 6:1. Metoda este de asemenea indicată copiilor cu semne clinice suspecte sau celor cu factori de risc.

În caz de FC mai mare de 6 mm este nevoie de examen clinic repetat la specialist, urmat de ecografie în dinamică. La vârsta de 4 luni este indicat examen radiologic. În caz de FC mai mic de 6mm MLŞ poate fi exclusă, dar asimetria FC de peste 1,5mm trebuie considerată BAC (bazin asimetric congenital).

Examinarea radiologică rămâne totuşi una din cele mai principale metode imagistice în diagnosticul malformaţiei luxante a şoldului. Ea este recomandată începând cu vârsta de 3 luni. Pentru evitarea unor erori de diagnostic este importantă poziţia corectă a copilului pentru incidenţa en face.

Criteriile de bază în acest aspect sunt:

1. Simetricitatea aripilor iliace şi foramen obturatorii.
2. Verticala prin mijlocul sacrului trece prin simfiza pubiană.
3. Linia orizontală trecută prin bordul inferior al osului iliac trece prin ultima vertebră sacrală.
4. axa diafizelor femurale este perpendiculară pe linia dusă prin cartilajul Y.

Conform rezultatului examinării se apreciază următorii indici:

1. Cea mai importantă este schema Hilgenreiner. Se trasează linia orizontală prin cartilajul Y sau triarcuat (centrul cotilului)- linia Hilgenreiner şi linia lui Putti. (verticala care trece prin punctul cel mai medial al spinei osificate a metafizei femurale proximale). Se apreciază distanţele h,d,c şi unghiul acetabular.
2. Distanţa *h* reprezintă porţiunea dintre punctul proximal metafizar al femurului şi linia lui Hilgenreiner. Distanţa *d* prezintă porţiunea pe linia Hilgenreiner dintre cartiajul Y şi până la intersecţia cu distanţa *h*. Distanţa *c* prezintă porţiunea dintre partea laterală a ischiumului şi partea medială proximală a femurului. Mărimile acestor distanţe sunt apreciate în comparaţie cu partea sănătoasă, dar cea mai importantă este aprecierea lor separată. Distanţa *h* în normă este egală cu 10 mm şi mai mult, distanţa *d* este de 10-14 mm, distanţa *c* este de până la 5 mm.
3. Unghiul acetabular este format din linia Hilgenreiner şi linia dusă din centrul cotilului şi vârful lateral al sprâncenei cotilului. În normă acest unghi este egal cu 20˚-25, treptat cu vârsta copilului micşorându-se până la 8-10˚. În malformaţia luxantă a şoldului acest unghi este mai mare de 30˚.
4. Schema Ombredanne formează cadranele Ombredanne cu ajutorul liniei Hilgenreiner şi liniei Ombredanne – Perkins – Erlacher traversată din vârful sprâncenei cotilului vertical. La copiii sănătoşi cu prezenţa nucleului de osificare ultimul este situat inferior de linia Hilgenreiner, şi medial de linia Ombredanne. În caz de patologie congenitală nucleul de osificare este situat lateral de linia Ombredanne şi superior de linia Hilgenreiner.
5. Putti a propus o triadă de semne radiologice în aprecierea luxaţiei de şold: oblicitatea sprâncenei cotilului, întârzierea apariţiei nucleului de osificare şi deplasarea femurului cranial.
6. Schema Von Rosen – Andren include radiografia şoldului cu membrele inferioare în abducţie de 45˚ şi rotaţie externă completă. Axa longitudinală medie femurală trece în normă prin vârful sprâncenei cotilului, în caz de malformaţie luxantă această linie este lateralizată faţă de cotil.
7. Linia Lanz – perpendiculară la cartilajul triarcuat despică nucleul capului femurului în jumătate.

Efectuarea radiografiei la 3 luni este obligatorie în următoarele cazuri:

1. Prezenţa semnelor clinice suspecte: asimetrie de abducţie în articulaţiile de şold, proeminarea trohanterului (semn Ciaklin pozitiv), asimetria cu inegalitate de lungime, asimetria pliurilor cutanate etc.
2. Prezenţa altor malformaţii, cum ar fi torticolis, malformaţie sau malpoziţie de picior, genu recurvatum etc.
3. Prezenţa factorilor de risc: antecedente familiale, poziţia anormală a fătului etc.

Examinarea radiologică se efectuează în dinamică pentru aprecierea calităţii tratamentului, dezvoltării cotiloidene, aprecierii unor posibile complicaţii.

Concluzii:

1. Aprecierea FC la vârsta de 1 lună prin tehnica Couture este un semn sigur şi performant în aprecierea MLŞ.
2. Aprecierea FC este indicată obligatoriu la sexul femenin, la copiii cu semne clinice suspecte şi la cei cu factori de risc.
3. În caz de FC mai mare de 6 mm copilul necesită examen imediat la ortoped, examen ecografic în dinamică şi control radiologic.
4. Necătând la calitatea ultrasonografiei, după vârsta de 3 luni se recomandă efectuarea radiografiei articulaţiilor de şold pentru aprecierea definitivă şi exactă a gradului de patologie şi a schemei de tratament.

BIBLIOGRAFIE
1. **Couture A., Baud C., Ferran J., Veyrac C.** *Echographie de la hanche chez l enfant.* Montpellier. Axone, 1988, 130p.
2. **Goţia D.** *Patologia ortopediacă a şoldului la copil.* Editura „Gr.T. Popa", UMF Iaşi, 2005, p.21-31.
3. **Treguier C., Chapuis M.** *Echographie de la luxation congenitale de hanche et depistage* în *„La luxation congenitale de la hanche".* Sauramps medical, Montpellier, 2006, p.109-129.

Sandrosean Argentina

EXPERIENŢA CLINICĂ ÎN TRATAMENTUL LUXAŢIEI CONGENITALE DE ŞOLD LA COPII

Catedra Chirurgie, Ortopedie şi Anesteziologie Pediatrică
USMF „Nicolae Testemiţanu"
(Şef catedră – Eva Gudumac dr. hab. în medicină, prof. univ., Academician al AŞ a RM, Om emerit)

Summary

CLINICAL EXPERIENCE IN THE TREATMENT OF CONGENITAL HIP DISLOCATION IN CHILDREN

Congenital hip dislocation is one of the most common and serious orthopaedic diseases encountered in children. Diagnosis should be established in the nursery, based on clinical signs and confirmed by ultrasound and radiography scan at 6 weeks and 3 months of age. Conservative treatment is conducted individually, depending on the degree of pathology and age of the child.

Резюме

КЛИНИЧЕСКИЙ ОПЫТ В ЛЕЧЕНИИ ВРОЖДЁННОГО ВЫВИХА БЕДРА У ДЕТЕЙ

Врождённый вывих бедра у детей является одной из самых сложных и часто встречающейся патологий в детской ортопедии. Диагноз должен быть выставлен в роддоме на основе клинических признаков; подтверждён в дальнейшем ультразвуковым исследованием в возрасте 6 недель и рентгенологическим в 3 месяца. Консервативное лечение проводится индивидуально, в зависимости от степени патологии и возраста ребёнка.

Actualitatea temei. Luxaţia congenitală de şold este una din cele mai frecvente şi grave patologii ortopedice întâlnite la copil. Spre deosebire de alte anomalii ale locomotorului (sindactilia degetelor, picior strâmb, scurtime congenitală de membru etc.) această patologie nu se vizualizează. Din acest motiv problema diagnosticului precoce rămâne una stridentă şi reprezintă un vector important în succesul tratamentului conservator.

Multe probleme în patologia dată rămân nerezolvate – de la noţiunea patologiei, principiile de tratament ortopedic şi chirurgical până la particularităţile reabilitării şi aprecierea rezultatelor la distanţă. În literatura engleză până în anul 1990 patologia era numită dislocaţie congenitală de şold (CDH – congenital dislocation of the hip). În publicaţiile franceze patologia era denumită ca luxaţie congenitală de şold. Analogică apreciere era şi rămâne utilizată în literatura rusă. În 1989 savantul Klisic (3) propune noţiunea de „developmental displasement of the hip"- DDH, displazia de dezvoltare. El consideră că luxaţia congenitală de femur nu este întotdeauna congenitală şi nici luxaţie de la debut, dar se prezintă ca o dereglare dinamică a femurului. Acest fapt rămâne discutabil, deoarece trecerea de la un grad al patologiei la altul nu este un fapt dovedit şi obiectiv. Acest termen nou include toate varietăţile anomaliei de femur – luxaţie, subluxaţie, preluxaţie. Luxaţia congenitală de şold se constată la 2-20% copii din 1000 nou-născuţi. Conform datelor lui Artz, 82% din copii cu patologie au şolduri luxabile şi numai 18% au luxaţii de femur. În majoritatea cazurilor şoldurile luxabile au o evoluţie spontană favorabilă, ceea ce nu există în luxaţiile de femur.

Material şi metode. În clinică au fost consultaţi şi trataţi, în perioada 2000-2010, 294 de copii cu malformaţia luxantă de şold. A fost apreciată patologia de gr. I la 201 şolduri, gr. II - la 123 şolduri şi gradul III – la 94 şolduri. Diagnosticul patologiei, stabilit în maternitate sau pe parcursul primei luni de viaţă se baza pe semnele clinice (Ortolani, Barlow, Palmen, asimetria pliurilor cutanate ale coapselor, rotaţia externă, limitarea abducţiei în şold, inegaltatea coapselor). La vârsta de 1 lună se recomandă ultrasonografia ariculaţiilor de şold, prima investigaţie imagistică care permite obiectivizarea posibilă a patologiei. În perioada nou-născutului se recomandă kinetoterapie prin mişcări de abducţie şi menţinerea membrelor inferioare în abducţie. Conform datelor ultrasonografiei se apreciează tactica pe parcurs: prelungirea tratamentului kinetoterapeutic, sau pernuţa Frejk; atele de abducţie; hamul Pavlik , în dependenţă de gradul patologiei şi tabloul clinic. La vărsta de 3 luni se efectuează radiografia articulaţiilor de şold şi definitiv se apreciează gradul malformaţiei luxante de şold. În gradul I se prelungeşte tratamentul kinetoterapeutic. În gradul II tratamentul este prelungit cu atelă de abducţie şi kinetoterapie. În gradul III cu luxaţie reductibilă, tratamentul continuă cu hamul Pavlic pe 4-6 săptămâni, urmat de metoda Langhe.

În luxaţiile ireductibile copilul necesită internare în staţionar, aplicarea tracţiei, procedeu Somerville, pe o durată de două săptămâni, urmată de aplicarea aparatului gipsat sub anestezie generală

cu poziţionarea de abducţie în articulaţiile de şold pe o durată de 3-4 săptămâni. Urmează poziţia Gojeţki pe o durată de o lună, apoi poziţia Langhe pe o durată 3-5 luni, în care copilul sine stătător îndeplineşte gimnastica activă. Tratamentul se finisează prin obţinerea centrării capului femural şi dezvoltării satisfăcătoare a sprâncenei cotilei, apreciate radiologic.

Rezultate. La copii cu malformaţia luxantă de şold gr. I şi gr. II tratamentul ortopedic a permis obţinerea rezultatelor bune fără corecţii chirurgicale pe perioada de 8-10 ani a supravegherii copiilor. La copiii cu malformaţia luxantă de şold gr. III, tracţia Somerville a fost insuficientă la 1 copil (care mai apoi a fost operat) şi la 1 copil părinţii au refuzat tracţia peste o zi.

Metoda Langhe de tratament a fost refuzată de părinţii a 3 copii. La un lot de 38 şolduri luxate cu tratament ortopedic tardiv, rezultatele au fost satisfăcătoare, iar 5 şolduri au necesitat tratament chirurgical. Din alt lot de 56 şolduri luxate impuse la tratamentul sus indicat mai recent, intervenţie chirurgicală a necesitat 4 şolduri (7,14%).

Experienţa noastră confirmă necesitatea diagnosticului şi debutul tratamentului ortopedic în maternitate. În toate cazurile tactica trebuie să fie strict individuală. La toate etapele de tratament manipulaţiile trebuie să fie indolore. Sindromul algic indică necesitatea modificării tratamentului.

Discuţii. Indiferent de gradul malformaţiei luxante de şold la nou-născut, scopul principal constă în asigurarea abducţiei membrelor inferioare, ceea ce va diminua frecvenţa şi gravitatea patologiei. Asigurarea poziţiei de abducţie la copil poate fi obţinută prin înfăşat pe larg, aplicarea pernuţei Frejk , pantalonaşi speciali etc. Una din cele mai răspândite metode de tratament funcţional este metoda Pavlik, care se foloseşte peste 50 ani. Preponderent se foloseşte la copiii cu vârsta între 3 şi 6 luni, dar sunt publicaţii cu folosirea de la naştere şi până la debutul mersului. Metoda Pavlik a permis obţinerea rezultatelor bune la 70%-84,8% cazuri, dar sunt descrise şi multiple complicaţii. Necroza aseptică (osteohondrita) a fost depistată până la 22%; este descrisă necroza capului femural pe partea opusă (sănătoasă); pareza sau plegia de quadriceps observată până la 10%; luxaţie inferioară sau obturatorie în caz de hiperflexie; contractura de fascia lata; leziuni cutanate, etc. (4). Cu cât vîrsta copilului este mai mică, cu atât pericolul complicaţiilor sporeşte. La ultimul congres EPOS a fost prezentată publicaţia despre reducerea de urgenţă a luxaţiei congenitale de şold la nou-născut în condiţii de maternitate sub anestezie generală şi imobilizare gipsată (5). Sunt în majorare numărul de publicaţii în favoarea intervenţiei chirurgicale de la vârsta de 5-6 luni. Există metodă care poate corecta neajunsurile unor metode funcţionale şi care ar permite evitarea intervenţiei chirurgicale la o vârstă fragedă. Aşa metodă este tracţia Somerville, care rămâne o metodă de referinţă pentru luxaţii de şold cu diagnostic tardiv şi pentru eşec în tratament precedent.

Concluzii.

1. Diagnosticul precoce la maternitate, în baza semnelor clinice, impune aplicarea tratamentului ortopedic kinetoterapeutic minuţios şi asigurarea poziţiei de abducţie a membrelor inferioare.
2. Ultrasonografia la vârsta de 4-6 săptămâni permite concretizarea patologiei şoldului şi diferenţierea tratamentului ulterior la copii cu malformaţia luxantă a şoldului.
3. Radiografia şoldului la copii după vârsta de 3 luni permite aprecierea definitivă a modificărilor morfologice ale şoldului şi efectuarea tratamentului corespunzător. Tratamentul ortopedic indiferent de modelul său nu trebuie să fie dureros pentru copil.
4. În caz de diagnostic tardiv sau insucces al tratamentului funcţional, copiii cu luxaţie de şold, necesită internare în clinica ortopediei pediatrice pentru aplicarea metodei de tracţie continuă.

BIBLIOGRAFIA

1. **B. de Courtivron.** Pieges et echecs des traitments orthopediques de la luxation congenitale de houche. La luxation congenitale de houche. Sauramps medical, 2006, p.219-230.
2. **Coleman S.S.** Prevention of developmental dislocation of the hip. Journal Pediatric Orthopedic, 1993, 2, p.127-132.
3. **Klisic P.J.** Congenital dislocation of the hip. Journal Bone Joint Surgery, 1989, 71-B, p.136.
4. **Mubarak S.J., Bialik V., Pavlik .** The man and his metod. Journal Pediatric Orthopedic, 2003, 23, p.342-346.
5. **Maurizio de Pelegrin.** Immediate closed reduction of congenital dislocation of the hip. Journal of Children s Orthopedics, 2009, v.3, p.22.

Şavga N., Şavga N. (jr.)

VIZIUNI DE DIAGNOSTIC ŞI TRATAMENT ÎN DURERI LOMBARE LA COPIL

USMF „ Nicolae Testemiţanu”
Catedra chirurgie, ortopedie şi anesteziologie pediatrică
Laboratorul „Infecţii chirurgicale la copii”,

Summary

DIAGNOSIS AND TREATMENT METHODS USED IN THE LUMBAR PAIN CARE IN CHILDREN

It has been demonstrated that the lumbar pain in children is being caused by a series of causes. The most common one is the dysplastic process that is being developed on a field of dysplasia of vertebra elements. The types of dysplasia process manifestation are being determined in the article: clinical picture and forms; surgery techniques and orthopedic approach.

Резюме

ДИАГНОСТИЧЕСКИЕ И ЛЕЧЕБНЫЕ МЕТОДЫ ИСПОЛЬЗУЕМЫЕ ПРИ БОЛЯХ В ПОЯСНИЦЕ У ДЕТЕЙ

Доказано, что боли в поясничном отделе у детей имеют полиэтиологический характер. Наиболее часто встречается диспластический процесс, который развивается на базе дисплазии элементов позвоночника. Определены: симптомы и клинические формы проявления диспластического процесса, алгоритм диагностики и дифференциальной диагностики, медико-ортопедическая и хирургическая тактика.

Actualitatea temei. Din punct de vedere fizic şi fiziologic coloana vertebrală este un organ al corpului uman cu valoare vitală. Ea prezintă o tijă pe care sunt suspendate organele viscerale, menţine poza corpului protejază sistemul nervos central (SNC) şi are o influenţă anatomo-funcţională atît asupra SNC cît şi organelor viscerale. Patologia coloanei vertebrale atît la adulţi cît şi la copil are o epidemiologie foarte răspîndită. Milioane de oameni, inclusiv copii, suferă de patologia coloanei vertebrale [8, 9, 11, 13, 18, 19, 21].

În rezultatul studiului clinic personal (prof. N.Şavga), a circa 10000 copii cu vîrsta 1 lună-17 ani, în 12 raioane, din toate zonele ţării, patologia coloanei vertebrale a fost depistată la 17,3% din examinaţi. În structura proceselor patologice au predominat: durerile de spate şi deformităţile coloanei vertebrale. Ele au influenţat considerabil la nivelul sănătăţii şi calităţii vieţii acestor copii.

Tendinţa de creştere a numărului copiilor care se adresează la medic cu dureri de spate şi care prezintă o cauză frecventă de spitalizare, pe de o parte şi greutăţile cu care se confruntă medicii de familie şi specialiştii de nivelul raional în diagnosticul etiologiei cauzei de dureri de spate la copii şi adoloscenţi, pe de altă parte, demonstrează actualitatea acestei probleme care are un caracter atît medical cît şi social [10, 14, 17, 20].

Din acest punct de vedere, am considerat căci ar fi util să ne expunem viziunea asupra principiilor de diagnostic şi tratament a copiilor cu dureri de spate, în segmentul lombar, apreciate în bază studiului ştiinţific, special efectuat, în clinica de vertebrologie, ortopedie şi traumatologie a USMşiF «N.Testemiţanu» [1, 2, 3, 4, 5, 6, 7].

Geneza patologiilor coloanei vertebrale, inclusiv cu sindrom algic, poate fi:

I. Dobîndită:
- deformităţi secundare (poliomielită, neurofibromatoză, posttraumatice, dereglări a ţinutei şi altele);
- infecţii (tuberculoză, osteomielită, discită);
- tumori (benign şi maligne);
- traumatism (fracturi, fracturi luxaţii, luxaţii) cu sau fără complicaţii neurologice).

II. Anomalii-displazii consecinţa dereglărilor procesului de organogeneză cu caracter congenital, deformităţi a coloanei vertebrale (scolioze congenital şi displazice, cifoze, dereglări a ţinutei şi altele).

Menţionăm, căci sub noţiunea “displazia” coloanei vertebrale sau a elementelor ce o alcătuiesc se subînţelege anomalie de structură, care prezintă un substrat structural necalitativ pe care evoluează procesele patologice [7].

Astfel, displazia discului intervertebral prezintă:
- modificare de origine structurală a lamelelor vertebrelor: cantitatea de proteoglicani este sporită, pe cînd glicoproteinele sunt scăzute;
- dereglări de sinteză şi agregare a colagenului;
- modificări în relaţiile colagen/proteoglucide;
- este diminuată durabilitatea carcasului de colagen a lamelelor;
- este modificată arhitectonica ţesutului osos a corpului vertebrei din cauza disbalanţei metabolice;
- sunt dereglate mecanismele de osteogeneză şi osificare;
- dereglări şi modificări a metabolismului nucleului pulpos datorită dereglărilor trofice şi de absorbţie.

Deci, copilul născut cu displazie a coloanei vertebrale, cu substraturi tisulare necalitative, care nu pot suporta cerinţele fiziologice de suport şi siguranţă prezintă un pericol real în declanşarea proceselor patologice.

Conform studiului ştiinţific special efectuat (N.Şavga-junior) au fost apreciate cele mai frecvente displazii în segmentul lombo-sacrat a coloanei vertebrale la copii [7].

Material şi metode. În perioada analizată, în secţia de traumatologie şi ortopedie au fost internaţi 16 164 de

copii cu afecţiuni ale aparatului locomotor, inclusiv cu patologia coloanei vertebrale – 2069 de pacienţi, ceea ce constituie 12,8%. În structura patologiei coloanei vertebrale cea mai mare pondere – 26,63% (551 copii) – a revenit afecţiunilor displazice lombo-sacrate, iar în structura patologiei ortopedice – 3,4%.

Conform rezultatelor obţinute, din cei 551 de pacienţi supuşi cercetării, numai în 37 (6,7%) cazuri am depistat displazie izolată. În celelalte 514 (93,3%) cazuri am diagnosticat asocierea a două sau mai multe tipuri de displazii, în medie unui copil revenindu-i câte 5,34±0,13 displazii (tabelul 1).

Tabelul 1. Repartiţia tipurilor de ADLSCV

№	Tipul displaziei	Nr. de cazuri	%
1.	**Displazia lamelei corpului vertebrei**	**396**	**13,47**
2.	**Displazia discului intervertebral**	**497**	**16,90**
	- hiperplazie	*284*	*57,14*
	- hipoplazie	*213*	*42,86*
3.	**Vertebra de tranziţie**	**131**	**4,46**
	Sacralizarea (după clasificarea Le´Double) r. I (mărirea moderată a apofizei transverse, în formă de „fluture”)	*68*	*51,91*
	- gr. II (mărirea de volum a apofizei transverse, cu posibilitatea de contact a uneia cu aripioara sacrată)	*21*	*16,03*
	- gr. III (contact permanent neoarticulat)	*16*	*12,21*
	- gr. IV (fuziune intimă cu aripioara sacrată şi cu osul iliac a unei apofize transverse L_5 şi a părţii corespunzătoare a corpului vertebral, cu s-m algic „Bertolotti”)	*9*	*6,87*
	- gr. V (edem gr. IV dar bilateral + rudimentarea discului)	*4*	*3,05*
	- gr. VI (între L_5 şi S_1 se distinge doar o linie mai clară pe locul discului sau L_5 încorporată în sacru)	*5*	*3,82*
	Lombalizarea	*8*	*6,11*
4.	**Forma corpurilor vertebrelor lombare**	**551 (375-pat)**	**12,76**
	- longitudinal mărite (înălţimea corpului vertebrei este mai mare decât dimensiunea anteroposterioară)	*201*	*36,48*
	- pătrate (înălţimea corpului este egală sau aproape egală cu dimensiunea anteroposterioară a corpului vertebrei) - **norma**	*- 176*	*31,94*
	- transversal mărite (înălţimea corpului vertebrei este mai mică decât dimensiunea anterioposterioară)	*168*	*30,49*
	Spina bifida displazică anterior	*6*	*1,09*
5.	**Hipoplazia corpului vertebrei L_5 (indice<0,9)** (nu formează punctajul total, deoarece reprezintă gravitatea dereglării formei corpurilor vertebrelor incluse în p. 4)	**104**	***18,8*** (din 551)
6.	**Dereglare de segmentare – bloc osos**	**7**	**0,24**
	- între corpurile vertebrelor	*6*	85,71
	- între arcurile vertebrelor	*1*	14,29
7.	**Displazia proceselor articulare**	**514**	**17,48**
	-hiperplazie bilaterală	*3*	*0,58*
	-hiperplazie unilaterală	*2*	*0,39*
	- hipoplazie bilaterală	*4*	*0,78*
	- hipoplazie unilaterală	*7*	*1,36*
	- aplazie unilaterală	*5*	*0,97*
	- anomalie de tropism (importanţă funcţională apreciată cu 10º):	*493*	*95,92*
	Frontalizare	79	16,02
	Sagitalizare	414	83,98
8.	**Displazia arcului vertebrelor L_5, S_1**	**517**	**17,58**
	hiperplazie	*74*	*14,31*
	hipoplazie	*64*	*12,38*
	spina bifida ocultă (displazică posterior) S_1	*148*	*28,63*
	spina bifida ocultă (displazică posterior) L_5	*13*	*2,51*
	canal sacrat deschis S_1-S_5	*17*	*3,29*
	hiperplazia procesului spinal L_5	*22*	*4,26*
	hipoplazia procesului spinal L_5	*179*	*34,62*
9.	**Raportul corpului L_5 sau L_4 către linia bispinală**	**551 (503-pat)**	**17,11**
	pe treimea superioară a corpului L_4	*178*	32,30
	la nivelul treimii medii a corpului L_4	*69*	12,52
	la nivelul treimii inferioare a corpului L_4	*17*	3,09
	la nivelul discului L_4-L_5 - **norma**	*- 48*	8,71
	la nivelul treimii superioare L_5	*125*	22,69
	la nivelul treimii medie L_5	*49*	8,89
	la nivelul treimii inferioare L_5	*65*	11,80
	Total patologii	**2940**	**100**

După cum este reflectat în *tabelul 1*, cele mai frecvente afecţiuni displazice au fost determinate la nivelul arcurilor vertebrale L_5-S_1 – 517 cazuri, dintre care cota majoră de 34,62% a revenit hipoplaziei procesului spinal L_5, după care a urmat dehiscenţa arcului posterior vertebral sau spina bifida ocultă displazică posterior S_1, atestată la 28,63%. Ambele patologii formând 63,45%, au constituit peste jumătate din totalul displaziilor arcurilor vertebrale. Pe locul II după frecvenţă s-au clasat displaziile proceselor articulare cu 514 cazuri. De menţionat că din acest grup de maladii anomaliile de tropism au avut o cotă de 95,92%, cu predominarea celor de sagitalizare (414 cazuri), celelalte tipuri de displazii ale proceselor articulare determinându-se în cazuri unice.

Locul III în rating-ul ADLSCV îl ocupă dereglările raportului corpului L_5 sau L_4 către linia bispinală cu 503 cazuri sau 17,11%. Cele mai multe dereglări ale acestui raport s-au găsit la nivelul treimii superioare a corpului vertebrei L_4 – 178 (32,3%) cazuri, după care au urmat cele de la nivelul treimii superioare L_5 –125 (22,69%) cazuri.

Displazia discului intervertebral s-a situat pe poziţia IV cu 497 (16,9%) cazuri, după care a urmat displazia lamelei corpului vertebral – 396 cazuri sau 13,47%. Dereglările formei corpurilor vertebrelor lombare se plasează ca frecvenţă pe locul VI – 375 de cazuri patologice, ceea ce constituie 12,76% din numărul total de ADLSCV. Din totalul de modificări ale corpurilor vertebrelor lombare, pentru cercetarea noastră le-am selectat pe cele mărite longitudinal – 201 copii (53,6% din totalul dereglărilor de formă), adică cazurile în care înălţimea corpului vertebrei este mai mare decât dimensiunea ei anteroposterioară. Într-un număr mare de cazuri – 168 (44,8%) – s-au găsit corpuri vertebrale mărite transversal, pe când înălţimea corpului vertebral era mai mică decât dimensiunea. Spina bifida displazică anterior (figura 3) s-a determinat într-un număr izolat de cazuri şi a constituit 0,2% (6 cazuri) din numărul total de afecţiuni displazice şi 1,6% din numărul total de dereglări de formă a corpurilor vertebrale (figura 1).

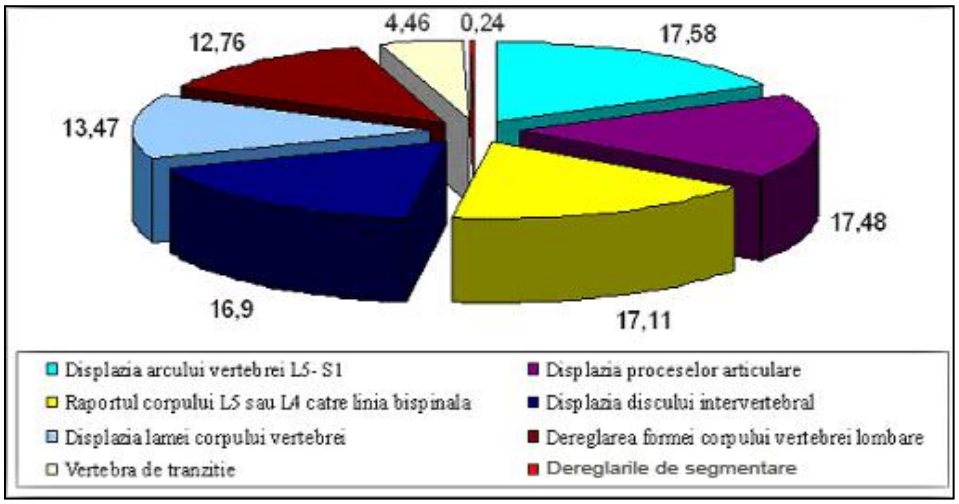

Fig. 1. Frecvenţa diferitelor forme de ADLSCV, în %

La 104 (18,8%) copii a fost diagnosticată hipoplazia corpului vertebrei L_5 cu un indice mai mic de 0,9. Deoarece hipoplazia duce nemijlocit la modificarea longitudinală sau transversală a corpului vertebral, acest grup de displazii, inclus în punctul 4 al tabelului 1, nu a fost sumat la numărul total de displazii, dar a fost menţionat separat, pentru că reprezintă gravitatea dereglării de formă a corpurilor vertebrale.

Locul VII în clasamentul efectuat de noi a revenit vertebrelor de tranziţie (figura 4) cu 131 de cazuri (4,46%). Varianta caudală a vertebrelor de tranziţie cuprinde lombalizarea S_1 şi sacralizarea L_5. În studiul nostru am înregistrat 8 (6,11%) cazuri de lombalizare şi 123 (93,89%) de cazuri de sacralizare. Gravitatea sacralizării a fost apreciată conform clasificării Le´Double, care include grade, descrise în tabel. De menţionat că ponderea majoră de 51,91% a revenit deformării moderate a apofizei transverse, în formă de „fluture”, iar odată cu gravitatea maladiei numărul cazurilor depistate a scazut, astfel gravitate de gr. IV şi V s-a înregistrat în 4 şi, respectiv, 5 cazuri (figura 3). Cele mai rare tipuri de ADLSCV au fost dereglările de segmentare – în total 11 cazuri sau 0,4% din numărul total de displazii (figura 1).

Toate diferenţele înregistrate între ponderea diferitelor tipuri de ADLSCV au fost semnificative din punct de vedere statistic, variind cu o probabilitate cuprinsă între $p<0,05$ şi 0,01. Diferenţe nesemnificative nu s-au înregistrat.

În declanşarea proceselor patologice, în focarele displazile, rolul primordial aparţine biomecanismelor coloanei vertebrale. Organismul uman prezintă un complex biomecanic sofisticat. El funcţionează atît

după legele fizice cât şi cele mecanice. Astfel, independent de poziţia corpului, asupra coloanei vertebrală acţionează diferite forţe: greutatea corpului, forţele musculare de compresie şi extensie şi aţi factorii eterni cum ar fi: gravitaţia, reacţia de sprijin.

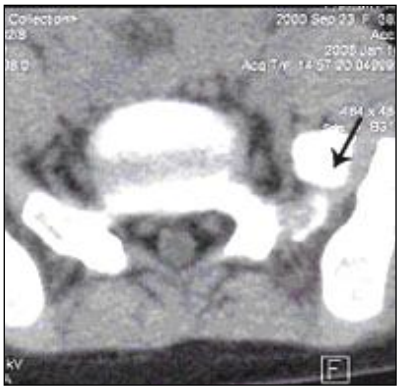

Fig. 2. Pacienta A., 16 ani. Hipertrofia apofizelor transverse L_5. Neoartroza dintre procesul transvers stâng L5 şi partea laterală dreaptă a vertebrei S_1, tradusă clinic prin sindrom vertebral

Distribuţia forţelor care acţionează asupra coloanei vertebrale nu sunt permanente. Parţial, ele sunt asimilate de muşchii paravertebrali, dar în ce mai mare măsură ele acţionează pe coloana vertebrală, preponderent, pe partea lombară.

Aşa, în ortostatism, pe segmentul lombar acţionează greutatea toracelui, capului, gâtului şi a membrelor toracice (2/3 din greutatea corpului) iar de la tălpi în sus reacţia de sprijin. Un ortostatism îndelungat creează condiţii de modificări hemocirculatorie cu tendinţă spre stază. La mers, cînd permanent se schimbă reacţia de sprijin (ba pe stînga, ba pe dreapta) muşchii de compresie şi extindere au un rol de pompă pentru alimentarea coloanei vertebrale. Aceasta e bine şi pentru muschi şi pentru aparatul musculo-sceletar. Nu este stază. În orizontal, forţe negative asupra coloanei vertebrale nu acţionează.

In poziţie şezînd, pe o suprafaţă netedă şi dură, forţele de compresie greutatea corpului + reacţia de sprijin în segmentul lombosacrat se activează excesiv. Sub acţiunea lor se modifică indicii hemodinamici, se diminuează procesele metabolice în organele pelviene şi a bazinului mic. Acesta prezintă una din cauzele prostatitei cronice, impotenţei, proceselor inflamatoare cronice a organelor genitale şi altele.

Dacă luăm în consideraţie faptul că la circa 90% din populaţie predomină modul de viaţă sedentar (elevii, studenţii, şoferii, pensionarii, funcţionarii bancari şi mulţi alţii) demonstrează actualitatea acestei probleme. Totodată, acest fapt, indică faptul că mobila pentru şezut trebuie să diminueze forţele de compresie asupra segmentul lombar.

Studiul biomecanicei coloanei vertebrale la aceşti pacienţi, prin metoda de stabilometrie indică la tonicitate musculară pentru compensarea axei gravitaţionale, mai evident în prezenţa deformităţilor coloanei vertebrale.

Fig. 3. Pacienta V., 8 ani. Dehiscenţa corpului S_1 (spina bifida anterior), spina bifida S_1, S_2, S_3, scolioză lombară spre stânga.

În cadrul stabilometriei au fost examinaţi următorii parametri: în ortostatism – CCM amplasat în 4 cadrane şi 6 zone radiale (A B C D E F) (figura 5), amplitudinea mişcărilor pe fiecare plantă în parte, repartizată în 4 cadrane (anterior, posterior, intern, extern) (figura 6), amplitudinea mişcării CCM (figura 7), frecvenţa micromişcărilor fiecărei plante în parte şi a centrului de presiune; în poziţie aşezat – amplitudinea micromişcărilor repartizată în 4 cadrane, frecvenţa micromişcărilor în diapazonul de 0,02 – 10 mHz (figura 8).

Deci, amplitudinea micromişcărilor în deformităţile hiperlordozice şi antelisteze reprezintă un exponent major ce denotă un efort sporit pentru menţinerea echilibrului, ce confirmă faptul suprasolicitării musculare lombare şi se manifestă clinic cu dureri la şederi îndelungate. În deformităţile scoliotice menţinerea echilibrului este dificilă din cauza deplasării CCM, cauzată de formarea curburilor, şi necesită un efort muscular major ce tinde spre compensarea axei gravitaţionale. Afecţiunile displazice cu poziţionare patologică anterioară din punct de

vedere biomecanic sunt mai dificile decât displaziile cu poziţionări posterioare.

Dacă copilul s-a născut cu anomalii sau displazii a coloanei vertebrale, în deosebi a segmentului lombar, este clar căci elementele cu structură anatomică insuficientă nu pot suporta aceste forţe. Ca rezultat, în ele treptat se dereglează microcirculaţia. Progresarea acestui proces declanşează un proces degenerativ-distructiv în acest substrat structural necalitativ. Până acest proces se va manifesta clinic, organismul, prin mecanismele de compensare se străduieşte de a stopa acest proces. Apariţia manifestărilor clinice, cum este sindromul algic şi dereglările funcţionale a segmentului lombar, indică la epuizarea mecanismelor de compensare şi declanşarea excesivă a procesului degenerativ-distructiv în structurile displazice.

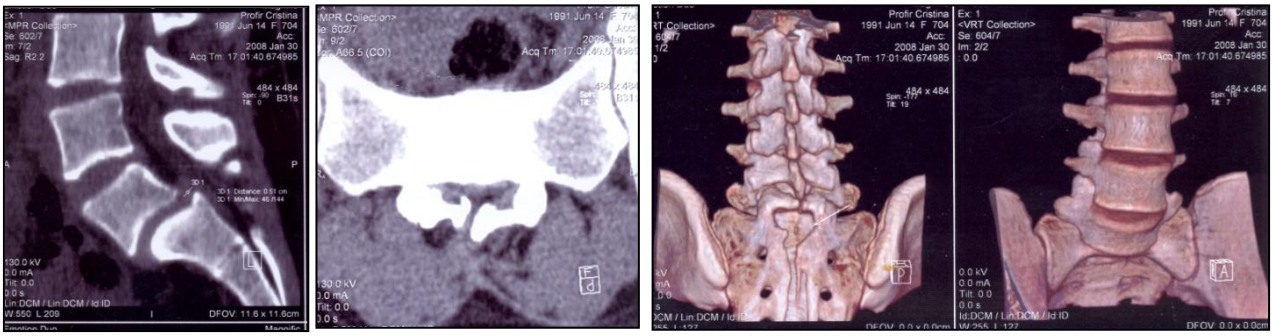

Fig. 4. Pacienta P.,16 ani. Vertebra de tranziţie L_5, antelisteza L_5 – 0,51cm, cu protruzia discului intervertebral dorsal median cu 0,31 cm, spina bifida sacratis.

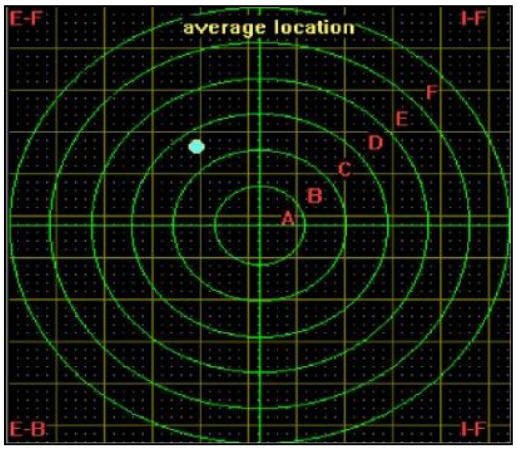

Fig. 5. CCM amplasat în 4 cadrane şi 6 zone radiale (A B C D E F) în ortostatism.

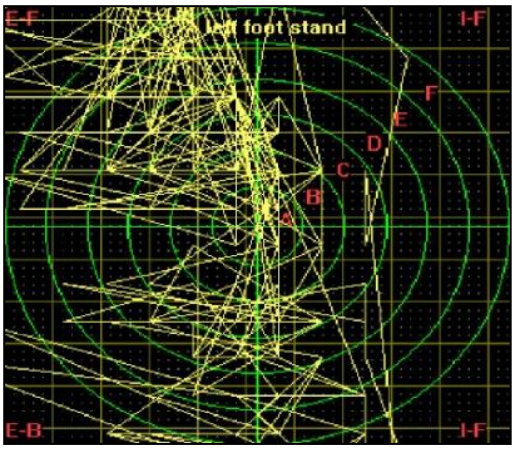

Fig. 6. Amplitudinea mişcărilor pe fiecare plantă în parte, repartizată în 4 cadrane (anterior, posterior, intern, extern).

Excursion	Both feet	Left foot	Right foot
	44%left	52%interior	54%interior

Swing				
L:Left R:Right F:Forward B:Backward I-Interior	L-R Max	10.2	Exponential	2.4
	L-F-B Max	5.4	Exponential	2.1
	R-F-B Max	4.4	Exponential	1.4
	L-I-E Max	1.6	Exponential	0.5
	R-I-E Max	1.9	Exponential	0.4

Track length	88.5 cm.
Rectangle area	3.46
Circumference area	1.50 sq.cm.
Track length in unit area	59.0 cm.

Fig. 7. Amplitudinea mişcării CCM.

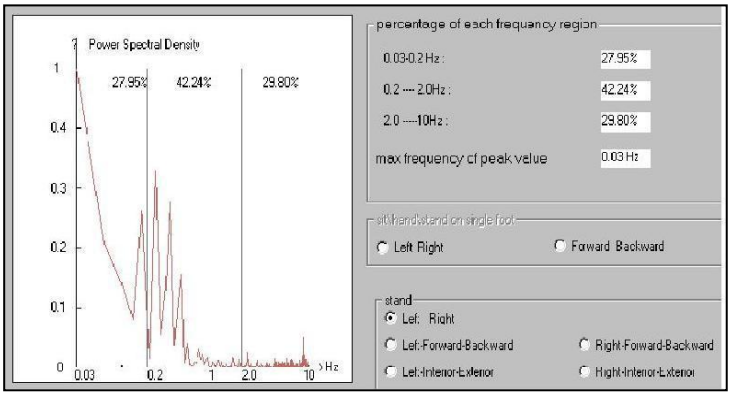

Fig. 8. În poziţia şezândă – amplitudinea micromişcărilor repartzată în 4 cadrane, frecvenţa micromişcărilor în diapazonul de 0,02 – 10 mHz.

Care ar trebui s-ă fie acţiunile medicale la aceşti copii, cu dureri lombare?

- ✓ selectarea precoce de către medicii de familie şi studiul complex pentru aprecierea etiologiei sindromului algic;
- ✓ copilul cu proces displazic lombar, apreciat, necesită protejare de la forţe exagerate asupra coloanei vertebrale (cultura fizică în grupă specială, excluderea eforturilor fizice exagerate, ridicarea greutăţilor săriturilor şi altele),instruirea părinţilor şi pacientului;
- ✓ de orientat pacientul şi părinţii în plan profesional;
- ✓ copiii care se selectează pentru sport performant necesită examinarea segmentului lombar prin 3D-CT sau RMN;
- ✓ copilul cu sindrom algic lombar cauzat de proces displazic necesită tratament în clinica de vertebrologie pediatrică şi evidenţa vertebrologului pediatric.

Diagnosticul corect, la copil cu sindrom algic lombar poate fi determinat am-bulator prin algoritmul de examinare recomandat de clinica de vertebrologie (fig. 9).

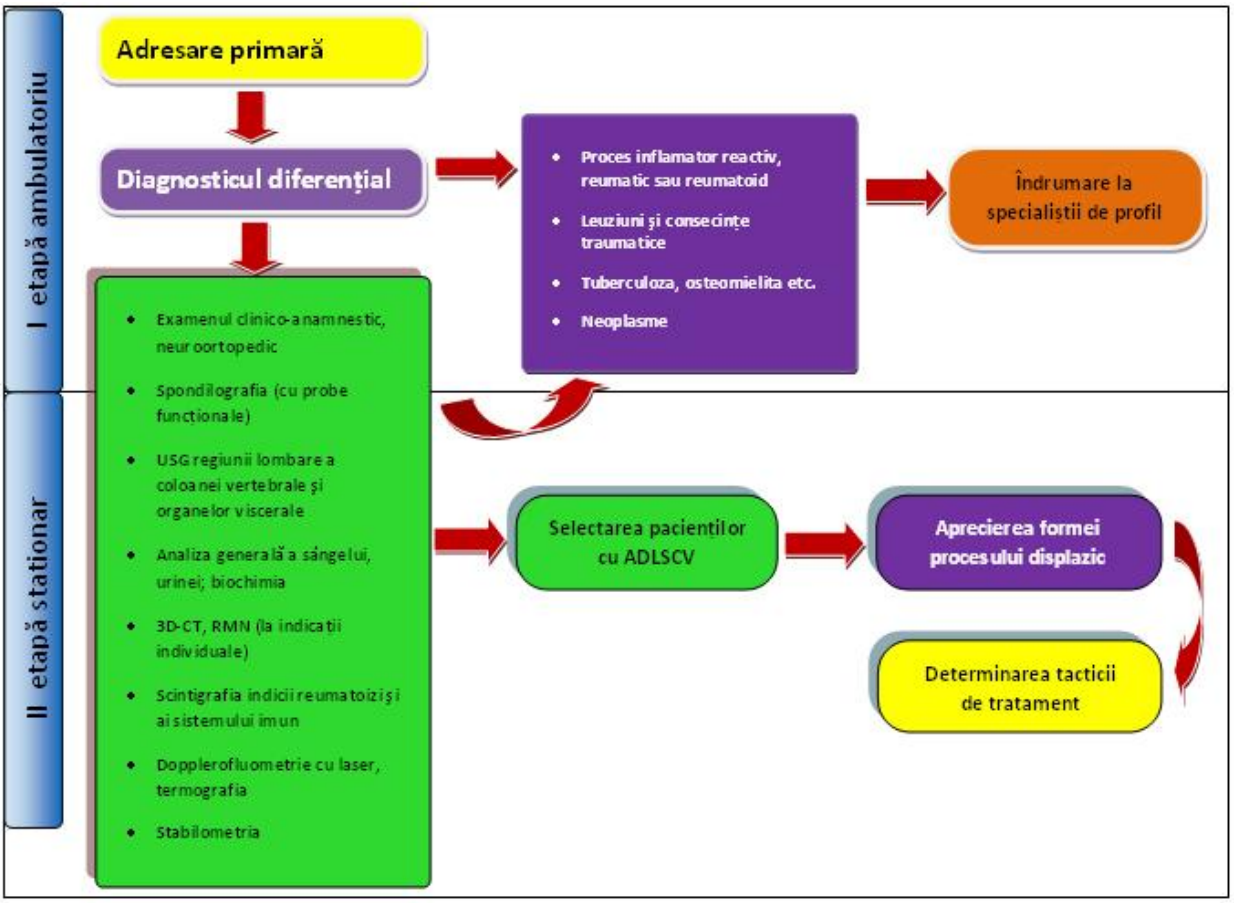

Fig. 9. Algoritmul de selectare a pacienţilor cu suspecţare la proces displazic lombo-sacrat

Copiii, la care sindromului algic lombar este cauzat de proces inflamator reactiv, reumatic sau reumatoid se îndrumează către reumatolog; cei cu leziuni şi consecinţe traumatice se spitalizează în clinica de vertebrologie; cei cu suspecţie la tuberculoză – la ftiziatru osteoarticular; cu neoplasme – consultarea oncologului; cu proces inflamator nespecific – în secţia de infecţii chirurgicale.

Copii la care este suspectat procesul displazic sunt spitalizaţi în clinica de vertebrologie unde se aprofundează examinarea, se determină tactica de tratament.

După cum sa dovedit prin studiul ştiinţific special (N. Şavga-junior) evoluţia procesului displazic în segmentul lombo – sacral în funcţie de manifestările clinico – imagistice se divizează în 2 forme evolutive: ***I – stabilă*** şi ***II – instabilă***. ***Forma stabilă*** are loc când focarul displazic este angajat pe lamela corpului vertebral în proiecţia nucleului pulpos s-au în sectoarele posterioare ale discului.

Manifestările clinice au un diapazon larg, de la sindromul de blocaj funcţional până la o lombalgie acută, vie, stabilă, cu iradiere de tip radicular. Examenul radio-logic denotă aplatizarea sau dispariţia lordozei lombare, uşoare deformaţii scoliotice sau

cifotice, reducerea uşoară sau neuniformă a spaţiului intervertebral, scleroză sublaminară puţin exprimată, hernii Şmorli atît în segmentul motor afectat cât şi în cele adiacente. 3D- CT evidenţiază protruzii de disc de la 2-3 mm până la 4-6 mm., semne de artroză în articulaţiile intervertebrale. Tabloul clinic se agravează la creşterea presiunii interdiscale (ridicarea greutăţilor, poziţii forţate a trunchiului la mişcare bruscă) (figura 10).

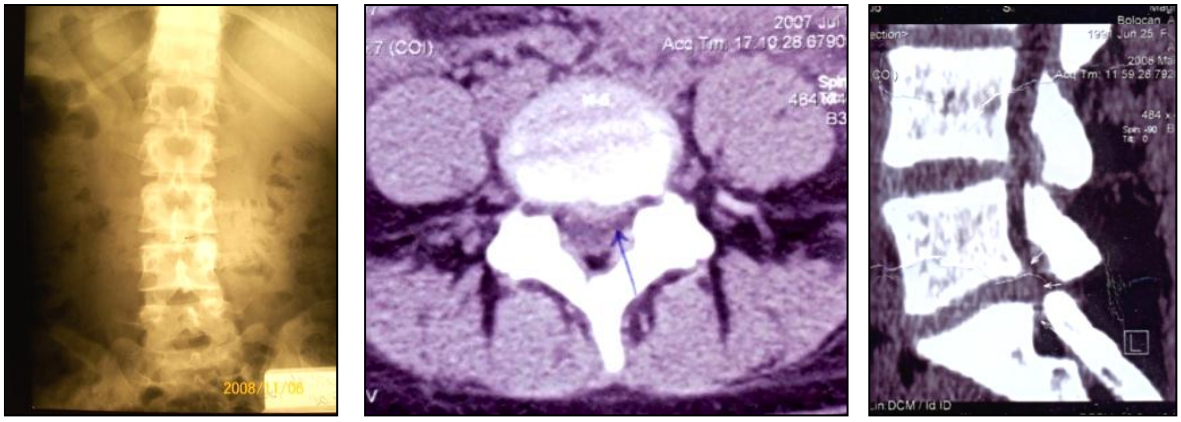

Fig.10. Pacienta V.,16 ani. Aspect radiografic: **a** – radiografie faţă: scolioza gr. I. spre stânga; **b, c** –CT(3D) – hernie paramediană L_4-L_5 (cu „picior lat"), cu lateralizarea stânga şi îngustarea canalului rahidian, săgeata – contact cu rădăcina stângă L_V.

Forma instabilă se caracterizată prin apariţia unei serii de manifestări clini-ce cu ar fii sindromul algic lombar, deformitate locală a coloanei vertebrale şi diverse tulburări neurologie. Manifestările clinice progresează treptat în ortostatism şi efort fizic. Examenul radiologic denotă: mărirea pe verticala a spaţiului intervertebral, scleroza uşoară a lamelelor vertebrale şi mobilitate patologică în secţiune orizontală, retro- sau antelisteză la 1-2 nivele de până la 3-5mm. În segmentele adiacente se atestă bloc funcţional şi hernii Şmorli. 3D -CT evidenţiază protruzii 1-2 discuri (4-5 mm) hernii Şmorli semne incipiente de artroză în articulaţiile intervertebrale şi spondilalisteză >4mm (figura 11).

Utilizarea metodelor de diagnostic suplimentar, cum ar fi scintigrafia, doplerfluometria cu laser, permit aprofundarea studiului prin aprecierea gradului de afecţiune structurală în procesul displazic.

Astfel, scintigrafia permite să constatăm că dereglarea metabolismului substanţelor osteotrope se petrece în stadiile incipiente ale procesului displazic până la apariţia manifestărilor radiologice (figura 12).

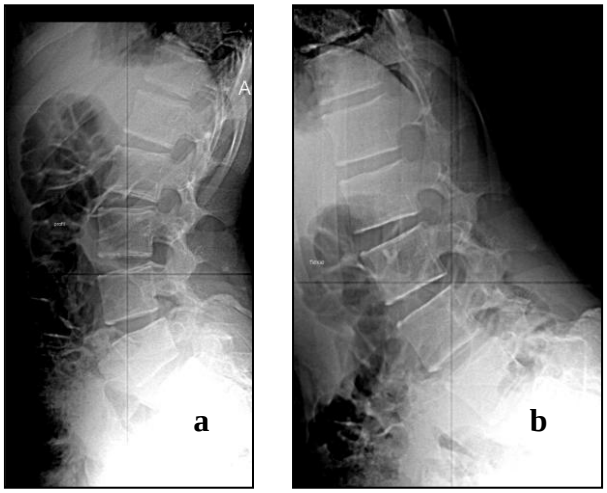

Fig. 11. **Pacientul D.** 14ani. Clinic: lombalgii la eforturi fiziologice. Aspect radiografic (probe funcţio-nale): a – la extenzie – antilisteza L_5 cu 5 mm; b flexie – deplasareL_5 dispare, antilisteza L_4 cu 4 mm.

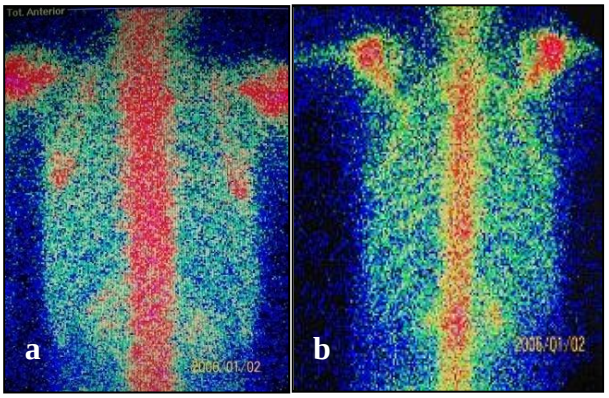

Fig. 12. a – scintigrafia SLCV de aspect normal. Se notifică fixarea râului osteotrop în regiunea lombară a coloanei vertebrale ce apare cu un caracter scintigrafic organizat; **b** – vizualizarea procesului degenerativ cu hiperfixarea râului osteotrop în regiunea lombară a coloanei vertebrale, cu aspect scintigrafic dezorganizat.

Studiul microcirculaţiei în segmentul lombar prin metoda doplerofluometrie cu laser la copii cu proces displazic a evidenţiat corelaţia între gradul intensităţii sindromului algic şi a modificărilor microcirculatori (figura 13). Acesta ne-a permis de a include în complexul de tratament medical la copii cu sindrom algic lombar cauzat de proces displazic, a remediilor medicale cu efect reglator asupra microcirculaţiei.

Studiul patomorfologic al materialului operator preluat de la pacienţii supuşi intervenţiilor chirurgicale demonstrează căci procesul displazic din segmentul lombar în primul rînd deformează şi distruge caile drenante a lichidului tisular au loc procese profunde de distrucţie şi remodelare a tuturor ţesuturilor constitutive (figura 14, 15). În urma distrucţiei celulelor edemului, destrămării, fragmentării şi pierderii orientării structurilor fibrilare se deteriorează calităţile mecanice ale discului (figura 16, 17). Determinarea formei procesului displazic constituie baza pe care se preconizează complexul de tratament medico-chirurgical.

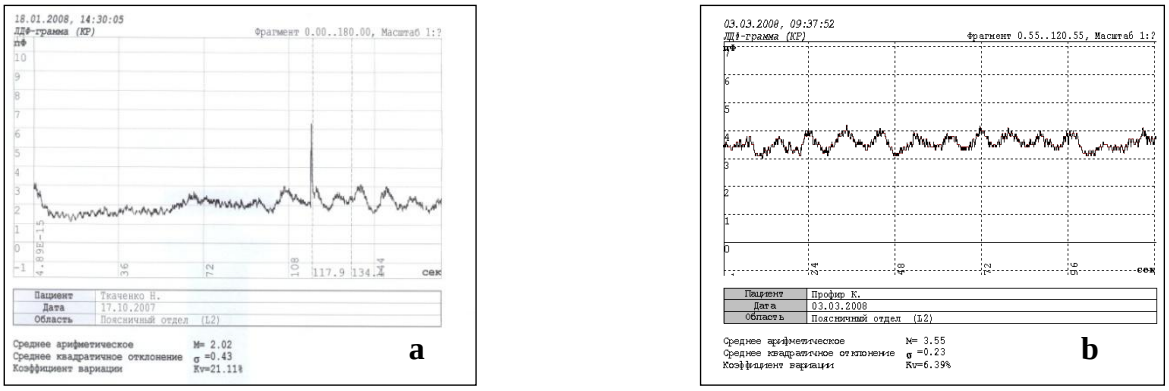

Fig. 13. Fluometrie doppler: **a –** traseu cu aspect normal; **b –** semne de insuficienţă microcirculatoare

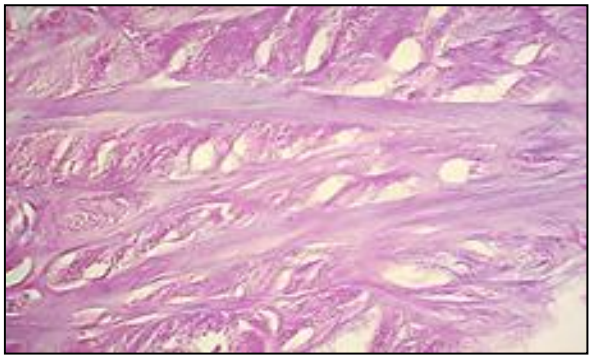

Fig. 14. Structura biaxială a fibrelor de colagen ale inelului fibros şi canale interfibrilare de drenare.

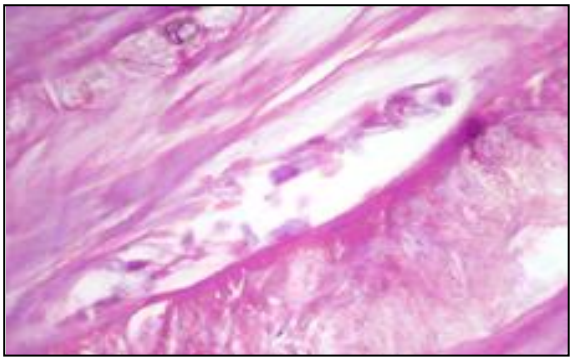

Fig. 15. Celule necrozate (umbre celulare) în canalul de drenare.

Fig. 16. Zonă de edem şi distrucţie a structurii fibrilare în inelul fibros.

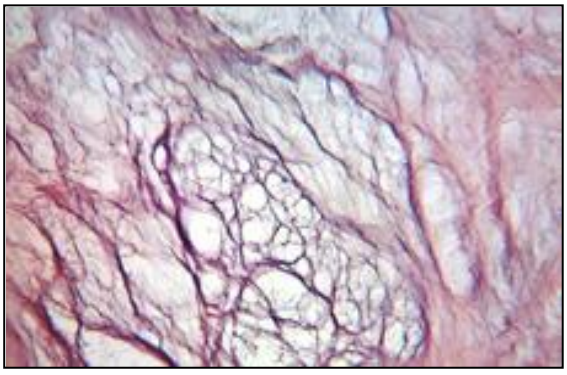

Fig. 17. Zonă extinsă de edem bazofil şi pierderea structurii fibrilare în inelul fibros

În cazurile formei stabile a procesului displazic predomină tratamentul medico-ortopedic. Tratamentul chirurgical este indicat numai în cazurile insuficienţii tratamentului conservator pe parcurs de 2-4 luni. Independent de caz tratamentul medico-ortopedic poate fi efectuat la locul de trai, (ambulator sau în staţionar), în centre de reabilitare şi în clinica de vertebrologie pediatrică.

Studiul efectuat în acest aspect demonstrează eficacitatea notă o complexului care include trei componente:

1. terapie manuală ;
2. remedii antihomotoxice: Disus compozitum, Zeel, Traumel S, Limfomiozot (după schemă) ;
3. « Detensor » - terapie.

Intervenţiile chirurgicale în această grupă de pacienţi au scopul înlăturării sindromului compresiv radicular. În cazurile procesului displazic forma instabilă pe prim plan, în tratament se află procedeele chirurgicale. Scopul principal al ace-stor intervenţii chirurgicale constă în restituirea unei particularităţi primordiale a coloanei vertebrale – stabilitatea ei. Pentru aceasta sunt propuse şi se utilizează diverse manopere şi fixatoare.

În clinica de vertebrologie metoda preferată de stabilizare a coloanei vertebrale este metalospondilodeza transpediculară combinată cu spondilodeza posterioară (figura: 18,19).

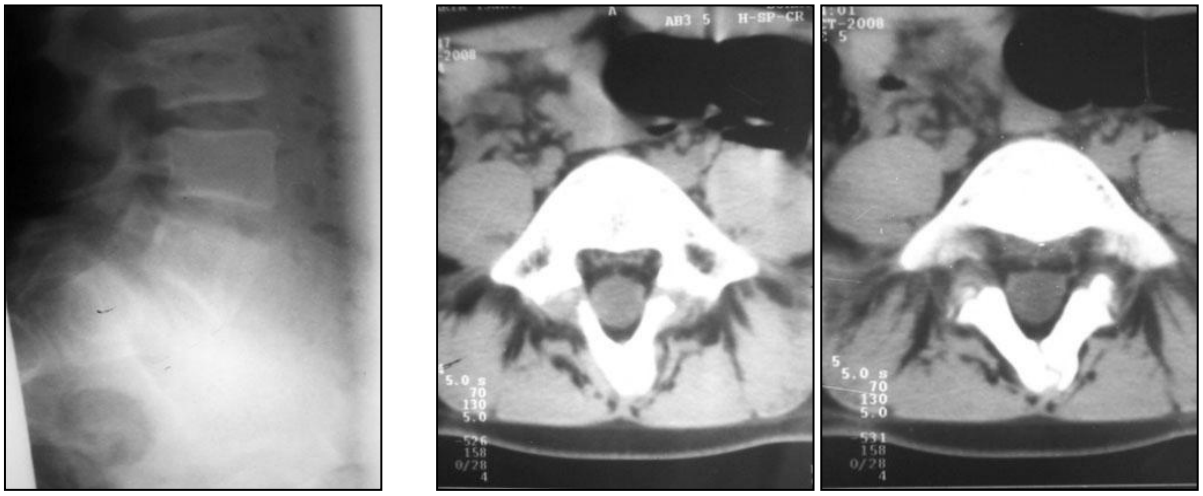

a **b**

Fig. 18. Bolnava N., de 14 ani cu instabilitate absolută (spondilolistăză spondilolitică L_4-L_5, gr. III cu parapareza inferioară); **a** – radiografie preoperatorie, **b** – TC la nivel L_5..

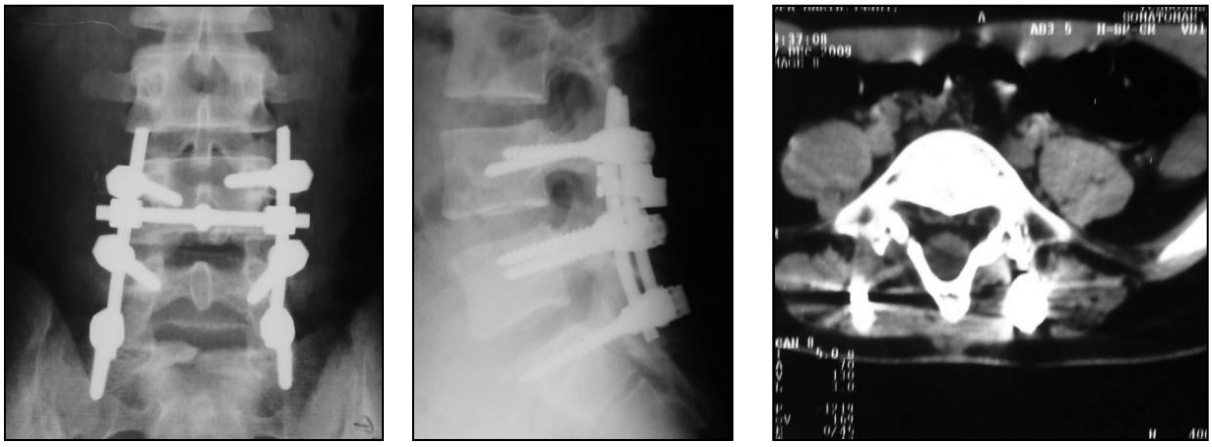

a **b** **c**

Fig.19. Bolnava N.,14 ani. Peste 6 luni după intervenţia chirurgicală: interlaminectomie L_4-L_5, L_5-S_1, flavectomie, faţetectomie, reducerea deplasării L_5; **a, b** – fixarea cu construcţie transpediculară, autospondilodeza posterioară (interlaminară, interarticulară şi intertransversă), **c** – la TC consolidarea zonei de spondiloliză.

Concluzii.

1. Sindromul de dureri lombare la copil este polictiologic şi considerabil scade calitate vieţii copilului. Mai frecvent este cauzat de proces displazic.
2. Procesul displazic evaluează pe fondalul displaziilor coloanei vertebrale sau a elementelor segmentului lombo-socrat.
3. Manifestările clinice sunt poliforme şi depind de forma procesului displazic: stabilă sau instabilă. Simptomul permanent este durerea lombară care poate avea diverse manifestări.
4. In aprecierea cauzei durerii de spate poate fi utilizat algoritmul de diagnostic prezentat.
5. Copii cu dureri de spate cauzate de proces displazic stabil necesită tratament medico-ortopedic. În cazurile de prezenţă a sindromului de compresie radiculară sau ineficienţă de tratament poate fi folosit tratamentul chirurgical.
6. Manifestările clinico-imagistice caracteristice pentru proces displazic instabil este indicaţie de tratament chirurgical. Spondilodeza transpediculară asociată cu spondilodeza posterioară asigură cea mai calitativă stabilitate a segmentului instabil.
7. Complexul de tratament medico-ortopedic şi chirurgical permit de a ridică considerabil calitatea vieţii copiilor cu dureri lombare cauzate de proces displazic vertebral.

BIBLIOGRAFIE

1. **Gudumac Eva, Şavga N.Gh., Şavga N.** Adoliscenţii şi sindromul dolor lombar. Actualităţi în acordarea asistenţei medicale. (135 ani de activitate a Spitalul Municipal Bălţi). 2007, p. 147-50.
2. **Gudumac Eva., Şavga N.Gh., Şavga N.** Aspecte morfopatologice în displazia lombo-sacrată la copii. Buletinul Academiei de Ştiinţe a Moldovei. Ştiinţe Medicale. Chişinău, 2009, nr. 1(20), p. 216-221.
3. **Şavga N.G., Şavga N.N., Doni N.** Diagnosticul displaziilor vertebrale lombare la copii şi adoliscenţi. În: Anale ştiinţifice ale Universităţii de Stat de Medicină şi Farmacie „N. Testemiţanu" din Republica Moldova. Ediţia a VIII-a. Vol. IV. Chişinău, 2007, p.279-282.
4. **Şavga N.G., Şavga N.N.** Terapie antihomotoxică în sindromul algic extravisceral. În: Simpozionul ştiinţific internaţional Terapia antihomotoxică: realizări şi perspective. Chişinău, 2001, p.43-45.
5. **Şavga N.G., Şavga N.N.** Utilizare a sistemului "DETENSOR" în sindromul algic extravertebral. În: Buletin de Perinatologie. Chisinau, 2001, nr. 1, p.142-146.
6. **Şavga N.G. şi al**. Relaxaţie postizometrică în tratamentul diformităţilor scoliotice displazice. În: Anale ştiinţifice ale Asociaţiei chirurgilor-pediatri universitări din Republica Moldova. Vol. VII. Chişinău, 2006, p.41-46.
7. **Şavga N.** Displazii lombo-sacrale ale coloanei vertebrale la copil. Aspect clinico-paraclinic şi management ortopedo-chirurgical. Teza de doctor habilitat în medicină. Chişinău, 2010, 223 p.
8. **Абальмасова Е.А.** Дизонтогенетические изменения в позвоночнике у детей как одна из причин остеохондроза у взрослых. Ортоп., травмат. и протез, 1982, ном. 12, с. 25-31.
9. **Васильев А.Ю. Витько Н.К.** Компютерная томография в диагностике дегенеративных изменений позвоночника. Москва : Издательский дом Видар-М 2000. 116 с.
10. **Вейн А.М.** Вегетативные расстройства (клиника, диагностика, лечение). Москва, 2003. 750 с.
11. **Веселовский В.П.** Медицинские стандарты вертеброгенных заболеваний нервной системыю. В: Неврологический журнал, 1997, ном. 2, с. 27-30.
12. **Веселовский В.П.** Практическая вертеброневрология и мануальная терапия. Рига, 1991. 341 с.
13. **Ветрилэ М.С.** Оперативное лечение спондилолистеза с применением транспеди-кулярных фихаторов: Автореф. дис. канд. мед. наук. Москва: ЦИТО, 2004. 37с.
14. **Ветрилэ С. Т.** Итоги десятилетнего опыта применения современных технологий в хирургии позвоночника. В: VII съезд травматологов-ортопедов России. Новосибирск, 2002. с. 67-68.
15. **Ветрилэ С.Т. и др**. В: Вестн. травматол. Ортопед, 2001, ном. 2, с. 45-50.
16. **Козырев Г.С.** Методика определения центра тяжести и ее значение при исследова-нии ортопедических больных. В: Ортопедия, травматология и протезирование. 1939, ном. 3, с. 82-89.
17. **Корж Н.А., Продан А.И., Колесниченко В.А.** Концептуальная модель патогенеза остеохондропатии позвоночника. В: Ортопедия, травматолгия, протезирование. 2001, ном. 3, с.81-90.
18. **Лиев А.А.** Мануальная терапия миофасциальных болевых синдромов. Днепропетровск, 1993. 141 с.
19. **Миронов С. Л., Бурмакова Г.М., Цыкунов М.Б.** Пояснично-крестцовый болевой синдром у спортсменов и артистов балета. Москва: «НОВОСТИ», 2006. 202 с.
20. **Пухачева С. С.** Остеохондроз поясничного отдела позвоночника у детей подро-стков и юношей. Автореф. дисс. кандидата мед. наук. Харьков, 1979. 17 с.
21. **Продан А.И., Радченко В.А., Грунтовский А.Г.** Механизмы стенозирования позвоночного канала при спондилолистезе (экспериментальное исследование). В: Літопис травматологіі та ортопедіі, 2006. ном. 1, с. 5-10.

Şavga N. (jr), Şavga N.

OPERAŢII DE RECONSTRUCŢIE ÎN DIFORMITĂŢI SCOLIOTICE LA COPII ŞI ADOLESCENŢI

USMF „ Nicolae Testemiţanu”
Catedra de Chirurgie Pediatrică
Laboratorul „Infecţii chirurgicale la copii”

Summary

RECONSTRUCTIVE OPERATIONS THE SCOLIOTIC DEFORMATION IN CHILDREN AND TEENAGERS

In Clinic of vertebrology, orthopedics and traumotology of the Scientifically-practical Center of Children's Surgery of "N. Gheorghiu" 57 children, with a scoliosis of a different etiology, for correction of deformation at which was used polysegmentary constructions. Use of a polysegmentary construction, mobilization of a backbone has allowed receiving correction from 42 to 78 % of primary size of deformation. The comparative analysis of the quality of life of patients with severe spine deformations (according to a questionnaire „EQ-5D”), before and after surgical intervention, has shown that the quality of life of patients in postoperative period essentially improved, in comparison with the preoperative period, from 12,7±0,3 points to 6,7±0,1.The distant results of surgical treatment were good–39 (68,4%), satisfactory– 12 (21,1%), and unsatisfactory – 7(12,3%).

Резюме

РЕКОНСТРУКТИВНЫЕ ОПЕРАЦИИ ПРИ СКОЛИОТИЧЕСКИХ ДЕФОРМАЦИЯХ У ДЕТЕЙ И ПОДРОСТКОВ

В Клинике вертебрологии, ортопедии и травматологии Научно-практического Центра Детской Хирургии «Н. Георгиу» за последние 5 лет прооперировано 57 детей, с сколиозом диспластической этиологии, для коррекции деформации у которых использовался полисегментарные конструкции. Использование полисегментарной конструкции позвоночника у больных позволило получить коррекцию от 42 до 78% первичной величины деформации. Сравнительный анализ качества жизни пациентов с тяжёлыми деформациями позвоночника (согласно опроснику „EQ-5D”), до и после хирургического вмешательства, показал что постоперационный период качество жизни пациентов существенно улучшилось по сравнению с предоперационным периодом, от 12,7±0,3 пунктов до 6,7±0,1. Отдалённые результаты хирургического лечения: хорошие – 39 (68,4%), удовлетворительные –12 (21,1%) , неудовлетворительные – 7(12,3%).

Actualitatea temei. Diformităţile coloanei vertebrale la copil şi adolescent, indiferent de etiologie lor, modifică principalele particularităţi ale coloanei – siguranţa şi stabilitatea ei, manifestându-se iniţial prin dereglarea echilibrului, sindrom algic, dereglări neurologice şi a funcţiilor organelor viscerale, care duc mai apoi la scăderea calităţii vieţii afecţiuni [1, 2, 5]. Alegerea abordării terapeutice chirurgicale rămâne o problemă insuficient elucidată [3, 8, 9, 10].

Datele studiului epidemiologic efectuat în ICŞOSMşiC estimează că în anul 2009 incidenţa maladiei scoliotice în RM ajunge la 7,8% din populaţie tînără, dintre care 0,26% - unghiul de deformare > 70°. Ea constituie 5,2% în structura afecţiunilor aparatului locomotor [4, 6, 7].

Probleme şi contradicţii. În boala scoliotică, pînă în prezent, atitudinea terapeutică rămîne a fi discutabilă pe următoarele aspecte:

- vîrsta cînd copilul poate fi operat,
- metoda chirurgicală optimală,
- se impune, sau nu intervenţii la nivelul zonelor de creştere şi a discurilor intervertebrale.

Material şi metode. În Clinica de Vertebrologie, Ortopedie şi Traumatologie Pediatrică a USMşiF “Nicolae Testemiţanu” din Republica Moldova în perioada 2005-2010 a., au fost operaţi 57 copii, vîrsta 5 – 18 (media=13,9) ani cu scolioză de diferite tipuri şt etiologie. Vârsta între 3,5 şi 18 (media=13,9) ani, fete – 37 (72,5%), băieţi – 14(27,5%). La 34 (66,7%) pacienţi – scolioză dorsală, în 18 (23,5%) dorso-lombară, în 5 (9,8%) – lombară.

Procedeele chirurgicale au fost diferenţiate, având ca scop: înlăturarea factorului compresiv, a diformităţilor şi dezechilibrului, crearea stabilităţii durabile a coloanei vertebrale.

Apreciere procedeului chirurgical se efectua bazîndu-se pe:

- vîrsta pacientului,
- gradul deformaţiei,
- mobilitatea deformaţiei (rigidă, labilă),
- manifestările clinico-neurologice,
- starea somatică a pacientului.

Individual, în baza indicilor prezentaţi, au fost apreciate 4 procedee chirurgicale:

Procedeu chirurgical I (19 (37,3%)pacienţi (14 fete, 5 băieţi, vîrsta – 14-16 (medie – 14,8) ani) – pacienţii cu scolioză cu unghiul de diformare până la 70°, labilă (coeficientul Harrington>5), creştere finisată (test Risser 3-4).

Manopera: mobilizarea posterioară a segmentului deformat, rezecţia ghebului costal + corectarea dorsală şi stabilizarea cu sistemul CD + spondilodeză posterioară cu autogrefe.

Procedeu chirurgical II (16 (31,3%) pacienţi (14 fete, 2 băieţi, vîrsta – 14-17 (medie – 15,9) ani) – pacienţi cu unghiul de deformare > 70°, rigide (coeficientul Harrington < 5) , creştere finisată (test Risser 3 – 4).

Manopera (2 etape): *I etapă:* torocotomie (fig.1), discectomia (5-6 nivele) cu corporodeza (fig.2).

II etapă: mobilizarea posterioară, corectarea dorsală a diformităţii (fig.3), **manevra de derotaţie** (fig.4) şi stabilizarea cu sistem CD + rezecţia ghebului costal (fig.5) + spondilodeză cu autogrefe (fig.6).

În 5 cazuri ambele etape au fost efectuate în aceeaşi şedinţe de anestezie, în alte 12 cazuri – cu un interval de 5-9 zile.

Procedeu chirurgical III **(11 (21,6%)** pacienţi (8 fete, 3 băieţi, vîrsta – 5-12 ani) – pacienţii scolioză juvenilă cu unghiul de deformare > 70°, labilă (coeficientul Harrington>5), creştere nefinisată (test Risser 0-2).

Manopera (fig.9): epifiziodeză pe vîrful diformităţii la 5-6 discuri + mobilizarea posterioară, corectarea dorsală şi stabilizarea prin sistem CD.

După finisarea creşterii – rezecţia ghebului costal + spondilodeza posterioară **.**

Al patrulea (IV) procedeu chirurgical (5 (9,8%) pacienţi (4 fete, 1 băiet, vîrsta – 14-16 (medie – 14,3) ani) – cu scolioză lombară, unghiul de diformare până la 40°, labilă (coeficientul Harrington>5), creştere finisată (test Risser 3-4) cu Manifestări clinice de mieloradiculoischemie ("şchiopătatului intermitent") .

Manopera**:** interlaminectomie, faţetectomie polisegmentară cu decompresia structurilor neurale. Corectarea diformităţii şi fixarea coloanei cu sistemul CD, spondilodeză posterioară cu autografe.

Sindromul algic şi dereglările neurologice s-au redus la tăţi pacienţi.

Rezultatele. Rezultatele tratamentului chirurgical s-au apreciat în dependenţa de gradul de corecţie a unghiului diformităţii coloanei vertebrale la distanţă 1-5 ani (n=57) (tabelul 1.).

Rezultat bun (corecţia > 55% de la nivelul iniţial) s-a constat la 39 bolnavi (68,4%),

Satisfăcător (55%-40%) – la 12 (21,1%),

Nesatisfăcătoare (< 40% sau progresarea diformării) – la 7 pacienţi (12,3%).

Calitatea vieţii pacienţilor operaţi. Analiza comparativă a rezultatelor calităţii vieţii copiilor cu scolioza (după chestionarul *"EQ-5D"*, elaborat de *"EuroQoL"*), până şi după intervenţiile chirurgicale, a demonstrat că în perioada postoperatorie calitatea vieţii s-a ameliorat semnificativ comparativ cu perioada preoperatorie - de la scorul de 12,1 ± 0,2 puncte preoperator la 7,08 ± 0,09 în perioada imediat postoperatorie şi la 7,02 ± 0,1 postoperator la distanţă pe o perioadă de 5 ani.

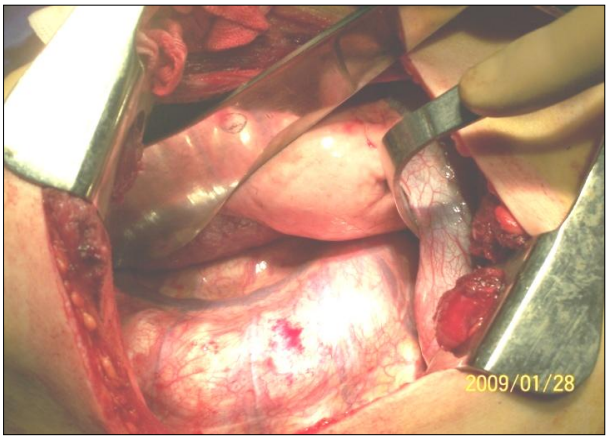

Fig.1. Toracotomie.

Fig.2. Discectomia (5-6 nivele).

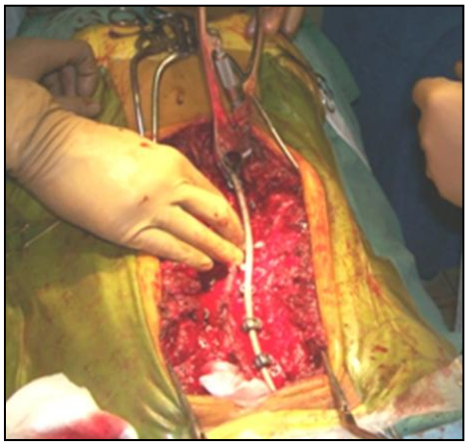

Fig.3. Corectarea dorsală a diformităţii.

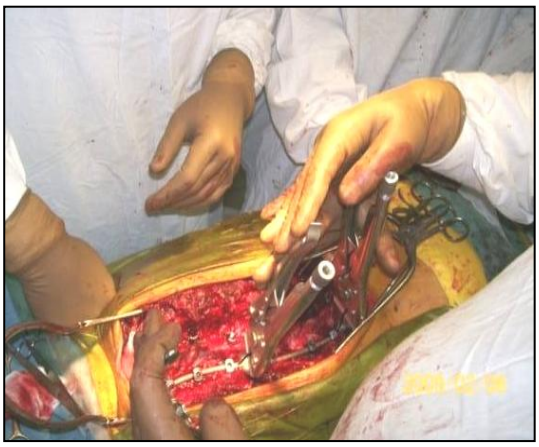

Fig.4. Manevra de derotaţie.

Fig.5. Rezecţia ghebului costal.

Fig.6. Spondilodeză cu autografe.

Fig.7. Aspect clinic ale pacientului pre- şi postoperator.

Tabelul 1

Rezultatele tratamentului chirurgical în dependenţa de gradul de corecţie a unghiului diformităţii coloanei vertebrale la distanţă 1-5 ani (n=57).

Limitele unghiului general (UG)	Medie a UG până la operaţie	Medie a UG după operaţie	Corectarea UG în grade	Corectarea UG în procente
65-85°	78,6	33,2	45,4	51,2
85-95°	93,3	52,1	41,2	42,1

Erori şi complicaţii intra - şi postoperatori *9(15,8%) cazuri*

Complicaţii	Total (19)	Modul de rezolvare
Hilotorax Pleurita reactivă	1 1	Tratament conservativ în decurs de două săptămîni
Dislocare a cîrligelor pediculare	2	Ceea ce a necesitat o revizuire a construcţiei şi reinstalarea cîrligelor
Instalare incorectă a şuruburilor pediculare	1 1	Tratament conservator cu efect, fără necesitatea de a reinstala şuruburile Reansamblare, tratament conservativ
Proces inflămător (supărarea construcţie)	1	Ablaţie construcţiei şi perderea corecţiei
Instabilităţii, defectarea şurupilor	2	Reansamblare

Concluzii.

1. Metoda mai benefica de corecţie a diformităţilor scoliotice rigide şi juvenile a fost:
   - reliza anterioară a coloanei vertebrale (discectomie); corecţia şi fixarea dorsală cu metalo-construcţie ;
   - la sfîrşitul perioadei de creştere – toracoplastia şi spondilodeză posterioară.
2. Corectarea chirurgicală, *fără reliză anterioară*, a fost eficientă doar la adolescenţii cu diformitate labilă, până la 70°, creştere finisată.
3. Metoda de fixare transpediculară polinivelară (FTP) comparativ cu sistemul de cîrlige, prezentă un şir de avantaje, la preşcolari şi şcolari nu duce la deformarea canalului vertebral şi nu împiedică creşterea şi dezvoltarea ulterioară a coloanei vertebrale, asigură efectuarea modelării în trei planuri şi fixarea rigidă pe segmente a coloanei doar prin abord dorsal.

BIBLIOGRAFIE

1. **Андрианов В.П., Баиров Г.А., Садофьева В.И., Райе Р.Э.** Заболевания и повреждения позвоночника у детей и подростков. - СПб.,1985.
2. **Ульрих Э.В.** Аномалии позвоночника у детей. Руководство для врачей.- СПб.,1995.
3. **Казьмин А.И., Фищенко В.Я.** Дискотомия (этиология, патогенез и лечение сколиоза). Москва., 1974.
4. **Шавга Н.Н.** Результаты консервативного лечения идиопатических сколиотических деформаций грудо-поясничного отдела позвоночника. В: Материалах Всеукраинской Научно-Практической конференции «Реабілітація дітей із захворовюванниями та пошкодженнями хребта». Харьков -Евпатория, Украина, 2011, с.176.
5. **Şavga N.Gh., Şavga N.N.** Utilizarea tijei Harington în corecţia scoliozei. Chişinău. Anale ştiinţifice ale associaţiei chirurgilor pediatre universitări, Vol.N3.p. 69-71, 2003.
6. **Şavga N., Şavga N.G., Elena Rusu.** Tratamentul diformităţilor scoliotice ale coloanei vertebrale la copii în perioada creşterii intense. În: Anale Ştiinţifice ale Asociaţiei Chirurgilor-Pediatri Universitari din Republica Moldova.Vol.XIV.Chişinău, 2011, p.51-52.
7. **Şavga N.** Dispozitiv pentru tratamentul diformităţilor scoliotice ale coloanei vertebrale la copii. În: Revista de Ştiinţă, Inovare, Cultură şi Artă ”Akademos”. Chişinău, 2011, №1, p.91-93.
8. **Jesse H.Dickson et al.** “Harrington instrumentation and artrodesis for idiopatic scoliosis”, J. of Bone and joint surj. 1990, N.5, p.678.
9. **Cotrel Y., Dubousset J. C**. D instrumentation in spine surgery. Principles, technicals, and traps.- 1992.
10. **Constantinescu C.** “Tendinţele în tratamentul chirurgical al scoliozelor structurale”. Actualităţi în chirurgie. Editura medicală Bucureşti, 1989, p.316-317.

Nepaliuc Iu., Seu M., Moroşanu V.

METODE CONTEMPORANE DE DIAGNOSTIC ŞI TRATAMENT ÎN LEZIUNILE TRAUMATICE ÎNCHISE ALE ORGANELOR PARENCHIMATOASE INTRAPERITONEALE LA COPII

Universitatea de Stat de Medicină şi Farmacie “Nicolae Testemiţanu”
Catedra de Chirurgie, Ortopedie şi Anesteziologie Pediatrică

Summary

MODERN DIAGNOSTIC AND THERAPEUTIC TACTICS FOR ISOLATED LESIONS OF PARENCHYMAL ORGANS OF THE ABDOMINAL CAVITY IN CHILDREN

The problem of timely objective assessment of local changes in the parenchymal organs injury in children remains highly relevant. The purpose of this study was to explore the possibilities of modern technologies to assess the extent of the parenchymal organs’ damage. Based on the study results the optimal time and volume of the therapeutic measures and organ’s reserving surgery is suggested.

Резюме

СОВРЕМЕННАЯ ДИАГНОСТИЧЕСКАЯ И ЛЕЧЕБНАЯ ТАКТИКА ПРИ ИЗОЛИРОВАННЫХ ПОВРЕЖДЕНИЯХ ПАРЕНХИМАТОЗНЫХ ОРГАНОВ БРЮШНОЙ ПОЛОСТИ У ДЕТЕЙ

Проблема своевременной объективной оценки локальных изменений при травме паренхиматозных органов у детей остается чрезвычайно актуальной. Целью настоящего исследования было изучение возможностей современных технологий в оценке степени повреждения паренхиматозных органов. На основании полученных данных предложены оптимальные сроки и объемы выполнения лечебных мероприятий и органосохраняющих хирургических вмешательств.

Actualitatea temei. Traumatism la copii este una din principalele cauze de morbiditate si mortalitate si constituie circa 44% de cazuri letale la copii până la 4 ani, 51% la copii în vârsta de 5 – 9 ani şi circa 58 % - la copii în vârsta de 10 – 15 ani. (1, 6, 9).

Traumatismul organelor abdominale ocupa locul doi după traumatismul craniocerebral. 80% din numărul total de traumatisme abdominale sunt leziunile abdominale închise. Contuziile abdominale pot apărea prin lovire directă simplă (suprafaţa de impact bontă), lovire directă sprijinită (strivire), lovire indirectă (contralovitură).

Cele mai frecvente cauze a traumatismelor organelor intraabdominale sunt traumatismele în rezultatul accidentelor rutiere şi căderea de la înălţime, mai apoi urmează cele sportive, accidente la domiciliu, tortura copilului şi traumatismele iatrogene (după proceduri diagnostice şi după proceduri terapeutice).

La copii, în leziunile traumatice închise ale abdomenului, cel mai frecvent se întâlneşte mai frecvent cele ale splinei (25% cazuri), ficatului (15% cazuri), rinichilor (18% cazuri). Leziunile organelor cavitare se decelează numai în 10% de cazuri şi leziunile diafragmatice în 3% cazuri. Leziuni închise ale organelor cavităţii abdominale sunt prezente în circa 25% de traumatismele asociate.

Traumatismele abdominale închise la copilul diferă de adult prin numeroase caracteristici morfofuncţionale, reacţii vasculare a organelor parenchimatoase la copil, care determină o reacţie diferită la traumă, capacitatea de stoparea spontană a hemoragiei. Ca rezultat majoritatea leziunilor solitare a organelor parenchimatoase de diferit grad (I – IV) tratamentul conservativ este aplicat cu succes în circa 90 % cazuri, reducând considerabil numărul de laparotomii inutile în leziuni solitare de ficat şi splină(2,7, 8).

În această situaţie sunt necesare condiţii specifice profilului pediatric în diagnosticul precoce complex, utilizând tehnologiile contemporane pentru aprecierea obiectivă a gradului de leziune a ţesutului organului parenchimatos şi a volumului de hemoperitoneum constituie un moment foarte important pentru primirea deciziei de tratament (3, 4,5).

Scopul acestui studiu constă în ameliorarea rezultatelor de diagnostic şi tratament a copiilor cu traumatism abdominal închis.

Material şi metode. Au fost examinaţi 40 de copii (40 băieţi şi 16 fetiţe) cu traumatism abdominal închis al organelor parenchimatoase în vârsta de 3 – 17 ani, care au fost spitalizaţi şi trataţi în secţiile de terapie intensivă şi chirurgie urgentă a centrului ştiinţifico-practic „N. Gheorghiu” în perioada anilor 2006 – 2011.

Din numărul total de traumatisme, traumatismul izolat a organelor parenchimatoase s-a repartizat astfel: copii cu traumatism al splinei a fost determinat la 16 copii (49,1%); traumatismul izolat al ficatului la 14 copii (26,6%); traumatismul izolat al rinichilor la 10copii (24,3% cazuri).

Iar în cadrul traumatismului asociat leziunea organelor parenchimatoase intra abdominale a fost depistat în 24% cazuri.

În baza materialului clinic analizat s-au determinat principalele cauze de apariţie şi particularităţilor clinice a traumatismului abdominal închis cu leziunea organelor intraabdominale.

Cele mai frecvente cauze a traumatismelor organelor intraabdominale au fost: traumatismele în rezultatul accidentelor rutiere - 55%; apoi urmează traumatismul în rezultatul căderii de la înălţime – 18,3% şi accidente la domiciliu, tortura copilului, traumatism sportiv - 26,7%.

Gravitatea traumatismului abdominal la copii a fost determinată de un complex de caracteristici traumatice ca: anamneza de traumatism abdominal şi localizarea leziunii, volumul hemoragiei, prezenţa sindromului de agravare reciprocă gradul şocului hipovolemic, etc.

Diagnosticul clinic a fost pus în baza acuzelor pacientului, datelor primite la inspecţia, palparea, percuţia şi auscultaţia abdomenului, care în majoritatea cazurilor au furnizat simptome certe în constatarea unui traumatism abdominal. Paralel cu examenul local, s-a efectuat evaluarea funcţiilor vitale (puls, TA, respiraţie), indicilor de laborator, care, în ansamblu, au permis să evidenţiem starea de şoc şi să facem un prim bilanţ al leziunilor.

Prezenţa suspecţiei la leziunea organelor intraabdominale au fost indicaţie directă pentru efectuarea investigaţiilor imagistice: radiografia abdominală pe gol, ultrasonografia şi tomografia computerizată. La copiii inconştienţi, în stare foarte gravă a fost utilizată laparocenteza diagnostică.

În baza datelor tabloului clinic, datele ultrasonofrafice şi imaginilor tomografiei computerizate**,** a fost determinat gradul şi gravitatea leziunilor traumatice a organelor intra - şi retroperitoniale parenchimatoase la copil (clasificarea traumatismului abdominal închis propus de AAST din 1990, ulterior modificată în traumatismul copilului Цап Н.А. 2006).

Rezultate şi discuţii. ***Ultrasonografia,*** prin caracterul noninvaziv şi uşor accesibil a fost utilizată pentru detectarea hemoperitoneului, colecţiilor închistate şi pentru depistarea localizărilor şi ariei leziunilor în organele parenchimatoase.

Ultrasonografia primară la pacienţii cu diagnosticul preventiv de traumatism abdominal închis a fost efectuat după accident, practic la toţi pacienţii: în primele 6 ore la 8 copii (25,8%); 6 - 12 ore la 16 copii (50,3 %); mai tardiv de12 ore de la momentul traumei - 6 copii (23,9 %).

Investigaţiile ultrasonografice au fost efectuate în mod complex pe toată aria cavităţii peritoneale şi spaţiului retroperitoneal. Atenţia examenului ultrasonografic se fixa în primul rând la structura organului, prezenţa de lichid liber în spaţiul perisplenic şi perihepatic, în cavitatea bazinului mic. Monitoringul ultrasonografic dinamic a fost în dependenţă directă de starea generală a copilului, evaluând dinamica volumului de hemoperitoneum, starea suprafeţei lezionale a organului parenchimatos şi tactica de tratament medico-chirurgicală.

Tomografia computerizată a fost efectuată la 10 pacienţi din lotul de studiu. Este o metodă de diagnostic contemporană, cu un procent diagnostic foarte mare, dar nu în toate cazurile posibil de efectuat. În lotul nostru de pacienţi CT a avut o valoare absolută în explorarea spaţiului retroperitoneal, la bolnavii cu leziuni renale cu stare generală şi hemodinamică stabilă.

Lavajul peritoneal are sensibilitate mare (detectă uneori mici perforaţii intestinale, neidentificate cu alte examinări), dar specificitate redusă pentru identificarea surselor de hemoragie internă şi în cazul leziunilor de rinichi. . Este utilă nu numai în contuziile abdominale şi în politraumatisme la pacienţi în stare de şoc cu

dereglări de conştienţă, la care examenul clinic al abdomenului nu evidenţiază semne certe de leziuni viscerale.

Pornind ca bază clasificarea *Comitetului Asociaţiei Americane a Chirurgilor Traumatologi* (AACT) constatând gradul şi caracterul leziunilor, la pacienţii din lotul de studiu au fost depistate următoarele forme de leziuni ale organelor parenchimatoase intraperitoneale (splina şi ficatul):

Leziune de gr. I (fig.1.) **-** Hematom subcapsular care nu se extinde, pe o suprafaţă mai mică de 10%, leziune în adâncimea parenchimului până la 1 cm, hemoragia este stopată, a fost determinată la 6 copii (22,8%);

Fig.1. Leziune de splină gr.1. Hematom subcapsular.

Leziune de gr. II (fig.2.) **-** Hematom subcapsular care nu se extinde, pe o suprafaţă de 10% - 50%, leziune în adâncimea parenchimului până la 1 – 3 cm, hemoragia este minimală, a fost determinată la 8 copii (30 %);

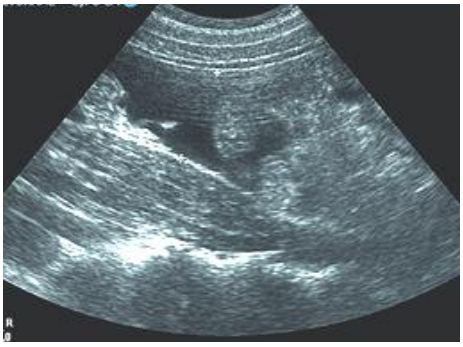

Fig.2. Leziune de splină gr.II. Hematom perisplenic.

Leziune de gr. III (fig3) Ruptura hematomului subcapsular cu hemoragie , rupturi parenchimatoase profunde (3-4 cm) şi hemoragie continuă la 4 copii (30%) ;

Leziune de gr. IV(fig.4) Hematom progresiv central în profunzime de 2-3 cm. Strivirea a 25 – 50% din parenchimul hepatic, strivirea polului superior sau inferior al splinei cu hemoragie prelungită, a fost determinată la 2 copii (14,4%);

Fig.3. Hematom masiv hepatic. Leziune gr.III.

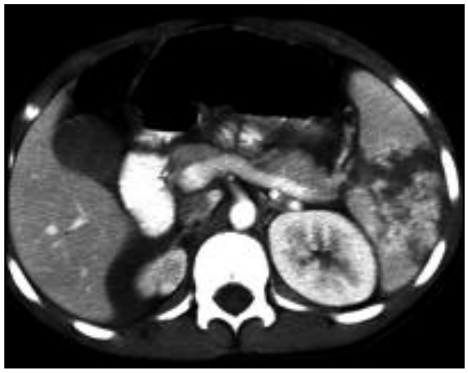

Fig.4. Leziune profundă de splină. Leziune gr.IV.

Leziune de gr. V **-** Leziunea vaselor. Strivirea a peste 50% din parenchimul unui lob hepatic. Leziunea în regiunea hilului cu leziuni vasculare la 1 copii (7,2%).

Tactica de tratament în leziuni închise a organelor parenchimatoase intraperitoneale în leziuni a organelor parenchimatoase de gr. I - III (prezenţa hematomului subcapsular, hemoragie minoră cu prezenţa hemodinamicii stabile) este indicat tratament hemostatic conservativ, sub supraveghere dinamică a indicilor hemodinamici şi control ultrasonografic . Această metodă cu succes a fost efectuată în lotul de studiu la 20 copii cu leziuni de gr. I –III (leziuni de splină la 14 copii şi 6 copii leziuni de ficat) şi cu semne locale intraabdominale de hemoperitoneum minim (la USG nivelul fluidului în bazinul mic de 5 – 6 mm).

Evaluarea ulterioară a pacientului era dependentă de starea generală, indicii hemodinamici, volumul hemoperitoneumului şi intensitatea pierderilor sanguine. Control ultrasonografic se efectua în dinamic peste 12–24 ore. Ulterior USG monitoring s-a efectuat la a 7 - 10 zi, pentru a determina dimensiunile în parenchim a hematomului. Restabilirea completă a structurii ţesutului parenchimatos se determina peste 3 - 6 luni după traumă.

Laparotomia de urgenţă a fost efectuată în leziuni profunde cu clinica de hemoperitoneum major (10 cazuri). Se practică incizia mediană superioară. Volumul intervenţiei chirurgicale depinde de caracterul şi localizarea leziunii.

Decizia tacticii de tratament se efectua în primele 3 ore de la internarea copilului. Reieşind din datele clinice şi imagistice obţinute la 5 copii cu leziuni profunde şi hemoragie continuă a fost indicat terapia de infuzie hemostatică, pregătire preoperatorie, tratament chirurgical de urgenţă: splenorafie la 2 copii şi hepatoomentopexia în 3 cazuri.

Splenectomia a fost efectuată la 3copii cu leziune în regiunea hilului şi strivirea polului superior al splinei.

Concluzii.

1. Investigaţiile contemporane imagistice (USG, CT, Videoendoscopia) sunt de informativitate majoră în leziuni traumatice a organelor parenchimatoase.
2. Metoda de USG dinamică permite precizarea volumului de hemoperitoneum, evaluarea procesului în dinamic, determinarea tacticii de tratament (chirurgical sau conservativ).
3. Tactica diferenţială de tratament al leziunilor traumatice ale organelor parenchimatoase, în baza datelor clinico - ultrasonografice şi monitorizarea evoluţiei procesului în dinamic a permis de a reduce esenţial numărul de laparotomii la traumatizaţi cu leziuni abdominal închise în 75% cazuri.
4. În tratamentul leziunilor organelor parenchimatoase se utilizează tactica tratamentului chirurgical treptat „ Damage control” - tactica evaluării şi controlului dinamic a leziunii”.

BIBLIOGRAFIA

1. **Feliz A, Shultz B, McKenna C, Gaines BA.** Diagnostic and therapeutic laparoscopy in pediatric abdominal trauma. J Pediatr Surg. Jan 2006;41(1):72-7.
2. **Kennedy C, Kempf J.** FAST exams in pediatric abdominal trauma. Acad Emerg Med. 2002;9(5):519.
3. **Krausz MM, Abbou B, Hershko DD, et al.** Laparoscopic diagnostic peritoneal lavage (L-DPL): A method for evaluation of penetrating abdominal stab wounds. *World J Emerg Surg*. 2006;1:3.
4. **Simon RJ, Rabin J, Kuhls D.** Impact of increased use of laparoscopy on negative laparotomy rates after penetrating trauma. *J Trauma*. Aug 2002;53(2):297-302; discussion 3026;1:3
5. **Nance ML, Keller MS, Stafford PW.** Predicting hollow visceral injury in the pediatric blunt trauma patient with solid visceral injury. *J Pediatr Surg*. Sep 2000;35(9):1300-3.
6. **Ашкрафт К.У., Холдер Т.М.** – Детская хирургия. Ст-Пететбург, Издательство ИЧП «Хардфорд», 1996, том1, с. 127 – 152.
7. **Гиршин С.Г.** Клинические лекции по неотложной травматологии. – М. Медицина, 2004, с.70 – 114.
8. **Лебедев Н.В.** Значение видеолапароскопии и ультразвукового исследования в диагностике закрытой травмы живота у пострадавших с сочетанными повреждениями / Н.В. Лебедев, В.И. Малярчук, М.М. Абакумов // Эндоскопическая хирургия. 2004. - № 1.-С. 99.
9. **Цап Н. А.** Совершенствование экстренной помощи детям с травматическими поврждениями органов брюшной полости и забрюшинного пространства. Автореферфт диссертации кандидата мед.наук, Екатеренбург, 2006.
10. **Яхьяев Яхья Магомедович.** Множественная и сочетанная травма опорно-двигательной системы у детей: клиника, диагностика и лечение. М.,2007.
11. **Соколов А.Н.** Малоинвазивные хирургические вмешательства под контролем УЗИ при лечении абсцессов брюшной полости. М., 2004.

Sandrosean Iu.

OSTEOSINTEZA ÎN FRACTURILE CLAVICULEI LA COPII

IMSP ICŞDOSMşiC
Centrul ştiinţifico-practic de chirurgie pediatrică „Natlia Gheorghiu”
Clinica Universitară de ortopedie şi traumatologie pediatrică a USMF „Nicolae Testemiţanu”

Summary

OSTEOSYNTHESIS IN CLAVICULAR FRACTURES IN CHILDREN

The work is based on the clinical experience and analyzes of 796 cases of clavicular fractures in children aged from 3 to 18 years. The clinical and imagistic examinations were applied.

128 of children aged between 11-18 years were treated surgically in the “Academician Natalia Gheorghiu” National Scientific and Practical Center of Pediatric Surgery, Chisinau, Republic of Moldova.

Резюме

ОСТЕОСИНТЕЗ ПРИ ПЕРЕЛОМАХ КЛЮЧИЦЫ У ДЕТЕЙ

Работа основана на клиническом опыте и анализе над 796 детьми с переломом ключицы в возрасте от 3 до 18 лет, которым были выполнены клинико-рентгенографические исследования, 128 из которых были подвергнуты оперативному лечению в возрасте от 11 до 18 лет и находились в клинике ортопедии и травматологии детского возраста Научно-практического Центра Детской Хирургии им. Н. Георгиу Научно-исследовательского Института Матери и Ребенка Министерства Здравоохранения Республики Молдовы.

Fractura claviculei la copil este destul de des întâlnită traumă. Ele constituie 10,8-16,2% din toate fracturile. Fractura claviculei este cauzată de mecanism indirect la cădere pe mână. Mai mult de 2/3 fracturi de claviculă se referă la partea medie a claviculei, şi 1/3 la partea acromială. Fractura claviculei poate fi subperiostală, cu deplasare, şi aşchiate. Clavicula este un os mic şi tot odată funcţional important. Diagnosticul nu prezintă dificultăţi. Examinarea radiologică permite stabilirea definitivă a diagnozei.

Examinarea radiologică se efectuează în proiecţia antero-posterioară şi proiecţia suplimentară – axială în poziţia orizontală s-au verticală copilului. Clişeul radiologic permite aprecierea deplasării fragmentelor şi de ales tactica de tratament. Pe parcursul ultimii 5 ani au fost trataţi 796 copii cu fractura claviculei cu vârsta de la 3ani până la 18 ani. Din 796 copii 668 copii au fost trataţi conservator. Au fost folosite imobilizări gipsate până la umăr sănătos, imobilizare gipsată toraco-abdominală, imobilizare Watson-Jones. Durata imobilizării a fost de la 3 până la 6 săptămâni.

Rezultate. Din toţi copii supuşi intervenţiei chirurgicale, în perioada precoce 6-8 săptămâni după intervenţie chirurgicală, cu refractură au fost 2copii. În acestea cazuri avea loc trauma repetată. Aceşti copii au fost supuşi intervenţiilor chirurgicale repetate cu perioada imobilizării mai îndelungată. La 4 copii s-a constatat inflamaţie ţesuturilor moi în jurul broşei din cauza nerespectării regimului ortopedic, care a fost tratate conservator. Complicaţiile septice nu au avut loc.

Discuţii. Intervenţiei chirurgicale au fost supuşi 128 copii, ce constituie 15,6% Intervenţia chirurgicală a fost efectuată la copii cu vârsta de la 11 ani cu fracturi cu deplasare totală a fragmentelor. Tratamentul chirurgical la copii cu vârsta mai mică a fost indicat de: fracturi deschise a claviculei, fracturi cu leziunea nervilor şi vase, fracturi cominutive cu pericol de perforaţie a ţesutului cutanat.

Tratamentul chirurgical. Osteosinteza fragmentelor claviculei a fost efectuată cu broşe de tip Kirschner şi Ilizarov în dependenţă de diametru claviculei. Broşa se introduce retrograd, transcutanat, transosos.

La toţi copii care au suportat intervenţie chirurgicală se aplică atela gipsată până la umăr sănătos. Durata imobilizării în dependenţă de vârstă de la 4 până la 6 săptămâni. La finisarea imobilizării se efectuează control după care se înlătură broşa.

Concluzii. Tratamentul chirurgical la copil a necesitat la 15,6% din toate cazurile cu fractura claviculei. În fractura claviculei tratamentul chirurgical permite obţinerea rezultatelor bune dacă intervenţia chirurgicală se efectuează calitativ, osteosinteza miniinvazivă şi relativ stabilă. Îngrijirea calitativă în perioada postoperatorie, respectarea regimului ortopedic în perioada de recuperare asigură profilaxia complicaţiilor.

BIBLIOGRAFIE

1. **Goldfarb C., Bassett G., Sullivan S., et al.** Retrosternal displacement after physeal fracture of the medial clavicle in children treatment by open reduction and internal fixation. J.B. JS., 2001, v.83, p.1168.
2. **Herring J.A.** Injuries of the clavicle. In Tachdjian's Pediatric Ortopedix. Fourthed. V.3,2007, p.2423-2429.
3. **Waters P., Bac D., Kadiyala R.** Short-term outcomes after surgical treatment of traumatic posterior sterno-clavicular fracture-dislocations in children. J. Pediatr. Ortoped. 2003, v. 23, p.464.
4. **Zenni E., Kreig J., Rosen M.** Open reduction and internal fixation of clavicular fractures. J.B. JS. 1981, v.63, p.147.

Sandrosean Iu.

TRATAMENTUL FRACTURILOR DIAFIZARE DE GAMBĂ LA COPII

IMSP ICŞDOSMşiC
Centrul ştiinţifico-practic de chirurgie pediatrică „Natalia Gheorghiu”
Clinica Universitară de ortopedie şi traumatologie pediatrică a USMF „Nicolae Testemiţanu”.

Summary

TREATMENT OF THE DIAPHYSEAL TIBIAL FRACTURES IN CHILDREN

The work is based on the clinical experience and analyzes of 116 cases of children with tibial fractures aged from 3 to 18 years. Clinical and imagistic examinations were performed. 58 of children were conservatively treated with plaster splint and skeletal traction. The surgery was performed in 58 children of different age in the “Academician Natalia Gheorghiu” National Scientific and Practical Center of Pediatric Surgery, Chisinau, Republic of Moldova.

Резюме

ЛЕЧЕНИЕ ДИАФИЗАРНЫХ ПЕРЕЛОМОВ ГОЛЕНИ У ДЕТЕЙ.

Работа основана на клиническом опыте и анализе над 116 детьми с переломом костей голени в возрасте от 3 до 18 лет, которым были выполнены клинико-рентгенографические исследования, 58 из них были подвергнуты консервативному скелетным вытяжением и иммобилизацией гипсовой лонгетой. Оперативное лечение было проведено 58 детям в различном возрасте и находились в клинике ортопедии и травматологии детского возраста Национального Научно-практического Центра Детской Хирургии им. Наталии Георгиу Научно-исследовательского Института Матери и Ребенка Министерства Здравоохранения Республики Молдовы.

Osul copilului are multe particularităţi fără cunoştinţa cărora nu se aplică tratament ortopedic s-au chirurgical. Fracturi diafizare oaselor gambei se întâlnesc destul de des. În majoritatea cazurilor se fracturează tibia (59,2%), puţin mai rar se fracturează ambele oase gambei (40,8%). Se întâlnesc preponderent fracturi oblice şi spiralate în 1\3 medie gambei s-au transversale care apar de la traumatism cu mecanismul direct. Diagnosticul este stabilit clinic şi radiologic.

Tratamentul fracturilor gambei la copii preponderant este efectuat prin metode conservatoare-ortopedice fără tratament chirurgical.

Indicaţie pentru tratamentul chirurgical sunt fracturi deschise, deplasare majoră fragmentelor fracturate după repoziţie închisă nereuşită. Metoda de tratament depinde de caracter şi localizarea fracturii. La fracturi diafizare a unui s-au ambelor oase gambei fără deplasare se aplică imobilizare gipsată de la degete piciorului pînă la 1\3 proximală femurului. Fracturi oblice şi spiralate rar se petrec cu deplasări exagerate. La copii până la 3 ani se aplică tracţia cutanată după metoda Şede. La copii cu vârsta depăşită de 3ani se aplică tracţie scheletală prin osul calcaneu sub anestezie generală, cu aplicarea greutăţii în dependenţa de vârsta şi greutatea corpului copilului. Termenul tracţiei cutanate s-au scheletale depind de vârsta copilului şi în mediu constituie 2-4 săptămâni. La finisarea tracţiei se aplică imobilizare gipsată circulară de la vârful degetelor până la 1\3 medie femurului. Durata imobilizării în mediu 6-8 săptămâni.

La fracturi transversale diafizare cu deplasare care necesită intervenţie chirurgicală, în clinica noastră au fost efectuate următoarele metode de osteosinteză: aplicarea aparatului Ilizarov, osteosinteza cu broşe, aparat Ilizarov şi broşe, şuruburi.

Experienţa noastră în tratamentul fracturilor diafizare gambei la copii în ultimii 5 ani include un lot de 116 copii cu vârsta de la 3 ani şi până la 18 ani din care 58 au fost trataţi prin intervenţii chirurgicale şi 58 copii trataţi conservator. Aparatul Ilizarov a fost folosit la 33 copii. Osteosinteza cu broşe la 13 copii. Aparat Ilizarov şi broşe la 12 copii. Experienţa noastră arată că pentru acest segment tratamentul cu aparate este cel mai favorabil şi probabil n-are nici contraindicaţii. Pentru osteosinteza în fractura diafizară gambei am folosit componenţa din 2-4 inele cu aplicarea broşelor cu suport la necesitate. Tratamentul chirurgical poate fi efectuat numai de specialist în domeniu ortopediei şi traumatologiei pediatrice.

Rezultate. În toate cazurile operate am obţinut rezultate bune. Inflamaţii a ţesuturilor moi în jurul broşelor cu caracter local a avut loc la 8,6 % cazuri care au fost rezolvate prin metode terapeutice elementare sau cu schimbare de broşe. Copii în 92 % din durata tratamentului cu aparatul Ilizarov s-au aflat la domiciliu.

În tratamentul conservator s-au obţinut rezultate bune şi nici un copil nu a fost supus intervenţiei chirurgicale.

Discuţii. Diagnosticul fractura de gambă nu prezintă dificultăţi şi se bazează pe date clinice (sindrom algic, edem, echimoză) şi radiologice. În fracturi transversale fără deplasare, în fracturi subperiostale indiferent de nivelul fracturii trebuie foarte minuţios de apreciat existenţa devierilor unghiulare şi de luat măsuri prompte pentru corecţia lor pe parcursul tratamentului conservator. Fracturile oblice şi spiralate diafizare de tibie la copil sunt cu succes tratate cu ajutorul tracţiei cutanate s-au scheletice în dependenţă de vârsta copilului. În clinica deseori au fost internaţi copii cu fracturi oblice şi spiralate cu deplasare secundară după tratament conservator prin simplă imobilizare. Tratamentul chirurgical este indicat la copii cu fracturi deschise, cu fracturi transversale cu deplasare, la fracturi cu insucces tratamentului chirurgical. Aparatul Ilizarov este unul din cele mai efective aparate externe în tratamentul patologiei locomotorului la copil. Spre deosebire de alte aparate, aparatul Ilizarov se foloseşte cu traumatizare minimală a ţesuturilor la copii cu o stabilizare incomparabilă, nu are contraindicaţii. Procesul de distracţie şi compresie este efectuat foarte simplu, copiii suportă uşor. bolnavul este mobil din a doua zi după operaţie, articulaţiile sunt libere pentru mişcările active posibile. Indiscutabilă este folosirea aparatului la patologia gambei. În unele cazuri, în osteosinteză pot fi folosite broşe s-au tije elastice. Este o mare necesitate pentru a evita traumatizarea zonei fizare la introducerea broşelor şi în procesul de lucru cu aparat. Noi am ajuns la ferma convingere că alungirea la situaţia actuală este acceptabilă de efectuat cu 0,5 – 0,75 mm în 2-3 regimuri pe zi. Rezultatele sunt bune la pacienţi disciplinaţi, activi, mobili şi alimentare calitativă.

Concluzii.

În fracturi oblice şi spiralate la copil chiar şi în cazuri fără deplasare, tratamentul necesar este efectiv cu tracţie continuă. Tratamentul chirurgical este indicat la copii cu fracturi deschise, cu fracturi transversale cu deplasare, la fracturi cu insucces tratamentului chirurgical.

BIBLIOGRAFIE

1. **Ilizarov G.A.** Transosseous Osteosynthesis, Berlin, Springer-Verlag, 1992.
2. **Swindells M., Raj an R**. Elastic intramedullary nailing in instable fractures of the pediatric tibial diaphysis. J.Children s Orthop. 2010, № 4, p. 45-51.
3. **Patrulescu A.** Procedee chirurgicale în fractura diafizară de tibie, Revista de ortopedie şi traumatologie, Vol.16, nr.1-2, pag. 3-19, Bucureşti, 2006.

Sandrosean Iu.

CORECŢIA COSMETICĂ ŞI FUNCŢIONALĂ ÎN SINOSTOZA RADIOCUBITALĂ CONGENITALĂ LA COPIL

IMSP ICŞDOSMşiC
Centrul ştiinţifico-practic de chirurgie pediatrică „Natalia Gheorghiu”
Clinica Universitară de ortopedie şi traumatologie pediatrică a USMF „Nicolae Testemiţanu”

Summary

THE COSMETIC AND FUNCTIONAL CORRECTION OF CONGENITAL RADIOULNAR SINOSTOSIS IN CHILDREN

The work is based on a complex analysis of the clinical, imagistic, electrophysiological and laboratory observation experience as well as on the results of surgical treatment of 38 children with proximal congenital radiocubital synostosis with the age between 10 months and 14 years, which have been examined and treated in the Clinic of Pediatric Orthopaedics and Traumatology of the „Natalia Gheorghiu” National Scientific and Practical Center of Pediatric Surgery of the Institute of Research in the field of Mother’s and Child’s Health Protection (the department of surgical correction of congenital malformations) of the Health Ministry of the Republic of Moldova.

Резюме

КОСМЕТИЧЕСКАЯ И ФУНКЦИОНАЛЬНАЯ КОРРЕКЦИЯ РАДИОУЛЬНАРНОГО СИНОСТОЗА У ДЕТЕЙ

Работа основана на комплексном анализе клинического опыта наблюдений над 38 детьми с врожденным радио-ульнарным синостозом, которым проведено хирургическое лечение, выполнены клинико-рентгенографические, электрофизиологические, лабораторные исследования. Дети в возрасте от 10 месяцев до 14 лет находились в клинике ортопедии и травматологии детского возраста Научно-практического Центра детской хирургии им. Н.Георгиу Научно-исследовательского Института Матери и Ребенка Министерства Здравоохранения Республики Молдовы.

Actualitatea temei. Sinostoza congenitală radiocubitală superioară este o malformaţie determinată de sudarea osoasă a porţiunilor proximale ale oaselor antebraţului şi care se caracterizează prin absenţa mişcărilor de supinaţie şi pronaţie. În medicină cunoscută peste 300 ani, anomalia dată prezintă încă dificultăţi în tratament.

Pe parcursul a peste trei secole au fost publicate multe lucrări, majoritatea din ele însumând datele literaturii, completate cu descrierea unor cazuri unice din practica autorilor (James C. şi coaut., 1995; Rizzo R. şi coaut., 1997; Gorun N., 1998; Murase T., şi coaut., 2003; Funakashi T. şi coaut., 2004).

Sinostoza radiocubitală congenitală este o anomalie ce provoacă dereglări funcţionale şi cosmetice, nu se supune tratamentului ortopedic şi care poate fi corectată doar prin metoda chirurgicală. Conform datelor literaturii de specialitate, sunt cunoscute peste 20 metode de intervenţii chirurgicale în sinostoza radiocubitală congenitală (Gorun N., 1998; Kanaya F., Ibaraki K., 1998; Kawagachi S., Kilamura M., Usui M., 2000 ş.a.).

Metodele chirurgicale cu tentativa de a obţine corecţia diformităţii şi restabilirea funcţiei de supinaţie şi pronaţie n-au avut succes (Абакаров А., Разумовский А., 1987; Canale S., Beaty J., 1991; Bolano L., 1994; Bogatur A., Dogan A., Zorer G., 2002).

Sunt descrise complicaţii după operaţie, printre care se numără dereglări de circulaţie sangvină, neurogene (Hankin F., Smith P., 1987).

Actualul studiu, are scop şi considerente orientate spre ameliorarea tratamentului chirurgical al copiilor cu SRCCS.

Scopul lucrării constă în elaborarea procedeelor clinico-paraclinice şi laborator de diagnostic şi tratament diferenţiat în sinostoza radiocubitală congenitală la copil.

Obiectivele studiului.

- A studia particularităţile dereglărilor funcţionale şi cosmetice.
- A determina unii factori patogenici în baza cercetărilor biochimice dinamometrice, radiologice.
- A analiza rezultatele la distanţă a tratamentului efectuat.
- A elabora criteriile diferenţiate în tratament conform formei patologice, gradului de dereglări funcţionale şi cosmetice, vârstei copilului, pentru ameliorarea rezultatelor.

În realizarea scopului şi obiectivelor trasate în studiul actual am recurs la **metode** clinice şi paraclinice pe un lot de 38 copii în vârstă de la 10 luni până la 14 ani.

Până la 3 ani – 4 copii, 4-7 ani – 16 copii, 8-10 ani – 8 copii, cu vârsta peste 10 ani – 10 copii.

- Patologie unilaterală a fost constatată la 27 copii (16 pe dreapta, 11 pe stânga).
- Patologia bilaterală a fost constatată la 11 copii.

În total lotul bolnavilor cercetaţi prezentau 49 de antebraţe. De sex masculin au fost 27 copii, de sex feminin – 11copii.

- Examinarea clinică a copiilor (aprecierea poziţiei antebraţului, asimetria lungimii de segment şi hipotrofie de antebraţ, amplitudinea de mişcări în articulaţia cotului, aprecierea dinamometrică).
- Explorarea radiologică a antebraţului în două incidenţe.
- Investigaţii biochimice

În dependenţa de mărimea unghiului poziţiei de pronaţie se propune clasificarea patologiei date în 3 grade:

- gr. I- pronaţie de la 45° până la 60° a fost apreciat la 3 copii
- gr. II - pronaţie de la 61° la 90° a fost apreciat la 17 copii
- gr. III- pronaţie de la 91° şi mai mare a fost apreciat la 18 copii

Asimetrie de lungime a segmentului de antebraţ a fost apreciată numai la copii cu patologia unilaterală. Diferenţa în lungime nu depăşea 2-3 cm. La copii cu patologia unilaterală s-a apreciat şi o hipotrofie a segmentului dat care atingea 1-2 cm. Funcţia în articulaţia cotului a fost limitată în diverse grade la toţi copiii, cu excepţie a trei pacienţi, la care ea nu prezenta limitări. Flexia în articulaţia cotului la toţi copiii a fost bună, având limitări de 10°-20° la 18 bolnavi, care nu le limita îndeplinirea tuturor activităţilor necesare. Extenzia, din contra, a fost limitată la 35 copii. Cu 10°-20° la 14 copii, cu 21°- 30° - la 17 copii şi mai mare de 31° la 4 copii.

Dinamometria a fost efectuată la 11 copii în perioada la distanţă după operaţie. Printre aceşti copii au fost 9 băieţi şi 2 fetiţe. În vârstă de 3-7 ani -6 copii, 8-10 ani -3 copii şi mai mare de 10 ani -2 copii. Cu scopul analizei funcţiei dinamometrice a fost creat un lot de control – copii sănătoşi de vârstă corespunzătoare celor din lotul de bază. A fost apreciată funcţia şi evaluarea comparativă. În baza studiului efectuat putem conchide, că funcţia musculară apreciată dinamometric post-operator nu prezintă devieri de la normă**.** Cercetarea definitivă în aprecierea diagnosticului îi aparţine radiografiei antebraţului în 2 incidenţe (Fig.1).

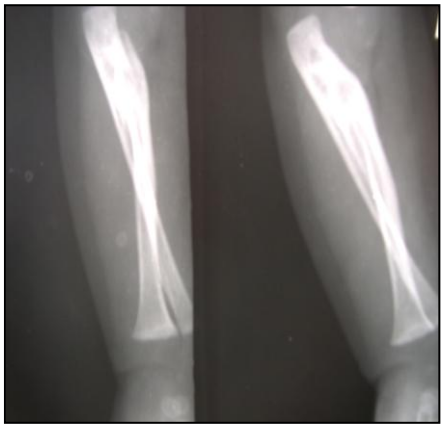

Fig.1. Încrucişarea ambelor oase ale antebraţului în sinostoza radiocubitală congenitală superioară şi formarea unei diformităţi specifice în formă de 8.

Cu ajutorul acestei metode a fost apreciată lungimea zonei de sinostoză, în conformitate cu care s-a efectuat repartizarea copiilor în trei grupe:

- traiect scurt 2-3 cm la 1 copil.
- traiect mediu 4-5 cm la 31 copii.
- traiect major > de 5 cm s-a constatat la 6 copii.

Foarte semnificativă este poziţia radiologică a oaselor antebraţului. Pe radiograma antero-posterioară se determină încrucişarea ambelor oase antebraţului în formă de **X** (opt) (care poate avea loc în regiunea medie, superioară sau inferioară a antebraţului). Acest semn radiologic este descris pentru prima dată şi el este cu atât mai pronunţat, cu cât mai mare este gradul de pronaţie a antebraţului.

A fost efectuată evaluarea a 18 indici biochimici la 12 pacienţi. Totalizând datele statistice ale valorilor medii a indicilor biochimici estimaţi la pacienţii cu această patologie putem conchide, că în 50% de cazuri s-au determinat abateri de la normă. În 33,4% - o creştere considerabilă a valorilor medii. În 16,6% s-a apreciat o descreştere comparativ cu norma.

Tratamentul chirurgical. În clinică a fost folosită osteotomia de derotare a ambelor oase ale antebraţului după metoda propusă de profesorul **Petru Moroz.** (Fig.2). Tehnica operaţiei constă în osteotomia ulnei sub zona sinostozei şi osteotomia radiusului în zona metafizară distală, după ce urmează derotaţia antebraţului şi mâinei până la o poziţie medie de pro-supinaţie sau supinaţie de 10°- 15°. Menţinând corecţia obţinută se efectuează osteosinteza cu broşe de tip Kirschner introduse încrucişat.

Metoda radiologică permite obiectivizarea rezultatului corecţiei chirurgicale efectuate. În dobândirea corecţiei adecvate tabloul radiologic pe radiograma antero-posterioară a antebraţului arată paralelismul oaselor antebraţului, care dovedeşte lichidarea poziţiei de pronaţie patologică şi obţinerea unei poziţii fiziologice (fig. 3).



Fig.2. Osteotomie de derotare a ambelor oase ale antebraţului. (operaţia Moroz P.)

Metoda radiologică permite aprecierea nivelului intervenţiei chirurgicale, constatarea calităţii osteosintezei. Numai cu ajutorul examinării radiologice putem stabili gradul şi calitatea consolidării fragmentelor după intervenţia chirurgicală, aprecia durata perioadei de imobilizare postoperatorie şi termenul de debut al tratamentului de recuperare.

- În perioada de 1-3 ani după operaţie - 9 copii, 4-7 ani - 9 copii, 8-10 ani - 2 copii, peste 10 ani - 9 copii. Printre ultimii au fost prezenţi copii cu durata de 15,16,20 şi 23 ani după operaţie.
  Rezultatele au fost repartizate în 4 grupe.
- I grupă: rezultate excelente -70 puncte.
- II grupă: rezultate bune 60-69 puncte – 26 copii.
- III grupă: rezultate satisfăcătoare 50-59 puncte – 1 copil.

- IV grupă: rezultate nesatisfăcătoare până la 49 puncte – 2 copii.

Fig.3. Aprecierea corecţiei în urma intervenţiei chirurgicale. Rezultatele la distanţă au fost posibile de studiat la 29 copii operaţi.

Discuţii. Avantajul metodei propuse de Moroz P. constă în aceea că osteotomia ambelor oase de antebraţ permite obţinerea fără dificultăţi a corecţiei necesare. Osteotomia oaselor la nivelul metafizei creează condiţii favorabile pentru consolidarea fragmentelor şi exclude formarea pseudoartrozei, ce poate avea loc la nivelul diafizei.

Osteotomia ulnei în partea proximală şi a radiusului în partea distală oferă posibilitate protejării şi excluderea traumatizării nervilor, ce poate surveni la o intervenţie în regiunea proximală a radiusului. Metoda chirurgicală folosită în clinică permite protejarea lungimii antebraţului, spre deosebire de metoda care provoacă scurtime. Fixarea fragmentelor după osteotomie şi derotare cu ajutorul broşelor Kirschner pe parcurs scurt şi încrucişate asigură stabilitate şi este cea mai fină şi minitraumatică metodă de osteosinteză, protejând zonele fizare şi epifizare.

Un rol deosebit de important are respectarea regimului postoperator şi îndeplinirea tratamentului de recuperare. În perioada postoperatorie copiii se află la tratament ambulatoriu în aparat gipsat circular, aplicat la 10 zile după operaţie, când sunt înlăturate firele chirurgicale. Regimul ortopedic necesită o respectare strictă luând în considerare osteosinteza cu broşe, capetele cărora sunt îndoite şi situate extern de ţesuturile cutanate. Nerespectarea regimului ortopedic, dereglarea integrităţii aparatului gipsat, neglijenţa copilului pot provoca instabilitatea fragmentelor şi inflamaţia tegumentelor în jurul broşelor.

În perioada de recuperare tratamentul include gimnastică medicală activă pentru restabilirea mişcărilor în articulaţiile membrului superior şi pentru readaptarea copilului la condiţii noi de poziţie ale mâinii şi antebraţului. Sunt excluse mişcările forţate, mecanoterapia. Sunt binevenite mişcări în apă, înotul, masajul uşor.

Concluzii.

1. 1.Cercetările complexe a unui lot de 38 copii în vârstă de la 10 luni până la 14 ani cu sinostoză radiocubitală congenitală proximală, prin pronaţie de gradul II şi III la 35copii, au permis de apreciat dereglări cosmetice şi funcţionale, care influenţează negativ dezvoltarea psihoemoţională şi fizică a copilului.
2. Datele experienţei clinice pe parcurs la 25 ani prin implementarea tratamentului chirurgical pentru corecţia deformităţii în sinostoza radiocubitală congenitală după metoda P.Moroz au confirmat avantajele metodei în obţinerea corecţiei perfecte, asigurarea consolidării fragmentelor după osteotomie, stabilizată prin fixare fină, excluderea scurtimi de antebraţ şi traumatizarea de vase şi nervi.
3. Indiferent de rezultatul obţinut, copiii pe parcursul creşterii şi mai apoi adulţii trebuie să fie protejaţi de efort fizic major, care poate provoca dereglări degenerativ-distrofice în articulaţiile membrului superior şi invaliditatea pacienţilor.

BIBLIOGRAFIE

1. **Adrisano A., Sancini G.** Congenital proximal radio-ulnar synostosis. *Journal Pediatrique Orthopedics*. - 1994. - Vol. 3-B, Nr. 1. - P. 102-106.
2. **Bolano L.** Congenital proximal radioulnar synostosis treatment with the Ilizarov method. *J. Hand. Surg.* - 1994. - Vol. 19-A, Nr. 6. - P. 977-985.
3. **Bogatur A., Dogan A., Zorer G.** Correction of deformities and length discrepancies of the forearm in children. *Acta Orthop. Traumatol. Turc.* - 2002. - Vol. 36, Nr. 2.- P. 111-117.

Stati Leo

REZULTATELE TRATAMENTULUI CHIRURGICAL ÎN TIBIA VARA LA COPIL

USMF „Nicolae Testemiţanu”
Catedra chirurgie, ortopedie şi anesteziologie pediatrică

Summary

RESULTS OF SURGICAL TREATMENT OF CHILDREN WITH VARUS DEFORMATION OF SHIN

For classification of degree of decease and the extern of pathological changes in the bone tissue we had carried out biochemical, sciatic graphical, morphological researches. Displayed surgical treatment of Blount's illness on children older than 3 years old. The best and most stable results of treatment of Blount's illness have been achieved with the help of surgical treatment in accordance with method of P. Moroz (only one negative result in 20 years of practice). In case of diaphysarial deformations correction is achieved with the help of segmental osteotomy and the turn of intermediate wedge by 180°. Studying separate positive results of treatment on surged children leads to a conclusion that rehabilitative treatment have a great importance in prophylactic of repeated deformations.

Резюме

РЕЗУЛЬТАТЫ ХИРУРГИЧЕСКОГО ЛЕЧЕНИЯ ПРИ БОЛЕЗНИ БЛАУНТА

Хирургическое лечение показано при болезни Блаунта у детей старше 3 лет. Наиболее эффективные и стабильные результаты при этом заболевании были получены после хирургическое коррекции по методу Мороз (за последние 20 лет один неудовлетворительный результат). При диспластических диафизарных деформации было использовано для коррекций сегментарная диафизарная остеотомии с поворотом сегмента на 180 °. Изучение хорошие отдаленных результат у детей позволяет считать что реабилитации и восстановительного лечения у детей имеет большое значение для профилактики деформации рецидива.

Introducere. Tibia vara, este o deformare în plan frontal, caracterizată prin angulaţie internă a membrului inferior, dând aspectul unui arc. De obicei, curbura este localizată la ambele segmente ale membrului inferior, respectiv femurul şi tibia. Genu varum se diferenţiază de boala Blount, prin implicarea atât a femurului cât şi a tibiei, în timp ce boala Blount afectează numai tibia fără implicarea femurului.

Copii până la vârsta de 3 ani au un grad de genu varum fiziologic. Este o problemă întâlnită frecvent, care îngrijorează părinţii, principalul rol al medicului de familie fiind, în acest caz, de a decide dacă este o variantă a normalului care apare în timpul creşterii şi necesită doar observare atentă sau este vorba de o anomalie care va progresa şi necesită tratament activ. O metodă clinică simplă de cuantificare a severităţii anomaliei constă în măsurarea distanţei între genunchi atunci când coapsele şi gambele sunt în extensie şi adducţie, astfel încât maleolele tibiale să se atingă. Dacă distanţa astfel măsurată este mai mare de 10 cm sau nu există semne de ameliorare în jurul vârstei de 3 ani, este necesar consultaţia medicului ortoped.

Boala Blount. Reprezintă o tulburare de creştere, caracterizată prin osificarea anormală a versantului medial al cartilajului de creştere tibial proximal cu angulaţie medială abruptă a tibiei proximale faţă de diafiză, asociind şi rotaţia medială tibială.

Diagnosticul nu poate fi afirmat la copiii care nu au început mersul, la aceştia fiind de cele mai multe ori genu varum fiziologic, mai mult sau mai puţin accentuat. Aspectul clinic a diferitelor tipuri de tibia vara variază în funcţie de vârsta pacientului. în general copiii cu tibia vara încep mersul mai devreme, la vârsta de 9-10 luni.

Examenul ortopedic al membrelor inferioare trebuie să fie standardizat, dinamic şi static. în timpul mersului sunt notate direcţiile genunchiului şi piciorului în timpul fazei de sprijin monopodal.

Problema înlăturării deformaţiilor membrelor inferioare rămâne una dintre cele mai actuale în practica ortopedică. Deformaţiile membrelor inferioare ocupă primul loc printre toate deformaţiile scheletului şi constituie 43,7%, dintre care deformaţiei axiale îi revin 20,7%.

Dereglarea relaţiilor axiale dintre extremităţi este provocată de cauze multiple, mai frecvente fiind: anomaliile congenitale, bolile ereditare, dereglările metabolice, precum şi traumele şi urmările proceselor inflamatorii, displastice, tumorale.

Schimbările anatomice şi funcţionale complicate acţionează asupra biomecanicii, provocând dereglări de statică, cinematică ale aparatului locomotor, schimbă mersul, funcţia articulaţiilor învecinate, duce la scurtarea membrului. Aceste schimbări provoacă o suferinţă morală copilului şi sunt cauzele principale ale artrozei la maturi.

Material şi metode. Pe parcursul ultimilor 20 de ani în Clinica de Ortopedie şi Traumatologie a „Nicolae Testemiţanu” din cadrul Centrului Naţional-Ştiinţifico-practic de Chirurgie Pediatrică „Natalia Gheorghiu” au fost trataţi chirurgical 151 de copii cu deformitate de varus al gambei (221 gambe). Deformitatea de varus al gambei provoacă dereglări de formă, de funcţie, influenţează negativ asupra dezvoltării copilului, mai ales asupra sferei psihologice. Deformitatea poate fi întâlnită la diferite vârste ale copilului, la ambele sexe, la diferite nivele ale segmentelor. În urma cercetărilor întreprinse noi am repartizat cazurile supuse intervenţiilor chirurgicale în câteva grupe:

Displazie fizară locală (maladia Blount) ─ 68 copii (101 gambe);

Acondroplazie ─ 5 copii (10 gambe);

Pseudoacondroplazie ─ 10 copii (20 gambe);

Hipocondroplazie ─ 3 copii 5 (gambe);

Displazie spondiloepimetafizară ─ 9 copii (18 gambe);

Deformitate displastică diafizară ─ 29 copii (40 gambe);

Deformitate posttraumatică ─ 11 copii (11 gambe);

Deformitate postosteomielitică ─ 9 copii (9 gambe);

Deformitate posttumorală ─ 7 copii (7 gambe).

După datele clinice se determină devierea axului, măsurând gradele cu raportorul. Deformitatea este apreciată şi cu măsurarea distanţei dintre condilii mediali ai tibiei, dintre treimea medie a tibiei, dintre maleole.

Examinarea clinică a copiilor afectaţi din punctul de vedere al măririi unghiului de variaţie la varus ne-a permis să evidenţiem 3 subgrupe: până la 10° ─ 3 copii, 10°-25° ─ 103 de copii, mai mult de 25° ─ 45 copii. Patologia prezentată a fost apreciată la 104 de fetiţe şi 47 de băieţei, având vârsta: 3-7 ani (76 de copii), 7-10 ani (25 de copii) şi 10-14 ani (50 de copii). Deformitatea unilaterală s-a constatat la 78 de copii, cea bilaterală ─ la 73 de copii.

La patologia unilaterală clinic se depista hipotrofia comparativă cu partea sănătoasă, scurtime de segment 1,5-5 cm. Erau evidente distanţele dintre formaţiuni anatomice, caracteristice pentru fiecare patologie. Pentru displazia fizară locală proximală medială de tibie (maladia Blount) distanţa cea mai mare era apreciată dintre condilii tibiei, atingînd 14 cm, la acondroplazie cea mai mare distanţă era la nivelul treimii medii de gambă ─ cca 15 cm. Indici analogici se înregistrau şi la pseudoacondroplazie, hipocondroplazie şi la deformităţi displastice diafizare. Pentru displazia spondiloepimetafizară e caracteristică prezenţa deformităţii în regiunea proximală, medie şi cea distală, având valori de 13-16 cm. La celelalte deformităţi (posttraumatice, postosteomielitice, posttumorale) nivelul corespundea patologiei, iar mărimile distanţei erau mai reduse.

Actualmente, examenul radiologic efectuat din incidenţa anterio-posterioară este cea mai răspândită metodă de diagnostic în deformaţiile aparatului locomotor, de aceea radiologia constituie o metodă obligatorie de diagnostic. Ea permite stabilirea indicaţiilor pentru tratamentul conservator şi selectarea metodei şi tehnicii chirurgicale. Radiografia în două proiecţii a segmentului gambei incluzând articulaţia genunchiului şi a gleznei evidenţiază devierile axiale ale segmentului. Deformitatea de varus este apreciată pe radiografia antero-posterioară prin măsurarea unghiului la vârful deformităţii, format de axele longitudinale ale tibiei.

O nouă metodă de apreciere a deformităţii la maladia Blount a fost propusă de P. Moroz. Pe schiagrama radiografiei antero-posterioare a segmentului proximal de gambă până la treimea medie diafizară se conturează axa medie longitudinală a tibiei, axa transversală a zonei fizare proximale şi axa transversală superioară a zonei epifizare. La copiii sănătoşi axa medie longitudinală de tibie întretaie cele două axe, care sunt paralele, la mijlocul lor şi sub un unghi de 90°. În cazul maladiei Blount axa medie longitudinală de tibie întretaie axa zonei fizare sub un unghi ascuţit (α) deschis medial (ABC). Axa fizară şi cea epifizară formează un unghi ascuţit (β) deschis lateral (BCD). Gradul adevărat al deformităţii de varus (K) se apreciază după formula K = (90°- α) + β. Unghiul α reprezintă deformitatea primară de varus a gambei, unghiul β reprezintă deformitatea secundară.

Fig.l. Radiografia ambelor gambe. Pe dreapta - maladia Blount.

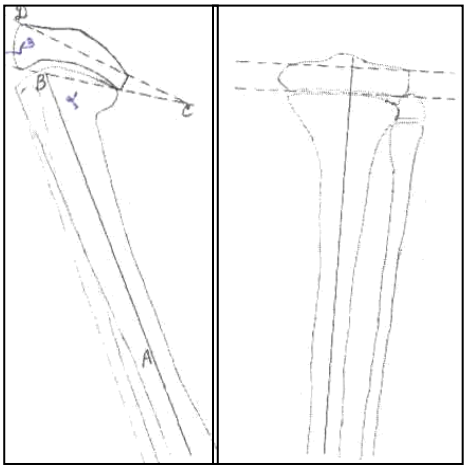

Fig. 2. Schiagrama. Aprecierea deformităţii de var după metoda P. Moroz.

Serul sanguin a fost recoltat de la pacienţii cu tibia vara internaţi în secţia de ortopedie a ICŞOSMC, în timpul internării, în timpul operaţiei şi în perioada postoperatorie, având la internare 24 de cazuri, la operaţie 23 de cazuri, la externare 23 de cazuri şi ca martori 20 de cazuri. La cercetările biochimice ale serului sanguin au fost folosite metode bazate pe diferite principii. Markerii biochimici ai metabolismului osos pot furniza informaţie despre intensitatea proceselor metabolice în ţesutul osos şi, în special, despre frecvenţa activării unităţii multicelulare de bază (BMU).

S-a studiat dinamica fosfatazei alcaline totale, precum şi a principalilor markeri ai metabolismului osos ─ fosfatazei alcaline termoiabile (FAT) şi fosfatazei acide tartratrezistente (FATR) în scopul aprecierii rolului lor în evoluţia clinică şi evaluării intensităţii proceselor osteoregenerative. Studiul efectuat denotă o majorare a activităţii fosfatazei alcaline totale şi, totodată, a nivelului de funcţionabilitate a FAT şi FATR în serul sanguin în dinamică la pacienţii în cauză. Unul din mecanismele de bază ale modificărilor posttranslaţionale este proteoliza limitată care participă practic în biogeneza tuturor enzimelor, hormonilor şi altor proteine şi peptide biologic active. În legătură cu aceasta este oportun studiul activităţii enzimelor proteolitice ─ catepsinei D, proteazelor neutre, elastazei în serul sanguin la pacienţii cu tibia vara. Rezultatele înregistrate denotă o activizare a enzimelor în serul sanguin în etapele de cercetare. Testele pentru activitatea hidrolazelor lizozomic (β-glucoronidazei, β-galactozidazei, arilsulfatazelor α şi β) în serul sanguin manifestă o tendinţă de creştere, dar fără valoare statistică. Diferenţa parametrilor de activitate a hidrolazelor lizozomice se datorează, probabil, inducţiei selective a fermenţilor cercetaţi în perioada de formare osoasă.

Studiul proceselor de peroxidare a lipidelor şi al activităţii antioxidante la pacienţii cu tibia vara a demonstrat că hidroperoxizii lipidici (HPL) şi dialdehida malonică (DAM) au sporit în medie cu 25%, constatându-se în acelaşi timp o reducere veridică a activităţii antioxidante cu 21% în comparaţie cu valorile martorului. Exacerbarea proceselor peroxidării lipidelor şi epuizarea concomitentă a activităţii antioxidante poate constitui, în opinia noastră, un factor patogenic important la disfuncţiile ţesutului osos şi modificările structurale ale acestuia la pacienţii cu tibia vara.

Examenului scintigrafic au fost supuşi 21 de copii în vârstă de 3-15 ani, inclusiv 15 fetiţe şi 6 băieţei. La toţi copiii diagnoza era stabilită după datele clinice şi radiologice, dintre care: displazie fizară locală ─ 14 copii, deformitate posttumorală ─ 3 copii, deformitate displastică diafizară ─ un copil, deformitate postosteomielitică ─ un copil, pseudoacondroplazie ─ 2 copii.

Scintigrafia osoasă efectuată înainte de operaţie a avut scopul de a studia metabolismul mineral cu preparat radiofarmaceutic osteotrop, prin obţinerea de imagini scintigrafice ale scheletului în normă şi în diferite stări patologice. La copiii cu deformitate displastică fizară locală cercetările scintigrafice au relevat o deformitate a oaselor gambelor din ambele părţi. Zonele de creştere proximale aplatizate erau în formă de virgulă orizontală cu un maximum de acumulare a PRF în regiunea medială cu distribuirea uniformă a PRF. Nivelul de acumulare a PRF în metaepifă proximală os tibial dextra 48,19%, sinistra 49,13% din cantitatea de PRF acumulată în oasele gambei respective (fig 3).

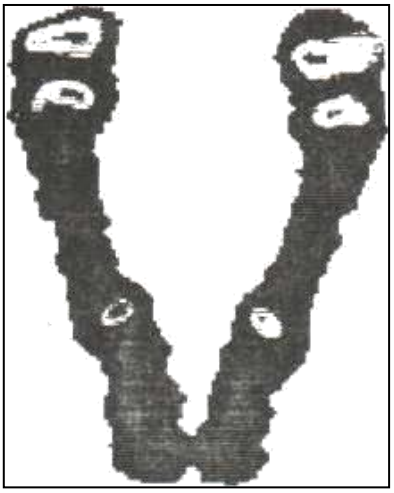

Fig.3. Scintigrafia copilului L, de 3 ani, cu maladia Blount bilateral

La copiii cu deformitate posttumorală examenul scintigrafic a stabilit o deformitate a osului tibial în regiunea metadiafizei proximale cu o repartiţie a PRF în aspect normal pe toată aria, cu excepţia zonei de creştere proximală, unde nivelul de fixare a PRF era redus cu 80% faţă de zona simetrică. În cazul deformităţii postoste-omielitice cercetarea scintigrafică a determinat o asimetrie spontală a articulaţiei genunchiului cu deplasare caudală a articulaţiei genunchiului afectat. Zonele de creştere de forma obişnuită, cu „( )” în regiunea treimii superioare a diafizelor osului tibial afectat, determină un focar de hiperacumulare a PRF. La toţi copiii supuşi examenului cercetaţi scintigrafic după intervenţia chirurgicală s-a înregistrat restabilirea anatomo-topografică a zonelor de creştere cu o dinamică pozitivă a proceselor reparative osoase. La pacienţii cu hipervascularizare şi hiperacumulare a PRF tratamentul a decurs mai bine, la cei cu o scădere de acumulare a PRF tratamentul a decurs mai lent, dar tot cu rezultate satisfăcătoare.

Studiul structurilor histologică şi electrono-optică ale ţesutului osos este deosebit de important în abordarea patogeniei şi stabilirea diagnosticului diferitelor afecţiuni congenitale şi dobândite ale scheletului.

Pentru investigaţiile electrono-optice au fost recoltate fragmente de os tibial cu periost din zona metafizară, ariile medială şi laterală ale acesteia, în cadrul intervenţiilor chirurgicale de la 4 pacienţi cu tibia vara şi 3 pacienţi cu deformaţii posttraumatice şi postosteomielitice. Pentru comparare au fost recoltate fragmente identice (privind localizarea) de la 2 pacienţi de 3 şi 15 ani, operaţi pentru repoziţia osului tibial fracturat. Fragmentele de ţesut osos au fost fixate cu soluţie de aldehidă glutarică 5% în tampon-fosfat 0,1 m pH 7,4, apoi decalcinate în soluţie de acid azotic 20% dizolvat în apă distilată cu glicerol (1:1). Postfixarea după decalcinare s-a realizat cu soluţie de tetraoxid de osmiu 1% în tampon-fosfat 0,1 m pH 7,2. După deshidratarea în băi de etanol cu concentraţia

crescândă şi în oxid de propilen, piesele de ţesut au fost incluse în epon-araldit. Pentru cercetarea ţesutului osos la microscopul fotonic au fost confecţionate la ultramicrotom secţiuni semifine care se colorau cu albastru de metilen (soluţie de 1%), iar pentru microscopia electronică ─ secţiuni ultrafine, contrastate apoi cu acetat de uraniu şi citrat de plumb. Examinarea secţiunilor ultrafine s-a realizat la microscopul electronic JEM-100SX.

Fig.4. Secţiuni semifine ale ţesutului osos normal cu canale haversiene cu 40-70 mcm în diametru, colorate: albastru de metilen x 100.

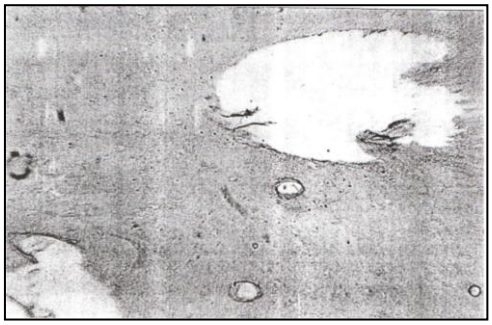

Fig.5. Secţiuni semifine ale ţesutului osos în tibia vara haversiene dilatate în diametru (până la 600 mcm) colorate: albastru de metilen x 100.

Cercetările au arătat că în tibia vara, spre deosebire de osul normal, este sporit numărul canalelor haversiene nou ─ formate şi schimbată colagenoarhitectonica în lamelele acestora, fapt care se explică prin remodelarea sporită a ţesutului osos în cadrul procesului continuu de deformare a tibiei.

Principiile de tratament. Cunoaşterea evoluţiei naturale a bolii este importantă pentru tratament.

Diagnosticul precoce este important pentru tratament deoarece imobilizările gipsate pot preveni tratamentul chirurgical ducând la un rezultat bun.

Deoarece însă diagnosticul precoce nu poate fi cert decât după 3 ani vârstă, aşa cum am mai arătat, tratament conservator rareori este efectiv.

Netratată boala Blount se însoţeşte în timp de deformaţie compensatorie ale scheletului supra şi subiacent genunchiului.

În toate cazurile de deformitate de varus al gambei la copii de la debutul maladiei (stabilirea diagnozei) şi până la vârsta de 3 ani se aplică tratamentul conservator ce include regim ortopedic, poziţie specială, gimnastică medicală, masaj, atele ghipsate, aparate ghipsate circulare pe etape, proceduri fizioterapeutice, tratament de recuperare.

În cazurile de patologie displastică a gambei tratamentul chirurgical are indicaţii în lipsa eficienţei tratamentului conservator, fiind aplicat după vârsta de 3 ani. La deformităţi posttraumatice operaţia de corecţie se recomandă după restabilirea funcţiei în articulaţiile proxime. La deformităţi postosteomielitice operaţia de corecţie este bine-venită numai la expirarea a 8-10 luni după finisarea procesului inflamator cu condiţia ameliorării stării generale a copilului şi în prezenţa indicilor normali ai analizelor. În caz de deformităţi posttumorale operaţia de corecţie poate fi efectuată peste 5 ani după intervenţia primară cu rezecţia focarului patologic.

Tehnica chirurgicală este separată, strict individuală şi depinde de caracterul patologiei, nivelul deformităţii, gradul deformităţii.

La displazia fizară locală (maladia Blount) cu deformitate de varus în zona proximală a tibiei, în ultimii 20 ani, în clinica de ortopedie se foloseşte o metoda de osteotomie de corecţie chirurgicală a ambelor oase a gambei după P. Moroz. Operaţia se efectuează sub anestezie generală şi cu aplicarea garoului în regiunea distală a coapsei. Printr-o incizie liniară pe partea laterală în treimea superioară a gambei, după secţionarea ţesuturilor moi, developăm zona diafizară a fibulei şi efectuăm osteotomia oblică în traiect de la superior medial spre distal lateral. Prin incizia a doua pe partea antero-medială proximală a gambei de la tuberozitatea tibiei şi distal, după secţionarea ţesuturilor moi, se developează subperiostal zona metadiafizară proximală a tibiei. Se efectuează osteotomia oblică a tibiei cu traiectul de la proximal lateral spre distal şi medial, ţinând cont de datele schiagramei. Corecţia deformităţii se obţine prin elevaţia zonei mediale proximale a tibiei, medializaţia segmentului distal şi înfundarea vârfului lateral ascuţit al segmentului distal în zona mijlocie a fragmentului proximal. Corecţia dobândită este stabilizată prin osteosinteza fină cu broşe (3-4) încrucişate introduse din partea proximală spre distală transcutan transosal. Urmează imobilizarea cu aparat gipsat circular, tăiat pe partea anterioară pe tot parcursul.

Pentru corecţia deformităţii diafizare de varus al gambei la acondroplazie, pseudoacondroplazie, hipocondroplazie, deformitate displastică am folosit osteotomia segmentară cu rotaţia segmentului la 180° şi fixarea cu broşe, una din ele prin calcaneu, transarticular şi centromedular, celelalte transcutan, transosal pentru fixarea segmentelor şi fragmentelor principale.

Deformitatea posttraumatică în majoritatea cazurilor a fost corectată cu osteotomia după Repke şi fixare cu broşe încrucişate.

În urma osteomielitei, odată cu corecţia deformităţii, este necesară, alungirea de segment, intervenţii la care s-a recurs în cazul bolnavilor

supravegheaţi de noi prin osteotomie, distracţie şi corecţie cu aparat Ilizarov.

La copiii cu displazie spondiloepimetafizară în regiunea proximală am executat osteotomia de corecţie după P. Moroz, iar în zona distală am aplicat osteotomia după Repke. Analogic s-au repartizat şi metodele de corecţie a deformităţii posttumorale.

Rezultate şi discuţii. Alegerea corectă a tehnicii chirurgicale şi măiestria executării au o importanţă primordială în obţinearea rezultatelor bune, totuşi un rol însemnat revine şi particularităţilor de recuperare. La a 10 zi după operaţie se înlătură firele chirurgicale, se aplică aparat gipsat circular şi copilul este externat la domiciliu pentru tratament ambulator ortopedic. Imobilizarea durează 6-8 săptămini, fiind urmată de gimnastica medicală, masaj, aplicaţii de parafină, băi, electroforeze, vitaminoterapie, terapie cu antioxidanţi, hondroprotectori, stimulatori pentru regenerarea şi lichidarea osteoporozei. Spriginul pe piciorul operat se recomandă la 6-8 luni după operaţie, totodată cu cît deformaţia este mai avansată cu atît mai tîrziu se recomandă sprijinul. Recuperarea se efectuează în secţii specializate, policlinică, ambulator, în condiţii de sanatoriu. Copii necesită protejarea pe tot parcursul perioadei de creştere, lor li se interzice eforturi fizice, practicarea turizmului profesional, fotbalul, etc.

Termenul de investigaţie postoperator	**Nr. de copii şi nr. operaţii de gambe**	**Nr. de intervenţii chirurgicale şi rezultatul tratamentului chirurgical efectuat**		
		bune	**satisfăcătoare**	**nesatisfăcătoare**
Total copii/Gambe	151 copii	127 copii	13 copii	11 copii
	221 gambe	195 gambe	13 gambe	13 gambe
Total %	100%	84,1%	8,6%	7,3%

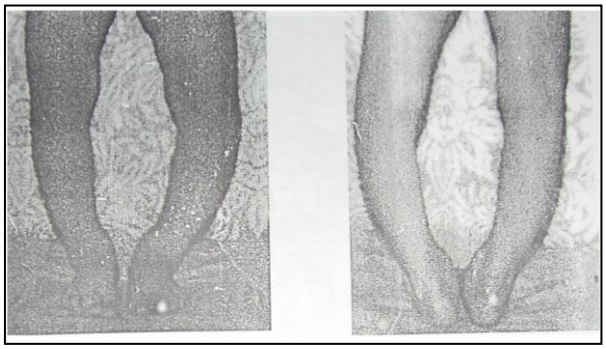

Fig.6. Copilul L.P. – 3 ani, deformitate de varus a gambei (maladia Blount).

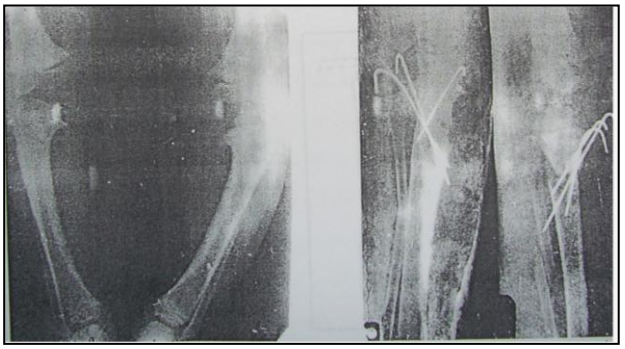

Fig. 7. Radiografia oaselor gambei (până la operaţie).

Fig. 8. Radiografia dupa operatie prin gips

Fig.9. Acelaşi copil peste 5 ani. după operaţie. Corecţia deformităţii. Rezultat bun

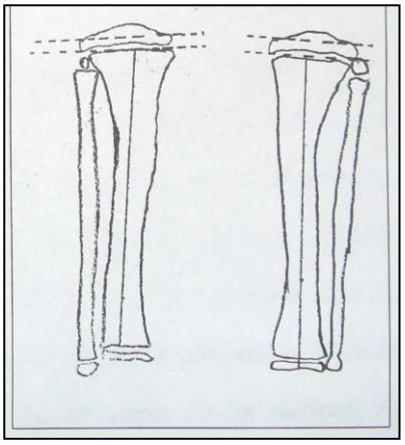

Fig 10. Radiografia şi schiagrama peste 5 ani după operaţie cu metoda P. Moroz, arată poziţia bună a zonei fizare şi ameliorarea epifize

Rezultatele la distanţă au fost studiate la toţi copiii operaţi. În cazul maladiei Blount noi am obţinut rezultate bune la toţi pacienţii, cu excepţia unui copil, care a suportat câteva intervenţii, rezultatul rămânând însă nesatisfăcător. Osteotomiile segmentare diafizare au avut succes în majoritatea cazurilor, cu excepţia a 3 copii. În toate cazurile de consecinţe ale osteomielitei s-a folosit cu succes metoda Ilizarov. Cele mai modeste

rezultate s-au înregistrat la copiii cu displazie spondiloepimetafizară.

Concluzii

I. Este foarte important de ştiut evoluţia naturală şi fiziologică a axului longitudinal al membrului inferior şi anume:

La naştere există un varus fiziologic de aproximativ 15 grade, la vârsta de 18-24 luni dispare apoi apare un vaigus fiziologic de aproximativ 10 grade la vârsta de 3-4 ani care scade treptat cu creşterea până la vârsta de 8 ani. La vârsta adultă poate exista un grad de varus fiziologic de 5 grade sau un vaigus de 10 grade care nu necesită nici un tratament. Acest lucru este important pentru medicul care vine în contact cu pacienţi pediatrici chiar dacă nu este în specialitate de ortopedie pediatrică şi aici ne referim la medicul neonatolog (în cazul malformaţiilor congenitale vizibile) sau medicului de familie la care se adresează aceşti pacienţi. Acest lucru este valabil şi în cazul piciorului strâmb şi displaziei luxante de şold.

Acest lucru odată ştiut se poate diferenţia o deviaţie fiziologică de cea patologică.

Vârsta la care se diagnostichează o deformaţie de ax a membrului inferior este importantă pentru că o boală depistată la timp şi tratată are o evoluţie favorabilă evitându-se astfel deformaţiile secundare care pot evolua în timp, în special cele articulare şi complicaţiile lor.

1. Printre deformităţile displastice de varus al gambei o mai mare frecvenţă au cele din cadrul maladiei Blount (48,52%). Deformităţile de varus dobândite se repartizează egal în grupele posttraumatică, postosteomielitică, posttumorală.
2. Aprecierea genezei deformităţii, a localizării şi a gradului ei s-a efectuat prin cercetări suplimentare (radiologice, scintigrafice, biochimice, morfologice). La maladia Blount metoda propusă de P. Moroz permite evaluarea gradului schimbărilor primare şi secundare, care are o mare importanţă în tactica şi tehnica tratamentului.

II. Tibia vara (boala Blount) este suspectată la copil după ce începe mersul. în acest caz există o angulare structurală reală a suprafeţei articulare postero-mediale a tibiei proximale, datorită unei opriri a creşterii la acest nivel. Modificările osoase sunt: vizibile radiologie încă din stadii precoce. Deşi o parte dintre cazuri pot regresa spontan, orice copil cu suspiciune de boală Blount va fi trimis pentru evaluare ortopedică şi tratament de specialitate. Când deformaţia persistă după vârsta de 2-3 ani, genu varum este considerat patologic şi pot exista consecinţe asupra mersului.

III.În cazul tratamentului chirurgical este necesară o evaluare corectă preoperatorie a deformaţiei pentru a aprecia nivelul de osteotomie, gradul de corecţie. Scopul tratamentului este de a obţine un ax în limitele fiziologice, de evitare a deformării articulare deasupra şi dedesubtul deformaţiei şi de evitare a recidivei, de aceea la unele cazuri se practică hipercorecţie ţinând cont de creştere şi de activitatea cartilajului de creştere.

3. Tratamentul chirurgical pentru corecţia deformităţilor displastice este indicat după vârsta de 3 ani. La deformităţi posttraumatice corecţia poate fi efectuată după restabilirea mişcărilor în articulaţiile proxime. Copiii cu consecinţele osteomielitei pot fi supuşi tratamentului chirurgical după 8-10 luni de la lichidarea procesului inflamator. Deformitatea posttumorală se recomandă pentru corecţie peste 5 ani după rezecţia focarului patologic.

4. Deformitatea de varus în maladia Blount a fost corectată cel mai efectiv şi stabil prin metoda P. Moroz. Rezultate bune s-au obţinut prin osteotomia segmentară diafizară de corecţie cu rotaţia segmentului la 180° la copiii cu deformităţi displastice diafizare. În deformităţile posttraumatice s-a aplicat osteotomia după Repke. Unica metodă Ilizarov a fost s-a folosit în corecţia deformităţilor postosteomielitice.

5. Recuperarea cu respectarea strictă a regimului ortopedic are o mare importanţă în obţinerea rezultatelor bune la distanţă, în profilaxia recidivelor, pe tot parcursul perioadei de creştere a copiilor.

BIBLIOGRAFIE

1. **Antonescu D.**, Elemente de ortopedie şi traumatologie. Bucureşti, 1999. p. 336-379.
2. **Goţia D.**, Deformaţiile angulare ale gambei. Ortopedie neonatală. Iaşi, 1996, p.183-190.
3. **Goţia D.G.**: Chirugie, ortopedie şi traumatologie pediatrică. Ed. SYNPOSION, Iaşi 1996.
4. **Jianu M., Dumitrescu C.**: Ghid de tehnici chirurgicale în ortopedia pediatrică. Clinica de Ortopedie a Spitalului Grigore Alexandrescu, Bucureşti, 1992, pg. 74-89.
5. **Moroz P.**, Metoda de corecţie chirurgicală a tibiei în varus la copii. Brevet de invenţie N 1045. Data publicării 31. X. 1998.
6. **Langenskiold A., Riska EB.**: Tibia vara, osteochondrosis deformans tibiae. J Bone Joint Surg 1964; 46A(7): 1405-20.
7. **Pascari V., Marin L, Zabolotnâi P.**, Determinarea corecţiei liniare a deformităţii unghiulare la bolnavi cu gonartroză şi dezaxarea gambei în varus. //Curierul medical. Chişinău, 1996, nr. 2, p 45-48.
8. **Schoenecker P.L. Johnston R, Rich MM, Capelli AM**: Elevation of the medical plateau of the tibia in the treatment of Blount disease. J. Bone Joint Surg Am 1992; Mar; 74(3): 351-358.
9. **Varna Al.**: Chirurgie şi ortopedie pediatrică. Ed. Didactică şi pedagogică. Bucureşti, 1984.
10. **Wenger D.R., Mickelson M., Maynard J.A.**: The evolution and histopathology of adolescent tibia vara. Journal of Pediatric Orthopedics. 1984 Jan; vol. 4, nr.l. p 78-88.
11. **Волков М. В.**, Болезни костей у детей, Москва, 1974, с. 307-311.
12. **Скляр Л. В.**, Исправление О-образных деформаций конечностей у детей и подростков методом Илизарова. Автореферат дис. к.м.н. Пермь, 1992, с. 22.

Stati Leo

OSTOESINTEZA ÎN FRACTURILE DIAFIZARE ALE OASELOR ANTEBRAŢULUI LA COPIL

USMF „Nicolae Testemiţanu”
Catedra chirurgie, ortopedie şi anesteziologie pediatrică

Summary

SHAFT OSTEOSYNTHESIS IN FRACTURES OF FOREARM BONES IN CHILDREN.

The article is based on the surgical treatment of bone fractures forearm shaft to 126 children. Centro-medullary fixation in fractures of the shaft retrograde in children should be performed using strict indications elastic rods.

Резюме

ОСТЕОСИНТЕЗ ПРИ ПЕРЕЛОМАХ КОСТЕЙ ПРЕДПЛЕЧЬЯ У ДЕТЕЙ

Статья основана на хирургическом лечении диафизарных костей предплечья у 126 детей. Фиксации центро-медуллярного ретроградной при диафизарных переломах у детей следует проводить с использованием строгим показаниям эластичных стержней.

Introducere. Fracturile reprezintă o întrerupere a continuitaţii osoase, produsă dintr-un dezechilibru între rezistenţa intrinsecă a osului şi solicitările la care este supus osul.

De cele mai multe ori fractura se produce pe un os cu structură normală, dar în anumite situaţii fractura poate să se producă pe un os în prealabil fragilizat printr-o suferinţă anterioară. În aceasta, din urmă situaţie simptomatologie este mai puţin zgomotoasă, iar fracturile sunt numite impropiu fracturi patologice.

Sub denumirea de fracturi ale oaselor antebraţului sunt încadrate acele întreruperi ale continuităţii celor două oase care formează antebraţul, radiusul şi ulna, ca urmare a acţiunii unui agent vulnerant. Acest agent vulnerant are o forţă mai mare decît rezistenţa osului.

Antebraţul, a doua pîrghie importantă a membrului superior, prezintă un schelet alcătuit din două oase lungi dispuse paralel în axul lung al segmentului: radiusul, situat extern în prelungirea policelui, pîrghia mobilă, profundă, cu o curbură pronatorie pronunţată şi alta minimă, curbura supinatorie şi ulna situată intern în prelungirea degetului V, pîrghie rectilinie, puţin mobilă, cu rol de susţinere. Ambele oase sunt solidarizate prin articulaţiile radiocubitale proximală şi distală, cît şi prin membrana interosoasă, realizînd astfel un sistem precis a cărui integritate asigură condiţia mişcării de pronaţie-supinaţie, indispensabilă functiei mîinii.

Antebraţul prin particularităţile sale anatomo-fiziologice pune probleme deosebite din punct de vedere biomecanic. Forma oaselor joacă un rol important.

Radiusul fiind mai lung în jos decît cubitusul permite ca extremitatea lui inferioară să efectuieze în jurul extremităţii inferioare a cubitusului o mişcare de învăluire.

Antebraţul astfel este structurat încît să permită efectuarea mişcării de pronaţie-supinaţie, mişcare care reprezintă o importantă componentă a mişcărilor membrelor superioare. În supinaţie antebraţul se răsuceşte înafară, iar în pronaţie antebraţul se răsuceşte înăuntru.

Tratamentul fracturilor de antebraţ are drep scop refacrea curburilor radiale, respectarea inegalităţii de lungime relativă a oaselor, păstrarea integrităţii articulaţiilor şi respectarea axei lor comune de rotaţie. Tratamentul fracturilor de antebrţ la copil este preconizat peste 80% conservator.

Materiale şi metode. Pe parcursul anilor 2006-2011, conform datelor oferite de Clinica de Ortopedie şi Traumatologie a USMF ”N. Testemiţanu ”, din cadrul Centrului Naţional Ştiinţifico-practic de Chirurgie Pediatrică ”Natalia Gheorghiu”, s-au tratat chirurgical 126 copii cu fracturi diafizare ale oaselor antebraţului. Fracturile de antebraţ se întîlnesc la toate vîrstele, cu anumite particularităţi. Distribuţia cazurilor în funcţie de vîrsta copiilor reiese că:

- 0- 3 ani= 2 copii
- 4-7 ani= 37 copii
- 8-10 ani= 32 copii
- 11-17 ani= 55 copii

Repartiţia pacieţilor cu fracturi diafizare de antebraţ după sex copiilor: masculin- 108 şi feminin- 18. Din care reiese ponderea predominantă a sexului masculin, datorită diferenţelor legate de natura activităţilor la cele două sexe.

După modul de adresare, o frecvenţă mai mare a fracturilor se întîlneşte în lunile: mai, iunie, iulie, august şi septembrie.

Reieşind din partea practică- mecanismul de producere a fracturilor antebraţului este coplex şi poate fi direct şi indirect. Primul loc în etiologia fracturilor îl au fracturile produse prin cădere de la acelaşi nivel sau de la înălţime.

Toţi copiii internaţi în clinică pentru tratament chirurgical au fost supuşi metodelor de diagnostic folosite pentru aceste cazuri au fost datele aferente de examenul clinic colaborate cu cele oferite de radiografii efectuate din incidenţa antero-posterioară şi latero-laterală.

Datorită mişcărilor complexe pe care le realizează antebraţul, alegera tratamentului adecvat este esenţială pentru o bună vindeacre şi o recuperare funcţională comletă a antebraţului. În ceea ce priveşte fracturile diafizare ambelor oase ale antebraţului, acestea necesită

o atenţie deosebită în ceea ce priveşte tratamentul datorită riscului crescut de apariţie a complicaţiilor tardive ca urmare a unei fixări inadecvate care permite rotaţia fragmentelor fracturate. În tratamentul acestortipuri de fracturi s-a preferat repoziţia deschisă a frragmentelor fracturate a celor două oase şi osteosinteza centro-medulară retrogradă adecvate pentru fiecare os.

La copiii supuşi intervenţiei chirurgicale în Clinică de Ortopedie Pediatrică a arătat că din cei 126 copii:

- 43 copii au beneficiat de repoziţie deschisă şi osteosinteză centro-medulară la osul radial cu broşe de tip Ilezarov.
- 12 copii au beneficiat de repoziţie deschisă şi osteosinteză centro-medulară la osul ulnar cu broşe de tip Ilezarov.
- 71 copii au beneficiat de repoziţie deschisă şi osteosinteză centro-medulară retrograd la mbele oase ale antebraţului.

Din numărul total de pacienţi, numai la 9 copii a fost folosită osteosinteza centro-medulară retrogradă cu tija Bogdanov.

Rezultate. În perioada postoperatorie la copii se aplică imobilizare cu atelă gipsată de la partea palmară-antebraţ pînă la umărul opus sau cel sănătos pe o durată de 8 săptămîni. După înlăturarea imobilizării- tratament de recuperare medicală, fără a forţa mişcările. Rezultatele nesatisfăcătoare au fost apreciate la 2 bolnavi, după fixare cu placa metalică şi şurub, şi operaţii repetate care s-au ales cu pseudoaartroză.

Dereglări funcţionale la articulaţia radio-carpală au fost apreciate la copii după osteosinteza centro-medulară retrogradă a radiusului.

Discuţii. Fracturile diafizare ale oaselor antebraţului au ca singura modalitate de tratament-osteosinteza. Implantul folosit trebuie să asigure o fixare rigidă, respectînd în acelaşi tipm anatomia coplexă a antebraţului. Datorită forţelor musculare ce acţionează în focar, osteosinteza centro-medulară cu broşe Kirşner sau Ilezarov nu poate împiedica rotaţia fragmentelor. Osteosinteza în fracturile diafizare ale antebraţului la copil se efectuează cu mijloace simple, fine care permite obţinnerea fixării relativ stabile, fără a deperiosta osul şi fără a traumatiza major endostul. Elaborarea tacticii şi tehnicii de osteosinteză diafizară oasle antebraţului trebuie să fie strict individual în fiecare caz separat în dependenţă de nivelul fracturii, tipul fracturii, caracterul deplasării, vîrstei copilului.

Mijloace de osteosinteză la copil necesită corect măsurate şi bine calibrate pentru asigurarea şi menţinerea reducerii, avînd indicaţii limitate în funcţie de diametrul canalului medular al osului antebraţului şi de sediul traiectului de fractură.

În Clinica de Ortopedie Pediatrică este bine venită şi folosită cu succes la fracturile diafizare ale antebraţului osteosinteza centro-medulară retrogradă cu ajutorul tijelor elastice de tip Bogdanov sau broşele de tip Ilezarov.

În ultimul timp este recomandată osteosinteza radiusului prin metoda antegradă pentru a evita unele dereglări funcţionale în articulaţia radio-carpală.

Concluzii:

1. Fracturile oaselor antebraţului se întîlnesc la orice vîrstă, cu o incidenţă mai mare în rîndul sexului masculin.
2. Majoritatea fracturilor oaselor antebraţului sunt produse datorită căderilor.
3. Osteosinteza în fracturile diafizare la copil trebuie efectuată la indicaţii stricte cu ajutorul tijelor elastice de tip Bogdanov sau broşe de tip Ilezarov şi metoda anterogradă la radius.
4. Imobilizarea externă gipsată după osteosinteză în fracturile diafizare a antebraţului nu prezintă particularităţi refritor la dereglări de funcţie.
5. Recuperarea postoperatorie este rapidă cu posibilitatea inegrării în activitate în cel mai scurt timp posibil.

BIBLIOGRAFIE

1. **Papilean V.** Anatomia omului vol. I, Editura Medicală, Bucureşti, 1991, 61-63, 131-134.
2. **Proca E.** Tratat de Patologie Chirurgicală, Ortopedie, vol. III, Editura Medicală, Bucureşti, 1988, 359-392.
3. **Baciu C.** Semiologia Aparatului Locomotor, Editura Medicală, Bucureşti, 1988, 159-171.
4. **Antonescu D.M.** Patologia Aparatului Locomotor, vol. II, Editura Medicală, Bucureşti, 2006.
5. **Tomoaia G.H.** Curs de traumatologie osteo-articulară, Editura Medicală Universitară ”Iuliu Haţiegeanu”, Cluj-Napoca, 2004.
6. **Floareş Gh.** Fracturile antebraţului în traumatismele osteo-afticulare, 101-129, Litografia I.M.F. Iaşi 1979.

Rusanovschi Gr.

MANAGEMENTUL INIŢIAL AL TRAUMEI ASOCIATE LA COPII

IMSP SCMC “V.Ignatenco”

Summary

INITIAL MANAGEMENT OF THE ASSOCIATED TRAUMAS IN CHILDREN

The authors present the literature review the up-to-date concept and definitions of polytrauma. The interpretation of “injury” definition is discussed, fact that requires a unique system of injury severity appreciation, as well as the definition of “associated trauma”. The authors present different classifications of polytrauma according to the clinical and anatomical principles, as well as the trauma evolution periods. These guidelines emphasize the diagnostic problems and develop optimal tactics for surgical injuries treatment of children with associated trauma.
Key words: polytrauma associated, traumatic disease, definitions

Резюме

ПЕРВАЯ ПОМОЩЬ ПРИ СОЧЕТАННОЙ ТРАВМЕ У ДЕТЕЙ

На основе данных литературы, автор предлагает алгоритм оказания помощи детям с сочетанной травмой. В статье рассматривается понятие "сочетанной травмы», которая требует единой системы для оценки тяжести и прогноза травмы. Представлены различные классификации, клинические и анатомические принципы эволюции сочетанной травмы у детей. Эти принципы подчеркивают важность своевременной диагностики и выработки оптимальной тактики хирургического лечения детей с сочетанной травмой.

Introducere. Dezvoltarea tehnică a societăţii, mărirea numărului autovehicolelor, neglijarea regulilor de circulaţie de către conducătorii auto şi alt., duce la mărirea traumatismelor în societate şi provoacă majorarea traumatismelor la copii. Conform datelor OMS traumatismele rutiere au devenit principala cauză de mortalitate la vârsta 1-40 ani, dar fiecare al 2 rămâne cu disabilităţi.

Trauma asociată sau politrauma este ca rezultat al acţiunii unor factori agresori pe diferite zone anatomice ale organismului generând o dereglare funcţională sistemică.

Multiple forme de traumatisme asociate la copii şi sindromul agravării reciproce care complică diagnosticarea şi tratamentul politraumatizaţilor. 47-96% din aceşti copii se internează în starea extrem de gravă[3].

Una din particularităţi al acestor traume este existenţa unui focar „dominant” care ascunde în perioada acută, leziunile care peste o perioadă de timp aduc complicaţii majore în tratamentul copiilor traumatizaţi. Este foarte dificil de ales tactica chirurgicală corectă, la momentul potrivit.

Rămâne actuală problema tratamentului fracturilor deschise cu plagi vaste infectate la copii cu politraumă. Complicaţii septico-purulente, consolidarea vicioasă fracturilor, diferite contracturi se observă la 47,7% [5]

După statisticile unor centre importante europene de traumatologie (Mutschler,1996) în deceniile 5-6 ale secolului nostru, mai mult de 60% din politraumatizaţi mureau în stare de şoc şi insuficienţa renală, astăzi cifrele au scăzut până la 20% şi în unele servicii până la 14%.

Conform datelor Пожариский В.Ф., la maturi letalitatea ajunge la traume izolate -1,9%, la leziuni multiple aparatul osteo-articular - 10%, leziuni combinate - 32,7%.

Letalitatea la copii este de 7,1-22% [7] şi rămâne una din cele mai frecvente cauze ale letalităţii la copii de vârsta mai mari de un an.

Scopul studiului constă în determinarea şi aprecierea tacticii acordării asistenţei medicale în toate perioadele declanşării traumei asociate la copii.

Material şi metode. Pe parcursul ultimilor ani, problema diagnosticului şi tratamentului traumei asociate la copii rămâne importantă şi atrage atenţia specialiştilor din diferite domenii ale medicini. Pe parcursul ultimilor 3 ani la noi în secţie au fost trataţi 118 de copii cu traumatism asociat.

Accidentele pot surveni în împrejurări diverse, dar majoritatea cazurilor sunt rezultatul circulaţiei rutiere, creşterea vitezei reprezintă factorul etiologic cel mai important. Automobilişti, motocicliştii, cicliştii sau pietonii traumatizaţi se deosebesc doar prin localizarea şi gravitatea leziunilor.

În mod particular pietonii prezintă leziuni care interesează craniul şi gamba; conducătorii auto, pasagerii - leziuni asociate toraco-pulmonare, craniene, vertebro-medulare, fracturi ale femurului etc.

La ordinea politraumatismelor pot fi agresiunile mecanice - cădere de pe un obstacol sau a unui corp asupra copilului; agresiune fizice-prin efect de compresiune (cruch-sindrom) şi decompresiune (în aer sau în apă). Creşterea numărului spitalizării pacienţilor cu politraumă este legată şi cu mărirea activităţii fizice şi emoţionale în lunile aprilie-mai, tabelul după datele Л.П.Скоков.

După datele care sunt înregistrate în SCMC V. Ignatenco: dintre copii cu traumatism asociat 78% sunt băieţi, 22% sunt fete. Dintre care 67,3% - copii 7-13 ani.

Datorită creşterii ponderii copiilor politraumatizaţi în accidentelor rutiere (77.2%)

Traumatism habitual 19,3%, Trauma sportivă 3,5% etc.

A fost evidenţiat faptul că majoritatea cauzelor traumei asociate sunt accidente rutiere 78,2% din numărul total, 15,3% revin catatraumei (cădere de la înălţime etc.) şi ultimul loc deţin traumatismele sportive şi habituale.

Prevalenţa cea mai mare leziunilor în diagnosticul de traumă asociată la copii îi aparţine traumatismului cranio-cerebral (76,2%) şi leziunilor aparatului osteo-articular.

S-a constatat mărirea cazurilor traumatisme asociate în perioada de vară-toamnă.

Discuţii. La momentul unei coliziuni factorii care acţionează asupra traumatizaţilor sunt de ordin mecanic şi cinetic. În acest moment mecanismul leziunilor poate fi sistematizat în leziuni prin impact direct sau indirect.

Aici putem detalia:

Sindrom tabloului de bord - rezultă proiectarea frontala a corpului;

Sindromul volanului - specific conducatorului auto;

Sindromul de proiecţie înainte cel mai des întâlnit, el este caracterizat prin traumatism cranio-facial, interesând regiunea feţei prin proiecţia în pabriz, sau pereţii vehicolului.

Sindromul de expulzare din vehicol în cazul lipsei centurilor de siguranţă.

Cicliştii şi motocicliştii accidentaţi prezintă leziuni cranio-encefalice şi faciale, fracturi deschise a membrelor inferioare, fracturi a claviculei.

Şi în concluzie *pietonul accidentat (copil)* – prezintă în mod obişnuit două leziuni: fractură deschisă membrul inferior (gamba care se datorează barei de protecţie a vehicolului) şi leziuni cranioencefalice şi faciale.

Variabilitatea majoră a traumei multiple si traumei combinate, aduce diferite clasificări ale acestor leziuni.

Conform clasificării Каплан А.В., Пожарискиий В.Ф.,Лирцман В.М., leziunile se înpart:

Leziuni *izolate* – leziunile unui organ intern în limitele unei cavităţii anatomice, sau a unui segment al membrului, unei regiunii anatomo-funcţionale.

Leziuni *multiple* – leziunea doi sau câteva organelor în limita unei cavităţii anatomică, sau segmentelor anatomo-funcţionale la leziuni aparatul osteo-articular.

Киселев В.П.,Самойлович Э.Ф.1983, Veţişor V.C.1985 folosesc pentru aprecierea gravităţii politraumei scor special.[4]

Gh. Panait [1] descrie 11 asociaţii lezionale, dintre care pot fi delimitate următoarele modele:

1. politraumatisme cu dominanta craniospinală:
   a) *Sincopa* sau pierderea cunoştinţei momentană, însoţita de o ventilaţie inadecvată, cu o evoluţie favorabilă
   b) *Coma* care implică o leziune craniană probabilă, care se poate agrava în continuare prin hipoxie.
2. politraumatismele cu dominanta toracică:
   a) *leziuni* ale căilor aeriene superioare, ale traheei, pulmonului peretelui toracic şi al diafragmului.
   b) *Leziuni cardio-pericardiace* prin implicaţiile traumatice directe ale inimii şi vaselor mari mediastinale, cu hemopericard şi tamponament al cordului.
3. politraumatismele cu dominanţa abdominală:
4. leziuni traumatice dominate ale membrilor. Predominanţa leziunilor osteoarticulare în 86% din cazuri pot fi determinate printr-o seamă de tulburări neurovegetative urmate de o redistribuire sanguină temporară cu instalarea unui *şoc traumatic*. *Şocul traumatic* este rezultatul al unei pierderi de masă sanguină, uneori inaparentă în leziunile osoase închise a polifracturaşilor, ce poate duce la o importantă spoliere globulară, anoxia tisulară, generatoare de acidoză metabolică progresivă. *Sindrom de strivire* este un alt mod de manifestare al tulburărilor patologie, cu revărsare masivă de mioglobină în circulaţie sanguină şi complicaţii renale.
5. politraumatisme cu dominantă hemoragică

Traumatismele toracice, abdominale şi traumatismele membrelor au în comun riscul major al hemoragiei care sfărşeşte cu un *şoc hipovolemic,* dacă nu este oprită sau compensată. Dupa datele Sauaia şi col.(1995) aceste modele de leziuni sunt mortale din faza preclinică pentru 34% din politraumatizaţi, 66% survin în mediul spitalicesc, 80% din decese sunt decese precoce în primele 48 ore dupa traumatism prin şoc hemoragic necontrolabil, sau prin traumatism cranio-encefalic sever, 20% de decese tardive survin dupa 10-30 de zile, datorate unui sindrom de insuficiente respiratorie acută, insuficienţei organică multiplă, cu sau fără stare septicemică.

Acestea constatări au determinat ca politraumatismul trebuie să fie considerat ca un sindrom lezional ce antrenează o dereglare a funcţiilor sistemice, care poate suprasolicita capacitatea sistemelor de apărare fiziologică. Aceasta nouă concepţie fiziopatologică a politraumatismului a devenit astăzi baza unei serii de măsuri terapeutice.

Gravitatea traumei se apreciază prin numărul, caracterul leziunilor, stării generale a pacientului, gradul şi duratei şocului, care prezintă pericol pentru viaţă dar şi complicaţiilor în restabilirea funcţiei aparatul osteo-articular Е.П.Кузнечихин, В.П.Немсадзе:

- I grad. Leziunile uşoare, şoc - lipsă, funcţia membrului se restabileşte
- II grad. Leziuni medie, şoc gr. I –II, restabilirea funcţiei membrului necesită o durată îndelungată de reabilitare.
- III grad. Leziuni grave, şoc gr. II –III, restabilirea funcţiei rămâne de dorit.
- IV grad. Leziuni extrem grave, periculoase pentru viaţă, şoc gr. III –IV, pierderea totală funcţiei membrului.

Clasificarea dupa Цыбулькин Э.К. 1976

- Şoc grad I(uşor) - centralizarea hemodinamicii tensiunea arterială sistolică +20%, pulsul tensionat, tahicardia 150% de la normă; volumul circulaţiei sanguină este micşorat cu 25%; cianoza
- Şoc grad II (medie) - centralizarea hemodinamicii; tensiunea arterială este scazută până la 60% de la

normă; acrocianoză, volumul circulaţiei sanguină este micşorat cu 35-45%; oliguria

- Şoc grad III (grav) – tensiunea arterială este scăzută mai joasă de 60% de la normă, pulsul mai sus de 150% de la normă, volumul circulaţiei sanguină este micşorat mai mult de 45% de la vârstă, anuria.
- Şoc grad IV (terminal) – agonia

Şocul traumatic sau hipovolemic domină în particularităţile clinice şi metabolice ale politraumatizatului, el ocupă o poziţie centrală în aceasta patologie şi constituie un cerc vicios când nu este tratat urgent şi corect de la început.

Fiecare traumatizat trebuie considerat fiind în faza de şoc potenţial şi trebuie tratat fără să se aştepte confirmarea stării de şoc.

Orice traumatism declanşează o reacţie locală şi sistemică, prin care organismul încearcă se oprească hemoragiile, să repare distrucţiile celulare, să evite dereglările sistemice şi să restabilească sau să păstreze astfel funcţia normală a organismului.

Partea esenţială a acestui puternic răspuns defensiv este o reacţie inflamatorie acută în primele ore şi zile, prin mijlocirea produşilor hormonali „mediatori locali şi metabolici, induce o reacţie de apărare a organelor „cheie" cum de exemplu este ficatul.

Astăzi este cunoscut faptul că primul eveniment după agresiune este o ischemie reflexă, urmată de elaborarea de amine biogene(histamină, serotonină), care produc o vasodilataţie urmată de permeabilitate capilară crescută şi edem local postraumatic. Apoi intră în reacţie mediatorii locali - prostaglandinele şi citokinele, ele provin din factorii celulari majori, amplificând vasodilataţia şi permeabilitatea capilară, determinând edemul postraumatic, dar în acelaşi timp acţionează asupra celulelor ţintă, care în cascadă acţionează multe serii celulare tinere, iar aceasta reacţionează prin proliferare, diferenţiere, activare şi migrare celulară până la macroface, osteoclaşti, fibroblaşti, osteoblaşti etc.

În primele ore după traumatism, aceste fenomene conduc la izolarea zonei agresionate de restul circulaţiei sistemice, de restul organismului ce se numeşte „sigilare" determinat de trei factori:

- microtromboza vasculară leucocitară
- bariera fibrino-leucocitară
- microtromboza limfatică

În primele 72 ore administrarea antiiflmatorilor inhibitori puternici a cicloxigenazei, enzima care mediază sinteza prostaglandinelor cu punct de plecare acidul arahidonic, întrerupe fenomenul patologic şi este efectiv în controlul inflamaţiei.

Dacă răspunsul inflamator nu este întrerupt procesul de reparare începe după primele 24-48 ore şi urmează în trei faze:

- faza precolagenică 5-6 zile
- faza colagenică – între 6-21 zi
- faza maturării colagenului cu limita până la 6 luni.

Diagnosticul unui politraumatizat urmăreşte în linii mari trei obiective principale:

- *determinarea stării de gravitate*
- *bilanţul rapid, dar complet al leziunilor;*
- *Ierarhizarea leziunilor şi determinarea ordinei în care vor fi tratate.*

Dacă funcţiile vitale (respiraţia şi hemodinamica) au fost stabilizate, se pot efectua primele investigaţii radiologice care trebuie să cuprindă toate leziunile, dar cu prioritate toracelui, bazinul şi coloana vertebrală. Radiografiile trebuie efectuate pe filme mari pentru a nu omite articulaţiile vecine unei fracturi sau să fie omisă o fractură care nu are manifestări clinice. O economie a examenul radiologic trebuie să fie evitată.

Leziunile scheletice multiple sunt elemente suplimentare în agravarea şocului traumatic, ele vor constitui pentru chirurg sursa unei griji duble: terapeutică, pentru că prognosticul funcţional al unor fracturi este în funcţie de tratamentul iniţial, care deseori este imperfectă diagnostic, pentru că în ambianţa dramatică de la început, problema supravieţuirii este prioritară şi se pot face omisiuni care mai târziu vor fi reproşuri pentru echipa chirurgicală ca deficiente terapeutice, uitându-se efortul depus pentru a păstra viaţa accidentatului.[2]

Concomitent cu eforturile echipei anestezie-reanimare de a stabiliza funcţiile vitale ale politraumatizatului, echipa chirurgicală de gardă face o *evaluare* meticuloasă a pacientului, astfel încât acesta să poate fie încadrat într-o scală de apreciere severităţii traumatismului.

- Consemnarea datelor: vârsta, sex, tipul accidentului, nivelul conştiinţei se determină obiectiv, utilizând scala GLASGOW.
- Rg oaselor feţei, craniul, coloana cervicală, orice spasm a musculaturii este echivalent cu o fractură sau luxaţie.
- Examenul toracelui este foarte important, de efectuat cu atenţie şi de repetat mai multe ori, de apreciat dezvoltarea hemo- sau pneumotoraxului.
- lavajul peritoneal şi laparoscopia rămân unele din cel mai informative metode de diagnostic, în unele cazuri sunt înlocuite de examenul ecografic.
- leziunile ale membrilor sunt frecvent întâlnite în politraumatisme.
- Fracturile bazinului se pot complica cu hemoragii interne greu de controlat, leziuni viscerale.
- fracturile coloanei vertebrale sunt considerate leziuni grave. Ele necesită examen clinic şi neurologic complet, utilizarea (CT) tomografiei computerizată sau RMN.

Aprecierea gravitatei şi prognozarea stării politraumatizatului după Цыбин

T=0,317-0,039*K +0,00017* АД*K-0,0026* П*B/АД

АД- tensiunea arterială sistolică, П- pulsul , B- vârsta , K- trauma în puncte.

T= 0,1-2,9 uşoară; T=3-6,9 medie; T>7 gravă.

Tratamentul poate fi împărţit în următoarele perioade:

I. Perioada acută

Ajutor la locul accidentului.

După expresia lui Arnaud: „ foarte des se ridică un lezat, se transportă un agonic şi se spitalizează un muribund”. Pentru a evita acest deznodământ sunt necesare câteva gesturi terapeutice la locul accidentului. Degajarea victimei se va realiza cu manevre blânde, fără agitaţie, sau panică. Tratamentul va începe imediat cu aprecierea funcţiilor vitale, stării de consistenţă, stoparea hemoragiei externă. Tratamentul include controlul ventilaţiei pulmonare, hemoragiei, pulsul. După ce stabilizăm funcţiile vitale, analgezia şi transportarea în centrul de traumatologie cel mai apropiat.

Tratamentul în faza clinică

Reanimarea ca prim obiectiv al întregii echipe de gardă şi prima etapă importantă de tratament calificat al unui politraumatizat, se desfăşoară după un algoritm:

a) asigurarea permeabilităţii căilor respiratorii superioare(Airway) eliberarea căilor aeriene, intubarea la necesitate, sonda în stomac, pentru a evita sindromul de aspiraţie.
b) asigurarea expansiunii normale a cutiei toracice(Breathing) lichidarea pneumo- sau hemotoraxului.
c) asigurarea funcţiei cardiovasculară (Cirulation) în caz de stop cardiac masaj extern, defibrilaţie electrică, compresia indirecta a vaselor care produc hemoragie.

Tratamentul şocului traumatic la copii

Pentru stabilizarea hemodinamicii, lichidarea dereglărilor de microcirculaţie, corelaţia sistemului acido-bazic este necesar de început tratamentul:

1) analgezie
2) blocade cu novocaină Vişnevschii, Şcolinicov – Selivanov, blocada locul fracturei
3) determinarea urgentă a grupul sanguin
4) reopoligliuchin; poligliuchin, gliucoza cu insulină; plasmă, masă eritrocitară
5) hormoni, vitamine
6) concomitent cu reanimarea intensivă a politraumatizatului aşezat pe masă de operaţie, echipa chirurgicală formată din medici specialişti chirurgie, ortopedie, neurochirurgie şi alţii fac un bilanţ rapid, atent şi complet. Se pune problema priorităţii indicaţiilor terapeutice. Coordonatorul echipei va deveni specialistul care trebuie să rezolve cele mai importante leziuni ale pacientului – traumatism cranian, toracic sau abdominal.
7) În această ordine se deosebesc *măsuri de primă urgenţă* - efectuarea unei hemostaze, imobilizarea provizorie unui focar de fractură şi concomitent *măsuri terapeutice de urgenţa a doua –* fixarea unui volet costal, laparotomie exploratorie, evacuarea unui hematom extradural, osteosinteza unei fracturi, reducerea unei luxaţii.

II Perioada primară sau de stabilizare (3-72 ore)

Această perioadă include operaţii de urgenţă indicate pentru a păstra viaţa şi funcţia normală a organelor interne şi externe (tratamentul leziunilor intraabdominale, fracturilor cu leziuni vasculare, fracturilor deschise, a unei leziuni craniene deschise, instabilităţii inelul pelvian şi fracturilor coloanei vertebrale. Salvarea membrelor traumatizate sau amputate (procedeele moderne de microchirurgie şi de reconstrucţie osoasă.

III Perioada secundară sau de regenerare

Bolnavul trece printr-o perioadă critică 3-5 zi după traumatism. Este perioada sindromului de *scurgere capilară* generală cu evoluţie spre normal sau trecere la insuficienţă organică multiplă. În acest timp trebuie evitate intervenţiile chirurgicale amânate. Pe primul plan revine terapia intensivă, monitorizarea adecvată a stării pacientului.

- Leziunile ţesuturilor moi trebuie rezolvate în maxim 72-94 ore
- osteosinteza fracturilor extremităţilor
- reconstrucţia complexă a articulaţiilor.

IV Faza terţiară sau de recuperare după a 15 zi.

Rezultatele tratamentului copiilor cu traumatism asociat este legat cu calitatea acordării asistenţei medicale la toate perioadele acestei maladii.

Concluzie:

1. Politrauma la copii este o starea critică, care necesită atenţie minuţioasă.
2. Diagnosticarea este legată de tratament adecvat şi eficient la etapa de acordare a asistenţei medicale, aprecierea focarului dominant în perioada de tratament.
3. Este necesar de examinat politraumatizatul minuţios, după sisteme, folosirea metodelor contemporane de diagnosticare şi tratament.
4. Supravieţuirea copilului politraumatizat depinde de atitudinea asistenţei medicale la locul accidentului şi cea după admiterea în centrul medical. Menţinerea perfuziei şi oxigenarea adecvată, evitarea hipotermiei şi transportul spre centrul medical (dotat cu CT şi echipă chirurgicală multidisciplinară) sunt determinante ale prognosticului favorabil copil cu traumatism asociat.

BIBLIOGRAFIA

1. **Ionescu G.,Turculet Cl.** Politraumatisme, Tratat de Patologie Chirurgicala, sub redactia Angelescu N., I ,2003,615-653.
2. **Proca E.** Tratat de patologie chirurgicală. Bucureşti, 1998, p. 378-394.
3. **Баиров Г.А., Гордеев В.И., Цыбулькин Э.К. и др.** Труды ЛПМИ. т. 79.-Л., 1976.-С. 113-131.
4. **Бецишор В.К.,Гоян В.И.** Основные принципы диагностики и лечения пострадавших с политравмами, Методические рекомендации, Кишинев, 1995.
5. **Махсон, Н. Е.** Гнойная раневая инфекция при политравме / Н. Е. Махсон, К. Г. Синявин // Ортопед., травматол. 1986. - N 9. -С. 21-24.

Rusanovschi Gr.

REZULTATELE LA DISTANŢĂ ALE TRATAMENTULUI CHIRURGICAL ÎN COXA VALGA DISPLAZICĂ LA COPII

IMSP SCMC “V.Ignatenco”

Summary

THE SPECIFIC FEATURES OF OSTEOSYNTHESIS IN THE SURGICAL CORRECTION OF VALGUS DEFORMATION OF THE FEMORAL NECK IN CHILDREN

The clinical experience includes observations of 89 children aged 3 to 18 years, operated for dysplastic valgus deformation of the femoral neck. Clinical studies and coxometriya (cervico-diaphyseal angle, Alsberg angle, Moroz angle and angle of anteversion) allowed dividing patients into 3 groups with the appropriate methods of surgical treatment for each type. Good results were achieved by using the improved method of P.Moroz, based on well known Pauwels technique. The osteosynthesis features consist of using light holders, providing a stable fixation, excluding the holding through the cervix and head of the femur, and the mechanical action on the cartilage surface of the hip joint.
Keywords: coxa valga dysplasia, children, diagnosis, surgical treatment

Резюме

ОСОБЕННОСТИ ОСТЕОСИНТЕЗА В ХИРУРГИЧЕСКОЙ КОРРЕКЦИИ ВАЛЬГУСНОЙ ДЕФОРМАЦИИ ШЕЙКИ БЕДРА У ДЕТЕЙ

Клинический опыт включает наблюдения над 89 детьми в возрасте от 3 до 18 лет, оперированных по поводу диспластической вальгусной деформации шейки бедра. Клинические исследования и коксометрия (шеечно-диафизарный угол, угол Алсберг, Мороз и угол антиторсии) позволили распределить пациентов на 3 группы, для которых использованы соответствующие методы хирургического лечения. Хорошие результаты достигнуты усовершенствованной методикой П. Мороза, в основе которого использована известная методика Pauwels. Особенности остеосинтеза сводятся к использованию щадящих фиксаторов, обеспечивающих стабильную фиксацию, исключающую проведение фиксаторов через шейку и головку бедра, и механическое воздействие на хрящевую поверхность тазобедренного сустава.

Introducere. Este cunoscut faptul că există o diformitate în formă de coxa valga displazică, caracterizată prin majorarea unghiului cervico-diafizar, pe fundalul dezvoltării fiziologice a cotilului, care la rândul ei provoacă dereglări biomecanice în articulaţia şoldului, duce la decentrarea capului femural în cotilul normal, la dereglări statico-dinamice şi degenerativ-distrofice, finisându-se cu osteoartroza deformantă şi invalidizarea copilului. [1,5] În clasificarea anomaliilor de femur propusă de A. Pappas (1989) , coxa valga este apreciată ca anomalie fiind plasată în grupa 8 din cele 9 propuse. Conform datelor din literatura de specialitate, pentru corecţia coxa valga sunt propuse diverse metode de osteotomii (transversală, oblică, figurică), la diferite niveluri (subtrohanteriană, intertrohanteriană, trohanteriană lungă, de col femoral) şi numeroase mijloace de fixare (broşe, şuruburi, plăci etc.) [1,7,10]

Referitor la corecţia chirurgicală în coxa valga, datele din literatură în majoritatea cazurilor sunt fondate pe baza metodei ştiinţifice lui Pauwels [8] care a publicat bazele teoretice ale osteotomiilor de corecţie. Autorul a apreciat forţele de presiune asupra capului femurului şi asupra cotilului prin intermediul modelului matematic. De asemenea, Pauwels a argumentat eficacitatea osteotomiei de corecţie a femurului cu ajutorul rezecţiei unui segment cuneiform cu baza îndreptată în direcţia medială şi posterioară. Prin intermediul osteotomiei de corecţie se obţine centrarea capului femurului în cotil, iar majorarea suprafeţei de sprijin pe capul femurului asigură tensiunea uniformă pe suprafaţa cartilaginoasă a acestuia. În plus, varizarea duce la apropierea punctelor de fixare a muşchilor, ceea ce micşorează compresia musculară a articulaţiei.

Diagnosticarea patologiei, aprecierea tacticii adecvate de tratament, restituirea corelaţiilor în articulaţia şoldului contribuie la lichidarea leziunilor apărute şi restabilirea formei şi funcţiei articulaţiei afectate.

Scopul lucrării constă în aprecierea procedeelor clinico-radiologice de diagnostic şi rezultatelor tratamentului chirurgical al diformităţii coxa valga displazică la copii şi prevenirea coxartrozei displazice juvenile.

Material şi metode. Studiul a fost efectuat pe un lot de 89 pacienţi cu vârste cuprinse între 3 şi 18 ani cu coxa valga displazică., predominând vârsta de la 7 până la 14 ani (peste 72%) şi sexul feminin (circa 60%).

Pe baza datelor clinice şi radiologice, pacienţii au fost repartizaţi în trei grupe (I grupă - 21 pacienţi(23,6%), II grupă - 66 de copii(74,15%), III grupă - 2 copii (2,25%)). Conform rezultatelor de examinare, au fost implementate metode chirurgicale de corecţie în corespundere cu modificările morfologice ale patologiei. Copiilor li s-a efectuat tratamentul de recuperare şi au fost studiate rezultatele la distanţă.

Copiii incluşi în lotul de studiu au fost examinaţi clinic prin aprecierea volumului mişcărilor în articulaţia şoldului, aprecierea formelor şi valorilor redorelor, simptoamelor Tomas, Drahman, aprecierea inegalităţii de segment, a dereglării de mers.

Examinarea radiologică (figura 1) a permis aprecierea unghiul cervico-diafizar, unghiul Alsberg, unghiul antetorsiei, unghiul cotil-fizar Moroz la articulaţiile de şold.

Indicii pe	dreapta:	pe stânga:
A. Unghiul Alsberg -	58°	57°
B. Unghiul cotil-fizar (Moroz)	18°	20°
C. Unghiul cervico-diafizar	130°	129°

Rezultatele au fost apreciate după metoda Волков M.B., [3] care a fost modificată prin includerea

criteriilor clinice şi radiologice conform patologiei în vigoare.

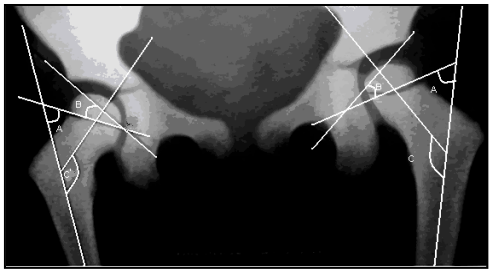

Fig. 1. Radiografia de şold la copilul C. cu vârsta de 3 ani (articulaţie sănătoasă bilateral)

Au fost incluse 8 semne clinice (acuze la fatigabilitate, acuze la dureri, dereglări de mers, scurtime de segment, amplitudinea extensiei a şoldului, amplitudinea flexiei şoldului, abducţia din poziţia de flexie a şoldului şi genunchiului, rotaţia din poziţia de flexie a şoldului şi genunchiului), 4 semne radiologice (mărimea unghiului cervico-diafizar, a unghiului Alsberg, a unghiului de antetorsie, a unghiului cotil-fizar), la fiecare din ele scor din puncte 5, 3, 1, în dependenţa de gradaţia dereglărilor. Starea articulaţiei şoldului a fiecărui bolnav se apreciază în baza sumei tuturor punctelor divizată la numărul de indici. Aprecierea rezultatelor este următoarea: Rezultat bun – 5-4 puncte; rezultat satisfăcător - 3,9-2,9 puncte; rezultat nesatisfăcător – 2,8 puncte şi mai mic.

Rezultate au fost studiate rezultate la distanţă la 89 copii (38 băieţi şi 51 fetiţe) cu durata postoperatorie

- până la 3 ani – 23 copii(25,84%)($p<0,05$)
- 3-5 ani - 52 copii(58,43%)($p<0,05$)
- peste 5 ani – 14 copii(15,73%)($p<0,05$)

Apreciate ca bune în 75(84,27%) cazuri, satisfăcătoare în 11(12,36%) cazuri, nesatisfăcătoare în 3(3,37%) cazuri.

Rezultate nesatisfăcătoare după corecţia chirurgicală au fost marcate la 2 copii, la aceştia dezvoltându-se osteonecroza ischemică a capului femural unilateral. La un bolnav s-a constatat hipercorecţia de antetorsie unilaterală cu dereglare de poziţie a membrului inferior. La 7 copii s-a constatat corecţia insuficientă a coxa valga unilateral din cauza eşecurilor tehnice chirurgicale.

Discuţii: Spre deosebire de alte malformaţii ortopedice vădit pronunţate, cu semne clinice clare, coxa valga displazică este o patologie ce nu se vizualizează. În numeroase patologii ale locomotorului se apreciază valgizarea proximală a femurului, dar această modificare patologică este secundară şi pacienţi analogici în studiul prezentat nu au fost incluşi.

Diagnosticul de coxa valga displazică este bazat pe semne clinice şi radiologice. În coxa valga displazică semnele clinice sunt slab pronunţate şi nu există nici unul care ar putea fi considerat patogmonic. Dinamica de avansare a semnelor clinice permite evidenţierea a trei perioade în dezvoltarea coxa valga displazică. Prima este perioada incipientă, de compensare, când sunt prezente semnele clinice subiective, care dispar după un repaus. Perioada a doua, medie, de subcompensare este caracterizată prin avansarea semnelor subiective şi apariţia durerilor în articulaţiile de şold şi genunchi după orice activitate fizică. Perioada a treia, tardivă, este cea de decompensare şi se caracterizează prin intensificarea semnelor subiective şi apariţia semnelor de dereglare a funcţiei şoldului. În această perioadă se determină: dereglarea de mers, şchiopătarea, formarea contracturii de flexie, limitarea flexiei, contractura de abducţie, limitarea mişcărilor de rotaţie, semnele pozitive Thomas, Drahman. Se evidenţiază hipotrofia musculară.

Coxometria a permis constatarea coxa valga în cazurile cu următorii indici: unghiul cervico-diafizar peste 140º, unghiul Alsberg peste 60º, unghiul cotil-fizar Moroz peste 20º, unghiul antetorsiei peste 10º.

Examinarea clinico-radiologică a permis repartizarea copiilor în trei grupe. În prima grupă au fost incluşi copiii cu prezenţa datelor subiective, fără dereglare de funcţie şi radiologic fără majorarea antetorsiei. În grupa a doua au fost incluşi copiii cu limitare de flexie în articulaţia şoldului şi majorarea evidentă radiologică a antetorsiei. În grupa a treia au fost incluşi copiii cu tablou clinic extrem de complicat: flexia în articulaţia şoldului până la 15º-20º, era imposibilă poziţia şezândă. Pentru a îndeplini această funcţie absolut necesară copiii erau nevoiţi să efectueze abducţia maxim posibilă şi rotaţia externă în articulaţiile de şold, după ce devenea posibilă flexia necesară a coapsei. Cercetările ulterioare au dovedit că patologia dată este datorată anomaliei tractului ilio-tibial, care a fost congenital concrescut la baza trohanterului mare.

În realizarea tratamentului operator la copii un rol important îl are folosirea unei tehnici chirurgicale specifice, care se fie cât mai delicată, minitraumatică, cu protejarea maximă a ţesuturilor adiacente articulaţiei şoldului, cu excluderea intervenţiei intraarticulare şi a presiunii mecanice asupra cartilajului capului femurului şi a cotilului. Luând în consideraţie acestea cerinţe, în clinică, se aplică metoda chirurgicală prof. P. Moroz, având ca prototip metoda Pauwels. Metoda noastră se deosebeşte cardinal de alte metode prin obţinerea corecţiei proximale a femurului în toate direcţiile (varizare, flexie, antetorsie), centrarea adecvată a capului femural în cotil şi astfel asigurarea restituirii corelaţiilor biomecanice adecvate ale şoldului. Numai în aşa mod este posibil de asigurat profilaxia coxartrozei juvenile la copil.

Rămân în discuţie şi sunt nerezolvate două probleme ce ţin de tratamentul coxa valga:

1. vârsta de preferinţă pentru efectuarea intervenţiei chirurgicale;
2. limita inferioară permisă a unghiului cervico-diafizar în corecţia chirurgicală.

Referitor la vârsta optimă pentru intervenţie, am constatat cea mai mică vârstă de 3 ani, cu condiţia prezenţei indicilor clinici şi radiologici, şi obligatoriu

acuze la sindrom algic în articulaţiile genunchiului sau şoldului. N-am supus intervenţiei chirurgicale nici un copil cu absenţa sindromului algic.

Articulaţia coxofemurală este unul din cele mai importante componente în biomecanica aparatului locomotor, care asigură legătura segmentelor membrului inferior cu suprafaţa de sprijin. În timpul mersului în articulaţia dată apar eforturi statico-dinamice. În cazul corelaţiilor adecvate, în articulaţia coxofemurală nu sunt dereglate pârghiile sistemului osteoarticular. Orice dereglare în aceste sisteme provoacă apariţia zonelor suprasolicitate, majorarea încordării, apariţia proceselor degenerativ-distrofice.[4]

Tehnica chirurgicală după metoda Moroz.[2] bazată pe metoda Pauwels, se deosebeşte prin unele particularităţi avantajoase: este o intervenţie delicată, minitraumatizantă, cu protejarea maximă a ţesuturilor adiacente articulaţiei şoldului, cu excluderea intervenţiei intraarticulare şi a presiunii mecanice asupra cartilajului capului femurului şi a cotilului.

După părerea noastră cerinţele principale pentru metoda de osteosinteză sunt următoarele:

- mijloacele de osteosinteză la copil trebuie să fie fine.
- e necesară asigurarea fixării calitative a corecţiei dobândite şi relativ stabilă.
- de exclus orice traversarea fixatoarelor prin colul şi capul femural.
- de exclus aplicarea fixatoarelor care necesită acţiune mecanică a ciocanului în direcţia suprafeţelor articulare ale şoldului.
- instalarea fixatoarelor trebuie efectuată în scurtă durată.
- ablaţia fixatoarelor trebuie să fie prin acces cât mai simplu.

În prezenta lucrare am efectuat corecţia diformităţii până la indicii radiologici normali şi nu am efectuat hipercorecţia în speranţa corecţiei pe parcursul creşterii. Procesul de creştere nu poate fi prognozat. Scopul nostru constă în obţinerea centrării adecvate a capului femurului în cotil.

În activitatea noastră am folosit principiul de corecţie a unghiului cervico-diafizar până la hotarul minim normal (120º) şi dacă pe parcursul creşterii copilului coxa valga va recidiva, este mai argumentată efectuarea corecţiei repetate, decât supunerea pericolului de apariţie a coxa vara.

Intervenţia chirurgicală permite corecţia dereglărilor biomecanice, dar nu duce la recuperarea imediată a articulaţiei ca una restituită.

Reabilitarea medicală postoperatorie începe din primele zile după operaţie. Copiilor li se recomandă gimnastica activă pentru membrele superioare, corp şi, ceea ce este foarte important, mişcări în articulaţiile membrului inferior neoperat. După înlăturarea imobilizării, copilului i se recomandă gimnastică activă şi pasivă în condiţii casnice. Activitatea copilului fără sprijin pe membrul operat asigură adaptarea suprafeţelor articulare în condiţii noi biomecanice.

Indiferent de calitatea rezultatelor obţinute, copiii, adolescenţii şi adulţii sunt obligaţi să respecte regimul ortopedic, cu excluderea efortului fizic (fugă, sărituri, mers şi statică îndelungate, ridicarea greutăţilor etc.). Reabilitarea copiilor după operaţie are o importanţă extrem de valoroasă: nerespectarea regimului ortopedic şi absenţa reabilitării calitative sunt în stare de a compromite rezultatul dobândit la operaţie.

Deşi am înregistrat un număr mare de rezultate bune, la moment 84,27% din toate articulaţiile operate, pe parcursul creşterii la copii pot surveni modificări în articulaţia şoldului, îndeosebi în caz de nerespectare a regimului ortopedic, care vor necesita corecţii repetate.

Caz clinic: Pacientul B., în vârstă de 9 ani, a fost internat(17.01.2003) în clinica de ortopedie pediatrică acuzând dureri în articulaţia genunchiului pe dreapta timp de peste 6 luni. Durerile apăreau la efortul fizic intens, la sfârşitul zilei, după activităţi sportive, iar pe parcurs s-au intensificat şi au devenit prezente la orice efort fizic. La examinarea clinică s-a constatat că starea generală şi somatică a copilului este satisfăcătoare, fără devieri patologice în sistemele respirator, cardio-vascular, gastro-intestinal, urinar şi neuro-psihologic. Analizele generale de sânge şi urină, electrocardiograma nu prezentau modificări. La examinarea ortopedică s-au depistat dereglări de mers prin şchiopătare uşoară pe dreapta, mişcări limitate în articulaţia şoldului (0°/15°/110°), semne pozitive Tomas şi Drahman. Tentativa pasivă de majorare a amplitudinii mişcărilor în articulaţia şoldului provoca sindromul algic. Se aprecia o hipotrofie neînsemnată a ţesuturilor moi ale coapsei şi gambei. Rotaţia internă de coapsă din poziţie de flexie la genunchi şi şold de 90° avea limita de 10°-15°. Examinarea radiologică (fig.2) a articulaţiei şoldului „en face” denota indici cu abateri de la normă:

	pe dreapta	pe stânga
A. Unghiul Alsberg	86°	84°
B. Unghiul cotil-fizar	45°	40°
C. Unghiul cervico-diafizar	168°	170°
D. Unghiul cervico-epifizar	15°	18°
E. Unghiul de antetorsie	35°	32°

Fig. 2. Radiografia pacientului B., vârsta 9 ani., coxa valga displazică bilaterală.

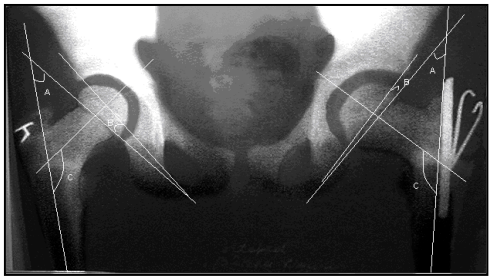

Fig.3. Radiografia pacientului B., vârsta 9 ani., dupa intervenţia chirurgicală.

Fig. 4. Funcţia acelaşi pacient peste 5 ani după operaţie

Conform datelor expuse, la acest copil a fost apreciat diagnosticul de „Coxa valga displazică bilaterală, forma II, gradul III”.

Indicii radiologici:	pe dreapta	pe stânga
A. Unghiul Alsberg	40°	38°
B. Unghiul cotil-fizar	7°	4°
C. Unghiul cervico-diafizar	130°	125°

În clinică s-a efectuat intervenţia chirurgicală de corecţie a coxa valga pe dreapta prin metoda de osteotomie intertrohanteriană după P.Moroz.

Rezultatele constatate peste 5 ani după operaţie (figura 4). Copilul merge de sine stătător, nu prezintă dereglări de mers, nu acuză dureri sau fatigabilitate.

Mişcările în articulaţia şoldului au următorii parametri: extensia -20°, flexia -140°, abducţia - 65°, rotaţia -70°.Rezultat bun (scor 4,8)

Concluzii.

1. Cercetarea complexă a unui lot de copii n = 89 cu coxa valga displazică a permis evidenţierea clinică a trei perioade în patologia dată, 3 grupe cu particularităţi de tablou clinic, radiologic şi metode de corecţie chirurgicală corespunzătoare.
2. Indicaţiile pentru tratamentul chirurgical a copiilor cu coxa displazică au fost costatate în dependenţă de coxometrie(unghiului cervico-diafizar peste 140°, unghiului Alsberg peste 60°, unghiului cotil-fizar peste 20°, unghiului de antetorsie peste 10°, unghiului cervico-epifiza proximală peste 5°) prezenţa sindromului algic în articulaţia genunchiului şi (sau) şoldului după efortul fizic, şi vârsta copilului peste 3 ani.
3. Osteosinteza fragmentelor după osteotomia de corecţie în coxa valga displazică la copil trebuie de efectuat cu mijloace fine, de asigurat fixare calitativă, relativ stabilă, de exclus traversarea fixatoarelor prin colul şi capul femural, de exclus acţiuni mecanice în direcţia suprafeţelor cartilaginoase articulare ale şoldului.
4. Conduita de bază a tratamentului de recuperare îi aparţine gimnasticii active, (gimnastice curativă, masaj, prelucrarea mişcărilor şi alt.) precum şi mersul tardiv (peste 4 luni după intervenţie) la început cu sprijin dozat pe membrul operat şi tocmai la 6 luni postoperator – cu povara totală fără cârje asigură restituirea suprafeţelor articulare în condiţii noi biomecanice, create cu ajutorul operaţiei de corecţie a coxa valga displazică.

BIBLIOGRAFIA

1. **Goţia D.** Patologia ortopedică a şoldului la copil. Editura ’’ Gr. T. Popa’’ , Iaşi, 2005, p.415.
2. **Moroz P.** Metodă de corecţie a *coxa valga* la copil. Brevet de invenţie № 279886, 1970
3. **Волков М.В. Тер-Егиазаров Г.М., Юкина Г.П.** Врожденный вывих бедра. М., Медицина, 1972 С. 158.
4. **Евсеев В.И.** Биомеханическая концепция патогенеза дегенеративно-дистрафических процессов в тазобедренном суставе. Сборник Научных Работ Казанского НИИ травматологии и ортопедии выпуск № XXVI 1997г, с 3-15.
5. **Brien EW, Lane JM, Healey J.** Progressive coxa valga after childhood excision of the hip abductor muscles. Orthopaedic Oncology Service, Orthopaedic Hospital, Los Angeles, California.2007 PMID: 7883937 [PubMed - indexed for MEDLINE]
6. **Pauwels F.** Biomechanics of the Normal and Diseased Hip. Theoretical Foundation, Technique and Results of Treatment: An Atlas. – New York, 1976.
7. **Staheli L.T.** Practice of pediatric orthopedics. Ed. Lippincott Williams and Wilkins, 2001. p. 157.
8. **Tachdjian MO**. Pediatric Orthopedics. Saunders. Elsevier. 4 edition Philadelphia. 2008. p. 27 .

Golub V., Calistru A.

COMPLICAŢIE GRAVĂ TARDIVĂ A ALUNGIRII EXTREMITĂŢII CU APARATUL ILIZAROV
- Caz clinic -

IMSP ICŞDOSM şi C
Centrul Naţional Ştiinţifico–practic de Chirurgie Pediatrică „Natalia Gheorghiu”
IMSP CNŞPMU
Centrul Republican de Microchirurgie

Summary

LATE COMPLICATION OF THE EXTREMITY ELONGATION BY ILIZAROV APPARATUS

A clinical case of a late complication (a fracture in the regeneration zone with dislocation and a popliteal artery aneurism) of extremity elongation by Ilizarov apparatus is presented.

The case was resolved successfully.

Резюме

ПОЗДНЕЕ ОСЛОЖНЕНИЕ УДЛИНЕНИЯ КОНЕЧНОСТИ АППАРАТОМ ИЛИЗАРОВА

Авторы представили клинический случай позднего осложнения (перелом со смещением в области регенерата и аневризма подколенной артерии) удлинения конечности аппаратом Илизарова.

Случай был разрешен успешно.

Copilul Vrabie A. Fişa N 2-8787 la momentul internării pe 15.11.2011 cu vîrsta de 10 ani.

De la naştere se află sub evidenţă şi tratament la ortoped cu patologie severă al aparatului locomotor: maladia Aikin, ectromielia laterală a gambei cu o scurtare de 25cm a extremităţii, deformitatea piciorului. Pe parcursul acestor ani au fost efectuate multiple intervenţii dintr care 2 cu aplicarea aparatului Ilizarov la gambă şi alungirea la 15cm.

Pe 14.06.2011 s-a efectuat intervenţia chirurgicală aplicarea aparatului Ilizarov la femur cu alungirea la 5cm.

Pe 15.11.2011 se prezintă cu o hemoragie în regiunea distală a femurului la o broşă în proecţia arterei poplitee. S-a efectuat demontarea aparatului Ilizarov, aplicată atelă ghipsată şi suspectat anevrizm al arterei poplitee. La controlul radiologic prin ghips s-a determinat fractură la nivelul regeneratului cu deplasare.

La examinare angiografică se determină anevrizm al arterei poplitee.

Se determină anomalie severă a femurului pe stînga cu fractură la nivelul alungirii cu unghi deplasat în două părţi, ectromielia de gambă, scurtare de membru, anomalie severă vasculară cu anevrizm la nivelul arterei poplitee.

La cercetarea literaturii contemporane şi consultaţia cu grupul de angiochirurgi s- ajuns la concluzia că unica souţie consta în – amputaţia membrului la nivelul anevrizmului.

Însă, ne-am abţinut de la această întervenţie radicală, şi după consultaţia ulterioară a microchirurgilor a fost indicată doplerografia vaselor pentru a determina capacitatea vaselor membrului.

Cercetarea la doplerografie :

S–a depistat aneurizm al arterei poplitee pe stînga, dar cu păstrarea peretelui arterei poplitee.

Pe 09.12.2011 a fost efectută intervenţia chirurgicală în comun de către medicii ortopezi şi medicii microchirurgi. Astfel a fost efectuată osteosinteza combinată femurală cu broşe şi înlăturarea deformităţii a femurului, iar de către medicii microchirurgia fost efectuată revizia arterei poplitee cu înlăturarea anevrizmului şi plastia locală a peretelui arterei poplitee. Perioada postoperatorie a decurs fără complicaţii. Copilul în stare satisfăcătoare cu membrul a fost externat la domiciliu pe 21.11.2011.

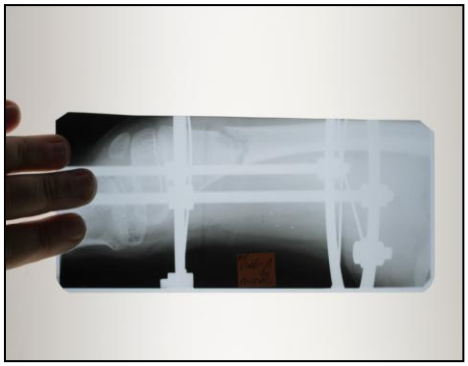

Radiografia după osteotomie, aplicarea aparatului Ilizarov.

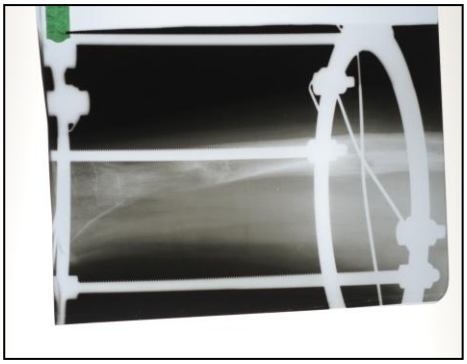

La controlul radiologic se determină alungire cu 5cm şi regenerat satisfăcător

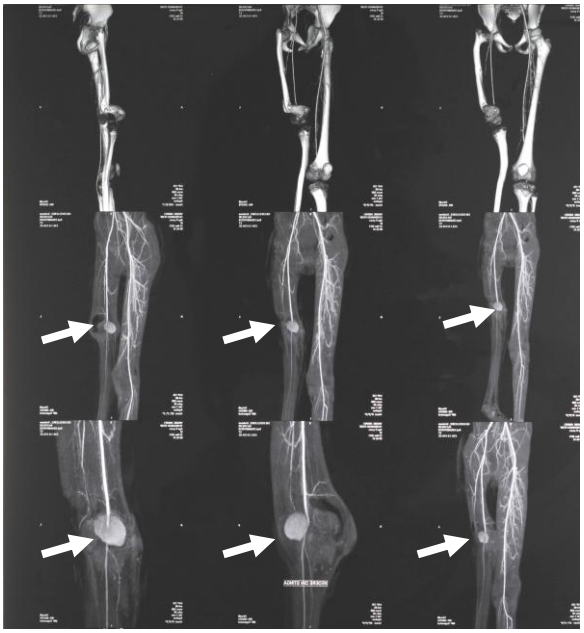

Angiografie – aneurism al arterei poplitee

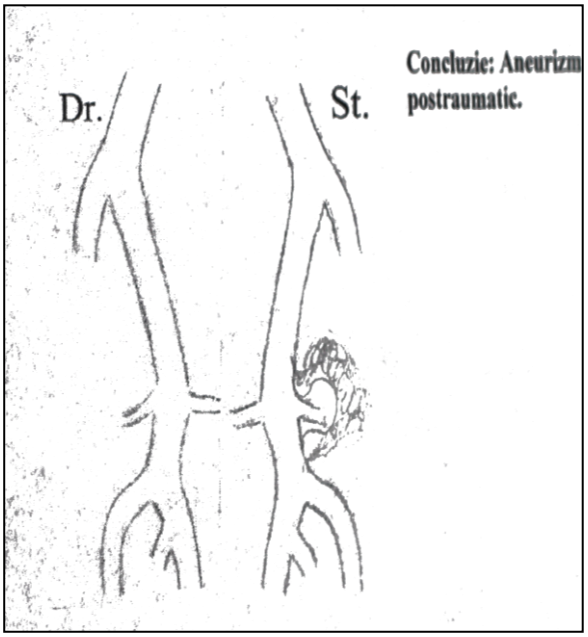

Doplerografie – aneurism al arterei poplitee

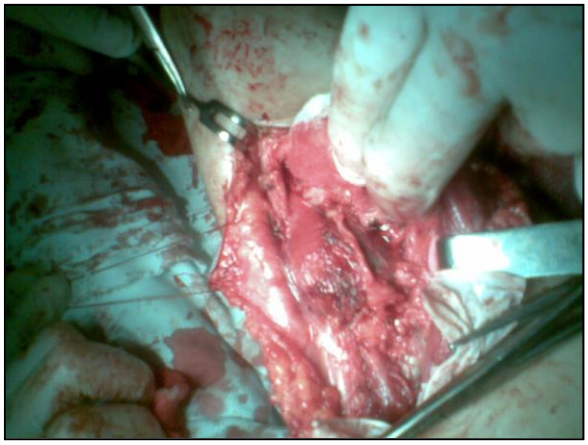

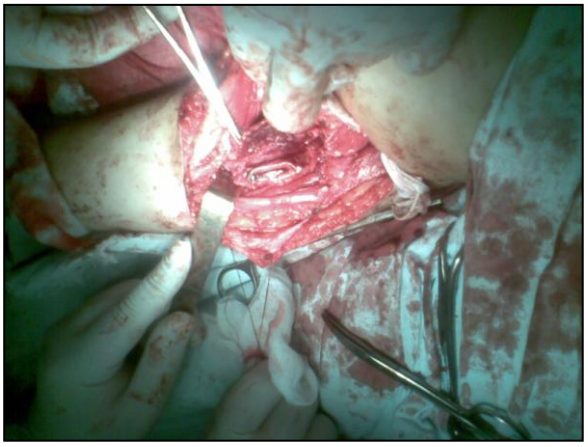

Mobilizarea anevrismului

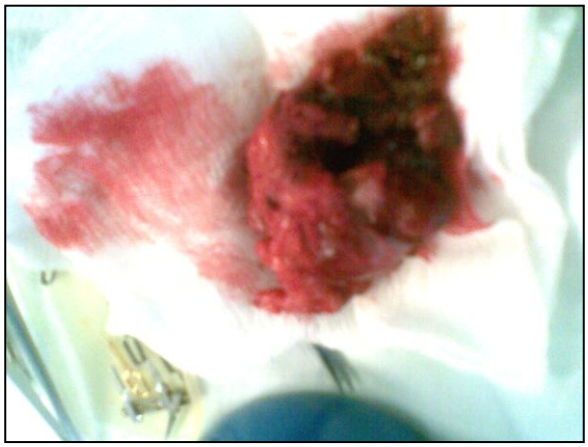

Anevrismul înlăturat

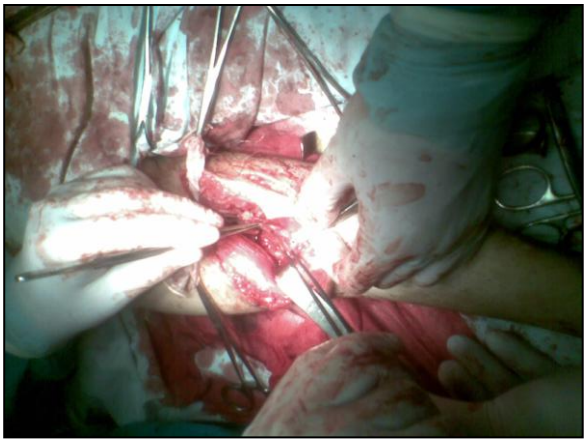

Suturarea art. poplitee

Golub V.

OSTEOSINTEZA FRACTURILOR HUMERALE SUPERIOARE LA COPII

Centrul Naţional Ştiinţifico–pactic de Chirurgie Pediatrică „Natalia Gheorghiu”

Summary

OSTEOSYTHESIS OF SUPERIOR HUMERAL FRACTURES IN CHILDREN

The conservative and surgical treatment of humeral superior fracture with relative stable osteosynthesis and less traumatic, the adequate immobilization are conditions for total consolidation and full humeral function recovery.

Резюме

ОСТЕОСИНТЕЗ ПРИ ПЕРЕЛОМАХ ПРОКСИМАЛЬНОГО ОТДЕЛА ПЛЕЧЕВОЙ КОСТИ У ДЕТЕЙ

Консервативное и хирургическое лечение переломов проксимального отдела плечевой кости, с относительной стабильностью остеосинтеза спицами и минимальной травматизацией, адекватной иммобилизацией является условием для полной консолидации перелома с последующей реабилитацией и восстановлением функции плечевого сустава.

Fracturile humerale (fractura ossis humeri) se întîlnesc în mediu la 7% - 16% din toate fracturile. În dependenţă de localizarea fracturilor humerale, cele proximale, conform datelor litaraturii constituie până la 65%, cele diafizare humerale - pînă la 20% şi cele distale - 15% (Новожилов Д.А. 1967). La copii fracturile humerale reprezintă 21% din toate fracturile membrului superior şi sînt repartizate în felul următor : cele proximale – 18,5%, diafizare 10,6% şi cele mai frecvente , a regiuniiu distale, - 70,9% (T.H. Economu 1958).

Damie constată fracturile proximale la copii în 22,1%, diafizare – 41,1% şi distale – 36,8%. Aceste fracturi se produc la copii prin lovitură directă, fie prin cădere pe cot sau mînă, cind cotul este în extensie. Localizarea cea mai frecventă la copii este la nivelul colului chirurgical, mai rar se produc dezlipiri epifizare cu zmulgerea unui fragment osos. Fracturile proximale la copii nu necesită clasificări masive (Neer) deoarece osul este în creştere. Este binevenită clasificarea simplă: 1. epifizioliză humerală, 2. osteoepifizioliză humerală şi 3. fractură metafizară humerală. La rîndul loracestea pot fi fără depalsare sau cu deplasări ale fragmentelor.

Fracturile cu deplasări ale fragmentelor, la rîndul lor sînt clasificate:

- cu deplasări la abducţie – la valg, cînd unghiul deplasării este deschis lateral şi
- farcturi la adducţie – la varus, cînd unghiul este deschis medial.

Obiectivele studiului: În majoritate cazurilor fracturile superioare humerale sunt supuse tratamentului conservator prin repoziţii închise ale fragmentelor, fixarea cu 1- 2 broşe, aplicarea imobilizării în poziţie fiziologică a membrului. Repoziţiile închise sau deschise necesită anatomie perfect, fixarea fină cu broşe, imobilizare stabilă cu scop de restabilire a funcţiei membrului. Menţionăm că repoziţiile inchise şi deschise necesită numai anestezie generală. În cazurile de erori şi insucces al repoziţiilor închise, adresare tardivă se indică tratament chirurgical: repoziţie deschisă a fragmentelor, care se efectuiază prin abordul latero - anterior cu prelucrarea fragmentelor şi fixarea anterogradă cu 3 broşe incrucişate, imobilizarea membrului pe o durată 1 – 1,5 luni, în dependenţă de vîrsta copilului.

În anii 2000- 2011 în secţia de ortopedie, traumatologie şi veretebrologie a IMSP ICŞDOSM şi C au fost trataţi 20645 copii cu diferite patologii. Lotul fracturilor la diferite nivele şi membre a constituit 24,35% la 5029 copii. Fracturile membrului superior au fost prezente la 3143 copii, ce constituie 62,49% din toate fracturile tratate şi 15,22% din numărul total de copii internaţi cu patologia dată. Fracturile superioare proximale au constituit 7,66% (241 copii) din fracturile membrului superior, care la rîndul lor au fost prezente la 1082 copii. Din ele farcturile proximale reprezintă 22,3% din farcturile humerale. Fracturile diafizare (43 copii) – 3,9%, farcturile distale humerale s-au întîlnit la 798 copii – 73,8%. În dependenţă de sex fracturile proximale humerale au fost tratate la 77 fete – 31,9%, iar băieţi – 164 (68,1%). În dependenţă de vârstă : 0 – 5 ani – 15 copii (6,3%), 5 – 10 ani – 18 copii (7,4%), 10 – 15 ani – 127 copii (52,6%), 15 – 18 ani – 28 copii – 36,1%.

În dependenţă de locul de trai: rurali – 199 copii (82,5%), urbani – 42 copii (17,5%). Tratamentul conservativ prin repoziţia închisă şi fixarea fragmentelor cu 1-2 broşe a fost efectuată cu succes la 53 copii (22%), la care adresarea a fost în primele 24 ore. Tratamentul chirurgical a fost efectuat la 188 copii (78%) la care fixarea a fost cu 3 broşe.

Osteoepifizioliza a fost depistată la 84 copii, ce reprezintă 34,8%, epifizioliza la 29 copii – 12,1% şi fracturile metafizare (a colului chirurgical) la 128 copii – (53,1%). Deplasarea la adducţie a fost depistată la 170 copii (70,5%) şi prin abducţie – 71 copii (29,5%).

Concluzie.

- fracturile proximale humerale constituie – 7,7 % din toate fracturile membrului superior.
- din fracturile humerale anatomic fracturile proximale constituie – 22,3% , farcturile diafizare – 3,9% şi farcturile distale humerale (intraarticulare) – 73,8%.
- Repoziţia inchisă sau deschisă cu o fixare fină cu broşă, imobilizare corectă a permis în toate cazurile consolidare şi funcţie deplină a membrului.

A. fractură superioară cu deplasare la valg a fragmentelor

B. Fractură superioară cu deplasare la varus a fragmentelor

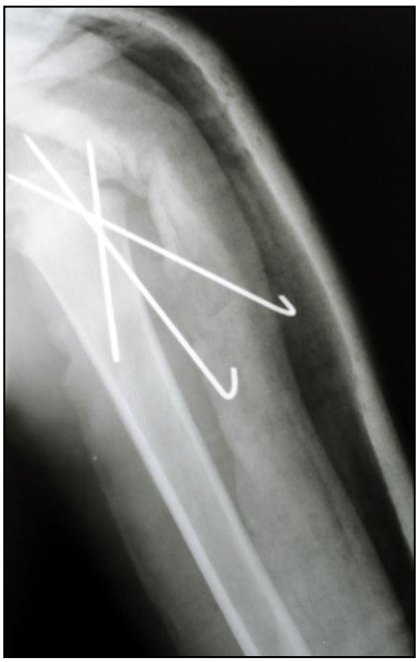

C. fixare cu broşă după repoziţie deschisă a fragmentelor

BIBLIOGRAFIE

1. **Economu T.H.** – Traumatologie infantilă – Bucureşti – 1958.,
2. **Golub V.** Materialele Congresului VI al ortopezilor traumatologilor din RM, 20-22 septembrie, 2006, pag. 151.
3. **Sergheevici V.** Materialele Congresului VI al ortopezilor traumatologilor din RM, 20-22 septembrie, 2006, pag. 149.
4. **Purghel F.** Fracturile membrului superior, Spitalul Clinic de Urgenţă "Bagdasar-Arseni", mai 2010.

Petrovici V.

TRATAMENTUL COPIILOR CU PARALIZII CEREBRALE

IMSP Spitalul Raional Soroca "A.Prisacari"
Secţia Traumatologie

Summary

ORTHOPEDIC TREATMENT OF CHILDREN WITH CEREBRAL PALSY

Cerebral palsy problem was, is and will be. Orthopedists most often meet patients with spastic problem. Treatment is mostly palliative because change is in the CNS. This treatment must be individually, differentiated and started as early as possible. This surgery which is applied for patients do not change regional anatomy it just improves muscular balance. Adaptation of these children in society must be made trough parents, local administration, NGOs and state.

Резюме

ОРТОПЕДИЧЕСКОЕ ЛЕЧЕНИЕ ДЕТЕЙ С ДЕТСКИМ ЦЕРЕБРАЛЬНЫМ ПАРАЛИЧЕМ

Проблема детского церебрального паралича была, есть и будет. Ортопеды чаще всего встречаются со спастическими проблемами. Лечение является палиативным так как проблема, прежде всего, в поражении ЦНС. Это лечение должно быть индивидуальным, дифференцированным и начатым как можно раньше. Применяемое хирургическое лечение не влияет на региональную анатомическую структуру, а только улучшает баланс мышц. Адаптация этих детей к жизни в обществе должна осуществляться совместными усилиями родителей, местной администрации, неправительственными организациями и государства.

Actualitatea temei. Problema PARALIZEI CEREBRALE (P.C.) a fost, este, şi va fi. Pentru noi ortopezi este onorat faptul că primul care a bătut alarma a fost ortoped – William John Little (1810-1894) . El primul a văzut cauza dintre deficienţe motorii şi complicaţii la naştere. Articolul a fost publicat -1862. Din acest an în practica medicală a apărut termenul - boala Little. Aşa s-a prelungit, pînă cînd un alt ortoped renumit - William Osler (1849-1919) publică monografia sa în 1889 unde apare noţiunea-Paralizie Cerebrală Infantilă. Ca formă nozologică separată (P.C.) a fost descrisă de marele neurolog austriac - Sigmund Freud (1856-1939) în lucrarea publicată 1897.

Pe parcursul anilor numitor comun în terminologia (P.C.) nu se găsea. Un grup de iniţiativă cu Ronald MacKeith şi Paul Polani din clubul - Little în 1957

publică Memorandul pe terminologie şi clasificare al P.C. Un pas major spre pacificare a avut loc în iunie 2004 în Merilnd (USA) la seminarul internaţional pe clasificarea şi tratamentul Paraliziilor Cerebrale Infantile. Rezultatul acestui seminar a fost publicat în (Journal of Develomental Medicine and Child Neurology) -2005. autorii Bax M..şi Goldstein M.Definiţia şi Clasificarea Paraliziilor Cerebrale (Definition and Classification of Cerebral Plasy) . Sub termenul P.C. se subîţelege:

Grupul dereglărilor motore a funcţiei cerebrale , cauzat de leziunea creirului în dezvoltare în perioada prenatală, intranatală, postnatală. Leziunea nu este evolutivă. Dereglările motorii adesea se asociază cu : - deficienţă mintală , - deficienţă senzorială , - tulburări de limbaj şi stări convulsive.

Obiectivele studiului. Frecvenţa P.C. variază în jurul cifrei 2/1000 copii vii şi ocupă locul III după anomalii conginetale şi consecinţele poliomielitei în invalidizarea copiilor cu deficienţe aparatului locomotor. De exemplu în diferite ţări ale lumii la începutul anilor 60 statistica arăta următoarele cifre :

- URSS - 2,5 % / 1000 – 1974
- USA - 1,5 % / 1000 - 1975
- Anglia – 1 % /1000 – 1966
- Elveţia – 6,0 % /1000 – 1966
- Franţa – 8,0 %/ 1000 -1966

Toate aceste cifre i-au şocat pe medici .Oare problema obstetricală este cauza P.C.? Au început cercetările. În 1980 au fost analizate 35000 cazuri cu clinică de P.C. şi mare a fost mirarea, doar numai -10% erau cazuri intranatale. (E.U.) La fel şi în U.S.A. din 1990-2000 de la 1.5 % - 2.5 % a crescut numărul copiilor cu P.C. La momentul actual în U.S.A. sunt 550 mii bolnavi cu P.C. ce constituie 2.8% / 1000 populaţie. Aceste au fost premizele care au accelerat cercetările perioadelor Prenatale şi Postnatale în cauza P.C.

Materiale şi metode. Noi ortopezii cel mai des ne întîlnim cu problema paciienţilor cu forma spastică a P.C. După gravitate forma spastică se împarte în 3 grade:

- forma uşoară (scurtare dinamica)
- forma medie (scurtare fixată)
- forma gravă (scurtare fixată + deformaţii)

Necătînd la diferite grade de spasticitate tabloul clinic la aceşti bolnavi este comun. Byers şi Tizard au observat şi constatat că în prima lună de viaţă simtomatica este următoarea : membrul (membrele) afectat este în hiper tonus muscular ,membrele inferioare sunt încrucişate. La copii cu P.C. mersul este întîrziat 16-24 luni . După un an atitudinea corpului şi membrilor afectate este următoare:

1. membru superior: este adus la corp , braţul în adducţie şi rotaţie internă, antebraţul pronaţie şi flexie în cot , pumnul şi degetele în flexie palmară , policile plasaat în palmă, hipotrofie musculară.

2. membrul inferior : copsa rotaţie internă cu poziţie de flexie şi adducţie, în articulaţia ghenus flexia, în picior poziţie de echinus şi varus. Mersul este tipic pentru aceşti pacienţi, sprijin pe partea anterioară a picioarelor din cauza echinusului , genunchii (se rod unul de altul) picioarele (se împleticesc). Habitus specific care se adaugă la afecţiunile motorii - strabism, gură deschisă , salivaţie hiperchineze .

Tratamentul pacienţilor cu P.C. este mai mult paliativ, deoarece primar sunt scimbările în S.N.C. De aici reese că tratamentul aplicat trebue să fie Inividual şi complex. Succesul tratamentului depinde de mai mulţi factori-

- Pacient- (I.Q.) – pentru a uteliza metodile de tratament este nevoe de cooperare medic- pacient.
- Părinţi –atitudinea lor faţă de problema apărută, devotament şi încredere.
- Munca în echipă-cooperare între specialişti (neurolog, logoped, fizioterapeut, ortoped)
- Comunitate-încadrare în societate, fondaţii, O.N.G.
- Strategia tratamentului acestor pacienţ trebue orientată după vîrstă
- 0-3 ani (la bază chinetoterapia şi ortopedia conservatorie)
- 4-14 ani(se adaugă chirurgia ortopedică)
- 16şi mai sus (integrare în societate,specializare după posibilităţi)

Tratamentul se divizează în 2 grupe mari – Conservator şi Chirurgical

La evidenţa ortopedică este un lot de 59 de copii.

	Fete	Baieţi
Parapareză	5	2
Hemipareză	11	10
Stânga	4	4
Dreapta	7	6
Tetrapareză	9	13
P.C. cu retard	1	9

Tratament conservator

Tratamentul conservator cuprinde mai multe departamente. Unul din principalii învăţaţi care a stat la bazele tratamentului conservativ modern este profesorul Gubertus von Foss directorul centrului de reabilitare pentru copii din Munchien pe lîngă Universitatea Ludwig Maximillian. El este creatorul (Neuroreabilitare integrală). Terapia somato sensorială, Feedback-terapia , adaptarea la mers, terapia de purtare, consultaţia părinţilor .

- Chenetoterapia.
- Masaj , băi ,aplicaţii parafin-ozocherit , înot , electrostimulare parţială , sectorială
- Tratamentul ortopedic conservator cuprinde aplicarea aparatelor gipsate de corecţie pe etape pentru prevenirea contracturilor .

Tratamentul chirurgical.

Este o metodă adăugătoare de tratament a pacienţilor cu P.C. Scopul operaţiilor :

- la copii cu potenţial la mers – este înbunătaţirea posibilităţilor de a se deplasa .

- acei copii care nu au perspectivă la deplasare de sine stătătoare – îmbunătăţirea posibilităţii de şedea, posibilitatea îngrijirii igienice şi înlăturarea sindromului algic.

La bolnavi a fost diagnosticate parapareze, hemipareze, tetrapareze contracturi şi deformitaţi la membrele superioare, au avut loc doar la 1,6%, la membrele inferioare 84,8%, la membrele superioare şi inferioare 13,8%, la majoritate bolnavilor predominau contracturi de flexie şi pronaţie ale antebraţului, flexia rigidă a mîinii, flexia, aducţia, rotaţie internă de coapsă, flexie de gambă, echinus, echino-varus ale piciorului.

Indicaţiile la operaţii sunt stricte:

1. Spasm muscular ce modifică mersul.
2. Prezenţa deformaţiilor M. Inferior şi M. Superior ce nu dereglează statica
3. Contracturi
4. IQ-pacientului
5. Starea generală
6. Gravitatea deformaţiei

Tehnica chirurgicală folosită de noi la pacienţi cu paralezii cerebrale

Articulaţia coxofemurală - miotenotomie mm.adductori cu scopul lichidării contracturii de adducţie, contractura de flexie este corectată prin mod ortopedic sau cu alungirea şi dezinserţia m.flexor a coapsei.

Articulaţia Ghenus – utilizăm metoda de alungire a flexorilor gambei din doua incizii cu protecţia vizuală a n.peroneus.

Articulaţia talo-crurală- în caz de deformaţie a piciorului în formă de echinus, tratamentul chirurgical conţinea ahiloplastia in forma de Z. Imobilizare pe durată de 6 săptămîni, recuperare. Deformaţia de varus se corectează în etapa a II-a la copii pînă la vîrsta de 10ani, iar dupa 10ani mai frecgvent folosim artrodeza triplă subtalară.

La toţi copii operaţi dupa finisare imobilizării se prelungea tratamentul ortopedic de recuperare în centrul de reabilitare ICAR oraşul Soroca, tratament sanitorial Ceadîr-Lunga, Sergheevca

Experienţa noastră în tratamentul chirurgical cu P.C. cuprinde 12 copii între vîrsta de 3-17 ani . 8 băieţi 4 fete .

DISTRIBUŢIA	TOTAL	BĂIEŢI	FETE
Parapareză inferiară	7	5	2
Hemipareză	4	2	2
Tetrapareză	1	1	0

Concluzii.

1. Tratamentul pacienţilor cu P.C. trebuie să fie individual şi diferenţiat, început cît mai devreme pentru a preveni complicaţii severe.
2. Tratamentul chirurgical trebuie efectuat numai după folosirea Chinetoterapiei şi orientat după vîrstă
3. Chirurgia care se aplică pacientului nu modifică anatomia regională , doar ameliorează echilibrul muscular
4. Pentru succes în tratament un factor major îl joacă (IQ) şi (potenţialul la mers)
5. Toţi pacienţii operaţi necesită tratament de recuperare îndelungat
6. Adaptarea în societate trebuie efectuată prin intermediul părinţilor administraţiei locale, ONG, statului
7. Mulţumesc mult stimatului prof. P. Moroz pentru şcoala chirurgicală ortopedică care am făcut-o la clinica sa, pentru cunoştinţele pe care le am şi le pot aplica în tratarea copiilor care au nevoie de ele

Petrovici V.

PARTICULARITĂŢILE TRATAMENTULUI FRACTURILOR DE GAMBĂ LA COPII

IMSP Spitalul raional Soroca „A.Prisacari”
Secţia traumatologie

Summary

THE PECULIARITIES OF TREATMENT OF LOWER LEG FRACTURES IN CHILDREN

This work reflects the analysis of 157 children with shank fractures at different level, at the age of 10 month to 16 years old. In special we make a point on the treatment peculiarity of the V and III-IV type of Salter and Harris fractures. We get good results thanks to wide knowledge of the peculiarity of such kind of fractures and adequate treatment of the last one in children.

Резюме

ОСОБЕННОСТИ ЛЕЧЕНИЯ ПЕРЕЛОМОВ ГОЛЕНИ У ДЕТЕЙ

В работе представлены результаты лечения 157 детей с переломами голени на различном уровне, в возрасте 10 мес. – 16 лет. В частности освящены особенности лечения переломов голени III-IV-V типа по Салтеру и Гариссу. Благодаря знанию этих особенностей в большинстве случаев были получены удовлетворительные результаты.

Actualitatea temei. Traumatismul la copii în ultimii ani a crescut comparativ cu anii precedenţi, inclusiv şi cel de fracturi de gambă. Sunt cîţiva factori care influenţează asupra traumatismului la copii şi anume:1.Riscul (pericolul):mediul extern, strada, anotimpul, perioada zilei, ziua săptămînii.2.Predespunerea copilului la traumă în legătură cu starea lui fizică şi psihică.3.Calitatea supravegherii.4.Calitatea educaţiei primite de copil despre traumă. Fracturile de gambă constituie 21,4%din toate fracturile aparatului locomotor la copil. Reieşind din datele de mai sus tragem concluzia că tratamentul fracturilor de gambă la copii este o problemă majoră în traumatologia pediatrică

Morbiditatea traumatismului de gambă în contextul traumatismului general ale aparatului locomotor

1. Humerus - 18,3 %
2. Antebraţ - 40,2 %
3. Mână - 4 %
4. Claviculă - 6 %
5. Femur - 3,5 %
6. Gambă - 21,4 %
7. Picior - 6,5 %
8. Bazin - 0,02 %
9. C/vertebrală - 0,05 %
10. Craniu - 0,03 %

- 1/3 superioară 10 %
- 1/3 medie 60 %
- 1/3 inferioară 30 %

După sex - 68 % băieţi
32 % fetiţe

Această paritate se păstrează aproape în toate grupele de vârstă.

Obiectivele studiului. Pe baza tratamentului aplicat copiilor cu fracturi de gambă la diferite nivele şi respectarea particularităţilor anatomo-fiziologice, clinico-diagnostice, cu folosirea metodelor de tratament adecvate şi corecte, copii au primit un ajutor calificat cu rezultate bune.

Materiale şi metode. Este expusă analiza a **157** pacienţi (copii) cu fracturi de gamba la diferite nivele. Fractură în 1/3 proximală constituie - 10%, fractura în1/3 medie - 59%, în 1/3 distală - 31%,din fractura gambei. Din iei băieţi-68%, fete-32%.Vîrsta de studiu de la 10 luni-16ani.Fracturile deschise constituie 4,8% din toate fracturile de gambă dintr-e care regiunii distale revine-62%,regiunei medie-33%,regiunei proximale-5%.Metode de control au fost: examenul clinic, examenul radiologic în două proiecţii.

Repartizarea traumatismului de gambă după locul traumei

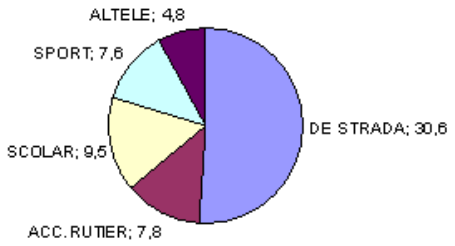

După luni – anotimpuri

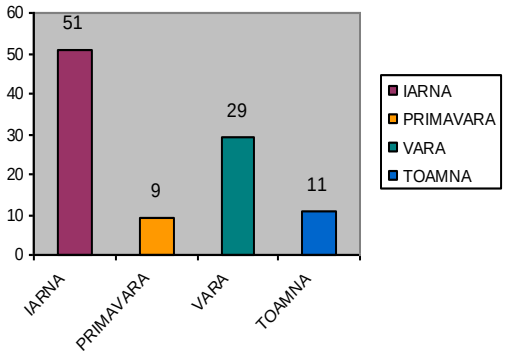

Zi săptămînă

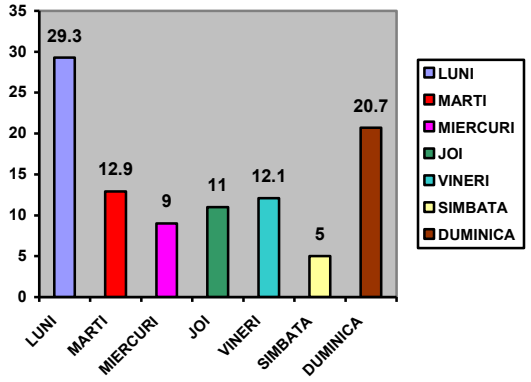

Rezultatele obţinute: Tratamentul aplicat de noi la traumatisme de gambă se bazează pe Pricipiile Tratamentului Fracturilor la Copii. S-a luat în consideraţie zonele active de creştere. Clasificarea Salter-Harris (leziunea cartilagiului în creştere).

Gamba – segment a aparatului locomotor din 2 oase: tibie şi fibulă

Are un mare rol nu numai de sprijin, mers, dar şi de axare a corpului şi poziţia lui în spaţiu.

Zonele active de creştere (Schema Dygby)

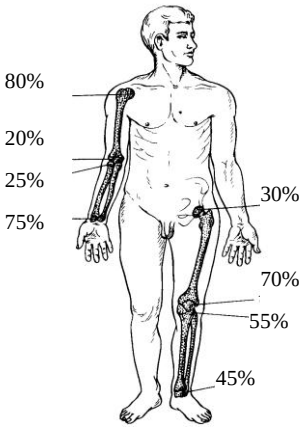

Sinostozare
Superior - 19-20 ani
Distal - 17-18 ani
Cele mai dese fracturi a gambei la copii sunt:

1. Fractura 1/3 proximale (superioare)

a) toate tipurile fracturilor Salter-Harris
b) fractura eminenţei intercondiliene
c) fractura subperiostală metafizară
d) fractură după Müller (AO)
copii dupa 16 ani

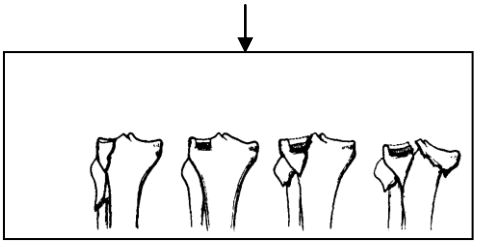

2. Fractura 1/3 medie

e) fracturi oblice, oblice-spiroide, fracturi transverse cu deplasare (translaţie, unghi), rotaţie
f) fracturi Müller (AO) 4:2 (A)-(B)-(C).

3. 1/3 Distală (inferioară)

g) Salter-Harris – I, II, III, IV, V.
h) Dupuytren – (valgus pronaţie)
i) Malgheni – (varus supinaţie)
j) Destot-Potto
k) Maisonneuve
l) Müller (AO) copii dupa 16 ani

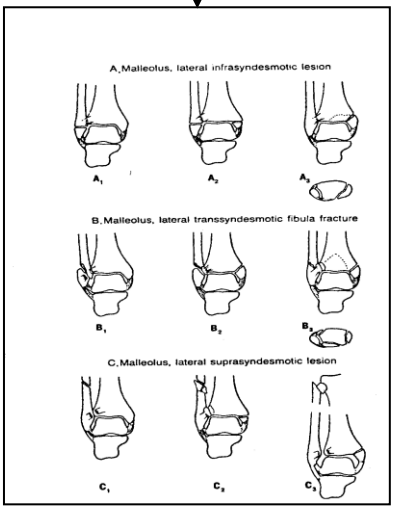

4. Fr. Deutschlonders

Toate fracturile **metafizare 1/3 proximale** cu deplasare – s-au supus reducerii închise (anestezie generalaă),la eşec-reducere deschisă fixare cu broşe Kirshner. Post operator atela gipsată 6-7 săptămîni. Reabilitare.Fractura **de eminenţă intercondeliană**-tratament operator (suturarea eminenţiei la locul decolării),aparat gipsat.5 săptămîni. Recuperare.

Fracturile de gambă **diafizare 1/3 medie** – oblice, oblic spiroide, s-au supus tratamentului conservativ staţionar – (tracţie scheletală) 2-3 săptămîni cu radiografie pe parcurs şi corecţia deformaţiilor care apăreau, apoi aparat gipsat pe 3-4 săptămîni. Recuperare.

La fracturile de gamba **metafizară 1/3 distală -** tip III-IV după Salter Harris tentativă de reducere închisă (anestezie generală) la eşec, reducere deschisă – fixare cu broşe Kirshner. Fracturile **tip V** după Salter Harris s-au supus tratamentului conservativ staţionar (tracţie continuă), cu aplicarea pe parcurs atelei gipsate pe 5-6 săptămîni şi tratament de recuperare. Obligator aceşti pacienţi sunt examinaţi 1 x 6 luni la ortoped pentru a preveni complicaţiile care pot surveni după acest tip de farctură. Copii sun la evedenţă pînă la închiderea zonelor de creştere.

Toate **fracturile deschise** de gambă – s-au tratat pe principiu chirurgiei urgente. S-a efectuat: terapia antişoc , terapie specifică (AAG,AAT), DPCP, cu ostiosinteză în aparat Ilizarov sau fixare cu broşe Kirshner (în zonele metafizare).

Rezultate bune am obţinut la **149** de copii- 94,9% . La **8** copii - 5,1% au apărut complicaţii. **2 copii** (cu politraumatism la care a survenit deplasarea sub unghi în 1/3 distală, cauza - a fost trauma organelor intraabdominale care au necesitat intervenţie urgentă la ele cu amânarea tratamentului ostioarticular), **2 copii** cu fracturi deschise **1**-1/3 medie de gambă, **1**- 1/3 distală de gambă au avut osteomelită postraumatică cauza - (defecte de ţesut cu contaminare masivă) .La **4** copii au survenit deplasări la diferite nivele din cauza nerespectări regimului ortopedic indicat (**2 copii** - operaţie de reconstrucţie,**2**-osteoclazie)

Concluzie:

1. Pentru succes în tratamentul copiilor cu fracturi de gambă la diferite nivele este nevoie de a alege corect tactica de tratament bazîndu-te pe particularitaţile anatomice, cunoscînd tabloul clinic, radiologic şi prognosticul pentru viitor a diferitor tipuri de fracturi.
2. Fracturile tip III-IV după Salter Harris se supun reducerii închise sub anestezie generală, în caz de insucces se recomandă tratament operativ.
3. Fracturile tip V după Salter Harris pentru decompresia zonei fizare, care poate duce dereglări de creştere pe viitor se foloseşte – tracţie scheletică continuă.
4. În fracturile diafizare oblice, oblice-spiroide la copil tratament conservativ staţionar prin tracţie scheletică (este metoda de elecţie indiferent de gradul deplasării).
5. La fracturile deschise de gambă la copil este obligator: - DPCP - precoce de o calitate înaltă şi raţională, cu adaptarea corectă şi funcţională a fragmentelor. Imobilizare adecvată conform vîrstei.

Petrovici V.

TRATAMENTUL EPIFIZIOLIZEI JUVENILE A CAPULUI FEMURAL LA COPII

IMSP Spitalul Raional Soroca "A.Prisacari"
Sectia traumatologie

Summary

TREATMENT OF THE JUVENILE EPIPHYSIOLYSIS OF THE FEMORAL HEAD IN CHILDREN

The author studied 9 cases of children with juvenile epiphysiolysis of the femoral head, aged between 9 to15 years. The skeletal traction during 10-18 days and surgery treatment with 3-4 Kirshnner pins was successfully used.

Резюме

ЛЕЧЕНИЕ ЮВЕНИЛЬНОГО ЭПИФИЗИОЛИЗА ГОЛОВКИ БЕДРА У ДЕТЕЙ

Автор представил результаты лечения 9 детей в возрасте от 9 до 15 лет, с ювенильным эпифизиолизом головки бедра. В лечении было использовано скелетное вытяжение на протяжении 10-18 дней с последующим хирургическим вмешательством с введением 304 спиц Киршнера.

Actualitatea temei. Epifizioliza juvenilă a capului femurului este o afecţiune rară, apare spontan, se manifestă prin deplasarea (alunecarea) capului femurului pe metafiză spre inferior şi posterior. La baza acestei schimbări morfologice stau deriglările endocrine şi predispunerea genetică, care se manifestă prin schimbări patologice în zona de creştere (fizară). Ulterior scade rezistenţa acestei zone ce duce la deplasarea epifizei. Femurul la rîndul său se roteşte în jurul axei şi fixează membrul în rotaţie externă. Frecvenţa patologiei 3-4 cazuri la 100,000 populaţie. Apare în perioada pubertală, băieţi 13-14 ani, fete 11-12 ani. Mai des sunt afectaţi copii de sex masculin 3:2. Ca regulă este un proces unilateral, articulaţia opusă se afectează uneori peste 10-12 luni după procesul primar. Afectarea bilaterală se întîlneşte la 10-15% din cazuri.

Obiectivele studiului. Se consideră că epifizioliza juvenilă a capului femurului a fost descrisă prima dată de chirurgul francez A. Parè în 1572. Cu toate că patologia este ştiută de mult, pînă în prezent majoritatea pacienţilor se adresează la ortoped cu întîrziere. Copiii se adresează la medic cu dureri periodice în regiunea inginală şi articulaţia genunchiului, cea din urmă se consideră de bază şi duce la stabilirea incorectă a diagnozei. Lucrarea are ca scop ,a prezenta semnele clinice, etapele diagnostice şi tratamentul acestor pacienţi care duc la stabilirea corectă a diagnozei şi alegerea tacticii de tratament cît mai exacte, individuală cu diminuarea consecinţelor care pot surveni la adresare tardivă.

Materiale şi metode. Materialul nostru clinic include 9 bolnavi de la vîrsta 9-15 ani, din ei 7 băieţi şi 2 fete. La 3 bolnavi cu epifizioliza juvenilă a capului femurului era de gradul I (uşor), la 6 bolnavi gradul 2 (moderat). Toţi copiii au avut procese unilaterale. La 35% în anamneză este fixat moment de traumă. Metode diagnostice folosite: Anamneza, Examenul clinic, Examenul de laborator (profil endocrinologic, profil biochimic), Radiografia articulaţiei de şold în proiecţie anterioposterioară şi după Lauenstein. Tomografie computerizată a articulaţiei de şold.

Rezultate, discuţii. La controlul clinic se constată dureri în articulaţia genunchiului şi şold, şchiopătare, poziţie vicioasă prin abducţie şi flexie, rotaţia externă a membrului. Sunt pozitive semnele Thomas, Drahman, Hoffmeister. La fel se pot aprecia hipogonadism, striuri cutanate, tensiune arterială ridicată. Local se apreciază atrofia moderata a muşchilor fisieri, mişcările în articulaţia de şold limitată. În epifizioliza juvenilă a capului femurului deosebim trei grade de deplasare:

Gradul I –uşor, cu deplasare capului ⅓ din diametrul epifizei, cu unghil pînă la 30°

Gradul II- moderat, cu deplasarea capului pîna la ½ din diametrul epifizei, cu unchiul 30° -60°

Gradul III- sever, cu deplasarea capului peste ½ din diametrul epifizei, cu unghiul mai mare de 60°

Sunt trei forme clinice:

Forma acută: apare la traumatism, cu tablou clinic de traumă acută.

Forma cronică: alunecare lentă a epifizei, tabloul clinic avansează uşor.

Forma acută pe fundal cronic: cel mai des întălnită cu debut lent dar dupa un traumatism minimal.

Stadiile epifiziolizei juvenile a capului femural sunt:

Stadiul iniţial: făra semne clinice evidente.

Stadiul deplasării: cu semne clinice evidente.

Stadiul consecinţelor: la adresare tardivă.

Diagnosticul epifizioliza juvenilă a capului femural, este stabilit definitiv numai după examenul radiologic a articulaţiei de şold în doua proiecţii anterio posterior şi Lauenstein care permit aprecierea gradului de epifizioliză. Semnul specific radiologic pentru EJCF este linia Klein. În toate gradele EJCF tratamentul este chirurgical, tehnica chirurgicală aplicată de noi depinde de gradul forma şi stadiul afecţiunii. Tratamentul începe cu tracţie scheletică din zona supracondilară de femur cu greutatea de 4-6-8kg, pe durata de 10-18 zile cu corecţie longitudinală şi mai apoi rotaţia. Pe parcursul tracţiei se efectuează doua radiografii de şold. După corecţie deplasării urmează sub anestezie generală , fixare cu 3-4 broşe încrucişate introdusă prin zona subtrohanteriană prin col-zonă fizară-capfemural. Radiografie de conntrol. Se apică aparat gipsat pelviopedios sau cioboţică de derotaţie pe 6-8 săptămîni. Dupa înlăturarea aparatului gipsat se indică

tratament de recuperare: gimnastică curativă, masaj, electroforeză cu calciu, Humezol. Mers dozat pe membrul operat se permite peste 3 luni după operaţie.

Concluzie.

Metodele de examinare folosite: tabloul clinic, examenul radiologic a articulaţiei de şold în doua proiecţii anteroposterior şi Lauenstein permit a stabili corect diagnoza pacientului.

1. Rezultatele pozitive se primesc la pacienţii cu gradul 1-2 de deplasare
2. Tratamentul aplicat trebuie efectuat cu respectarea etapelor: tracţiei, operaţie, recuperare şi supravegherea pacientului pe toată perioada de creştere şi radiografii de control.
3. Tratamentul de recuperare trebuie să fie calitativ şi sistematic.
4. Patologia trebuie cunoscută pentru a preveni complicaţiile severe în articulaţiile de şold, ce duc la invalidizarea copilului.

Scetinin N., Moraru A., Golub V.

PARTICULARITĂŢILE DE TRATAMENT CHIRURGICAL AL DEFORMAŢIILOR CUTIEI TORACICE ÎN FORMĂ DE PECTUS INFUNDIBULIFORM ŞI PECTUS CARINATUM LA COPII.

IMSP ICSPOSM şi C
Centrul Naţional Ştiinţifico-practic Chirurgie Pediatrică “Natalia Gheorghiu”
Secţia Ortopedie şi Traumatologie

Summary

PECULIARITIES OF SURGICAL TREATMENT OF CHEST DEFORMITIES – FUNNEL TYPE AND PECTUS CARINATUS - IN CHILDREN

During the period of years ranged between 1985-2011 over 71 patients have undergone operations concerning their deformities of the thoracic cage, funnel type - 57 patients and pectus carinatus- 14 children. The age of patients being ranged between 2-18 years (with deformities of II-III grade). The most effective operation was considered to be toracolplasty by stabilizing the complex of ribs with metallic fixations. The overall results were: good outcome- 33 patients and satisfactory outcome-38 patients.

Резюме

ОСОБЕННОСТИ ХИРУРГИЧЕСКОГО ЛЕЧЕНИЯ ВОРОНКООБРАЗНОЙ И КИЛЕВИДНОЙ ДЕФОРМАЦИЙ ГРУДНОЙ КЛЕТКИ У ДЕТЕЙ

За период 1985-2011 года оперированы 71 больных с врожденными деформациями грудной клетки, с воронкообразной деформацией 57 детей, с килиевиднной- 14 детей. Возраст больных составил 2-18 лет, при наличий деформации II-III степени. Наиболее эффективной оказалась торакопластия со стабилизацией грудинно-ребернного комплекса металлическими фиксаторами, пластинами и спицами. С хорошим результатам оказалось 33 больных, удовлетворительными- 38 детей.

Deformitatea cutiei toracice pectus infundibuliform şi pectus carinatum la copii, reprezintă o anomalie congenitală severă a sternului, diafragmei şi coastelor. Din totalul cazurilor de anomalii congenitale această patologie constitue circa 2,3%. Ca consecinţe, de ordin patolologic, deformitatea în cauză duce la o alterare vădita a funcţiei sistemului respirator şi cel cardiac, ce se poate manifesta ulterior prin insuficienţă atît respiratorie cît şi cardiovasculară. Se formează astfel un substrat morfologic benefic dezvoltării unor pneumonii care la rîndul lor duc la schimbări patologice a organelor. Cu parere de rău, varietatea de metode chirurgicale care sînt folosite în prezent, nu pot îndeajuns de bine rezolva problema restabilirii funcţionale complete a pacientului. Una din clasificarile folosite pe larg cu scop de diferenciere a gradului deformităţii este următoarea (bazată pe datele clinice):

- gradul I- proeminarea deformităţii alcătuieşte 1-1,5 cm
- gradul II- proeminarea deformităţii alcătuieşte 2-3 cm
- gradul III- proeminarea deformităţii alcătuieşte mai mult de 3 cm

radiologice:

- gradul I – 0,7
- gradul II – 0,7 – 0,5
- gradul III – mai puţin de 0,5

Ca repere clinice am putea diferencia pieptul excavat specific prin forma sa cu o adîncitură în plan sagital ce micşorează cavitatea cutiei toracice prin diminuarea distanţei dintre peretele anterior al cutiei toracice şi corpurile vertebrale. Pe de altă parte, pieptul proeminat se caracterizează prin stern deplasat anterior, iar pe margini coastele sînt înfundate formînd o formă specifică a cutie toracice – una proeminată. Metodele chirurgicle (toracoplastia sau sternohondroplastia) au ca scop mobilizarea componentului sterno-costal, stabilizarea corecţiei externe după G.A Bairov, I.A. Marşev, Rovith-Gross, stabilizarea corecţiei interne cu fixatoare după Rehbein, Paltia, Dolniţkii sau fără fixatoare după Ravich, Condraşin. În momentul în care se decide efectuarea unei intervenţii chirurgicale se vor urmări indicaţiile pentru tratamentul acestei patologii:

- cosmetice- prezenţa defectelor cutiei toracice care nu sînt posibile de ascuns vestimentar
- ortopedice- dereglare a formei coloanei vertebrale, care se înlătură prin schimbarea formei cutiei toracice
- funcţionale- schimbări a funcţiei cardiace şi sistemului respirator care sînt cauzate de forma

anatomică a toracelui

Analiza incidenţei şi specificului acestei patologii a fost realizat pe baza unui eşantion de 71 de copii ce reprezintă deformitatea coloanei vertebrale ce au fost trataţi în scţia de traumatologie şi ortopedie pe perioada anilor 1985-2011 dintre care 57 (40,4%) copii cu pectus infundibuliform şi 14 (9,9%)copii cu pectus carinatum. Din numărul total fetiţe au constitui 17(12,07%) cazuri, iar băieţi 54 (38,34%)cazuri. Conform perioadei de vîrstă intervenţiile au fost efectuate în felul următor: 5-7 ani la 20(14,2%) pacienţi, 8-11 ani- 22(15,62%) pacienţi şi 12-18 la 29(20,59%) copii. Din totalul pacienţilor ce prezentau pectus infundibuliform, au fost determinat gradul III de deformaţie la 44(31,24%) pacienţi, iar gradul II la 27 (19,17%) pacienţi, care au fost confirmate prin examinarea clinică, radiologică, prin metode spirografice şi electrocardiografice, prezentînd insuficienţe pulmonare, cardiace de gradul II şi III. În 22 (15,62%)cazuri, din totalul de 71 pacienţi s-au determinat prezenţa deformităţilor asimetrice, iar 16 (11,36%)cazuri au prezentat deformaţii associate cu chifoze pronunţate şi sindromul Marphan. Una din intervenţiile de elecţie în vederea soluţionării problemei în cauză este operaţia de toracoplastie sau sternohondroplastia care ar putea avea teoretic 3 aspecte:

- interveţii radicale (sternohondroplastia)
- interveţii radicale cu rotaţia complexului sterno-costal la 180 grade
- interveţii palliative- mascarea deformaţiei cu aplicarea endoprotezelor

În clinica noastră se efectuează intervenţia radicală de sternohondroplastie care include următoarele etape de efectuare:

- rezecţia subhondrală a segmentului deformat a coastelor, osteotomia transversală de stern
- hondrotomie dublă (parasternală şi laterală pe hotarul marginal a deformaţiei sternotomie transversală)
- hondrotomia laterală, sternotomia în formă de T
- stabilizarea complexului sterno-costal în poziţie corectă
- fixarea prin aplicarea fixatorilor metalici interni.

Toracolplastia cu fixzare externă a fost efectuată la 27(19,17%) copii. Toracoplastia cu fixare internă prin placă metalică şi broşă 30 (21,3%) copii, în 14 (9,94%)cazuri fixarea nu a fost efectuată. Din numărul acestor copii 8 (5,68%) au fost cu pectus carinatum şi 6 (4,26%) copii cu pectus infundibuliform. Complicaţii intraoperatorii au fost înregistrate la 11 copii (7,81%) sub formă de pneumotorax. Într-un (0,71%) caz postoperator a fost determinat necroza ţesuturilor moi a regiunii sternale. În 2 cazuri (1,42%) – migrarea plăcii metalice în cutia toracică.

Discuţii. În urma investigării clinice şi paraclinice la distanţă s-au determinat următoarele rezultate. Rezultatele bune au fost obţinute în 33 cazuri (23,43%), rezultate satisfăcătoare 38 cazuri (26,98%). Unul din motivele care ar putea explica rata benefică de rezolvare a deformităţilor cutiei toracice este acela că: la momentul dat se utilizează metoda de fixare şi stabilizare a complexului sterno-costal prin utilizarea în favoarea fixării interne decît cele externe. Astfel încît, aplicarea fixatoarelor metalice (broşe şi plăgi) intern oferă o garanţie mai mare în vederea menţinerii corecţiei şi formei anatomice oferite cutiei toracice pe parcursul timpului. Iată de ce carcasul cutiei toracice este păstrat chiar dacă copilul creşte şi se desvoltă în timp. Complicaţiile de pneumotorax sînt unele din cele mai fregvente din totalul celor posibile. Această se explică prin faptul că: mobilizarea segmentul hondro-costal se efectuează în nemijlocita apropiere de sistemul respirator, ne referim, cu precădere, la pleura parietală. Iată de ce, fixarea trebuie să aibă loc cu o mare atenţie spre păstrarea integrităţii acestui substrat anatomic. Însa, de multe ori, odată cu determinarea la copil a prezenţei cutiei toracice deformate se atestă şi o modificare anatomică a pleurei, ne referim mai mult la punctele sale de inserţie şi atingere cu carcasul toracic. Acest moment face dificilă evoluţia prognosticului de mai departe.

Concluzii

- deformitatea cutiei toracice reprezintă anomalii congenitale severe care, în dependenţă de gradul lor necesită intervenţii chirurgicale- toracoplastii
- în vederea restabilirii funcţiei pulmonare şi cardiace este benefic de a interveni chirurugical la vîrsta de 5-6 ani
- din punct de vedere a rezultatului precum şi a îngrijirii postoperatorie a pacientului este binevenit de a utiliza fixarea internă cu ajutoriul plăgilor şi broşelor metalice
- fixarea externă, după părerea mai multor autori, este considerată ca fiind o metodă depăşită deoarece nu oferă o stabilitate în timp a complexului sterno-costal.

BIBLIOGRAFIE

1. **Garbuz I.** – Materiale celui al VII-lea congres al ortopezilor – traumatologi din Moldova , Chişinău pag. 256 – 263, Arta Medica 2011 №2.
2. **Scetinin N., Golub V., Carlic S.**- Rezultatele tratamentului chirurgical al deformităţilor cutiei toracice în formă de pectus infundibuliform şi pectus carinatum la copii. Chişinău – 2006 pag. 274 – 276.
3. **Garbuz I., Aleksa K., Mazur V., Antoniuc M., Moiseenco A.**– Unele aspecte de diagnostic şi tratament a deformaţiilor cutiei toracice la copii. Chişinău – 2006 pag. 281 – 283.
4. **Прима А. Ф., Комолкин И.А., Бопов В.В.** - Эхографические критерии компрессии сердца у детей с воронкообразной деформации грудной клетки. Санкт–Петербургская государственная академия. Научно – исследовательский центр СПБГПМА.
5. **Рудаков С.С.** Хирургическое лечение воронкообразной деформации грудной клетки с применением постоянных магнитов. Москва 1987 г.

Sandrosean Argentina

ASPECTE CONTEMPORANE ALE PROBLEMELOR ÎN LUXAŢIA CONGENITALĂ DE ŞOLD LA COPII (REVIUL LITERATURII)

Catedra Chirurgie, Ortopedie şi Anesteziologie Pediatrică, USMF „Nicolae Testemiţanu”
(Şef catedră – Eva Gudumac, academician al AŞ a RM, Om emerit, dr.hab. în med., profesor universitar).

Summary

MODERN ASPECTS OF THE PROBLEMS OF CONGENITAL HIP DISLOCATION IN CHILDREN. (LITERATURE REVIEW)

Congenital dislocation of the hip being the most common orthopedic disease in children has many unsolved problems (definition of pathology, classification, clinical diagnostics, the role of paraclinical investigations, the importance of early medical treatment or surgical correction, etc.). Despite these successes, to date there are cases running in the diagnosis, a lot of poor outcomes and undesired events. All this determines the need for continued research and justifies their value.

Резюме

СОВРЕМЕННЫЕ АСПЕКТЫ ПРОБЛЕМ ВРОЖДЁННОГО ВЫВИХА БЕДРА У ДЕТЕЙ. (ОБЗОР ЛИТЕРАТУРЫ)

Врождённый вывих бедра будучи самой частой ортопедической патологии у детей содержит много нерешенных вопросов (определение патологии, классификация, клиническая диагностика, роль параклинических исследований, важность консервативного лечения или ранняя хирургическая коррекция и др.). Несмотря на достигнутые успехи, до настоящего времени встречаются запущенные случаи в диагностике, много неудовлетворительных исходов и нежелательных осложнений. Всё это определяет необходимость продолжения научных исследований и обосновывает их значение.

Luxaţia congenitală de şold este una din cele mai răspândite anomalii ale aparatului locomotor şi în absenţa diagnosticului precoce şi a tratamentului adecvat provoacă invalidizare gravă a copilului. Problema tratamentului bolnavilor cu luxaţia congenitală de şold (LCŞ) are un trecut de multe secole, dar o deosebită atenţie a fost atinsă începând cu sfârşitul secolului XIX, pe parcursul sec. XX şi prelungită în sec. XXI.

Frecvenţa patologiei date era apreciată astfel: 2-5 cazuri la 1000 nou-născuţi (Виленский 1971), 2-20 cazuri la 1000 nou-născuţi sau 10-20% (Frejca 1959, Zagradnicev 1959), 31,2% (Micka, Dvorakova, 1960). Există multe ţări, unde LCŞ este cazuistică (Africa, Asia, America de Sud). După opinia lui Antonescu, cel puţin 50% din coxartrozele întâlnite la adulţi sunt consecinţele lipsei de tratament în displazia luxantă a şoldului. În studiile lui Artz 82% din copii aveau şold luxabil şi numai 18 % aveau şold luxat. În şoldurile luxabile majoritatea au o evoluţie spontană favorabilă, ceea ce nu se întâlneşte în şoldurile luxate. Aprecierea clinică, diagnosticul recent se află la baza tratamentului precoce. Este necesar ca în tratament să existe prinincipii unice de reducere lentă a LCŞ, cu restituirea corectă a suprafeţelor articulare de acetabul şi cap femural, cu protejarea maximală a ţesuturilor articulare şi paraarticulare, inclusiv vasele sanguine, nervii, cartilajul.

Terminologia patologiei date rămâne deasemenea un subiect discutabil. În literatură se utilizează următorele denumiri: malformaţia luxantă a şoldului, luxaţia congenitală a şoldului, displazia de dezvoltare a şoldului. De la bun început trebuie de menţionat un rol deosebit în dezvoltarea principalelor etape de evoluare a acestei patologii a savanţilor europeni, cum ar fi englezii Somerville, Barlow, italienii Ortolani, Putti, francezii Le Damany, Petit, germanii Roser, Lorenz etc. Pe parcursul ultimilor 30 ani au fost publicate lucrări consacrate patologiei congenitale ale şoldului referitor la studiul anatomic şi clinic (R. Seringe 1981, 1991, 1998), diagnostic (Fenoll B., 2003), tratament (R. Kohler, 1987; G.Pennecot, P. Touzet, 1994) şi o publicaţie de sinteză (Goţia, 2006). Cu 20 ani în urmă în literatura anglo-saxonă era utilizat termenul de dislocaţie congenitală a şoldului, iar în literatura franceză întotdeuna s-a folosit termenul de luxaţie congenitală a şoldului. Termen analogic este folosit şi în literatura rusă.

În 1989 Klisik a propus termenul modern de „developmental displacement of the hip” – DDH. Acest termen permite de considerat, că LCŞ nu este întotdeuna congenitală şi nu este întotdeauna luxaţie. El consideră această patologie un proces dinamic, care pe parcursul creşterii copilului se ameliorează sau se agravează. Acest termen DDH include toate variantele de anomalia a şoldului (luxaţia, subluxaţia, displazia). Această concepţie patogenic este eronantă, deoarece luxaţia este displazică şi nicicum displazia nu devine pe parcurs luxantă.

În 1987 R.Kohler a propus clasificaţia şi terminologia patologiei conform datelor clinice şi anatomo-radiologice. În baza examenului clinic se apreciază trei stări:

1. şold stabil (absenţa semnelor clinice)
2. şold instabil - a) luxabil, b) luxaţie reductibilă
3. luxaţia ireductibilă

Clasificaţia Dunn: 1. şold normal, 2. şold instabil – a) gradul I, b) gradul II, c) gradul III.

Această clasificaţie corespunde clasificării displaziei de şold: preluxaţie, subluxaţie, luxaţie.

Cuvântul displazie a apărut la mijlocul sec. XX şi defineşte o anomalie în dezvoltarea biologică (ţesuturi, organe, organism) implicat în diformităţi sau anomalii. Displazia nu trebuie confundată cu imaturitatea şoldului. Ea este utilizată în patologia cotilei şi a regiunii proximale a femurului. În realitate, termenul de displazie trebuie utilizat pentru apreciere displaziei acetabulare. În baza publicaţiilor lui Geiser (1977-

1979), Seringe şi colaboratorii în 1984 au propus o clasificare nouă, care în 2002 în comun cu Mladenov a fost perfectată pentru displazia acetabulară:

1. pseudo-displazie – în caz de poziţie incorectă a copilului la examinarea radiologică sau în caz de bazin asimetric congenital.
2. displazie acetabulară primitivă (sau genetic) fără asociere cu luxaţie congenitală de şold, fără risc de evoluţie spre luxaţie.
3. displazie secundară ca consecinţă a unei luxaţii sau a subluxaţiei reversibile, care se supune tratamentului prin abducţie.
4. displazia reziduală care persistă după un tratament corect în luxaţie sau subluxaţie şi poate fi o parte din cea primitivă.

Actualmente, referitor la patologia dată în lume sunt dezvoltate:

1. Un principiu de bază – prevenirea apariţiei LCŞ
2. O strategie de bază – reducerea fină a luxaţiei
3. Un obiectiv de bază – evitarea dezvoltării artrozei

Metode de tratament. Una din cele mai vechi metode de tratament ambulator just este considerat obiceiul la unele populaţii de a menţine nou-născutul şi sugarul în poziţie de abducţie şi flexie a membrelor inferioare. Această atitudine diminuează frecvenţa de LCŞ. Au fost descrise multe dispozitive şi metode de tratament care se folosesc până în prezent: Barlow, D.Brown, Feitweis, Von rosen, Frejka, Becker, Eberle, Pavlik, Scott, Petit, Ortolani. Concepţiile acestor metode corespund celor două viziuni în tratamentul LCŞ:

1. fixare dură a şoldurilor (Von Rosen)
2. importanţa mobilităţii (Pavlik)

Unii preferă abducţia în articulaţiile de şold, alţii flexia pentru a finisa poziţia de recentrare a capului femurului. Toţi doresc să trataeze LCŞ precoce, limitând necroza postreducţională. În tratamentul acestei patologii este necesar de a reduce luxaţia, de stabilizat şoldul şi apoi de obţinut o dezvoltare bună a cotilei. S-a constatat că examenul clinic precoce neadecvat în 80% cazuri duce la absenţa depistării precoce, iar în 16% cazuri – la un tratament ineficace.

Pernuţa Freik, Becker de abducţie se recomandă la copiii cu abducţie satisfăcătoare. Aceste mijloace trebuie amenajate perfect simetric. Eşecuri de stabilizare după o lună de astfel de tratament necesită utilizarea altei metode de tratament.

Hamul Pavlik la moment este cel mai folosit dispozitiv în tratamentul LCŞ, conform publicaţiilor în literatură. Arnold Pavlik a propus această metodă în 1945. Este foarte important caracterul funcţional al acestei metode – mobilitatea şoldurilor, care permite diminuarea numărului de necroze comparativ cu metodele prin imobilizare pasivă. Hamul Pavlik a început să fie folosit din 1960 în Japonia, din 1970 în SUA, din anii 1980 în Franţa şi Europa în întregime. Orice tratament necesită un control morfologic pe parcurs. Metoda clasică este radiografia bazinului. Axa colului femurului trebuie să fie centrată la cartilajul Y. Tot mai utilizată devine ecografia şoldului, care poate fi utilizată cu hamul instalat. Această metodă a diminuat frecvenţa artrografiei pe parcursul tratamentului. Indicaţiile către metoda Pavlik sunt foarte variabile în dependenţă de vârsta copilului şi de patologie. Teoretic metoda poate fi utilizată de la naştere până la vârsta debutului mersului. Saint-Supery a adoptat posibilitatea de folosi metoda la copiii până la 3 luni. Alţi autori consideră destul de dificilă aplicarea metodei până la vârsta de 3 luni şi deaceea preferă utilizarea hamului în perioada 3-6 luni de viaţă. Într-o EPOS a fost demonstrată utilizarea hamului până la 11 luni. Este dificil de utilizat metoda la copiii supraponderali. Luxaţiile înalte cu retracţia dură a adductorilor vor avea eşec în tratamentul cu hamul Pavlik şi este crescut riscul de necroză a capului femurului.

Contraindicaţiile pentru utilizarea hamului Pavlik, după părerea diferitor autori:

1. Mafalda şi Filippe – abducţie pasivă mai mică de 30 grade, distanţa dintre linia Y şi metafiza femurală mai mică de 4 mm.
2. Viere – absenţa semnului Ortolani la cercetarea iniţială, luxaţia bilaterală, vârsta peste 7 săptămâni la debutul tratamentului.
3. Mostert – consideră că tipul IV ecografic după Graf nu poate fi tratat cu hamul Pavlik, această metodă este rezervată şi pentru tipul III.
4. Lerman – consideră factor de eşec ireductibilitatea în timpul examenului clinic, asociată cu acoperire acetabulară mai mică de 20 grade la examenul ecografic.
5. Inone – consideră factor de risk distanţa dintre linia Y şi metafiza femurală mai mică sau egală cu 7 mm, unghiul acetabular mai mare de 36 grade, vârsta egală sau mai mare de 4 luni.
6. Harris consideră că hamul nu poate fi aplicat la copiii peste 8 luni. Metoda trebuie abandonată în favoarea altei metode dacă peste 2-4 săptămâni abducţia nu este suficientă pentru obţinerea reducţiei.

Complicaţiile la metoda Pavlik:

1. Necroza, aşa-zisă osteohondrită postreducţională – 0-22%. Factorii care pot duce la această complicaţie: hiperflexie peste 90 grade, limitarea abducţiei pasive, gravitatea luxaţiei, tratament peste 3 săptămâni pe un şold luxat. A fost raportat un caz de necroză pe partea sănătoasă opusă.
2. Touzet în publicaţiile sale comunică despre pareză sau paralizia cvadricipitală, care este considerată ca urmare a compresiei nervului femural în poziţia de hiperflexie. Mafalda şi Filippe au apreciat 5% de paralizii.
3. Luxaţie inferioară sau obturatorie poate fi provocată de hiperflexia în şold,
4. Contractură de fascia latae.
5. Retracţia ishiojambilieră
6. Instabilitate internă de genunchi
7. Un caz ieşit din comun – paralizia plexului brahial la un copil supraponderal.

8. Leziuni cutanate.
9. Decentrarea femurului (conform datelor radiologice)
10. Reluxaţie.

Rezultatele tratamentului conform metodei Pavlik. Pavlik a obţinut reducerea luxaţiei în 84,8 cazuri. În multe publicaţii reducerea cu succes în 77% până la 100%, cu majoritatea între 90-99%. Pe o durată îndelungată rezultatele au foat studiate peste 10 şi peste 20 ani. În studiul Fujoka la 20-28 ani după tratament 70% de şolduri se dezvoltau normal.

Hamul Scott a fost folosit în Franţa de B.Courtois din 1976. Cu această metodă au fost tratate 144 şolduri luxate şi subluxate. Autorul a constatat 12 eşecuri (8%), 13 necroze de cap femural (9%), 4 (2%) nu s-au supus tratamentului dat, 10 paralizii femurale (7%). Cercetarea a 84 r-me peste 2 ani după tratament a arătat dezvoltare normală în 58% cazuri.

Atela Pierre Petit descrisă în 1950, atelă din material plastic, aplicată pe ambele membre inferioare, circular, fixând glezna şi genunchiul (la sugari 90°, 40° la copii mai mari) asigurând o abducţie mobilă, dar fără a depăşi 45°, rotaţie internă reglată cu o bară metalică. Necroze postreducţionale apreciate în 3,5 %. Perioada de reducere a luxaţiei este de 8-45 zile, în mediu 18 zile. Examen radiologic se recomandă săptămânal. Durata de stabilizare este de 4 luni. 7,8% de luxaţii nu au fost posibil de redus. Indicaţii către această metodă – copiii în vârstă de peste 4 luni cu luxaţii sau subluxaţii, care nu sunt fixate în poziţie înaltă.

Atela von Rosen, aplicată din 1956, foarte răspândită în ţările scandinave. Este o atelă din aluminiu, acoperită cu cauciuc. Fixarea se efectuează în poziţie de flexie şi abducţie în şold, folosită la nou-născuţi. Autorii propun o schemă de tratament ambultor, utilizată pâna la mersul copilului.

Algoritme de tratament în dependenţă de vârsta copilului şi gradul patologiei.

În **perioada de nou-născut**, când sunt date clinice suspecte sau factori de risc:

1. înfăşare pe larg
2. şold luxabil – se tratează ca instabilitate până la normalizarea datelor clinice şi ecografice sau r-ce la 4 luni. Majoritatea instabilităţilor se rezolvă spontan.
3. Şold luxat reductibil trebuie tratat urgent (ortopedie urgentă). Se foloseşte înfăşat în flexie, abducţie strictă sau hamul Pavlic. Tratamentul se prelungeşte până la normalizarea ecografică sau r-gică la 4 luni.
4. Şold instabil displazic sau persistent instabil după o săptămână de tratament cu pantalon de abducţie, sau persistenţa retracţiei adductorilor – metoda Pavlik.
5. Şold luxat ireductibil – metoda Pavlik cu multă prudenţă. După vârsta de 3 luni – tracţie cutanată.
6. Şold de risc netratat, dar relevant pe neaşteptate clinic, ecografic, r-logic la 4 luni.

Vârsta de 1-2 luni:

1. Şoldul rămâne instabil sau luxat – tratament în hamul Pavlik.
2. Şoldul cu risc displazic la ecografie – tratament în hamul Pavlik

Vârsta de 3-6 luni (şold luxat şi subluxat)

Se foloseşte metoda Pavlik, atela Petit. Tratamentul durează până la normalizarea indicilor radiologici ai şoldului sau până la debutul mersului copilului.

Vârsta de 6 luni – 1 an. Mai frecvent se renunţă la tratament ambulator.

Un şold displazic **nu evoluează** spre luxaţie. În caz de eşec de reducere a luxaţiei prin o metodă ambulator este preferabil de folosit metoda de tracţie pentru evitarea multiplilor factori provocatori de necroză. Semne de necroză a capului femurului pot apărea peste un an, displazia poate surveni la un şold morfologic normal la 2 sau 3 ani.

Concluzii.

1. Tratamentul luxaţiei de şold este dificil şi în caz de o conduită rău aleasă poate provoca necroze cu sechele definitive.
2. Se cunosc şi se folosesc de peste 40 ani multiple aparataje şi dispozitive – toate cu scopul de obţinere a poziţiei de recentrare de şold.
3. Metoda de tratament aleasă a luxaţiei de şold nu trebuie să provoace durere copilului.
4. Fiecare metodă de tratament are indicaţiile precise, necesită cunoaşterea metodologiei de aplicare şi a consecinţelor posibile.
5. În toate cazurile, reducerea progresivă prin tracţie continuă rămâne metoda de referinţă pentru luxaţiile de şold diagnosticate tardiv şi eşecuri de tratament.

BIBLIOGRAFIE

1. **Fenoll B., Senah C., Chapuis M.** *La luxation congenitale de la hanche.* Sauramps medical, 2006, 300p.
2. **Goţia D.** *Patologia ortopedică a şoldului la copil*. Ed. „Gr.Popa" UMF Iaşi, 2005, 415p.
3. **Morin Cr., Bisogno J.** *Treatment of late presenting developmental dislocation of the hip*. Jouranal of Children s Orthopaedics, V.5, N4, 2011, p.251-260.
4. **Rick H., Heeres M., Vitbreuc M.** *Diagnosis and treatment of developmental dislocation of the hip*. Jouranal of Children s Orthopaedics, V.5, N4, 2011, p.267-271.
5. **Terjessen T.** *Rezidual hip displasia risk for osteoarthritis.* Jouranal of Children s Orthopaedics, V.6, N6, 2011, p.425-431.
5. **Tshauner Ch., Furntrath F.** *Developmental displasia of the hip*. Jouranal of Children s Orthopaedics, V.5, N6, 2011, p.415-424.

Stati L.

LEZIUNILE OBSTETRICALE LA NOU-NĂSCUT

Catedra Chirurgie, Ortopedie şi Anesteziologie Pediatrică, USMF „Nicolae Testemiţanu”
(Şef catedră – Eva Gudumac, academician al AŞ a RM, Om emerit, dr.hab. în med., profesor universitar).

Summary

OBSTETRICAL TRAUMA IN NEWBORNS

The study includes data on obstetric trauma and neonatal orthopedic treatment of 71 children of early age which were performed in the Clinic of Orthopaedics and Traumatology of the USMF "Nicolae Testemiţanu" during the 2001-2011 period of years.

Резюме

АКУШЕРСКИЕ ТРАВМЫ НОВОРОЖДЕННОГО

Исследование включает данные об акушерских травмах новорожденного и ортопедическом лечении которые проводились в Клинике Ортопедии и Травматологии ГУМФ им. Николая Тестемицану в течение 2001-2011 года у 71 детей раннего возраста.

Introducere. Traumatismele obstetricale reprezintă o parte importantă a patologiei perinatale, puţinele studii publicate în literatura de specialitate citând o incidenţă de 2-7/1000 naşteri cu feţi vii.

Aceste date se referă însă doar la traumatismele obstetricale majore, dacă se iau în calcul şi traumatismele minore, incidenţa creşte foarte mare. Din datele OMS rezultă că traumatismul la naştere reprezintă a 4-a cauză de morbiditate neonatală şi 5-8/100000 decese se produc secundar traumatismului obstetrical. Nu există date referitoare la incidenţa sechelelor secundare traumatismului la naştere dar se pare că ele nu sunt rare şi nici lipsite de implicaţii serioase ulterioare. Din nefericire aceste traumatisme sunt frecvent subraportate (mai ales cele minore) sau greşit diagnosticate.

Traumatismele obstetricale ale bebeluşului care pot apărea la naştere sunt adesea imprevizibile şi au la bază mai multe cauze. Ele sunt considerate accidente şi se caracterizează prin ansamblul de manifestări morbide la copil în timpul travaliului sau naşterii propriu-zise. Ele apar în urma agresiunilor fizice sau hipoxice de la naştere şi pot avea repercusiuni grave asupra dezvoltării şi creşterii lui.

Material şi metode. În perioada anilor 2001-2011 în Clinica de Ortopedie şi Traumatologie USMF „Nicolae Testemiţanu” şi secţia de noi-născuţi din cadrul Centrului Naţional Ştiinţifico-practic de Chirurgie Pediatrică „Natalia Gheorghiu”, sau tratat conservator ortopedic 71 copii cu leziuni obstetricale cu vîstră de la 3-20 zile, inclusiv băieţei 42, fetiţe 29.

Analizând datele anamnestice s-a evidenţiat că cauzele traumatismului obstetrical la nou-născut la naştere sa produs după:

- travaliu prelungit;
- macrosomia (greutate mare a copilului la naştere);
- extracţia dificilă a fătului (trecerea cu dificultate prin canalul de naştere);
- naşterea prin cezariană (prin intervenţiile instrumentale forceps).

Cercetînd clinic şi radiologic copii în cauză sa determinat că fractura de claviculă - 32 copii

- fractura de humerus - 7 copii
- fractura de femur - 23 copii
- leziunea obstetricală plexului brahial - 9 copii

Rezultate şi discuţii. Reieşind din partea practică şi mecanismul de producere a fracturii clavicula se fracturează cel mai frecvent (reprezintă 92,4% din toate fracturile obstetricale).

La cercetarea clinică tabloul clinic adesea este sărac, prezenţa crepitaţiilor, edeme si eventual o reducere a mişcărilor membrului superior , copilul rareori plânge mai tare ca ceilalţi, atrage atenţia tumefacţia fosei supra-claviculare. Copii daţi au necesitat o imobilizare provizorie cu mâna pe torace, ce duce la reducerea durerilor, timp de 7-10 zile, ţinînd cont că la a treia zi calusul începe să se formeze, este evident la 7 zile şi suficient de solid la a 10-a zi. Nu este nevoie de reducere ortopedică indiferent de gradul deplasării.

La copii cu fractură de humerus, fracturile sau produs de obicei în naşterile pelviene; copii prezentau: mişcări reduse ale membrului afectat, mobilitate anormală cu întreruperea continuităţii osoase, crepitaţii şi tumefacţie, dureri la mobilizare (copilul plânge) ;

În naşteri laborioase fracturile au trecut neobservate, fiind subperiostale sau „în lemn verde”. Fracturile diagnosticate diafizare ale humerusului sau produs de obicei la nivelul şanţului de torsiune, motiv pentru care au fost asociate cu leziune de nerv radial, mâna având aspect de gât de lebădă.

Copii cu fractură de humerus la orice nivel cu diverse deplasări au necesitat tratament ortopedic ce constă în imobilizare provizorie, pansament moale Dezo, pe o durată 14-18 zile. Ţinînd cont de eventualele angulaţii persistente după consolidarea focarului de fractură se vor modela prin creşte în următorii ani.

La copii cu fractura diafizară a femurului a fost diagnosticată mai frecvent în treimea proximală, în tabloul clinic copii prezintă un aspect de pseudo paralizie a membrul inferior.

La inspecţie regiunii coapsei, frapează în primul rând deformarea axei femurului cu vârful unghiului orientat antero-extern. Impotenţa funcţională era

complectă, coapsa lezată se prezintă scurtată comparativ cu cea sănătoasă, fie prin angularea fragmentelor, fie prin încălecarea lor. Tumefierea regională a coapsei şi mobilitatea anormală permitea suspecţia diagnosticului care era confirmată de examenul radiologic în 2 incidenţe ce precizează prezenţa fracturii, sediul, traiectul şi deplasarea fragmentelor. Aceşti copii au necesitat tratamentul ortopedic ce constă în tracţiune cutanată la Zenit timp de 18-21 zile, în care se produce consolidarea fragmentelor fracturate.

O deosebită atenţie a fost acordată la copii ce au fost născuţi sub acţiunea unei naşteri laborioase sau a manevrelor efectuate de a extrage fătul ce au produs elongarea nervilor plexului brahial. Copii în cauză au fost supravegheaţi de medicul neonatolog, neurolog, ortoped, se caracterizau ca un sindrom de neuron motor periferic asociat cu tulburări de sensibilitate, care comandă mişcările membrului superior şi atunci mâna stă imobilă, dea lungul corpului şi faţa palmei în jos.

Diagnosticul:

1. ***Paralizia branhiala proximală (Duchenne Erb)*** prin lezarea rădăcinilor nervoase C5-C6;
2. ***Paralizia brahiala distală (Dejenne Klumpke)*** prin lezarea rădăcinilor nervoase C7-T1;
3. ***Paralizia brahială totală (Erb-Klumpke)*** presupune lezarea tuturor rădăcinilor plexului brahial;

Copii au fost trataţi conservator, ortopedic şi medicamentos.

Tratamentul ortopedic a cunoscut perioade succesive în evoluţia sa, oglindite în diversele poziţii de imobilizare.

Iniţial bolnavii sau mobilizat în atele gipsate toroco-brahiale, în abducţie de 90 ^{o}, rotaţie externă, cu cotul flectat la 90 ^{o}, antebraţul vertical şi în supinaţie, în primele luni de viaţă. După vârsta de o săptămână sa asociat fizioterapia şi tratamentul cu medicamente trofice ale sistemului nervos.

După externarea acestor copii cu patologia în cauză au fost date recomandări că fiziokinetoterapia este de o importanţă primordială în recuperarea paraliziei obstetricale de plex brahial ducând la obţinerea unor rezultate pozitive dacă este dozată corespunzător şi dacă este însoţită de folosirea ortezelor.

Concluzii.

1. Copii cu leziuni obstetricale necesită asistenţă medicală urgentă si supraveghere în secţie specializată.
2. Tratamentul ortopedic adecvat pentru fracturile obstetricale ne permite să obţinem rezultate bune la distanţă.
3. Paralizia plexului brahial prezintă o leziune gravă a locomotorului cu risc înalt de invalidizare.

BIBLIOGRAFIA

1. **Papilean V.** Anatomia omului vol. I, Editura Medicală, Bucureşti, 1991, 61-63, 131-134.
2. **Antonescu D.M.** Patologia Aparatului Locomotor, vol. II, Editura Medicală, Bucureşti, 2006.
3. **Goţia D.G.** Ortopedia şi Traumatologia Pediatrică, Editura Medicală, Iaşi, 2001.
4. **Jianu M.** Patologia Ortopedică a copilului, Editura Medicală, Bucureşti, 2003.

Romaşco Iu.

TRATAMENTUL CHIRURGICAL AL FRACTURILOR COMINUTIVE ALE OSULUI HUMERAL LA ADOLESCENŢI

IMSPSCMC V. Ignatenco

Summary

SURGICAL TREATMENT OF THE COMMINUTED FRACTURES OF THE HUMERAL BONE IN ADOLESCENTS

Comminuted fractures in pediatrics are the most difficult ones. Treatment is surgical: osteosyntesis with screws and needles.

Резюме

ХИРУРГИЧЕСКОЕ ЛЕЧЕНИЕ ОСКОЛЬЧАТЫХ ПЕРЕЛОМОВ ДИСТАЛЬНОГО ОТДЕЛА ПЛЕЧА У ПОДРОСТКОВ

Оскольчатые переломы дистального отдела плеча являются тяжелым повреждением, хирургическое лечение которых представляет определенные трудности и требующее особого внимания.

Introducere. Fracturile osului humeral constituie 7% din numărul total fracturilor a sistemul osteo-articular. În articolul prezent sunt descrise 3 cazuri de fracturi a osului humeral la copii de vârsta adolescentă, care au fost trataţi chirurgical la noi în secţie pe parcursul ultimilor 2 ani.

Material şi metode. Atenţia noastră prezintă 3 cazuri, copiii care au fost supuşi intervenţiei chirurgicale în secţie. Pacienţii sunt adolescenţi, cu vârsta cuprinsă între 16-18 ani cu o complecţie atletică care au obţinut trauma în timpul practicării sportului. Pacienţii au fost internaţi în mod urgent şi pînă la operaţie se aflau la tracţie scheletară. În perioada aflării la tracţie scheletară sa efectuat radiografie de control la care sa apreciat menţinerea deplasării fragmentelor (fig. 5).

Radiografiile a 2 pacienţi au fost consultate de către D-l prof. Moroz P.T, care a recomandat repoziţia deschisă şi osteosinteza fragmentelor cu broşe sau cu broşe şi şurub. Pacientul B. fig. 1 şi 2 a fost efectuată repoziţia deschisă prin 2 incizii după Alonso-Laims cu fixarea fragmentelor cu broşe, toate broşele în afară de 2 broşe distale sunt ascunse sub piele, capetele broşelor distale sunt scoase în exterior. Pacientul S., fig. 3 şi 4 a fost efectuată ostiosinteză combinată cu fixarea cu broşe şi şuruburi. Pacientul P., fig. 5 şi 6 a fost efectuat osteosinteză prin fixare cu şuruburi. Pacienţii S. şi P., au fost operaţi prin incizie laterală. În toate cazurile fragmentele libere sa fixat de fragmentele centrale, apoi care sa efectuat repoziția de bază a fragmentelor cu fixarea ulterioară. Perioada post-operatorie fără complicaţii, funcţia nervului radial după intervenţie chirurgicală a fost păstrată. Timp de 5 zile după intervenţie chirurgicală pacienţii au primit antibioterapie, 3 zile preparate antiinflamatorii, 5 zile magnitoterapia, plăgile au fost cicatrizate primar. Imobilizarea cu longetă gipsată pâna la umărul sănătos, care a fost întărită circular la externare. Timpul imobilizării 8 săptămîni. De la data intervenţiei chirurgicale, după înlăturarea gipsului, control radiologic, pe bandaj triunghiular, înlăturarea broşelor externe, reabilitarea mişcărilor în articulaţia cubitală. Toate fixatoarele au fost inlăturate complet peste 6 luni după intervenţie chirurgicală.

Discuţii: Fracturile cominutive humerale la copii sunt complicate din punct de vedere a alegerii metodei de tratament. Bauman (Worlock şi Colton 1987) recomandă tracţia scheletară de şurub trecut prin olecranon; Weber recomandă repoziţia deschisă şi osteosinteză cu placă metalică. Am propus atenţiei acestea cazuri în care noi am obţinut rezultat satisfîcător. La vărsta fragilă tactica de tratament a fracturii osului humeral este clara, aceasta este o metodă conservativă, tracţie scheletară sau tratament chirurgical, osteosinteza cu broşe. În ultimul timp s-a mărit vârsta copiilor trataţi la noi în clinică până la 18 ani. Aceasta grupă de adolescenţi de la 16 până la 18 ani reprezintă unele greutăţi în tactica tratamentului.

Concluzii.

1. Fracturile aşchiate a humerusului prezintă greutăţi în stabilirea metodei chirurgicale.
2. Utilizarea a două incizii contribuie la repoziţia mai adecvată a fracturilor de acest gen.
3. Osteosinteză combinată este cel mai bună metodă de tratament a fracturii aşchiate a humerusului.
4. Imobilizarea îndelungată la copii până la 18 ani nu contribuie la contractura rezistentă în articulaţii.

Fig.1.

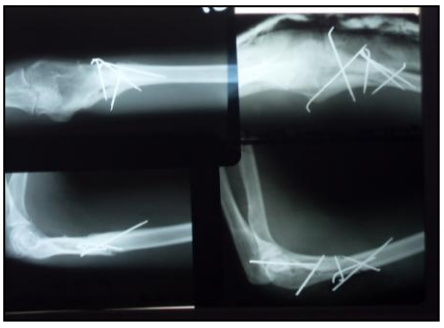

Fig.2.

Fig.3.

Fig.4.

Fig.5.

Fig.6.

BIBLIOGRAFIA

1. **Tachdjian M.O.** Pediatric orthopedics. IV edition, Saunders, 2008,p.2491-2536.
2. **Мороз П.Ф.** Хирургическое лечение повреждений локтевого сустава у детей. Ортопедия,травматология и протезирование 2002, №4 , с28-32.

Rusu Elena

TRATAMENTUL ORTOPEDIC IN MALFORMATIA CONGENITALA LUXANTA DE SOLD LA COPII PINA LA 1AN

Centrul medical de familie №12. AMT Râşcani or. Chişinău

Summary

THE CONSERVATIVE TREATMENT OF AN INNATE DISPLACING OF PELVIS-HIP JOINT AT THE CHILDREN BEFORE 1 YEAR

The conservative treatment of an innate displacing of pelvis - hip joint in children manages in 99% of the events under early – commenced treatment.

Depending of degree clinical and X-ray alterations, age child, methodology of the treatment is changed: medical gymnastics, differentiation massage, position abduction, Pawlik's stirrups, splint of Vilensky, gypsum devices or their combinations.

Резюме

КОНСЕРВАТИВНОЕ ЛЕЧЕНИЕ ВРОЖДЁННОГО ВЫВИХА БЕДРА У ДЕТЕЙ ДО 1 ГОДА

Консервативное лечение врождённого вывиха бедра и дисплазии тазобедренного сустава при раннем выявлении и рано начатом лечении приводит к полному излечению в 99% случаев.

Степень патологических клинических и рентгенологических изменений в суставе, возраст ребёнка определяют выбор методов лечения: лечебная гимнастика, массаж, положения отведения в тазобедренных суставов, стремена Павлика, шина Виленского, гипсовый аппарат по Ланге или их сочетание на разных этапах лечения.

Actualitatea. Tratamentul malformaţiei luxante congenitale de sold este adaptat in funcţie de gradul de oblicitate a cotilului, gradul de deplasare a capului femoral, contractura aductorilor si flexorilor sau hiperlaxitatea acestora [1, 2, 3].

Material si metode. În perioada anilor 2006-2010 s-au aflat la evidenta si s-au tratat ortopedic 204 copii cu malformaţie congenitala luxanta de sold. După vârsta, la care a fost depistata patologia, copii s-au repartizat in urmatorul mod: la maternitate-31 de copii, 1-3 luni-139 de copii, 3-6 luni – 21 de copii, 6-10 luni-13 copii. Dupa sex: fetite – 182(89,1%), baietei – 20(9,9%).

După gradul modificărilor clinice si radiologice lotul s-a împărţit in 3 grupuri: luxatie congenitala de sold – 22 de copii, subluxatie de sold – 37de copii si displazie coxofemurala 145 de copii. Patologia a fost bilaterala in 168 (82,3%) de cazuri, unilaterala in 36(17,7%) de cazuri, pe stânga – 25 de cazuri, pe dreapta 11 cazuri.

La copiii până la vârsta de 6 luni cu redoare a aductorilor si flexorilor, unghiul acetabular mai mare de 30 grade, or aceştia au constituit majoritatea lotului 168 (82%) de copii tratamentul a fost început cu hamul Pawlik. După înlăturarea contracturii tratamentul a continuat cu atela Vilensky in 128 de cazuri. 40 de copii s-au tratat doar cu hamul Pawlik pina la finisarea tratamentului. La copiii cu unghiul acetabular pina la 30-31grade a fost indicat tratamentul functional: gimnastica medicala, masaj, infasarea in pozitie de abductie-23 de copii. La copii cu hiperlaxitate generalizata tratamentul a fost început cu atela

Vilensky in 10 cazuri. In situaţia aceasta tratamentul cu hamul Pawlik nu este indicat.

Din grupul de copii, la care patologia a fost depistata după 6 luni la 6 copii după tratamentul cu atela Vilensky a fost aplicat aparatul gipsat după Lange timp de 2.5-3 luni. Nu a reuşit tratamentul ortopedic in 2 cazuri.

Concluzie. Tratamentul ortopedic al malformaţiilor congenitale luxante de sold depistate precoce reuşeşte in 99%. In funcţie de gradul modificărilor clinice si radiologice, vârsta copilului metoda tratamentului este diferita: gimnastica medicala, masaj, poziţia de abducţie, hamul Pawlik, atela Vilensky, aparat gipsat după Lange sau combinarea acestor metode.

BIBLIOGRAGIA

1. **Sandrosean Argentina.** Patologia soldului la copiii cu malformaţii multiple ale locomotorului. Materialele congresului VI al ortopezilor-traumatologilor din Republica Moldova, 2006, p.46.
2. **Jianu Mihai, Zamfir Tudor.** Luxatie congenitala de şold. Bucureşti, 1995, 113 p.
3. **Отто Барта.** Врождённый вывих бедра и его раннее консервативное лечение Будапешт, 1972, 209 p.

Tun P., Peşterău V.

EXPERIENŢA NOASTRĂ ÎN TRATAMENTUL CHIRURGICAL AL FRACTURILOR LA COPII

IMSP Spitalul raional Ştefan Vodă

Summary

THE EXPERIENCE OF SURGICAL TREATMENT OF THE FRACTURES IN CHILDREN

Our experience in surgical treatment of the fractures of children includes a number of 189 patients operated between 2006 and 2010 years with the application of the osteosynthesis spokes, bolds in the bones inside. The results are good in 87% cases and satisfactory in 13% cases.

Резюме

ХИРУРГИЧЕСКОЕ ЛЕЧЕНИЯ ПЕРЕЛОМОВ У ДЕТЕЙ

Наш опыт включает 189 детей, оперированных с различными переломами опорно – двигательного аппарата с 2006 по 2010 годы. Были использованы остеосинтез костных отломков спицами, интрамедулярная фиксация штифтами, шурупы. Результаты в 87% случаев – хорошие, в 13% случаев - удовлетворительные.

Introducere. După datele statistice din ultimii ani, rămâne în creştere incidenţa traumatismelor la copii. Dintre toate fracturile aparatului locomotor la copii fracturile membrului superior constituie 70 – 90%. În tratamentul fracturilor la copii predomină cel ortopedic (fracturile simple fără deplasare, fracturile diafizare oblice, spiroidale de humerus, femur, tibie, fracturile superiostale etc.).

Fracturile deschise, fracturile cu dereglări neuro-vasculare, fracturile intraarticulare cu deplasări etc. necesită tratament chirurgical cu adaptarea perfectă a fragmentelor, osteosinteză fină relativ stabilă, şi respectarea unei tehnici chirurgicale cruţătoare.

Material şi metode. Pe parcursul anilor 2006 – 2010 în secţia traumatologie a IMSP Spitalul raional Ştefan Vodă s-au tratat chirurgical 189 copii cu vârsta de la 2 pînă la 18 ani, cu diferite fracturi ale locomotorului. În stabilirea indicaţiilor către osteosinteză deschisă a fracturilor şi a metodei de fixare s-au luat în consideraţie tipul, traiectul fracturii, vârsta copilului, starea tegumentelor şi ţesuturilor moi, neeficacitatea reducerii ortopedice, cât şi indicaţiile absolute către tratament chirurgical (fracturile deschise, fracturile cu neuro-vasculare, fracturile intraarticulare cu deplasări etc.).

Tratamentul chirurgical al leziunilor s-a efectuat prin aplicarea abordurilor chirurgicale fiziologic argumentate (după P. Moroz, V. Ciaklin, Kuzmin-Paier), atârnarea delicată faţă de ţesuturi, restituirea structurilor lezate, repoziţia perfectă a fragmentelor şi fixarea cu mijloace fine (broşe Kirshner, broşe Ilizarov, cuie Bogdanov, şurupuri).

- În fracturile metafizare proximale şi diafizare de humerus s-a utilizat osteosinteza cu 3-4 broşe încrucişate – în 23 cazuri. *Caz clinic* (Fig.1):
- În fracturile complicate metafizare distale de humerus a fost efectuată repoziţia deschisă a fragmentelor după metoda P. Moroz şi fixarea cu broşe introduse din partea laterală şi medială cu traversare mai sus de fosa olecrani pînă la corticala opusă – în 17 cazuri. *Caz clinic* (Fig.2) *:*
- În fracturile epicondilului medial humeri de gradele II – IV după Watson – Jones a fost efectuată osteosinteza cu 2-3 broşe Kirshner din abord medial cu protejarea nervului ulnar – în 19 cazuri.
- În fracturile de capitel humeral care se atârnă la fracturi de tip IV Salter- Harris a fost utilizată osteosinteza deschisă din abord lateral cu 2-3 broşe Kirshner - la 14 copii. *Caz clinic* (Fig.3)*:*

- În fracturile de olecranon cu dereglarea aparatului extenzor a fost utilizată osteosinteza deschisă cu 2-3 broşe încrucişate – în 10 cazuri, în alte 4 cazuri – adăugător cu şurub
- În fracturile de claviculă a fost efectuată fixarea centromedulară cu broşă Ilizarov, adăugător cu 2-3 broşe, după caz - în 12 cazuri
- În fracturile diafizare de antebraţ s-a utilizat osteosinteza centromedulară antegradă cu cui Bogdanov, broşă Ilizarov, adăugător cu 2-3 broşe sau şurub – în 31 cazuri
- În fracturile diafizare de femur s-a utilizat osteosinteza centromedulară antegradă cu cui Bogdanov, broşă Ilizarov, adăugător cu 2-3 broşe încrucişate – în 17 cazuri. *Caz clinic* (Fig.4) *:*
- În fracturile metadiafizare de tibie s-a utilizat osteosinteza cu şuruburi şi broşe – la 16 copii. *Caz clinic* (Fig.5)*:*
- În fracturile diafizare inchise şi deschise de tibie s-a utilizat osteosinteza extrafocară cu aparatul Ilizarov – la 12 copii
- În fracturile de os talar s-a utilizat osteosinteza cu şuruburi şi broşe – la 1 copil (Fig.6):
- În fractura eminenţei intercondiliene de tibie s-a utilizat osteosinteza cu sutură sintetică - la 1 copil.

Rezultate. Aprecierea rezultatelor tratamentului chirurgical s-a efectuat conform datelor clinico – radiologice. Rezultat bun considerăm în cazurile cu restabilirea completă a funcţiei membrului afectat, fără dereglări axiale şi un calos bun confirmat radiologic în termenii rezonabili pentru leziunea dată.

În studiul nostru în 87% cazuri au fost obţinute rezultate bune. Rezultate satisfăcătoare au fost apreciate la copii cu limitare de funcţie, însă fără dereglări axiale : în studiul nostru - 13% cazuri.

Rezultate nesatisfăcătoare au fost considerate la copii cu consolidarea vicioasă, deformităţi axiale, redori pronunţate, pseudoartroze: în studiul nostru nu s-au înregistrat.

S-au înregistrat complicaţii postoperarii la 12 copii (6,3%) : necroză marginală a plăgii – în 4 cazuri (2,1%), inflamaţie în jurul broşelor aparatului Ilizarov – în 6 cazuri (3,1%), osteită posttraumatică a tibiei după fractură deschisă - în 2 cazuri (1,01%).

Concluzii.

1. Tratamentul chirurgical al fracturilor diafizare la copii trebuie de efectuat la indicaţii absolute, cu mijloace fine, care permit obţinerea fixării relativ stabile, fără a deperiosta osul şi fără a traumatiza endostul.
2. Folosirea imobilizării gipsate după osteosinteză este obligatorie şi nu prezintă pericol în privinţa redorilor.
3. Osteosinteza deschisă centromedulară în fracturile diafizare de radius, femur este necesar de efectuat prin metoda antegradă pentru evitarea traumatizării zonelor fizare şi articulaţiilor.
4. În fracturile deschise, închise a tibiei osteosinteza extrafocară cu aparat Ilizarov este indicată şi uşor realizabilă.
5. Fracturile intraarticulare cu deplasări a fragmentelor au indicaţii absolute către tratament chirurgical şi necesită reducere perfectă, fixare fină cu broşe, atârnare delicată faţă de ţesuturile paraarticulare şi tehnică chirurgicală adecvată.

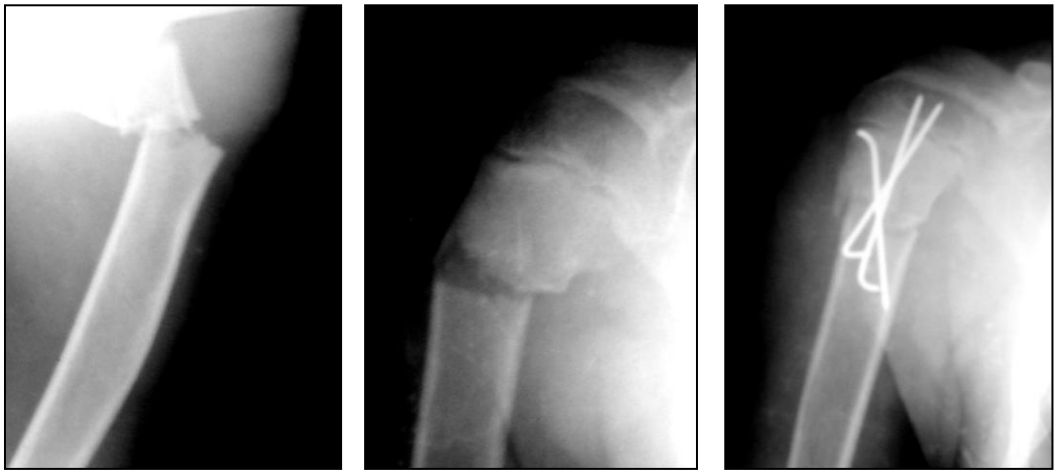

Fig. 1.

Fig.2.

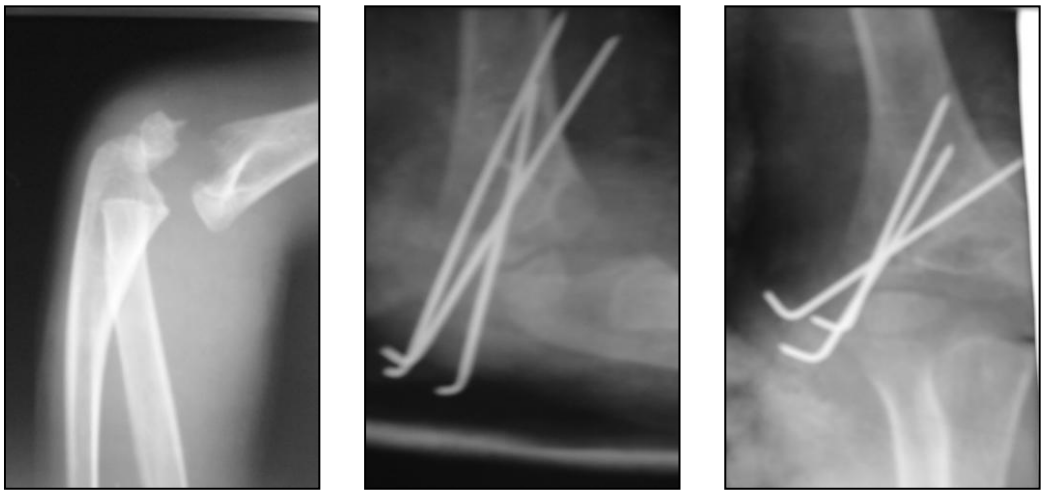

Fig.3.

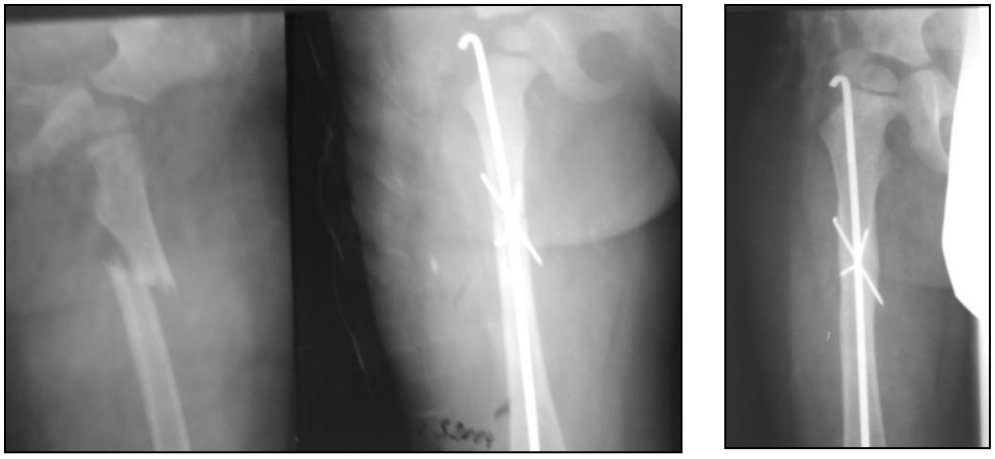

Fig.4.

Fig.5.

Fig. 6.

BIBLIOGRAFIA

1. **Мороз П.Ф.** Хирургическое лечение сложных чрезмышелковых переломов плечевой кости у детей. Кишинев, «Штиинца», 1987.
2. **Мюллер М.Е., Альговер М., Шнайдер П.** Руководство по внутреннему остеосинтезу. Ad marginem, Москва, 1996.
3. **Ткаченко С.С.** Остеосинтез. Ленинград, «Медицина», 1987.
4. **Ilizarov G.A.** Transosseous osteosynthesis. Berlin, 1992.

Tun P., Peşterău V.

ASISTENŢA ORTOPED – TRAUMATOLOGICĂ PEDIATRICĂ A RAIONULUI ŞTEFAN VODĂ PE ANII 2006 – 2010

IMSP Spitalul raional Ştefan Vodă

Summary

THE PEDIATRIC ORTHOPEDIC AND TRAMATOLOGIC CARE IN THE STEFAN VODA DISTRICT DURING IN THE 2006 – 2010 YEARS

The basic analyze of the statistics indexes of the pediatric ortopedic– traumatologic care in Stefan Voda district in 2006 – 2010 years, demonstrates an increasing of traumatic incidents and primary disablement of the children and an easily reducing of the pathological – ortopedic incidents.

Резюме

ОРТОПЕДИЧЕСКАЯ И ТРАВМАТОЛОГИЧЕСКАЯ ПОМОЩЬ ДЕТЯМ В РАЙОНЕ ШТЕФАН ВОДЭ НА ПРОТЯЖЕНИИ 2006-2010 гг.

Анализ основных показателей ортопед – травматологической службы района Штефан Водэ за период с 2006 по 2010 годы показывает рост количества детей с травмами и рост заболеваемости ортопедическими болезнями и соответственно рост первичной инвалидности.

Asistenţa ortoped – traumatologică pediatrică în raionul Ştefan Vodă este acordată de medicul ortoped-traumatolog pediatru în secţia consultativă şi în secţia traumatologică amplasată la etajul 2 a spitalului raional, pe 25 de paturi.

Populaţia raionului Ştefan Vodă constituie 72.337, dintre care copii 16.400.

INDICII DEMOGRAFICI

Indicii	2006	2007	2008	2009	2010
Natalitatea	11,4	12,1	11,3	10,8	9,8
Mortalitatea generală	13,0	12,7	12,3	11,5	13,1
Mortalitatea infantilă	14,3	12,5	15,9	8,4	8,4
Sporul natural	- 1,6	- 0,6	- 1,1	- 0,7	- 3,3

INCIDENŢA TRAUMATOLOGICĂ ŞI ORTOPEDICĂ

Indicii	2006	2007	2008	2009	2010
Incidenţa traumatismelor	108,6	79,2	98,2	79,6	100,1
Incidenţa patologiilor ortopedice	12,6	8,7	56,4	15,8	10,9
Numărul de vizite	3091	3556	3798	2392	3321

INVALIDITATEA PRIMARĂ

Indicii	2006	2007	2008	2009	2010
Traume	0,7	0,5	1,5	1,5	0,6
Afecţiuni osteoarticulare	4,2	4,0	6,0	7,5	7,0

EVIDENŢA DISPANSERICĂ

Indicii	2006	2007	2008	2009	2010
Invalid gr.I	11	11	12	13	11
Invalid gr.II	28	37	35	38	35
Invalid gr.III	5	5	4	8	4
TOTAL	**42**	**53**	**51**	**59**	**50**
Ostiomielită	3	4	5	3	3
Picior strâmb congenital	6	6	6	3	2
Anomalia membrelor	6	7	7	5	4
Displazii coxo-femurale	10	16	15	22	20
Maladia Pertes	4	7	5	4	3
Condrodisplazie	5	5	5	6	3
Deformităţi a membrelor inferioare	1	2	1	1	3
Scolioză	3	5	6	9	6
Alte patologii	4	1	1	6	6

ASISTENŢA CHIRURGICALĂ A COPIILOR

Denumirea operaţiei	2006	2007	2008	2009	2010
Osteosinteza claviculei	3	2	2	3	2
Osteosinteza humerusului cu broşe	6	4	5	4	4
Osteosinteza olicranonului	4	2	3	2	3
Osteosinteza fracturilor transcondiliene a humerusului	5	4	3	2	3
Osteosinteza fracturilor capitulum humeri	4	3	3	2	2
Osteosinteza oaselor antebraţului cui Bogdanov şi broşe	7	5	6	6	7
Osteosinteza fracturilor epicondilului medial humeri	5	4	3	4	3
Osteosinteza femurului centromedular şi broşe	4	3	4	3	3
Osteosinteza fracturilor gambei cu aparatul Ilizarov	5	4	4	5	6
Osteosinteza tibiei cu broşe şi şuruburi	4	2	3	4	3
Prelucrarea prim-chirurgicală a plăcilor cu sutură de tendoane	6	5	6	6	5
Higrome (chist Becher)	1	2	4	3	2
TOTAL	**54**	**40**	**46**	**44**	**43**

Concluzii. Analiza indicilor de bază a serviciului ortoped – traumatologic pediatric a IMSP Spitalul raional Ştefan Vodă pe anii 2006 – 2010 demonstrează o creştere a incidenţei traumatismelor şi a invalidităţii primare ale consecinţelor traumatismelor, o descreştere a incidenţei patologiilor ortopedice şi o creştere a invalidităţii primare cu afecţiuni osteo-articulare.

Plămădeală V.

SINDROMUL TUNELULUI CUBITAL ÎN SINOSTOZA RADIO-ULNARĂ

- Caz clinic -

IMSP SCMC “V. Ignatenco”

Summary

CUBITAL TUNNEL SYNDROME IN THE RADIO-ULNAR SYNOSTOSIS

Radio-ulnar synostosis is a serious orthopedic pathology. In our case synostosis followed with a cubital tunnel syndrome as a result of elbow dysfunction. Treatment of this pathology is only surgical. Result is very good.

Резюме

СИНДРОМОМ КУБИТАЛЬНОГО КАНАЛА ПРИ РАДИО-УЛЬНАРНОМ СИНОСТОЗЕ

Радио-ульнарный синостоз является серьезной ортопедической патологией. В нашем случае синостоз сопровождался синдромом кубитального канала. Лечение в подобных случаях только хирургическое. Результат положительный.

Introducere. Rădăcinile nervoase cervicale coboară împreună în axila formînd plexul brachial, după care se împart în fascicule, care formează nervii, unul dintre aceştea fiind nervul ulnar. Nervul ulnar inervează muşchii antebraţului si maînii şi asigură sensibilitatea degetelor 4-5. În drumul său spre mînă, nervul trece prin spatele cotului, fiind aşezat intr-un şanţ osos pe partea medială a condilului humeral, unde poate fi comprimat din diferite cauze.

Poate fi comprimat fie prin traumatisme minore repetate, fie prin apăsare prelungită a zonei (sprijinul pe cot). Ligamentul care il acoperă se poate fibroza, iar atunci flexia cotului va întinde nervul şi va provoca creşterea presiunii asupra lui.

Sindromul compresiunii nervului ulnar la cot cauzează amorţeli si înţepături în palmă, în degetul inelar si cel mic. Afecţiunea mai poartă numele de neuropatie ulnară.

Simptome. Simptomele precoce constau în senzaţii de înţepatură de-a lungul degetului mic si amorţeli discrete în palmă si antebraţ. Pe masură ce boala progresează, pacientul acuză durere şi scăderea forţei musculare în ultimele două degete, care capătă o postură caracteristică neuropatiei ulnare.

Diagnostic. Semnele clasice sunt durerile, înţepăturile şi amorţeala în ultimele două degete ale măinii, senzaţii de arsură şi o durere care poate iradia către antebraţ. La palparea nervului în şantul osos simptomele se pot reproduce şi accentua. Scăderea forţei musculare se apreciază prin semnul Froment, pacientul fiind incapabil să ţină o coală de hîrtie între police si degetul mic.

Electromiografia şi testele de conducere prin nerv confirmă modificările electrice şi nivelul anatomic al acestei suferinţe.

Caz clinic. Pacienta V,16 ani , s-a adresat cu acuze la discomfort şi dureri înţepătoare in degetele 4-5 măinii pe stînga, cât la flexia antebraţului, atăt şi în repaus.La examenul obiectiv s-a observat limitarea extenziei, flexiei, pronaţiei şi supinaţiei antebraţului. La examen X-Ray s-a determinat sinostoză radio-ulnară (fig.1)

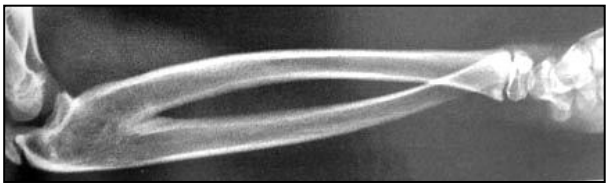

Fig. 1.

Sinostoza, deformănd articulaţia cubitală şi limităND mişcările articulare a provocat blocarea n.ulnar. Părinţii pacientei au refuzat intervenţia chirurgicală radicală: osteotomia de corecţie, acceptând doar repoziţionarea n.ulnar. Sub anestezie generală s-a efectuat repoziţionarea nervului ulnar cu formarea noului canal pe partea anterioară a articulaţiei cubitale. După intervenţia chirurgicală membrul superior pe stănga s-a aflat în imobilizare gipsată 3 săpătămîni. Senzaţiile neplăcute şi disconfortul au dispărut îndată după intervenţia efectuată.

OPERAŢIA

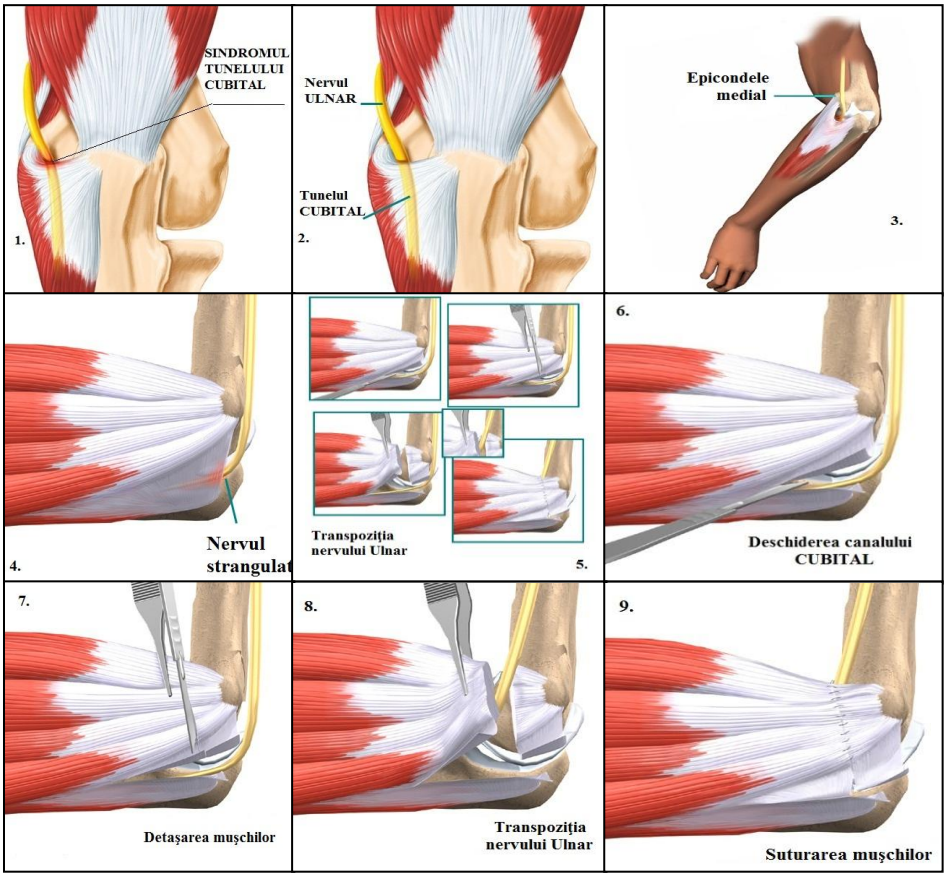

BIBLIOGRAFIA

1. **Charness ME.** Unique upper extremity disorders of musicians. In: Millender, ed. Occupational Disorders of the Upper Extremity. *New York, NY: Churchill Livingstone;*. 1992: 227-52.
2. **Charles YP, Coulet B, Rouzaud JC, Daures JP, Chammas M.** Comparative clinical outcomes of submuscular and subcutaneous transposition of the ulnar nerve for cubital tunnel syndrome. *J Hand Surg Am*. May-Jun 2009;34(5):866-74
3. **Cheng CJ, Mackinnon-Patterson B, Beck JL, Mackinnon SE.** Scratch collapse test for evaluation of carpal and cubital tunnel syndrome. *J Hand Surg* [Am]. Nov 2008;33(9):1518-24
4. **Feindel W, Stratford J.** The role of the cubital tunnel in tardy ulnar palsy. *Can J Surg*. Jul 1958;1(4):287-300.

Popa M., Griţuc Olga

TRATAMENTUL FRACTURILOR DIAFIZARE DE FEMUR LA COPII

IMSP ICŞDOSMşiC
Centrul Ştiinţifico - Practic Chirurgia Pediatrică „N. Gheorghiu”
Clinica ortopedie pediatrică

Summary

TREATMENT OF DIAPHYSEAL FRACTURES OF THE FEMUR IN CHILDREN.

The work is based on the complex analysis and observation of 139 children with diaphyseal fractures of the hip, in which the clinical, radiological and laboratory investigation were performed. 97 operations were carried out and 42 children were treated conservatively. Children aged from 2 to 17 years were admitted in the clinic of Orthopedics and Traumatology of the “Academician Natalia Gheorghiu” National Scientific and Practical Center of Pediatric Surgery. In all 42 patients treated conservatively and 95 treated operatively were achieved good results. Two patients with the fixation of bone fragments with a metal plate needed a repeated surgery and prolonged expensive care.

Резюме

ЛЕЧЕНИЕ ДИАФИЗАРНЫХ ПЕРЕЛОМОВ БЕДРА У ДЕТЕЙ

Работа основана на комплексном анализе и наблюдении над 139 детьми с диафизарным переломом бедра, которым проведено клинико - рентгенологическое и лабораторное исследование. Было проведено 97 операций и 42 лечились консервативно. Дети в возрасте от 2-х до 17 лет находились в клинике ортопедии и травматологии детского возраста НПЦ детской хирургии им. „Н. Георгиу” НИИМ и Р МЗ РМ. Достигнуты хорошие результаты у всех 42 больных лечившихся консервативно и у 95 лечившихся оперативно. Двое больных, у которых фиксация отломков проводилась металлической пластиной с шурупами проведено повторное оперативное вмешательство и длительное дорогостоящее лечение.

Conform standardelor contemporane (L.N Anichin) tratamentul fracturilor de femur constitue restituţia lingimii şi axului membrului pelvian fără limitarea funcţiei articulaţiei adiacente. Lucrarea îşi propune ca scop analiza fracturilor diafizare de femur cu indicaţiile de tratament în funcţie de tipul fracturii la care am adăugat experienţă noastrăîn acest domeniu.

După vîrstă pacienţii s-au repartizat în felul următor:

Vârsta	Nr. pacienti
6 luni – 3 ani	14
3 – 5 ani	23
5 – 7 ani	24
7 – 10 ani	28
10 – 15 ani	31
15 – 18 ani - 19	19

S-au studiat metodele de tratament a fracturilor de femur la copii pe anii 2006- 2010. În total s-au tratat în această perioadă 139 copii cu fracturi de femur, dintre ei 97 copii s-au tratat prin metoda chirurgicală şi 42 copii s-au tratat conservativ ce constitue 30%. Metoda conservativă constă în efectuarea examinărilor respective (examinarea clinică, radiografia) şi aplicarea tracţiei cutanate după Şede la copii pînă la 3 ani, tracţiei scheletale la copii în vîrsta mai mare de 3 ani. Această metodă s-a aplicat în special la fracturile diafizare oblice, oblico- spiroide, spiroide pe termen 2–3 săptămîni, apoi se aplică imobilizare ghipsată pelvio-podară în termen 4–5 săptămîini. Tratament de recuperare după înlăturarea imobilizării nu s-a efctuat din cauza lipsei de necesitate în el. În toate cazurile s-a obţinut consolidarea fragmentelor în termen corespunzător vîrstei cu rezultat funcţional bun. Nici un caz după tratament conservator nu a necesitat corecţii chirurgicale.

Tratamentului chirurgical s-au supus 97 copii cu fracturi de femur ce constitue 70% din numărul total a fracturilor de femur.

S-au efectuat următoarele metode de osteosinteză:

- Osteosinteza centromedulară cu tijă metalică – 49 bolnavi – 51,6%
- Osteosinteza cu aparat tijat extern – 4 bolnavi – 4%
- Osteosinteza centromedulară cu broşe – 7 bolnavi – 6,9%
- Osteosinteza centromedulară cu cui şi broşe – 16 bolnavi – 16,5%
- Osteosinteza centromedulară şi şurub – 5 bolnavi – 5%
- Osteosinteza cu placă înşurubată – 10 bolnavi – 10,2%

- Osteosinteza cu broşe şi placă înşurubate – 3bolnavi – 3%
- Osteosinteza cu şuruburi – 3 bolnavi – 3%

Fracturi de femur pe dreapta au fost 59 bolnavi – 61,6%, pe stînga – 35 bolnavi – 36,3%, fractura ambelor femure – 3 bolnavi – 3,1%.

După cum se vede cea mai frecventă metodă de osteosinteză folosită la noi în secţie este osteosinteza centromedulară cu tijă metalică, mai mult de 51%. Noi recomandăm să fie folosită tija mai subţire în canalul osteomedular şi să fie întrodusă prin metoda antegradă din trohanterul major pînă în metafiza distală a femurului. Prin această procedură se protejează vascularizarea proximală a femurului. Cele mai nesatisfăcătoare au fost rezulatatele la bolnavii cu osteosinteza cu plăci înşurubate. Aceste metode deperiostează pe larg zona diafizară a femurului şi dereglează vascularizarea femurului şi deminuiază procesul de regenerare, care survine din partea periostului, cel mai preţios substrat în consolidare la copil. În această grupă de copii cu aşa osteosinteză au fost cazuri de osteită cu îndelungată şi de mari cheltuieli al tratamentului care au provocat dereglări de funcţie şi stare psihoemoţională a copilului. Cazurile de pseudoartroză postraumatice după osteosinteză cu plăci au necesitat tratament îndelungat cu intervenţii chirurgicale repetate. La un caz de pseudoartroză în partea distală a femurului după osteosinteză cu placă, rezultatul bun s-a obţinut după metoda V. Nacu cu întroducerea în zona focarului autocelulelor pregătite. Procedura a fost efectuată repetat cu interval de 2 luni şi rezultatul pozitiv a fost constatat peste 5 luni.

Discuţii : Osteosinteza în fracturi diafizare de femur la copii se efectuiază cu mijloace care permit obţinerea fixării relativ stabile, fără a deperiosta osul şi fără traumatizarea majoră a endostului . Tactica şi tehnica osteosintezei diafizare trebuie să fie stirct individuală în fiecare caz în dependenţă de nivelzul fracturii tipul ei, caracterul deplasării, vîrstei copilului.

Analizînd experienţa proprie şi conform datelor literaturii la copii trebuie de exclus construcţiile metalice masive (plăci înşurubate, tije masive), care pe larg se folosesc la maturi. Osteosinteza în fracturile diafizare de femur la copii predomină prin metoda centromedulară ci tije metalice de la metafiza proximală pînă la cea distală, grosimea mai mică în diametru decît diametrul canalului osteomedular şi întrodus prin metoda antegradă. La necesitate osteosinteza poate fi suplimentară cu ajutorul şurubului sau broşei scurte.

Concluzii.

1. Osteosinteza în fracturile diafizare la copil se efctuiază la indicaţii stricte cu mijloace fine şi simple pentru evita aplicarea metzodelor chirurgicale masive metalice folosite la maturi.
2. La fracturile diafizare de femur osteosinteza centromedulară cu tije metalice se vor efectua prin metoda antegradă.
3. Imobilizarea externă ghipsată după osteosinteza în fracturile diafizare de femur nu prezintă particularitate la restabilirea funcţiei articulaţiilor.

BIBLIOGRAFIE

1. **Moroz P., Stati L. şi al.** Osteosinteza în fracturile diafizare la copil, Revista medicală ştiinţifico- practică Arta Medicală ISS №1810- 1852 (№ 2/45)2011, Supliment „Materialele celui de-al VII-lea congres al ortopezilor- traumatologi din Republica Moldova ” AOTRM – 50 Ani pag. 190- 192.
2. **Rios A., Arango D., Molina C.et al.** Femoral shagt fractures treated with stainless stell flexibile nails in children aged between 5 and 12 years. I children s orthop. 2009 №3 p. 129 – 135.
3. **Nascimento F., Santili C. et al.** Short hospitalization period with elastic stable intramedullari nails in the treatment of femoral shagt fractures in school children . I children s orthop.2010 №4 p. 53 – 60.

Balan A., Gheorghiţă I., Albin V.

EXPERIENŢA NOASTRĂ ÎN TRATAMENTUL FRACTURILOR HUMERUSULUI DISTAL LA COPII

IMSP Spitalul Raional Teleneşti

Summary

TREATMENT OF THE ELBOW FRACTURES IN CHILDREN

There are some difficulties with elbow fractures in terms of diagnosis and treatment. Improvement of the treatment results depend on the delicate surgical techniques, restoration of damaged soft tissues and stable fixation of bones fragments.

Резюме

ЛЕЧЕНИЕ ПЕРЕЛОМОВ ЛОКТЯ У ДЕТЕЙ

Диагностика и лечения переломов локтя у детей остается трудной задачей. Результаты лечения напрямую зависят от примененной хирургической техники, полноты восстановления мягких тканей и стабильности фиксации костных отломков.

Articulaţia cotului este cea mai traumatizată regiune la copii şi cu cea mai complicată structură, dificilă pentru tratament, din care motiv se înregistrează rezultate nesatisfăcătoare şi complicaţii irecuperabile.

Lucrarea noastra abordeaza analiza tratamentului fracturilor Humerusului distal in baza clasificarilor Salter-Harris Lagrange-Rigault, P. Moroz, Vatson Jones.

Ţinînd cont de faptul că fracturile humerusului distal se deosebesc după linia şi traectoria fracturii spre articulatia cotului, este necesar să realizăm următoarele obiective:

- Restabilirea anatomică suprafeţei articulare;
- Reducerea anatomică a componentei metafizare cu restabilirea axului;
- Fixarea stabilă a metafizei şi suprafeţei articulare;
- Imobilizarea suficientă.

În majoritatea fracturilor aceste obiective pot fi realizate doar prin intervenţie chirurgicală.

În secţia chirurgie traumatologie I. M .S. P. S. R. Teleneşti pe parcursul anilor 2007-2011 sau tratat 18 bolnavi cu fractura capitelului humeral, 23 bolnavi cu fractura epicondelului medial os humeral, si doi bolnavi cu fractură supracondeliană , fracturi transcondeliene-25.

Diagnosticul a fost stabilit pe baza examenului clinic si Radiologic, efectuînduse incidenţe anteroposterioare şi de profil.

Fractuirile metafizare ocupă locul întîi din numărul total de fracturi de humerus distal, şi în majoritatea cazurilor sînt de gradul II – III – IV, după Lagrange-Rigault.

Reducerea ortopedică sa efectuat la 15 bolnavi cu deplasarea fragmentelor de gradul II şi III după Lagrange – Rigault. Insucces a tratamentului ortopedic al fracturilor trnscondiliene de gradele II-III a avut loc la 5 bolnavi, care ulterior a fost rezolvat chirurgical. Tratamentul chirurgical sa efectuat în primele două zile la bolnavi cu : fracturi transcondilene cu deplasarea totală gradele IV şi V după Lagrange-Rigault la 7 bolnavi.

Fractura epicondilului medial indiferent de gradul deplasării.

Fractura capitelului humeral indiferent de tip.

Insucces al tratamentului ortopedic al fracturilor transcondilienede gradele II şi III, al fracturilor supracondiliene complicate prin lezarea muşchiului brahial şi cu afectarea nervului radial.

În fracturile metafizare tratamentul chirurgical a fost efectuat conform procedeului P. Moroz, ce include incizia raţională fără dezinserţii , fără olecranotomie, cu restituirea muşchiului brahial, adaptarea perfectă a fragmentelor cu restituirea fosei olecrani,fixarea cu trei broşe încrucişate întroduse prin partea laterală doua, şi mediala una cu traversarea superior de fosa olecrani pînă la tratul cortical opus.

La un copil cu vîrsta de 7 ani după tratament ortopedic a fracturii metafizare sa complicat cu dizlocarea secundară a fragmentelor, ulterior sa dezvoltat deformitate postraumatică în varus. Peste 4 luni după restabilirea amplitudenei mişcărilor corectarea acestei deformităţi sa obţinut prin interventii chirurgicală de reconstructie, efectuată în secţia ortopedie I.C.Ş.O.M.C .

Fracturile de capitel humeral prezinta fracturi de tip IV dupa Salter şi Haris şi au fost repartizate în 4 grupe, conform clasificării P. Moroz. Fracturile de tip I – III dupa P. Moroz au constituit 94% cu traectul fracturii in plan sagital şi fragmentul metafizoepifizar lateral deplasat lateral, caudal şi rotatorio. Fracturile de tip IV au constituit 6% cu traectul fracturii in plan frontal si deplasarea fragmentului anterior şi cranial. Fracturile epicondilului medeal au fost clasificate după Watson Jones în IV grupe de deplasare a epicondilului medial. Aceste fracturi au loc la copii de peste 9 ani. Fiind situate extraarticular, fracturile epicondilului medial sunt fracturi intraarticulare, datorită leziunii capsulei articulare în toate cazurile. Fracturile epicondilului medial de gradele II-IV după Watson Jones sînt sateliţii la luxaţiile traumatice de cot si în 50% cazuri asociate cu leziunea nervului ulnar. Fracturile de gradul I au constituit 8%, gradul II-III 87%, si gradul IV 5%. La examinarea clinică şi radiologică a trei bolnavi a fost apreciat tabloul clinic de luxaţie redusă. La 5 bolnavi a fost prezentă luxaţia de cot. Aceste momente au fost elucidate în deagnostic. Menţionăm faptul că tabloul radiologic la cotul normal referitor la capitel humeral şi epicondel medial este tipic. În fracturile de capitel humeral indiferent de gradul deplasării a fost aplicat tratament chirurgical. La doi bolnavi cu fracturi de capitel humeral fără dezlocare a fragmentelor s-a efectuat osteosinteza închisă cu trei broşe încrucişate. Repoziţia deschisă cu adaptarea perfectă a fragmentelor prin abord lateral, fixarea cu 2-3 brose încrucişate din partea laterală cu traversarea superior a fosa olecrani, pînă la stratul cortical opus a fost efectuată la 16 bolnavi. La un copil cu vîrsta de trei ani, fractura de capitel humeral fară dizlocarea fragmentelor ,părinţii căruia au refuzat tratamentul chirurgical de la bun început, a fost tratat ortopedic in aparat gipsat timp de 6 săptămîni , a fost depistat pseudoartroza de capitel humeral. Copilul a fost internat pentru tratament chirurgical în sectia ortopedie ICSOSMC unde a fost operat de profesorul P. Moroz, cu rezultat la distanţă bun. În fracturile de epicondil medial pacientii au fost trataţi operator. Intervenţia chirurgicală s-a efectuat cu incizie pe parte medială, cu protejarea n. ulnar, repoziţia fragmentelor şi osteosinteză cu 2-3 broşe încrucişate întroduse din partea medială superior de fosa olecrani. Imobilizarea cu atela gipsată este obligatoriu postoperator pe o durată de 4 săptămîni - în fracturile de epiconel medial şi 5-6 săptămîni în fracturile de capitel humeral, 3-4 săptămîni în fracturi metafizare. Controlul radiologic obligator după intervenţie chirurgicală. Respectarea regimului ortopedic post operator continuînd kinetoterapia desinestatator la domiciliu pînă la recuperarea mişcărilor. Rezultatele la distanţă la

bolnavii operaţi au fost apreciate ca bune. Rezultatele studiului efectuat evidenţiază avantajul tratamentului chirurgical la fracturile de capitel humeral şi epicondel medial. Succesul tratamentului nu depind doar de repoziţia anatomică a fragmentelor, dar şi de respectarea osteosintezei biologice derocedeul chirurgical aplicat. O mare importanţă o are protejarea ţesuturilor perearticulare, în general şi integrităţii musculare tendinoase şi punctelor de inserţie a acestora în particular. Broşele de osteosinteză întroduse cu fineţe înafara zonelor de mişcare. Ţesuturile lezate vor fi restabilite. Se va ţine cont şi de profilaxia osificatelor, şi terminul suficient de imobilizare în atelă gipsată pentru fiecare tip de fractură în parte.

Caz clinic:

Pacientul Druţă Ion 5 ani spitalizat în secţia chirurgie 12 .07.2010 cu diagnosticul: Fractura capitel humeral tip Ivşi luxaţia antebraţului posteromedial. În mod urgent sa efectuat reducerea închisă a luxaţiei, reducerea deschisă a capitelului humeral osteosinteza cu broşe (Fig. 1,2). Rezultat renghenologic după ablaţie figura 3. Rezultat funcţional la 4 luni postoperator. (Fig. 4, 5, 6).

Fig. 1.

Fig. 2.

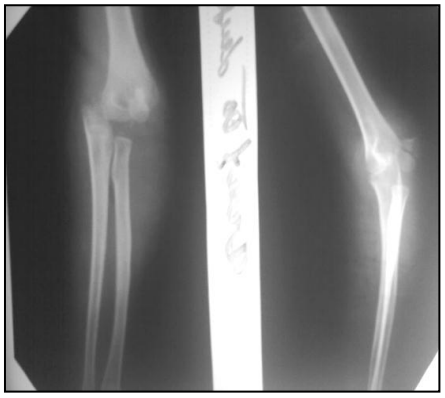

Fig. 3.

Fig. 4.

Fig. 5.

Fig. 6.

Caz clinic:

Pacientul Cobalschii Vladislav, 9 ani spitalizat in sectia chirurgie S R . Teleneşti 25.06.2011 cu diagnosticul de: Fractură transcondiliană os humeral drept gradul 4 după Lagrange Rigauld.

Operat în mod urgent. Reducerea chirurgicală a fragmentelor şi osteosinteza conform procedeului P. Moroz osteosinteza cu trei broşe Kirşner. Imagenile renghenologice posttraumatice (Fig. 7), postoperatorii (Fig. 8). Rezultate funcţionale la 4 luni postoperator (Fig. 9, 10).

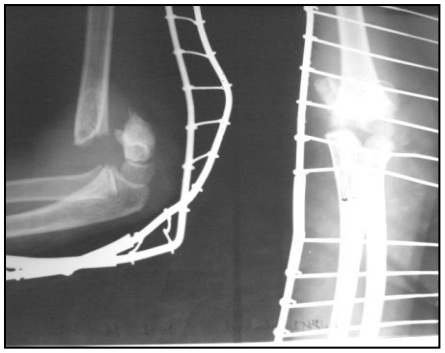

Fig. 7.

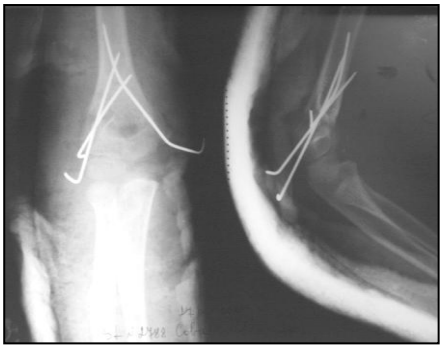

Fig. 8.



Fig. 9.

Fig. 10.

Enache T.

FRACTURILE METAFIZARE DISTALE DE HUMERUS LA COPII

SCM Bălţi Departamentul Pediatrie

Summary

DISTAL METAPHYSEAL FRACTURES OF THE HUMERUS IN CHILDREN.

Our experience of treatment of intraarticular fractures of the elbow joint in children over the past five years includes a group of 212 patients. Metaphyseal fractures of the distal humerus fractures constitute the majority of the elbow and hold first place in the intra-articular lesions (92 children).

Резюме

ДИСТАЛЬНЫЕ МЕТАФИЗАРНЫЕ ПЕРЕЛОМЫ ПЛЕЧЕВОЙ КОСТИ У ДЕТЕЙ

Наш опыт в лечении внутрисуставных переломов локтевого сустава у детей за последние пять лет составляет группа из 212 пациентов. Метафизарные переломы дистального отдела плечевой кости составляют большинство переломов локтевого сустава и занимают первое место при внутрисуставных поражений (92 детей).

Experienţa noastră în tratamentul fracturilor intraarticulare cubitale la copii pe parcursul ultimilor 5 ani constituie un lot de 212 pacienţi. Fracturile metafizare distale de humerus alcătuiesc majoritatea

fracturilor regiunii cubitale şi ocupă primul loc în leziunile intraarticulare (92 copii).

Structura anatomică complicată, fracturi de diverse traiecte şi deplasări, tactica şi tehnica neadecvată de tratament, provoacă rezultate nesatisfăcătoare de 3-9 ori mai frecvent ca în alte localizări, fapt care confirmă importanţa acestui studiu.

Repartizarea fracturilor metafizare conform sexului (tab.1) denotă predominarea celor transcondiliene la sexul masculuin. În studiul nostru au predominat copiii cu vârsta de 7-15 ani (tab.2) şi cu temenul de adresare de până la 24 ore (tab.4). Din metodele de tratament, bazându-ne pe principiile ortopediei pediatrice, au predominat cele manuale, prin reducere închisă, sub anestezie generală (tab.3).

Tabelul 1

Repartizarea conform sexului

Diagnostic	total	băieţi	fetiţe
Fracturi supracondiliene	10	5	5
Fracturi transcondiliene	82	54	28

Tabelul 2

Repartizarea conform vârstei

Diagnostic/vârsta	0-3 ani	3-7 ani	7-15 ani
Fracturi supracondiliene	---	2	8
Fracturi transcondiliene	16	31	35

Tabelul 3

Repartizarea conform metodei de tratament

Diagnostic	Tratament ortopedic	Tratament chirurgcal
Fracturi supracondiliene	8	2
Fracturi transcondiliene	72	10

Tabelul 4

Repartizarea conform termenului de adresare

Diagnostic/perioada de adresare	Până la 6 ore	6-24 ore	Peste 24 ore
Fracturi supracondiliene	4	3	3
Fracturi transcondiliene	37	34	11

Tabelul 5

Repartizarea conform împrejurărilor de producere a traumei

Diagnostic	La domiciliu	Sportiv	De stradă	Altele
Fracturi supracondiliene	1	9	--	--
Fracturi transcondiliene	21	54	1	6

Tactica de tratament este determinată conform clasificării fracturii, gradului deplasării, vîrstei copilului. Folosind clasificarea Lagrange-Rigault, în fracturile simple (gr. I-II-III) folosim procedeul repoziţiei închise manuale a fragmentelor.

În repoziţie, ţinînd cont de patogeneza fracturilor supra- şi transcondiliene, repetăm mecanismul fracturii în ordine inversată dezvoltării lui. Facem examenare radiologică pe masa de operaţie, după ce transcutanat fixăm fragmentele cu 2 broşe Kirschner încrucişate, evitînd trecerea lor prin fosa olecranică. Am exclus tactica de reduceri repetate închise, care provoacă traumatizarea ţesuturilor paraarticulare şi duc la producerea redorilor ireductabile.

În fracturile complicate (gr IV-V Lagrange-Rigault), ce au un traiect complicat al liniei fracturii, fracturi deschise cu leziuni de muschi, vase sanguine şi nervi, forma T şi Y, cît şi în fracturile cu tentativă nereuşită de repoziţie închisă şi în primele 6-8 ore după traumatizm, s-a folosit tratament chirurgical după conduită profesorului P. Moroz.

Durata imobilizării de la 3-4 săptămîni în dependenţă de vîrsta copilului. Recuperarea include folosirea mişcărilor active, jocuri fără forţarea brutală şi redresaţii.

Concluzii.

1. Fracturile cotului la copil necesită intervenţie în primele 6 ore după accident.
2. Cunoaşterea şi respectarea patogenezei fracturilor metafizare de humerus la copil este un moment decisiv în repoziţiile închise.
3. Tratamentul corect ortopedic şi chirurgical duc la recuperarea completă funcţională a copilului pe parcurs de 6-8 săptămîni.

BIBLIOGRAFIE

1. **Moroz P.** *Osteosinteza în fracturile cotului la copii*. Arta Medica. Revistă ştiinţifico-practică. Supliment. Materialele celui de-al VII-lea Congres al Ortopezişor-Traumatologi di RM „AOTRM-50 de ani" Chişinău. Nr. 2 (45), 2011, p. 187-189.
2. **Moroz P.** *Chirurgia de profilaxie în fracturile complicate ale cotului la copil.* Anale ştiinţifice ale USMF "Nicolae Testemiţanu". Chişinău, 2009, ediţia X ,vol. 5 p. 199-204.
3. **Moroz P.** *Реконструктивно-восстановительная профилактическая хирургия при сложных переломах в области локтевого сустава у детей.* Материалы I-го конгресса педиатров стран СНГ. Киев, 2009, 1стр.