Asociația Chirurgilor Pediatri
„Natalia Gheorghiu"

ANALE ȘTIINȚIFICE

Sub redacția
Eva Gudumac



"Ne plecăm cu respect şi nostalgie în faţa amintirii celei cine a fost pentru noi Maitre şi dorim ca chirurgia copilului să se bucure în viitor de apariţii similare a unor medici ce posedă din plin acele calităţi sufleteşti de care a dat dovadă Marele Chirurg, Medic, Savant, Dascăl de plin rang, Avocatul nostru, a tuturora, în faţa mâniei celor de care depindea în acel moment soarta chirurgiei pediatrice, academicianul Natalia Gheorghiu pe parcursul întregii vieţi."

EVA GUDUMAC

CZU: 616-053.2(082)=135.1=111 ISSN: 1857-0631
A 88

Asociatia Chirurgilor Pediatri „Natalia Gheorghiu”

“Natalia Gheorghiu” Pediatric Surgeons’ Association

Anale Ştiinţifice
Scientific Annals

Vol. XII

Colegiul de redacţie

Redactor şef: ***Eva GUDUMAC*** - Academician al A.Ş.M., dr. hab. med., profesor universitar, Om emerit

Redactor responsabil: ***Moroz Petru***
Redactori coordonatori: ***Babuci Veaceslav***
Jalbă Alexandru
Redactor literar: ***Iaţco Rodica***

Membrii colegiului redacţional:

Ababii Ion (Chişinău, Republica Moldova)
Aprodu Gabriel (Iaşi, România)
Bataev Saidhasan (Moscova, Rusia)
Bernic Jana (Chişinău, Republica Moldova)
Curajos Boris (Chişinău, Republica Moldova)
Ghidirim Gheorghe (Chişinău, Republica Moldova)
Gorbaceov Oleg (Moscova, Rusia)
Goţia Dan (Iaşi, România)
Hîncu Gheorghe (Chişinău, Republica Moldova)
Hotineanu Vladimir (Chişinău, Republica Moldova)
Moscalu Vitalie (Chişinău, Republica Moldova)
Pesamosca Alexandru (Bucureşti, România)
Radilov Vladimir (Chişinău, Republica Moldova)
Razumovskii Alexandr (Moscova, Rusia)
Şavga Nicolae (Chişinău, Republica Moldova)
Ţâbârnă Constantin (Chişinău, Republica Moldova)
Tănase Adrian (Chişinău, Republica Moldova)
Ţepeneu Pavel (Timişoara, România)
Tica Constantin (Constanţa, România)

Lucrările prezentate au fost recenzate.
Lucrările sunt publicate în redacţia autorilor. Responsabilitatea pentru conţinutul lucrărilor revine în exclusivitate autorilor.

DESCRIEREA CIP A CAMEREI NAŢIONALE A CĂRŢII
Asociaţia Chirurgilor Pediatri „Academician Natalia Gheorghiu” din Rep. Moldova. Anale Ştiinţifice = Scientific Annals / Asoc. Chirurgilor Pediatri „Natalia Gheorghiu”; col. red.: Eva Gudumac, Moroz Petru, Babuci Veaceslav [et al..]. – Ch.: Asociaţia Chirurgilor Pediatri „Academician Natalia Gheorghiu” din Rep. Moldova, 2010 (CEP „Medicina”). – ISSN 1857-0631. – ISBN 978-9975-9807-2-2.
Vol. 12. – 2010. – 92 p. – Texte: lb. rom., engl. – Rez.: lb. rusă. – Bibliogr. la sfârşitul art. – 50 ex. – ISBN 978-9975-9807-7-7.

616-053.2(082)=135.1=111
A 88

Varianta online: http://www.acpmd.org/

ISBN 978-9975-9807-2-2
ISBN 978-9975-9807-7-7

Chişinău – 2010

CUPRINS

Gudumac Eva, Dănilă Alina, Petrovici V., Baculea N.
Displazie pulmonară chistică 3

Gudumac Eva, Bernic Jana, Baculea N., Livşiţ Irina
Peritonite neoplazice la copil 8

Gudumac Eva, Linşiţ Irina, Bernic Jana
Peritonitele tuberculoase la copil 10

Babuci V., Negru I.
Timusul aberant congenital la copil 12

Nepaliuc Iu., Bajurea Ala
Politraumatismele la copil 15

Gudumac Eva, Cojuşneanu Natalia
Particularităţile manifestărilor clinice şi algoritmul de diagnostic al peritonitelor acute la copil 19

Bernic J., Curajos B., Dzero V., Roller V., Curajos A., Celac V., Zaharia I., Seu L., Ghețeul E., Malanco S.
Particularităţile infecţiei de tract urinar la copii. Aspecte de diagnostic şi tratament 25

Popoiu C.M., David V.L., Zoica B., Popoiu A., Boia M., Horhat F., Brad G-F, Boia E.S.
Posterior urethral valves 30

Moroz P., Sandrosean A., Rusanovschii Gr., Sandrosean Iu., Stati L., Grițuc O., Petrovici V., Tun P., Popa M., Malache O., Stanciu I.
Particularităţile osteosintezei în corecţia chirurgicală a deformităţii de coxa valga la copil 33

Şavga N.N.
Corecţia şi fixarea deformaţiilor scoliotice displazice de coloană vertebrală cu ajutorul construcţiilor polisegmentare la copii 37

Şavga N.N.
Variante clinico-radiologice de proces displazic lombo-sacrat 39

Sandrosean Argentina
Luxaţia congenitală de şold: factorii etiopatogenici şi de risc, aspecte contemporane de diagnostic şi tratament ortopedic 42

Stati L.
Tibia vara la copil, particularităţi de reabilitare în profilaxia recidivelor 45

Moraru A., Moraru Victoria
Picior plat valg congenital cu poziţie verticală a osului talar. Metodele chirurgicale de corecţie la copii. 47

Litovcenco A.
Complicaţii legate de poziţionarea pacientului în craniectomia fosei posterioare 50

Vicol Gh., Edinac B., Monul S., Tomuz V., Prisăcaru O., Calmaţui I., Damian A.
Particularităţi de reabilitare medicală a copilului ars 53

Diacova Svetlana
Importanţa tratamentului chirurgical al otitelor medii exsudative la copii 55

Diacova Svetlana
Particularităţile patogenetice ale otitelor medii la copiii primelor 3 ani de viaţă 57

Ciuntu Angela
Tratamentul glomerulonefritei primare la copil 59

Popoiu Anca, Popoiu C., Firescu R., Marusteri Mariana, Miclaus G.
Superior vena cava syndrome after partial cavo-pulmonary connection 62

Boian Gavril
Impactul factorilor premorbizi şi manifestărilor clinico-evolutive asupra diagnosticului diferenţial al sindromului de colostază cronică la copil 65

Gudumac Eva, Jalbă A.
Particularităţi etiopatogenetice, clinice şi diagnostice ale echinococozei chistice umane 79

CHIRURGIE PEDIATRICĂ

Gudumac Eva, Dănilă Alina, Petrovici V., Baculea N.

DISPLAZIE PULMONARĂ CHISTICĂ
Prezentare de caz clinic

Universitatea de Stat de Medicină şi Farmacie "Nicolae Testemiţanu"
Centrul Naţional Ştiinţifico-practic de Chirurgie Pediatrică "Academicean Natalia Gheorghiu"
Director coordonator al CNŞPCP " Natalia Gheorghiu"- Academician,
Dr. hab. în.med., profesor universitar, Om emerit, Eva Gudumac

Summary

CYSTIC PULMONARY DYSPLASIA (Clinical case)

The authors present the results of the study based on the clinical cases, morphopathologic modifications, clinical and evolutional data of some imagistic methods.

Резюме

КИСТОЗНАЯ ДИСПЛАЗИЯ ЛЁГКОГО (Клинический случай)

Представленны результаты комплексного анализа клинических наблюений, морфопатологических изменений, клинико-эволюционных и ренгенологическихданных.

Displaziile pulmonare sunt afecţiuni malformative cu o frecvenţă redusă comparativ cu numărul afecţiunilor bronhopulmonare dobândite, dar care prezintă interes în deosebi prin evoluţia lor infirmizată şi prin posibilitatea de diagnostic, diagnostic diferenţial şi terapeutice, încă insuficient prezentate şi adesea limitate. Individualitatea tratamentului medico-chirurgical în afecţiuni malformative necesită mult discernământ în diagnostic precis şi evaluare competentă a posibilităţilor terapeutice. Prezentăm următorul caz clinic: pacienta D., în vârstă de 2 ani, F.O. 237 din 15.01.2010 s-a prezentată la clinica de chirurgie toraco-abdominală a Centrului Naţional Ştiinţifico-practic de Chirurgie Pediatrică "Natalia Gheorghiu" pentru: fatigabilitate, oboseală, cianoză periorală şi periorbitală, dispnee, polipnee, cu o alterare continuu a stării generale a copilului. Din istoricul bolii reţinem că debutul a fost insidios, de la 6 luni fiind diagnosticată şi tratată medicamentos în condiţii de ambulator cu infecţie respiratorie.

Examenul clinic la prezentare relevă următoarele: dispnee , polipnee, reducerea amplitudinii respiraţiei, asimetria cutiei toracice pe seama măririi în volum a hemitoracelui drept cu lărgirea spaţiilor intercostale – semn ce denotă încordare intrahemitoracelui drept; la auscultaţie – respiraţia lipseşte pe ariile pulmonare a hemitoracelui drept, pe ariile pulmonare a hemitoracelui stâng respiraţia diminuată semnificativ; percutor – sunet timpanic pe suprafaţa hemitoracelui drept, pe suprafaţa hemitoracelui stâng – submatitate, limitele cardiace deplasate spre stânga, limita dreaptă a matităţii relative cardiace se apreciază pe linia parasternală stângă.

Explorările au precizat:

- ECG: ritm sinusal, neregulat, AE – SISIISIII (apex înapoi), tulburări de conductibilitate ventriculară dreaptă, dereglări pronunţate a proceselor metabolice.
- Ecocardiografie: cordul examinat din poziţie gastrică. Funcţia de pompă a miocardului VS – N. Cordaj fals în ventricolul stâng. Insuficienţă tricuspidală gr.I. PSAP 38 mmHg.
- ***Investigaţiile de laborator*** arată: pH 7,264 (N 7,35-7,45), PCO2 23,8mmHg (N 35-45mmHg), HCO3 10,5 mmol/l (N 22-26 mmol/l), PO2 65,0 mmHg (75-100mmHg), O2sat87,4% (N 94-100%).

Explorarea radiologică a cutiei toracice a evidenţiat o formaţiune polichistică cu conturi clare, cu conţinut aeric şi care ocupă practic tot hemitoracele drept, cu deplasare semnificativ a mediastinului spre stânga şi comprimarea plămânului stâng (fig.1 radiografie pulmonară - ambulator 24.12.2009, fig.2 radiografie pulmonară - staţionar 15.01.2010).

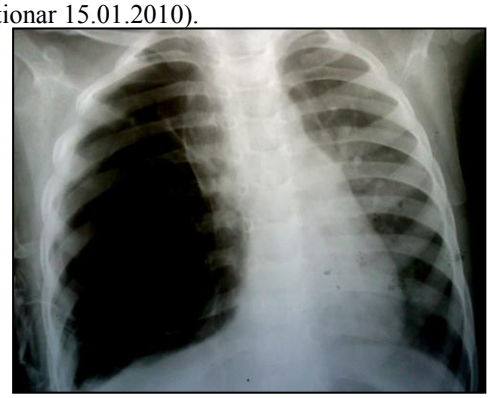

Fig.1. Radiografia cutiei toracice. Formaţiune polichistică aeriană a plămînului drept, cu deplasarea mediastinului spre stânga.(ambulator).

Examenul scintigrafic prin perfuzie cu TC 99 m-MAA a plămânului (fig.3. – ambulator 24.12.2009), a relevat semne de compresiune a unor arii a plămânului drept şi o diminuare vădită a perfuziei pulmonare în

plămânului cu lipsa perfuziei pe suprafața laterală. Dereglări de perfuzie în plămânul stâng nu se determină.

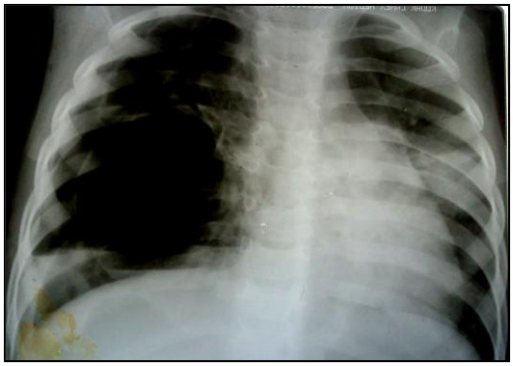

Fig.2. Radiografia cutiei toracice. Formațiune polichistică aeriană a plămînului drept, cu deplasarea mediastinului spre stânga. (staționar).

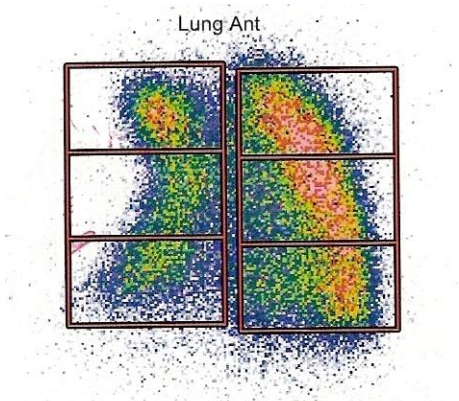

Fig.3. Pacienta D., scintigrafie pulmonară, proiecție antero-posterioară, explicație în text.

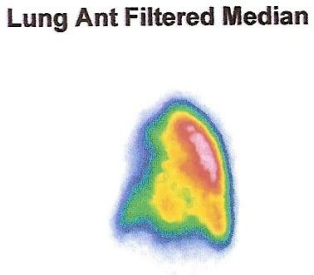

Fig.4. Paciente D., scintigrafie pulmonară, proiecție postero-anterioară, explicație în text.

Scintigrafia pulmonară (fig.4. 21.01.2010) efectuată în staționar a evidențiat lipsa perfuziei pulmonare pe dreapta, pe stânga scintigrafic pulmonul se determină micşorat în dimensiuni cu perfuzie neuniformă. În dinamică tabloul scintigrafic cu dinamică negativă.

Tomografia Computerizată Spiralată a plămânului (fig.5, 6) a completat explorările precedente şi indică la o transformare chistică subtotală cu păstrarea ventilației segmentului S3S6S10. Dimensiunile chisturilor pulmonare variază de la 30-110 mm. Se evidențiază dislocarea şi comprimarea semnificativă a bronhiei superioare şi medie cu semne de amputație subtotală la acest nivel. Organele mediastinului sunt dislocate spre stânga, comprimând plămânul stâng.

Fig.5. Tomografie computerizată spiralată. (incidență frontală).

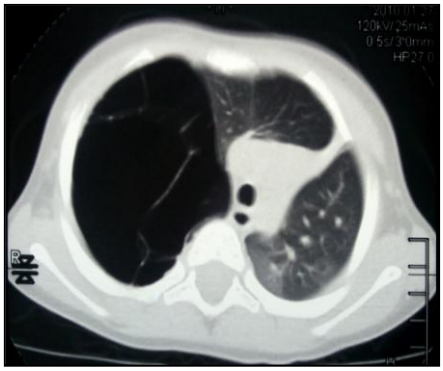

Fig.6. Tomografie computerizată spiralată. (incidență orizontală). Formațiunea polichistică majoră a plămânului drept. Comprimarea plămînului sting. Hernie mediastinală.

Hemidiafragmul drept este aplatişat – semn de încordare intrahemitoracelui drept.

Investigațiile paraclinice date confirmă diagnosticul de: Malformație congenitală bronhopulmonară. Formațiune majoră polichistică adematoidă tip II, cu afectare masivă a plămânului drept. Insuficiență pulmonară gr. II-III. Hipertensiune pulmonară. Dislocarea organelor mediastinale spre stânga, hernie mediastinală. Ținând seama de aceste elemente s-a profilat tactica chirurgicală.

Având în vedere starea generală, existența depresiei imunologice, a procesului bronhopulmonar s-a efectuat pregătirea preoperatorie timp de 7 zile, mai apoi s-a intervenit chirurgical. Sub anestezie generală cu respirație dirijată s-a recurs la toracotomie lateroposterioară pe dreapta. După deschiderea cavității pleurale pe straturi anatomice, la revizie s-a determinat multiple formațiuni chistice tensionate (fig.7), ce proieminau prin plaga operatorie şi care ocupau 2/3 din volumul cavității pleurale pe dreapta. La revizie s-a constatat că formațiunile date au modificat totalmente lobul mediu a plămânului drept cu o aderare intimă la lobul superior, s-a mobilizat lobul mediu cu formațiunea chistică şi s-a rezectat – lobectomia (Fig. 8).

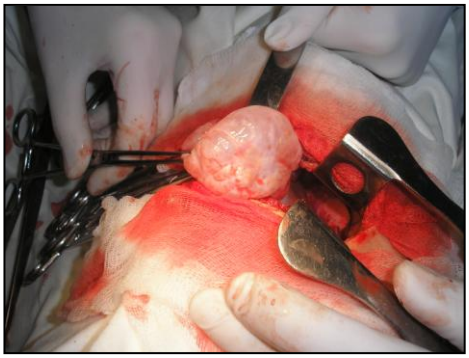

Fig.7. Pacienta D., imagine intraoperatorie. Proieminarea formațiunii polichistice pulmonare tensionate.

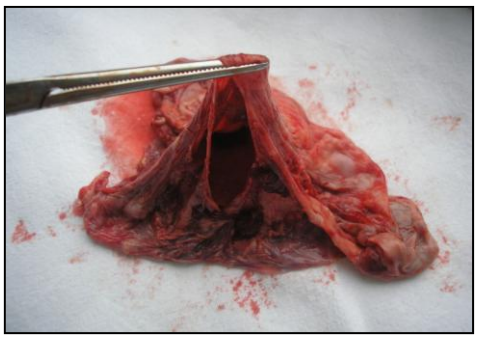

Fig.8. Pacienta D., Piesă postoperatorie-lob mediu, pulmonul drept. Formațiune polichistică majoră

Deci explorarea intraoperatorie a furnizat precizări majore pentru rezolvarea tactică, îndeosebi privind numărul şi sediul chisturilor, raportul cu sistemul traheobronhial, proces aderențial etc. Lobectomia - lob mediu pe dreapta a constituit procedul chirurgical de elecție în cazurile cu chisturi pulmonare neinfectate. Drenaj pasiv pleural pe dreapta.

Investigație histologică. La examinarea macroscopică a formațiunii chistice, aceasta, din exterior era de o culoare mată în focar, ce mult sau mai puțin redă un aspect îngroşat cu reducerea aspectului lobular acinar, alternând cu zone mai transparente. Ultimele pun în evidență prezența unor formațiuni chistice de diverse dimensiuni de 0,2 - 3,4 cm sau prezența unor focare cu aspect pseudoemfizematos ce uşor crepitează (fig.9).

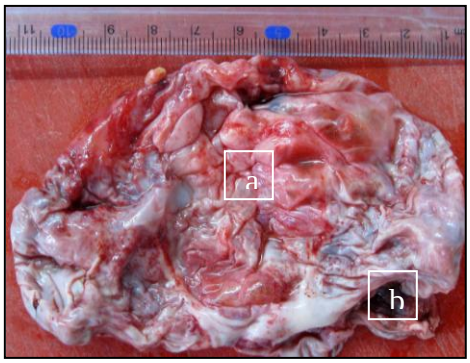

Fig.9. Macropreparat. Aspect macroscopic exterior în ansamblu a chistului pulmonar: a)formațiuni chistice 0,2-0,4 cm în aria peretelui; b)vas chistic delatat cu conținut sanguin.

Din interior formațiunea prezentată o cavitate cu o suprafață neregulată, gamă coloră variată prin predominarea aspectului sidefiu şi violaceu, în unele zone fiind semitransparentă s-au mult mai mată cu prezența uneori a unor depuneri în focare gălbui ce uşor se detaşau. Pe toată aria se evidențiază o rețea sanguină dispersată, frecvent cu prezența hemoragiilor disperse punctiforme şi peteşiale. Aspectul violaceu de insistență variabilă în baza unei staze şi prezenței vaselor extaziat deformate. Grosimea peretelui fiind viabilă de o consistență turgescentă sau mai mult discentă pe contul prezenței formațiunilor chistice de diverse dimensiuni şi forme cu suprafața netedă sau pe alocuri cu prezența unor proieminări nesemnificative pseudopapiliforme fără comunicări, unele chisturi cu conținut fluid sau sanguin. Pereții chisturilor aveau o grosime variabilă de la transparent –mat până la intransparență cu focare mult mai dure.

În cadrul examinărilor histologice din diverse zone ale chistului sa relevat o structură displazică a componentului structural – funcțional pulmonară, frecvent prezentată de formațiuni chistice de diverse dimensiuni cu pereți de o grosime variabilă dotați cu țesut conjunctiv şi rețea vasculară, din interior fiind tapetate cu epiteliu cilindric pseudostratificat, uneori cu mici proliferări papiliforme spre lumen în lipsa structurilor bronho-alviiolare şi acinare (fig.10.)

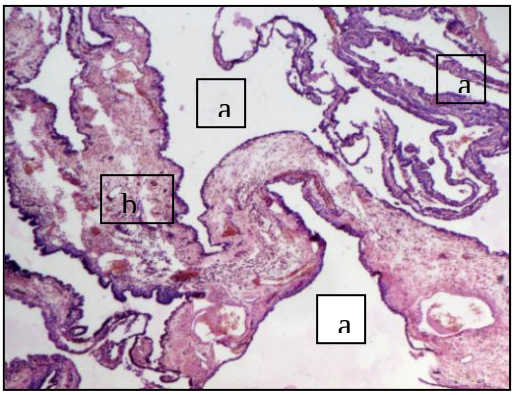

Fig.10. Aspect microscopic în ansamblu a chistului:
a) formațiuni chistice de diverse dimensiuni ;
b) componentul structural conjunctiv-vascular a pereților.
Colorație hematoxilin-eozină . Ob. 2,3. oc. 10.

În unele zone în aria pereților chistici de asemeni erau prezente structuri chistice mult mai mici tapetate cu epiteliu ciliat şi cubic cu proiecții polipoide spre lumen. Uneori dispers şi haotic erau prezente celule sau fibre musculare netede. În unele zone a pereților chistici era prezent şi fâşii de țesut conjunctiv dens organizat şi mezenchimal, zone bogate în fibre colagene asociate cu procese fibroplastice şi focare de hemosideroză (fig.11). Ținem să remarcăm faptul că în marea majoritate nu a fost evidențiată prin metodele utilizate prezența structurilor nervoase, aceste fiind o raritate, întâlnite în replețiuni discrete pe parcursul unor vase sau uneori sub formă de pseudofascicule haotice displazice.

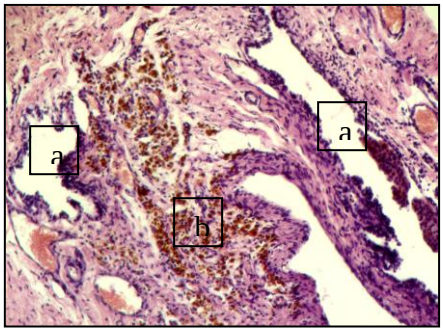

Fig.11. Aspectul microscopic în ansamblu a peretelui chistic. a) microchisturi incluse în mase de țesut conjunctiv; b) macrofagi imbibați cu hemosiderină.
Colorație hematoxilin-eozină . Ob. 2,3. oc. 20.

Concomitent cu modificările structurale evoluate în cazul dat sau constatat şi displazii a rețelei vasculare sanguine de tip arterial, venos şi limfatic, acestea fiind în divers raport ectaziate sau în structuri chistice şi de tip anevrismal, uneori cu prezența unor structuri foliculare limfoide cu mici centre germinative (fig.12) .

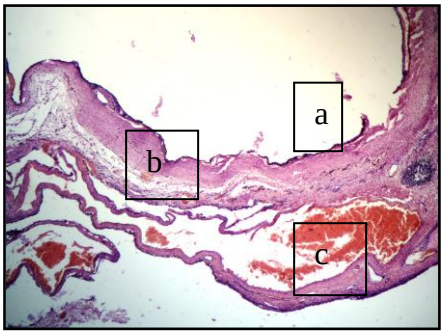

Fig.12. Aspect ul microscopic în ansamblu a structurilor vasculare: a) cavitatea chistului pulmonar; b)ectazie chistică a vasului limfatic;c) anevrism venos.
Colorație hematoxilin-eozină . Ob. 2,3. oc. 10.

După cum am menționat elementele structurale ce caracterizează arborele bronşic cum ar fi tunica musculară, glande peribronşiale şi cartilagiul inelar în cazul dată în diverse zone nu sa constatat, ultimele fiind întâlnite în insule solitare de cartilagiu imatur doar în aria septului fibroziv din zonele periferice ale chistului (Fig.13.).

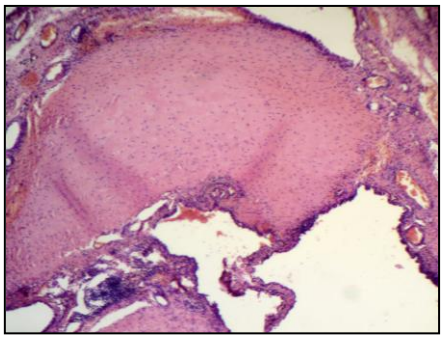

Fig. 13. Insulițe de cartilagiu imatur în aria pereteliu chistic.
Colorație hematoxilin-eozină . Ob. 2,3. oc. 20.

Ce ține de prezența procesului inflamator acesta era mai puțin frecvent, caracterizat prin infiltrație dispersă limfocitară şi limfo-plasmocitară dispersă asociate cu proliferare fibriblaştilor sa infiltrate solitare de tip granulomatos din limfociteşi plasmocite în zonele subepiteliale ale chisturilor cu prezența unor celule gigante polinucleare (fig. 14).

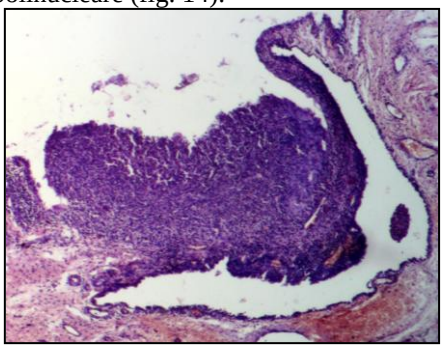

Fig.14. Granulom din celule limfocitare şi plasmocitare în zonele subepiteliale ale peretelui unor chisturi.
Colorație hematoxilin-eozină . Ob. 2,3. oc. 20.

Aşadar se poate de conchis că modificările morfologice constatate în cadrul chistului înlăturat în cazul dat, prezintă o malformație displazică pulmonară chistică combinată datorită implicării vicioase atît a componentului structural bronhio-alviolar, caracterizat prin displazie chistică adenomatoidă de tip I (Florescu P.1994,) cît şi asocierea unor malformații vascvulare estimate morfologic prin prezența ectaziilor şi anevrismelor sanguine, anomalie cu implicații funcționale ce ține de sistemul cardio-vascular.

Evoluția postoperatorie a fost favorabilă, la a 8-a zi postoperator radiografia toracică denotă reexpansionarea lobului superior si inferior a plămânului drept (fig.15).

Fig.15. Pacienta D., radiografia cutiei toracice postoperatorie explicație în text.

Paraclinic: Acide base report: pH 7,45 (N 7,35 – 7,45), PCO2 36,0mmHg (N 35-45mmHg), HCO3 26 mmol/l (N 22-26 mmol/l), PO2 75 mmHg (75-100mmHg), O2sat95,8% (N 94-100%).

S-a externat la a 10-a zi postoperator în stare generală satisfăcătoare, cu indicații de a reveni la control periodic, peste 1 lună postoperator scintigrafia pulmonară apreciază restabilirea perfectă a perfuziei pulmonare în lobii restanți (fig.16.)



Fig.16. Pacienta D., scintigrafie pulmonară, explicaţie în text.

Concluzie:

- Utilizarea complexă a metodelor de examinare clinice şi paraclinice permit stabilirea diagnosticului şi aprecierea volumului intervenţiei chirurgicale şi a efectului regional postoperator.
- Cisturile aeriene pulmonare congenitale pot fi solitare sau multiple, pot afecta un lob, plămân sau ambii plămâni.
- Tabloul clinic al chisturilor congenitale pulmonare este asimptomatic, fiind o descoperire întîmplătoare radiologică.
- Chirurgia chisturilor congenitale aeriene pulmonare este dominat de două atitudini - procedee condervatorii în chisturile multiple solitare - rezecţia pereţilor chisturilor pînă la joncţiunea cu parenchimul pulmonar.
- Aplicarea judicioasă a principiilor şi metodele de diagnostic, ca şi investigarea scintigrafică pulmonară reprezintă modalitatea de a deporta şi de a trata chisturile aeriene congenitale pilmonare în fazele benigne.
- Înlăturarea formaţiunii polichistice este unica posibilitate de evitare a complicaţiilor.

BIBLIOGRAFIE

1. Ayed A.K., Ovayed A. Pulmonary rezection in infants for congenital pulmonary malformation. Departament of Surgery of Medicine, Kuwait University. 2003. www.medscape.com.
2. Fernandez – Viadero c., Pena Sarabia N., Vergyga Velez R., Crespo Santiago. Are congenital malformations in older people underdiagnoed S. of American Geriatrics Society 1997, pag.895-897.
3. Gudumac Eva. Actualităţi în malformaţii congenitale la nou-născut. Anale stiinţtfice., 2005, pag. 3-5.
4. Popescu V. Patologia aparatului respirator la copii. Teora, Bucureşti, 2000, pag.28-64
5. Ашкрафт К. У,. Холдер Т. М. Детская хирургия. Санкт-Петербург,«Хардфорд» 1996 стр.201-213
6. Котляров П.М. Лучевые методы в диагностике заболеваний органов дыхания. Российский научный центр рентгенорадиологии., МЗРФ Русский Медицинский Журнал, Том 2 № 5, 2001, стр. 127
7. Середа Е.В, Рачинский С.В., Волков И.К., Катосова Л.К,. Лукина О.Ф. Лечение пороков развития легких и бронхов у детей. Научный центр здоровья детей. РАМН, Москва, Русский Медицинский Журнал, 2000, www.rmj.ru.
8. Тихомирова В. Д. Детская оперативная хирургия. Санкт-Петербург, «ЛИК», 2001, стр.131-133.
9. Степанов Э.А., Гераскин В.И. Руководство по торакальной хирургии у детей. Москва, «Медицина», 1988, стр.97-12
10. Коваленко В.Л. Кокшаров В.Н. Ободова Э.В. Врожденный кистозный аденоматоидный порок развития легкого. Арх. Пат. 1988 с 76-78.

Gudumac Eva, Bernic Jana, Baculea N., Livşiţ Irina

PERITONITE NEOPLAZICE LA COPIL

Prezentare de caz clinic

Centrul Naţional Ştiinţifico-practic de Chirurgie Pediatrică "Natalia Gheorghiu"
Universitatea de Stat de Medicină şi Farmacie "Nicolae Testemiţanu"
Catedra Chirurgie, Ortopedie şi Anesteziologie Pediatrică

Summary

TUMOR PERITONITIS IN CHILDREN

In this article, the authors describe a clinical case of an ascitic form of total tumor peritonitis. Diagnosis and indications for surgical treatment were based on objective data, ultrasound and laboratory examinations. The postoperative course of the disease depends on the tumor response to specific antitumorogenesis medication.

Резюме

ОПУХОЛЕВЫЙ ПЕРИТОНИТ У ДЕТЕЙ.

В данной статье авторы описывают клинический случай асцитической формы тотального опухолевого перитонита. Диагноз и показания к хирургическому лечению были основаны на данных объективного, ультразвукового и лабораторного обследования. Послеоперационное течение заболевания зависит от ответа опухоли на специфическое противоопухолевое медикаментозное лечение.

Bolile chirurgicale acute abdominale la copil în aspect diagnostic prezintă una din cele mai discutabile probleme. Un subiect aparte în constituie peritonitele care pot fi nespecifice şi specifice ca pelvioperitonită, peritonită tuberculoasă, cea canceroasă şi care se asociază în stadiile avansate ale tumorilor cavităţii abdominale.
Asocierea ascitei aseptice în tumorile maligne sunt ca consecinţa metastazelor hematogene sau secreţiei secundare inflamatorii. Totodată rolul de bază în dezvoltarea ascitei îl deţine compresia sau extinderea tumorii pe traectul fluxului limfatic, leziunile vaselor mari, precum şi în metastazele hepatice. Ponderea ascitei cancerogene este de 30% din toate cazurile de ascită la adulţi.

La unii pacienţi ascita primară nu are nici un răsunat clinic, iar starea generală a pacienţilor în ascita cancerogenă nu se manifestă în mod semnificativ. Pacientul rămîne afibril.

Prezentarea cazului clinic a bolnavului cu peritonită-ascită cancerogenă.

Bolnavul Z. în vârstă de 11 luni, a fost internat în Centrul Naţional Ştiinţifico-practic de Chirurgie Pediatrică „Academician Natalia Gheorghiu" pe data de 17.03.2010 în mod urgent cu diagnosticul de intoxicaţie de geneza necunoscută, bronhopneumonie, proces bilateral, adenopatie forma generalizală; tumor abdominal? În antecedentele personale nimic deosebit de semnalat. Boala actuală a debutat insidios. Iniţial, cu o lună pînă la spitalizare a suportat bronhopneumonii repitate şi a fost tratat în condiţii de staţionar şi ambulator. De semnalat că de pe 1 ianuarie 2010 s-a asociat febra (38,5˚C), sindromul diareic, a căror intensitate şi frecvenţă au crescut în ultimele luni.

Examenul clinic evidenţiază un bolnav în stare generală foarte gravă, palid, cu cianoză periorală şi periorbitală şi cu semne concludente de endotoxicoză gradul II-III. În regiunea cervicală este prezintă o formaţiune tumorală, nedureroasă, fără modificări ale tegumentelor (Fig. 1). În plămâni bilateral persistă raluri umede. Zgomotele cardiace ritmice, dar atenuate. Abdomenul mărit în volum, meteorism. La palparea abdomenului se determină un conglomerat de 10x8x7 cm, puţin sensibil la palpare. Semnele peritoneale slab pozitive (Fig. 2).

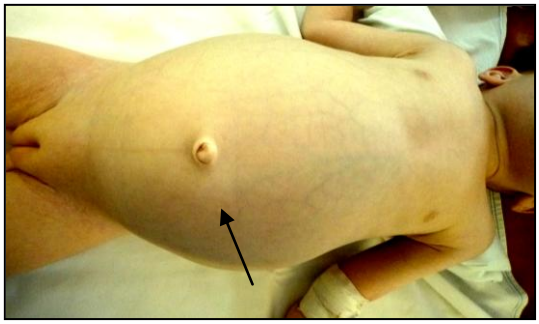

Fig. 1 Bolnavul Z.- Imaginea abdomenului preoperator

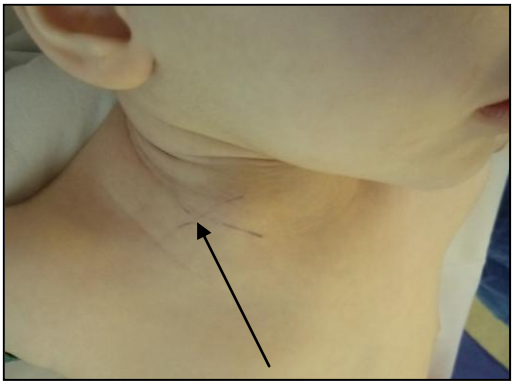

Fig. 2 Bolnavul Z.- Imaginea regiunii cervicale pe dreapta preoperator

Radiografia toracică indică la prezenţa unei formaţiuni tumorale în hemitorace pe dreapta.

Radiografia abdominală pe gol nu dă careva relații patologice.

Ecografa abdominală şi renourinară: ficatul lobul drept 101 mm (+ 2,5), lobul stâng 50 mm (+ 2,0), contur regulat, parenchimul neomogen, ecogenitate relativ crescută, prezintă ecouri liniare; v. portă 3 mm; vezica biliară cu flexie la gât; pancreasul 10x11x11 mm, contur regulat, parenchimul omogen, ecogenitatea puțin crescută; splina 92 mm (+ 3,0-4,0), omogenă; rinichiul drept 71x25 mm, rinichiul stâng 71x26 mm, parenchimul D=S =9 mm. Sub lobul drept al ficatului se determină lichid liber până la 35mm, sub splina – până la 7mm, între ansele intestinele şi de asupra vezicii urinare - lichid liber.

Din explorările de laborator menționăm: hemoglobină – 68 g/l; eritrocitele – 2,1; hematocritul – 0,19; leucocitele – 11,7; nesegmentate – 26; segmentate – 52; eozinofile – 1; limfocite – 17; monocite – 4; VSH – 4.

Grupa de sânge A(II), Rh (+)

După o pregătire preoperatorie generală cu diagnosticul de tumor abdominal s-a intervenit chirurgical. Sub anestezie generală, prin incizie pararectală pe dreapta s-a efectuat laparotomia. La deschiderea cavității peritoneale în jet s-a eliminat lichid albicios, tulbure (Fig.3).

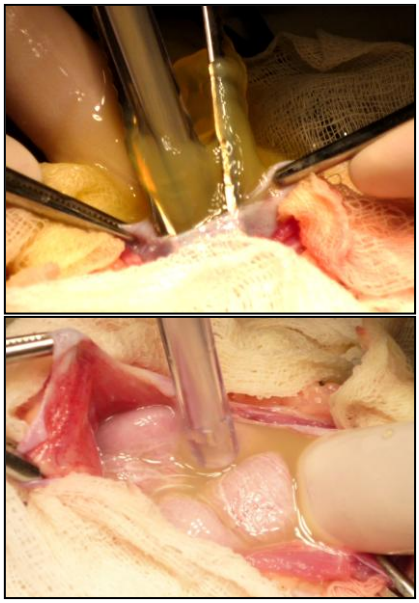

Fig. 3. Bolnavul Z la deschiderea cavității peritoneală

În plagă s-au exteriorizat ansele intestinale care prezintau limfostază. Ansele intestinului subțire, colonic erau aderate la un conglomerat din ganglioni limfatici excesiv măriți în volum, fixați, modificați (Fig. 4). S-a efectuat o explorare minutioasă a celor trei etaje abdominale şi parțial a submezocolului. Infirmăm un conglomerat din ganglioni limfatici de diverse mărimi, formațiuni ce interesează mezenterul, intestinele, inclusiv cadrul colonic, epiplonul, peritoneul, începând de la unghiul Treitz şi inclusiv regiunea pelviană. Pe tot cadrul intestinal, mezenter vase limfatice vizibile cu ochiul liber, cu placarde mari, alb-gălbui.

S-au recoltat pentru examenul histologic câteva formațiuni mezenterice – ganglioni limfatici, ficat, peritoneu, oment (Fig.5). S-a efectuat lavajul cavității peritoneale cu Sol. Acidi aminocapronici 5% - 400ml. Refacerea hemostazei, cavitatea abdominală s-a drenat cu lamele de mănuşă prin contraperturi. S-a refăcut peretele abdominal, extirpând paralel şi formațiunea tumorală cervicală pe dreapta (Fig. 6).

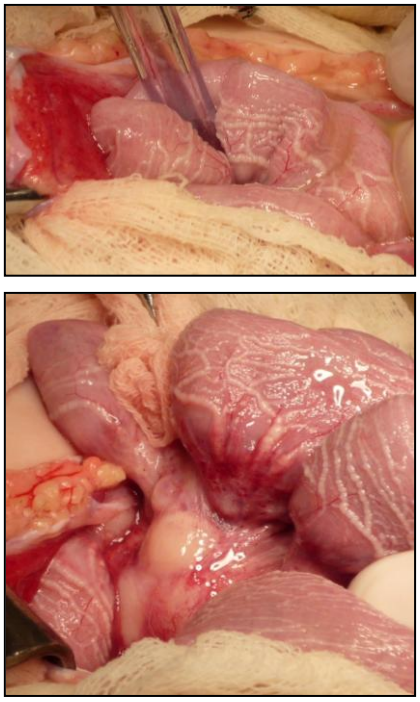

Fig. 4. Bolnavul Z. - Ansele intestinele cu limfostază (intraoperator)

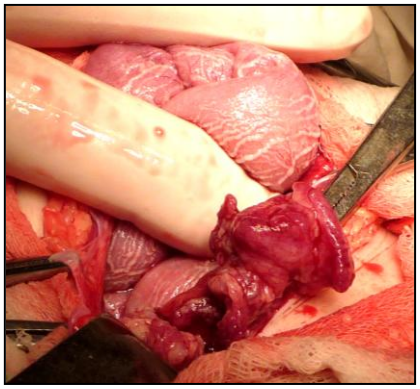

Fig.5. Bolnavul Z. Omentul modificat

Examenul histologic efectuat la toate formațiunile tumorale indică la limfom non-Hodjkin.

Evoluțiea postoperatorie fără careva particularități. La a 6-a zi postoperator copilul a fost transferat pentru tratament chimeoterapic şi iradiere în Centrul de Oncohematologie pediatrică. Revăzut la 21 zile bolnavul se simte bine, fiind evaluat în continuare de medicul oncolog.

Fig.6. Bolnavul Z. – Postoperator pe masa de operație

Cazul pus în discuție nu prezintă o raritate prin faptul, că limfoamele non-hodgkiniene – afecțiune malignă ale țesutului reticulo-limfocitar cu o localizare mai frecventă la nivelul tubului digestiv (plăci Payer) domină localizarea la ganglionii mezenterici, care nu se opacifiază la limfografie, necesitând laparotomie pentru a fi puşi în evidență. Laparotomia permite efectuarea biopsiei din ganglioni mezenterici şi corecta încadrare, pe stadii a bolii.

Concluzii:

1. Incidența limfoamelor nehodjkiniene este în creştere la jenerînd 6% din decesele prin neoplazii la copii. La vîrsta copilării predomină tipul limfocitar în raport de 3/1 față de cel histiocitar. Sexul masculin este de 3 ori mai afectat, vîrsta cea mai preciclitată fiind între 11-15 ani.
2. Manifestările clinice ale limfomului Non-Hodjkin sunt polimorfe, avînd puncte de plecare multicentrice (plăcile Payer, ganglioni şi chiar organe extralimfatice – muşchi, spațiul extradural exc.), afectînd mediastinul, abdomenul. Adenopatii periferice prezintă numai ⅓ din bolnavi. Afectarea hepatică şi splenică nu este rară.
3. Ca şi în boala Hodjkin biopsia ganglionară (nu puncția) este esențială pentru diagnostic.
4. În 30-50% din cazuri există tendința la transformare în leucemia acută limfocitară, în special în localizările mediastinale. Modificările în sîngele periferic şi în măduvă către a 10-a lună de boală confirmă evoluția spre leucemiea acută limfatică.
5. Laparotomiea permite efectuarea biopsiei ganglionilor mezenterice cu confirmarea histopatologica a diagnosticului.
6. Avînd în vedere aspectul multifocal al tumorii Non-Hodjkin, chimioterapia pare cea mai indicată. Totodată limfoamele nehodjkiniene sunt tumori radiosensibile şi ar fi indicată dacă ar fi depistată în stadiul localizat.

Gudumac Eva, Linşiț Irina, Bernic Jana

PERITONITELE TUBERCULOASE LA COPIL

Prezentare de caz clinic

Centrul Național Ştiințifico-practic de Chirurgie Pediatrică “Natalia Gheorghiu”
Universitatea de Stat de Medicină şi Farmacie “Nicolae Testemițanu”
Catedra de Chirurgie, Ortopedie şi Anesteziologie Pediatrică

Summary

TUBERCULOUS PERITONITIS IN CHILDREN

In this article, the authors describe a clinical case of total ascitic form of tuberculous peritonitis. Diagnosis and indications for surgical treatment were based on anamnesis, objective examination, laboratory and ultrasound. Postoperative improvement is related to the normalization of laboratory parameters, as well as with a combination of surgical treatment with a specific antituberculosis medication.

Резюме

ТУБЕРКУЛЁЗНЫЙ ПЕРИТОНИТ У ДЕТЕЙ.

В данной статье авторы описывают клинический случай асцитической формы тотального туберкулёзного перитонита. Диагноз и показания к хирургическому лечению были основаны на данных анамнеза, объективного обследования, лабораторных и ультразвукового обследования. Послеоперационное улучшение состояния связанно с нормализацией лабораторных показателей, а также с сочетанием хирургического метода лечения со специфическим противотуберкулёзным медикаментозным лечением.

Peritonitele tuberculoase ocupă o poziție specială în patologia chirurgicală la copil cu o evoluție clinică acută (miliară bacilară), subacută şi cronică. Există forme localizate şi generalizate, fiind mai frecventă forma ascitică. În prezent nu există criterii sigure clinico-paraclinice care ar permite un diagnostic prompt la adresarea pacientului în clinica chirurgicală. Diagnosticul diferențial se bazează pe mai multe elemente, iar copii cu formele generalizate ascitice ajungând la intervenție chirurgicală.

Problemele diagnostice şi terapeutice pe care le implică peritonitele tuberculoase sunt ilustrate printr-o

observaţie clinică urmărită timp de şase luni postoperator, având unele particularităţi în privinţa tratamentului postoperator precoce şi la distanţa.

Prezentarea cazului. Bolnava D. de 11 ani este internată pe 28.10.09 în spitalul raional pentru mărirea abdomenului în volum, greţuri, dureri abdominale moderate, slăbiciunea generală, scădere ponderală, paloare tegumentară. Pe 29.10.09 pe linia AVIA SAN a fost internată în Centrul Naţional Ştiinţifico-practic de Chirurgie Pediatrică „Academician Natalia Gheorghiu" pentru ascită de geneza necunoscută. În antecedentele familiare semnalează că în familie a trăit o rudă cu tuberculoză pulmonară forma deschisă. Din spusile mamei suferinţa clinică a bolnavei datează peste 2 săptămâni, debutând cu dureri abdominale periodice. S-a tratat la medicul de familie care a indicat ambulator medicaţia lambliozei şi cistitei. Pe 25.10.09 mama a constatat mărirea bruscă a abdomenului.

Examenul clinic la internare relevă următoarele elemente patologice: stare generală gravă , paloare tegumentară, scădere ponderală, abdomenul mărit în volum, se determină ascită, la palpare abdomenul moale, sensibil la palpare sub rebordului costal drept. Ficatul + 4 cm sub rebordul costal drept, splina + 1 cm sub rebordul costal stâng (Fig. 1.) Micţiunile uşor dureroase.

Fig. 1. Bolnava D. Imaginea abdomenului preoperator.

Examenul ecografic confirmă sindromul ascitic. Ficatul lobul drept 108 mm, lobul stâng 49 mm, contur regulat, parenchimul omogen, ecogenitate medie, prezintă ecouri liniare; v. portă 7 mm; vezica biliară cu flexie la corp şi fund; pancreasul 10x9x10 mm, contur regulat, parenchimul omogen, ecogenitatea medie; splina 80 mm, omogenă; rinichiul drept 95x38 mm, rinichiul stâng 94x38 mm, parenchimul D=S =10 mm, bazinetele pe dreapta – 3mm, pe stânga -4mm. între intestinele s-a determinat lichid liber. De asupra vezicei urinare, sub lobul drept a ficatului – lichid liber – 29mm., sub splina – 21mm., ansele intestinele dilatate, conţinut intestinal prezintă preponderent lichid, peristaltica intestinală este prezintă.

FGDS indică la o gastropatie erozivă de reflux, duodenopatie eritematoasă.

Radiografia toracică nu exclude aspect pulmonar de tuberculoză.

Grupa de sînge O(I), Rh (+); hemoglobină – 108 g/l; eritrocite – 3,5; hematocrit – 0,32; leucocite – 3,8; nesegmentate – 20; segmentate – 59; eozinofile – 2; limfocite – 16; monocite – 3; VSH – 4; proteina totală – 50,9; protrombină – 94%, fibrinogenul – 2,89; ureea – 2,5; bilirubină 6,0-0-6,0; K – 3,89; Na – 137,1; Ca – 2,36; ALT – 0,66; AST – 0,4.

Evolutiv pe parcursul la 10 ore starea generală a copilului s-a alterat, au avansat durerile abdominale, care au devenit permanente, vome repetate, facies suferind. Tegumentele şi mucoasele – palide. Abdomenul mărit în volum, asimetric, sensibil la palpare, prezintă defans muscular, simptomele peritoneale pozitive.

În baza datelor anamnestice (în anamnestic contactul cu un pacient cu TBC forma deschisă), suspiciunilor clinice, fizicale, imagistice şi biologice, alterarea stării generale, endotoxicoza gradul III, cît şi a abdomenului (mărirea în volum, meteorism, dureros, ascită) s-a intervenit chirurgical cu diagnosticul de peritonită totală tuberculoasă. După o pregătire preoperatorie generală s-a practicat laparatomia sub abestezie generală, prin abord transrectal pe dreapta. La deschiderea cavităţii peritoneale s-a eliminat în jur 3 litre de lichid sero-fibrinos (Fig. 2).

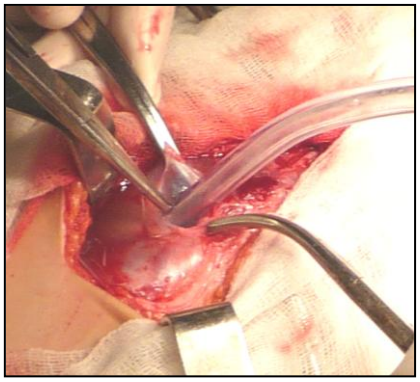

Fig.2. Bolnava D. La deschiderea cavităţii abdominale - lichid liber în abdomen.

La revizie s-au determinat mase cazeoase încapsulate în forma de pasat, care erau ataşate la peritoneu, intestine, ficat, splina, cu edem major al peretelui intestinal şi al omentului (Fig.3, Fig.4).

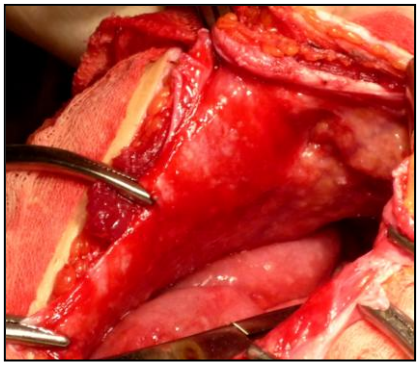

Fig.3. Bolnava D. - Mase cazeoase pe peritoneu.

Ansele intestinele erau fixate şi prezentau un conglomerat masiv, fiind aglutinate între ele cu plasturi de fibrină. Adezioliza anselor a fost imposibilă

(deserorizare şi sângerare). Astfel s-a practicat rezecția parțială a omentului, biopsia multifocală a peritoneului. Cavitatea abdominală s-a drenat cu două lamele de mănuşa prin contraperturi separate. Refacerea planurilor anatomice (Fig. 5).

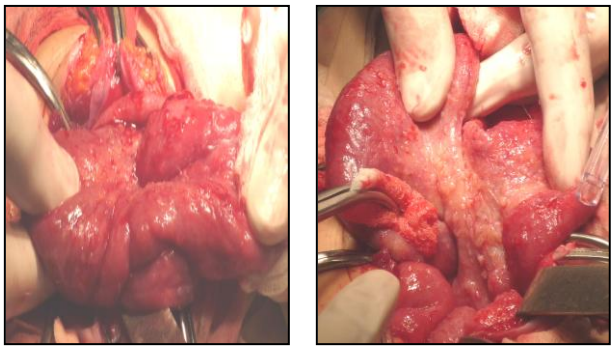

Fig.4. Bolnava D. - Mase cazeoase pe ansele intestinal

Fig. 5. Bolnava D. - Postoperator

Examenul histologic confirmă tuberculoza abdominală.

Evoluție postoperatorie favorabilă, la a 9-a zi postoperator a fost transferat în Institutul de Ftiziopulmonologie pentru tratament medical antituberculos.

Concluzii:

1. Peritonitele tuberculoase sunt rar întâlnite la copil şi fac parte din categoria peritonitelor difuze şi constituie 2-3%;
2. Diagnosticul diferențial în formele difuze ale peritonitelor tuberculoase, forma ascitică este dificil, întrând în discuție peritonitele acute primare. Formele ascitice ale tuberculozei abdominale constituie 75%;
3. Radiografia toracică poate oferi date concludente de afect primar pulmonar de tuberculoză;
4. Ecografia abdominală oferă date de hepatosplenomegalie, ascită, peritonită tuberculoasă;
5. Manifestările clinice în peritonită tuberculoasă se dezvoltă treptat, sunt de o durată dependentă de formele tuberculozei acute, subacute sau cronice sau cu o clinica ondulatoare în peritonitele tuberculoase ser-adezive şi în cele ulcero-cazeoase.
6. În formele ascitice, fibro-adezive (ocluzie intestinală) se va interveni chirurgical. Totodată tratamentul de bază este cel medicamentos antituberculos.

BIBLIOGRAFIE

1. Юсубова А. Н.б Киселевич О. К.,Богданова Е. В. «Абдоминальный туберкулёз у детей» // Медицинский научный и учебно-методический журнал, 2003, №13, с 3-13
2. Янченко Е. Н., Греймер М. С. «Туберкулёз у детей и подростков», С-П, 1999
3. Васильев А. В. «Внелёгочной туберкулёз», С-П, 2000.
4. Елисеева Ю.Ю., Бережнова И.А. «Туберкулёз у детей».

Babuci V., Negru I.

TIMUSUL ABERANT CONGENITAL LA COPIL
(Scurt recurs în literatura de specialitate)

Universitatea de Stat de Medicină şi Farmacie „Nicolae Testemițanu”
Laboratorul "Infecții chirurgicale la copii”

Summary

CONGENITAL ABERRANT THYMUS IN CHILDREN

In this article authors present the shot excursus in the literature concerning the problem of congenital aberrant thymus in children, being highlighted embryogenesis mechanisms, diagnostic and treatment principles. The authors conclude that the rarity of the congenital malformations of thymus, the predominantly asymptomatic evolution frequently compromise the early diagnosis of congenital aberrant thymus in children, the best treatment choice being surgical.

Резюме

ВРОЖДЁННАЯ ДОБАВОЧНАЯ ВИЛОЧКОВАЯ ЖЕЛЕЗА У ДЕТЕЙ

В настоящей работе авторы представили краткий экскурс по данным литературы, касающиеся проблемы врождённой добавочной вилочковой железы у детей. Были освящены механизмы эмбриогенеза, алгоритмы диагностики и лечения. В заключении авторы утверждают, что редкость врождённых аномалий развития вилочковой железы, асимптоматическое, в большинстве случаев, клиническое течение заболевания вызывают определённые трудности в постановке своевременного диагноза, лечебным методом выбора являясь хирургический.

Malformațiile congenitale ale timusului sunt descrise destul de rar în literatura de specialitate [Khariwala S.S. et al., 2004]. Spectrul clinic al malformațiilor este determinat de rezultatul descendenței incomplete în cutia toracică a timusului, sechestrării țesutului timic de-a lungul tractului de descendență și persistenței ductului timofaringian [Tovi F., Mares A.J., 1978, Boyd J. et al., 1993, Tewfic T.L., Zoskovitch A., 2005].

Timusul cervical este cauzat de dereglările embriogenetice de descendență a organului. În aceste cazuri timusul în mediastin lipseşte, dar este depistat în regiunea cervicală. Mai des se întâlneşte forma unilaterală, când un lob se găseşte în regiunea cervicală, iar altul se depistează în mediastin.

Țesut timic aberant poate fi depistat în grosimea glandei tiroide, în regiunea amigdalelor palatine, în țesuturile moi ale regiunii cervicale, în țesutul celular-adipos al mediastinului anterior, mai rar în mediastunul posterior. În țesutul timic ectopic se pot dezvolta patologii similare glandei timice. Anume prezența țesutului timic ectopic lămureşte una din cauzele ineficacității timectomiei la unii pacienți cu miastenie generalizată [Харченко В.П. и соавт., 1998].

Obliterarea incompletă a ductului timo-faringian (ductus thymico-pharyngeus) determină dezvoltarea chisturilor timice congenitale, care mai frecvent sunt localizate în regiunea cervicală, mai rar în mediastin. Peretele acestor chisturi poate conține țesut timic [Gray S., Skandalakis J., 1990 cit. Харченко В.П. и соавт., 1998].

Agenezia timusului reprezintă o maladie cu transmitere autosomal recesivă, deseori fiind asociată cu agenezia glandelor paratiroide (sindromul DiGeorge), evoluează cu un pronostic nefavorabil, transplantul acestor glande fiind unica soluție.

Timusul aberant reprezintă o malformație rar întâlnită, determinată de dereglările de descendență a glandei în perioada embriogenetică.

Există comunicări rare care descriu localizarea izolată a timusului în regiunea cervicală, glanda nefiind depistată în mediastinul anterior [Benson M. et al., 1992, Loney D. et al., 1998, Park J. et al., 2006]. În aceste cazuri este necesar de abținerea de la înlăturarea glandei localizate ectopic fără indicații absolute, deoarece timectomia ar provoca dezvoltarea unor dereglări severe ale aparatului imun la copii [Scott K. et al., 2002, Park J. et al., 2006].

Timusul aberant cervical poate fi reprezentat de forma „solidă" sau sub formă de formațiune chistică [De Foer B. et al., 2007]. De remarcat că formele "solide" constituie numai 10 % din formele aberante timice [Prasad T. et al., 2006]. Timusul cervical aberant sau chisturile cervicale timice sechestrate de-a lungul ductului timo-faringian pot fi întâlnite de la nivelul mandibulei până la cutia toracică. Unii autori remarcă că uneori aceste chisturi pot conține reminescențe de tiroidă sau paratiroidă. Indiferent de evoluția asimptomatică în unele cazuri chisturile cervicale timice pot creşte destul de repede în volum în rezultatul unei hemoragii, infecții, procese degenerative sau stază venoasă [Shukul V. et al., 2004, Tewfic T.L., Zoskovitch A., 2005]. În 10% din cazuri malformația evoluează cu prezența în paralel a unor manifestări clinice determinate de compresiunea structurilor anatomice adiacente: disfagie, dispnee, dureri, modificarea vocii etc. [Wagner C.W. et al., 1988]. În unele cazuri rarisime tabloul clinic poate debuta chiar din primele luni de viață ale copilului. Ca exemplu poate servi cazul clinic prezentat de Shah S. et al. (2001) care descrie diagnosticul şi evoluția timusului aberant localizat retrofaringian la un copil în vârstă de 6 săptămâni. De asemenea concomitent se pot asocia tireotoxicoza, anemia aplastică, neurofibromatoza, limfoma Hodgkin [Tewfic T.L., Zoskovitch A., 2005]. Degenerarea malignă a țesutului timic ectopic nu a fost descrisă la copii [Nguen Q. et al., 1996, Hendrickson M. et al., 1998, Millman B. et al., 1999].

Conform statisticelor contemporane de-a lungul anilor au fost descrise circa 90 – 100 cazuri de chisturi timice cervicale [Nguyen Q., et al., 1996, Loney D.A., Bauman N.M., 1998, Millman B, et al., 1999, Prasad T. et al., 2006], dintre care 2/3 la copii în vârstă de până la 10 ani [Bieger R.C., McAdams A.J., 1966]. În acelaşi timp, conform unor opinii, aceste date nu reflectă realitatea, deoarece în marea majoritate a cazurilor malformațiile timusului evoluează asimptomatic şi nu sunt diagnosticate. De menționat, un şir de studii recente indică că la circa 30% din copiii decedați supuşi necropsiei se depistează țesut timic ectopiat în regiunea cervicală [Wagner C.W. et al., 1988].

Depistarea *timusului accesor în mediastinul posterior* în literatura de specialitate se descrie ca cazuistică. Prezența timusului în mediastinul posterior în majoritatea cazurilor se confundă cu tumorile neurogene, care la copii constituie 90% din totalitate tumorilor acestei regiuni [Bhatnagar S. et al., 2008].

Există păreri că țestul timic aberant poate dezvolta aceleaşi patologii ca timusul normal, inclusiv semne de hiperplazie sau chiar timom cervical, [Tabatabaie S. et al., 2007]. Poate fi întâlnită hiperplazia concomitentă a timusului localizat în mediastinul anterior şi al țesutului timic ectopic [Kim H.J. et al., 2006].

Ecografia convențională şi echografia duplex color permit în majoritatea cazurilor de a depista formațiunea tumorală [Vishwanatha K et al., 2005], datele radiologice în stabilirea diagnosticului fiind importante dar nu specifice. Timusul cervical ectopic poate fi vizualizat cu ajutorul CT sau prin RMN. Referitor la formațiunile chistice ale timusului aberant mai informativă sa dovedit a fi tomografia computerizată [Khariwala S.S. et al., 2004, Sanei M. et al., 2006].

Diagnosticul diferențial al chistului timic cervical congenital este destul de dificil şi se va face cu higromul chistic, chisturile cervicale mediane şi laterale, teratoamele chistice, afecțiunile tiroidei şi paratiroidelor, maladiile limfoproliferative, limfadenopatiile reactive şi tumorile vasculare [Burton E.M. et al., 1995, Prasad T. et al., 2006, Sanei M. et al., 2006].

Examenul criohistologic intraoperatoriu poate orienta diagnosticul şi ghida tactica medico-chirurgicală. Atât formele solide, cât şi chisturile prin ectopiile timice majore, manifeste prin semne de compresie a structurilor adiacente necesită o excizia chirurgicală parţială sau radicală. Totodată intervenţia chirurgicală este asociată cu un risc major de pneumotorax, hemoragie, leziune a nervilor vag şi hipoglos, infecţie etc. Unii autori sunt de părerea, că timectomia totală poate duce la diminuarea imunităţii celulare şi la reacţii autoimune. În pofida faptului, că legătura între atimia dobândită şi tulburările imunologice încă nu a fost demonstrată, există studii rezultatele cărora confirmă faptul că timectomia la copiii mai mici de 3 luni este asociată cu reducerea numărului de T limfocite circulante şi diminuarea răspunsului la mitogenele celulelor T [Brearley S. et al. 1987].

Aşadar, raritatea malformaţiilor congenitale ale timusului, precum şi evoluţia predominant asimptomatică creează dificultăţi majore în diagnosticul preoperator şi diferenţial, tratamentul de elecţie fiind cel chirurgical. Până la clarificarea definitivă a diagnosticului în cauză, o eventuală excizie chirurgicală a timusului cervical ectopic trebuie precedată de un examen imagistic care să verifice prezenţa ţesutului timic mediastinal.

BIBLIOGRAFIE

1. Al-Shihabi BM, Jackson JM. Cervical thymic cyst. J. Laryngol. Otol. 1982. 96 (2):181-9.
2. Benson M.T., Dalen K., Mancuso A.A. et al. Congenital Anomalies of the Branchial Apparatus: Embryology and Pathologic Anatomy. Radiographics. 1992. 12:943-960.
3. Bhatnagar S., Pradhan R., Shastri P., Shenoy P. Accessory thymus in posterior mediastinum. J. Indian Assoc. Pediatr. Surg. 2008. 13:140-1.
4. Bieger R.C., McAdams A.J. Thymic cysts. Arch. Pathol. 1966. 82:535-541.
5. Boyd J, Templer J., Harvey A. Persistent thymopharyngeal duct tract. Otolaryngol. Head Neck Surg. 1993. 109:135-9.
6. Brearley S., Gentle T.A., Baynham M.I. et al. Immunodeficiency following neonatal thymectomy in man. Clin Exp. Immunol. 1987. 70:322-7.
7. Burton E.M., Mercado-Deane M.G., Howell C.G. et al. Cervical thymic cysts: CT appearance of two cases including a persistent thymopharyngeal duct cyst. Pediatr Radiol. 1995. 25(5):363-5.
8. De Foer B., Vercruysse J., Ph., Marien P. et al. Cervical ectopic thymus presenting as a painless neck mass in a child. IBR-BTR. 2007. 90:281-3.
9. Hendrickson M., Azarow K., Ein S. et al. Congenital thymic cysts in children--mostly misdiagnosed. J. Pediatr. Surg. 1998. 33(6):821-5.
10. Iqbal S., Garg A.K, Dubey A. Cervical thymic cyst - A case report. Indian Journal of Otolaryngology and Head and Neck Surgery, 2005. 57(1):67-9.
11. Khariwala S.S., Nicollas R., Triglia J.M. et al. Cervical presentations of thymic anomalies in children. Int J Pediatr Otorhinolaryngol 2004. 7(68): 909-14.
12. Kim H.J., Jang S.H., Parc J.S. et al. A case of true thymic hyperplasia in the mediastinum with ectopic thymus in the neck. Korean J. of Pedatrcs. 2006. 49(9):996-9.
13. Loney D.A., Bauman N.M. Ectopic cervical thymic masses in infants. A case report and review of literature. Int J Pediatr Otorhinolaryngol. 1998. 43:77-84.
14. Millman B., Pransky S., Castillo J. et al. Cervical thymic anomalies. Int. J. Pediatr. Otorhinolaryngol. 1999. 47(1):29-39.
15. Nguyen Q., de Tar M., Wells W., Corbett D. Cervical thymic cyst: case reports and review of the literature. Laryngoscope. 1996;106:247-52.
16. Park J.J., Kim J.W., Kim J.P. et al. Two cases of ectopic cervical thymus: case reports and review of literature. Auris Nasus Larynx. 2006. 33:101-5.
17. Prasad T., Chui C., Ong C., Meenakshi A. Cervical ectopic thymus in an infant. Singapore Med. J. 2006. 47 (1):68.
18. Sanei M.H., Berjis N., Mesbah A. Cervical thymic cyst, a case report and review of the literature. J.R.M.S. 2006. 11(5):339-342.
19. Scott K.J., Schroeder A.A., Greinwald J.H. Ectopic Cervical Thymus: An uncommon diagnosis in the evaluation of pediatric neck masses. Arch. Otolaryngol. Head. Neck. Surg. 2002. 128:714-17.
20. Shah S., Lai S., Ruchelli E., Kazahaya K., Mahboubi S. Retropharyngeal Aberrant Thymus. PEDIATRICS. 2001. 108(5):1-3.
21. Shukul V.K., Jha A., Shankar B.G. Cervical thymic cyst. M.J.A.F.I. 2004. 60:204-5.
22. Tabatabaie S.A., Hashemi S.M., Sanei B., Sanei M.H. The frequency of ectopic thymic tissue in the necks of patients without any thymic disease. Med Sci Monit, 2007. 13(6):CR283-5
23. Tewfic T.L., Zoskovitch A. Congenital Malformations. Neck. www.eMedicine Specialties. 2005.
24. Tovi F., Mares A.J. The aberrant cervical thymus. Am. J. Surg. 1978.136:631–7.
25. Vishwanatha Kini, Adel Ismail, Essam Aref, Wojciech Szmigielski. Ectopic thymus: A rare cause of cervical mass in the neonate. Sygnatura: Pol. J. Radiol. 2005. 70(2):93-5.
26. Wagner C.W., Vinocur C.D., Weintraub W.H., Golladay E.S. Respiratory complications in cervical thymic cysts. J. Pediat.r. Surg. 1988. 23:657-60.
27. Харченко В.П., Саркисов Д.С., Ветшев П.С. и др. Болезни вилочковой железы. М.1998.

Nepaliuc Iu., Bajurea Ala

POLITRAUMATISMELE LA COPIL
Revista literaturii

USMF „Nicolae Testemiţanu”
Catedra chirurgie, ortopedie şi anesteziologie pediatrică
Sef catedră – Academician al A.Ş.M., dr.hab.în med., prof. universitar, Om emerit Eva Gudumac

Summary

POLYTRAUMAS IN CHILDREN. Literature review.

Polytraumas are defined as associated traumatic injuries which involve several body sites with one or more life threatening lesions. For the evaluation of severity in associated traumas are utilized a lot of scores. With this purpose is also used Pediatric Trauma Score that allows objectively on the base of clinical and laboratory findings to assess the child condition and to proceed to the treatment options: patient admission in the intensive care unit, anti shock therapy etc. On the base of Injury Severity Scale all the patients are divided in two main groups: with stable hemodynamics and with unstable hemodynamics, the fact that facilitates the correct therapeutic choice.

Резюме

ПОЛИТРАВМАТИЗМ У ДЕТЕЙ. Обзор литературы.

К политравматизму следует относить одновременное повреждение двух и более анатомических областей из котрых хотя бы одна представляет опасность для жизни ольного. Политравма отличаются особой тяжестью клинических проявлений, сопровождающихся синдром взаимного отягощения, трудностью диагностики, сложностью лечения, большим процентом инвалидности, высокой летальностью. Для оптимизации методов диагностики обязательной является балльная оценка тяжести повреждений по шкале ISS. На основе Injury Severity Scale определяетстя тактика лечения пострадавших.

Tratamentul politraumei în a 2-a jumătate a secolului XX a devenit o problemă foarte actuală, problemă „cheie” a medicinei contemporane, deoarece ea atinge interesele cetăţenilor tineri, populaţiei muncitoare şi copiii. Majoritatea studiilor evaluează traumele ca fiind principala cauză de mortalitate la populaţia sub 40 de ani, politraumatismul reprezentând 20-25% din totalul traumelor (3, 5,11) .

Politraumatismele definesc cazurile în care sunt asociate leziuni traumatice interesând mai multe regiuni ale corpului şi organelor interne (craniene, toracice, abdominale) din care cel puţin una implică un pericol vital accidentatului (1, 6,18).

Politraumatismele se caracterizează printr-o paletă variată a tabloului clinic dominată de stare de şoc sau comă, ce maschează celelalte simptome, ambele stări patologice putând fi produse atât de traumatismul toracoabdominal cât şi de cel craniocerebral. Creşterea nurului de traumatisme cu leziuni multiple, implicarea în tratamentul acestor pacienţi a specialiştilor din diverse domenii, concepţiile diferite de tratament al traumatismelor de către diferiţi specialişti conduce la apariţia necesităţii de a crea o clasificaţie unică şi un algoritm unic de diagnostic şi tratament al traumatismelor (2,13,17).

Terminul trauma asociată a fost bine formulat în lucrările lui Erohin (1994). „Trauma asociată prezintă leziunea concomitântă a 2 şi mai multe regiuni anatomica ale corpului uman (5,6,21).

În literatura contemporană rusă toate tramatismele se clasifică în: traumatisme asociate când sunt mai multe traume în diferite regiuni ale corpului, care sunt provocate de un tip de agenti traumatic şi combinată când traumatismul este produs de mai multe tipuri de agenţi traumatici: mecanici, chimici, termici, radiţionali (12,16,20).

Deci, traumatismul asociat este leziunea concomitentă a 2 şi mai multe regiuni anatomice produsă de către un tip de agenţi traumatici. Termenul „două şi mai multe regiuni anatomice” este relativ dar foarte importantă pentru clasificarea unificată în aprecierea localizării traumatismului (2, 4, 15).

Vorbind la concret despre **traumatismele mecanice** este important de menţionat caracterul traumei produse de: armă rece, prin arme de foc, trauma bondă sau închisă, traume deschise, etc (13,15,16). Trauma asociată cu leziunea organelor cavităţii abdominale are mai multe caracteristici în dependenţa cauzei, factorului etiologic şi poate fi divers:

Natura accidentelor poate fi generata de:
- accidente de trafic (rutier, feroviar, aerian)
- accidente in productie in mediul industrial sau agricol
- catastrofe (calamitati naturale)
- accidente sportive.

În structura traumatismelor la copil în leziuni asociate rolul de bază îl deţine autotraumele şi căderea de la înălţime. În marea majoritate trauma abdominală este traumă închisă şi este provocată de obicei de lovituri directe în regiunea abdomenului şi compresia organelor interne. După datele literaturii în traumatismele asociate cu organele cavităţii abdominale cel mai frecvent este afectată splina (48%), ficatul (41%), traumatismul organelor cavitare(6%) şi pancreas(5%). În 58% cazuri a fost diagnosticat traumă monoasociată şi în 42% - poliasociată (2, 8, 9).

Exista numerosi agenti vulneranti care pot fi responsabili de producerea politraumatismelor. Dintre acestia pot fi enumerati agenti fizici ; barotraume; leziuni termice şi electricitate (1, 12,19).

Agentii fizici sunt elementul patogenie cel mai des implicat in producerea politraumelor; ei pot actiona: prin impact direct (compresie, strire, taiere etc), prin unda de soc (in accidente rutiere, explozii etc.) sau prin acceleratie/deceleratie. Rezultatele acestora sunt: contuzii (traume inchise) şi lpăgile (traumatisme deschise).

Politraumatismele pot fi clasificate topografic, dupa regiunile anatomice afectate (cap, torace, abdomen, membre). În functie de numarul de regiuni afectate, politraumatismele se impart în bi-, tri- etc. -regionale) (11, 17,20).

Particularităţi regionale anatomice.

Scheletul protejeaza viscere precum creierul, viscerele trunchiului si unele viscere abdominale (splina, ficatul). Anumite parţi ale scheletului (primele doua coaste, sternul, scapula si femurul) au o mai mare rezistenta la impact. În astfel de leziuni pacientul trebuie urmarit ulterior pentru posibile leziuni asociate. Un posibil factor etiologic al traumei provine din faptul ca mijloacele anatomice de protecţie sunt imperfecte (15, 18).

Un alt factor anatomic implicat in producerea de leziuni îl constituie mijloacele de fixare ale unor structuri anatomice: ele sunt implicate in leziuni ce apar prin diferenţe de decelerare dintre corp şi diversele viscere componente, astfel: duodenul si intestinul subtire se rup in acelaşi tip de accidente, cel mai frecvent, la nivelul punctelor de fixare (ligamentul Treitz, mezenterul adiacent cecului, aderente etc).

În traumatismele asociate modificările patologice funcţionale apărute în diverse organe nu sunt o simplă sumă de patologii, ci au efect de ***interagravare.*** Acest fenomen poartă denumerea de ***„sindrom de agravare reciprocă”*** (6,7,19).

Declanşarea sindromului de agravare reciprocă include următorii factori patogenetici (4, 5,17):

1. Multitudinea de focare de impulsaţii patologice (în primul rând de dureri);
2. Multitudinea de focare hemoragice.
3. Multitudinea focarelor de necroze atât primare cât şi secundare care produc intoxicaţia organismului;
4. Dereglarea coordinării funcţiilor organelor interne de către sistemul nervos central.

Alterarea severă a homeostaziei în traumele majore tinde să duca în cele din urma la un răspuns complex, la care contribuie mai mulţi factori: status nutritional, status premorbid, rezistenta, varsta copilului etc. Cascada de modificari homeostatice in traumele majore este declansata de o serie de factori. În complex aceşti factori vor determina un raspuns fiziologic caracterizat in general prin: circulatie hiperdinamica, rata crescuta cu catabolism excesiv al proteinelor musculare, reordonarea prioritatilor in sinteza de proteine la nilul ficatului (in favoarea productiei celor de faza acuta, precum proteina reactiva C_1. Determinarea leziunilor în traumele asociate, determinarea patologiei dominante este un proces complicat care necesită primirea unei decizii corecte de diagnostic şi tratament. Algoritmul diagnostic include efectuarea concomitentă a examinării clinice şi paraclinice ale pacientului: analize de laborator, radiologice, ultrasonografice, tomografia computerizată (1, 5, 16).

Tomografia computerizată. Este o investigatie specifică şi sensibilă la pacientul politraumatizat. Rezultatele sunt si mai precise dupa introducerea tomografiei spirale.

Tomografia computerizată craniană - este investigaţia de prima intenţie pentru traumatismele cranio-cerebrale deoarece diagnosticul se poate preciza în mai puţin de 20 de minute; sensibilitatea tomodensimetriei la nivelul ţesuturilor moi (colecţii sangvine extra/intracerebrale) este de aproape 100% astfel în cât diagnosticul de hematom intracranian poate fi pus precoce. Tomografia computerizată toracică. Rolul ei în traumatismele toracice este limitat, radiologia convenţionala fiind la fel de promptă şi frecvent mai precisă. Dar totuşi este indicată în traumatisme vechi (1-2 zile) în care tomografia computerizată permite diferenţierea unei leziuni pleurale de o leziune pulmonară.

Tomografia computerizată abdominală a dovedit o mare acuratete în diagnosticul leziunilor organelor intra- si retroperitoneale, fiind utilizată prioritar faţă de alte metode folosite anterior (radiologie, angiografie). Accentuăm faptul că, spre deosebire de lavajul peritoneal, tomodensitometria edentiviază şi leziuni retroperitoneale. Un alt mare avantaj al examenului CT abdominal este că pe baza ei se poate aprecia gradul leziunii unui organ parenchimatos şi cantitatea de sânge din abdomen, ceea ce, în unele cazuri poate constitui baza unei indicaţii de tratament non-operator (14,17,19).

Ultrasonografia.

Este un examen fiabil, care se execută uşor, rapid şi este foarte economic. În marile clinici de traume examenul ecografic efectuat în camera de gardă câstigă din ce în ce mai mult teren (6, 14,21).

Simplitatea şi rapiditatea ei se datorează faptului că de pildă în traumatismele abdominale transductorul trebuie aşezat în trei poziţii pentru a descoperi prezenţa de sânge/fluid în cavitatea peritoneală: punga Morrison; recesul subsplenic; spaţiul retrocaval (6, 8).

În plus examenul ecografic poate diagnostica leziunea de organ parenchimatos (splina, ficat, rinichi) şi prezenţa de fluid în sinusurile pleurale costodiafragmatice şi în cavitatea pericardica, dar nu are însa nici o valoare în diagnosticul leziunilor de organ cavitar (2,15,16)

Evaluarea gradului de severitate a leziunilor cu ajutorul scorurilor traumatice.

Clinica pacientului politraumatizat este extrem de variabilă dacă avem în vedere multiplele posibilităţi de combinaţii lezionale. Rezultă astfel ecuaţii lezionale complicate în care evaluarea gravităţii se poate face iniţial (când bilanţul lezional este incomplet cunoscut) pe criterii fiziologice : status circulator, respirator, neurologic si ulterior anatomice (tipul si gravitatea leziunilor: craniene, cervicale, toracice, abdominale etc.) încadrarea exactă a politraumatizatului în grupa de risc adecvată este esenţială pentru luarea deciziilor corecte în ceea ce priveşte prevenirea agravării leziunilor, triajul pacientilor,

managementul de tratament a pacienților critici. De-a lungul timpului s-a imaginat o multitudine de scoruri, fiecare din acestea fiind o încercare de cuantificare matematică cât mai exactă a gradului de severitate a leziunilor. Din pacate, datorită varietații mari de modele lezionale și de raspuns al organismului uman la injurie nu s-a putut obtine un model perfect care să evalueze urmările unei traume după o formulă matematică (10, 12, 18, 19).

A. Scoruri fiziologice. Sunt cele mai folosite la triajul pacientilor. Evalueaza modificarile unor parametrii fiziologici induse de leziune. Aceste abateri de la fiziologic sunt reflectate prin modificari ale TA, AV si RR (tensiune arteriala, alura ventriculara si rata respiratiei) precum si de diferite grade de alterare a nivelului constientei. Toti acesti parametri sunt evaluati obligatoriu in cadrul ingrijirilor acordate unei traume. Cele mai utilizate scoruri fiziologice sunt: GCS (Glascow Coma Scale), TS (Trauma Score) si RTS (Resed Trauma Score) (12, 19).

1. **Scala Glasgow (Glasgow Coma Scale, GCS).** GCS a fost conceput in 1974 de Teasdale si Jennett pentru a putea aprecia mai usor nivelul constientei pacientilor din sectiile de neurochirurgie. GCS este cel mai utilizat scor traumatic in prezent si se afla inclus si in alte scoruri de valoare, ce au fost descrise ulterior (TS, RTS, APACHE). GCS apreciaza veridic gradul de coma al pacientilor cu traumatisme cranio-cerebrale; fiind folosit atat la triajul prespital al pacientilor, cat si la urmarirea progreselor acestora in timpul perioadei de spitalizare.

Scala se bazeaza pe trei raspunsuri comportamentale (deschiderea ochilor la diferiti stimuli, cel mai bun raspuns motor si cel mai bun raspuns verbal ce se poate obtine de la bolnav), ce reflecta actitatea cerebrala. Scorul minim posibil este de 3 puncte, iar cel maxim de 15 puncte. Cu cat scorul este mai mare cu atat nivelul constientei este mai ridicat si gratatea traumei cerebrale mai mica. GCS este usor de folosit, dar valoarea sa predictiva este limitata.(7,18,21).

2. Scorul traumatic (trauma score, TS). TS este un scor fiziologic propus de Champion in 1981, obtinut prin modificarea indexului de triaj. El include GCS si aduce in plus evaluarea statusului cardio-vascular (presiunea arteriala sistolica si reumplerea capilara) si a statusului respirator (rata si efortul respirator). Valorile scalei sunt cuprinse intre 1 (prognosticul vital cel mai prost) si 16 (prognosticul cel mai bun).

Este folosit in prezent pentru triajul si ingrijirea pacientilor, ca metoda de a caracteriza starea generala a subiectului (10, 17, 21).

3. Scor traumatic revizuit (resed trauma score, RTS). RTS a fost conceput pentru a imbunatati rezultatele obtnute cu TS. Astfel, RTS nu mai utilizeaza reumplerea capilara si expansiunea toracica ci doar GCS, TA si frecventa respiratorie (RR); in acelasi timp GCS are o pondere mai mare in formula de calcul a RTS, astfel incat se obtine o estimare mai buna a gravitatii leziunilor craniene (12, 18, 19, 20).

4. Scala APACHE II. The Acute Physiology and Chronic Health Evaluation II este o scala care combina 12 parametrii fiziologici cu anumite informatii legate de antecedentele pacientului cum sunt: varsta si disfunctiile severe de organ sau sistem preexistente traumei. APACHE II poate fi folosit la politraumatizati, dar are o valoare predictiva mai buna pentru pacientii internati in sectiile de terapie intensiva, carora le apreciaza corect riscul de deces si calitatea ingrijirilor. Variabilele pe baza carora se calculeaza APACHE II pot fi masurate in momentul internarii, iar daca acest lucru nu este posibil se vor lua in considerare cele mai proaste valori inregistrate in primele 24 de ore de la internarea in STI (15,17,).

B. Scoruri anatomice. Folosesc exclusiv parametrii anatomici: localizarea si gradul de seritate a leziunilor. Sunt mai utile in cadrul ingrijirii spitalicesti iar cel mai frecnt folosite sunt AIS (Abreviated Injury Scale) si /SS (Injury Serity Scale) (12,19,21).

1. Scala abreviata lezionala (Abbreviated Injury Scale, AIS). Munca la elaborarea acestei scale a inceput inca din 1969. AIS este o lista de aproape 100 de leziuni, grupate in functie de 7 regiuni anatomice mai importante ale corpului: cap/gat, fata, coloana rtebrala, torace, abdomen, extremitati, parti moi; fiecare leziune fiind codificata cu o cifra de la 1 la 6, cu urmatoarele semnificatii: 1 = leziune minora; 2 = leziune moderata; 3 = leziune sera, neamenintatoare de viata; 4 = leziune sera, amenintatoare de viata; 5 = status critic, supravietuire nesigura; 6 = leziune (aproape) fatală.

2. Scorul de seritate lezional (Injury Serity Score, ISS). ISS este un scor folosit la evaluarea leziunilor politraumatizatilor si are valori cuprinse între 1-75.

Acest scor este calculat insumand patratele a trei dintre cele mai ridicate valori AIS din trei regiuni diferite (cap/gat, fata, torace, coloana vertebrală, abdomen și conținut pelvic, extremitati, parti moi-leziuni externe) (9, 15).

3. Noul scor de seritate lezional (NISS). Una din principalele deficiente ale scorului ISS este imposibilitatea de evaluare a leziunilor multiple din aceeasi regiune a corpului. Din acest motiv Osler a propus in 1997 scorul NISS, ce aa sa fie preluat si de alti specialisti, precum Brenneman (9). Acest scor se aseamana cu ISS, dar se compune din suma patratelor celor mai ridicate scoruri AIS, indiferent de regiunea anatomica (12,15,21).

C. Scoruri mixte fizologice şi anatomice.

1. Metodologia TRISS. Se considera ca are o valoare predictiva mai mare si se bazeaza pe combinarea datelor anatomice (ISS), a celor fiziologice (TS sau RTS) si a varstei pacientului. Combinarea scorului ISS cu TS (RTS) este cunoscuta sub denumirea TRISS (12,19).

2. O noua caracterizare a severitatii traumei (A New Severity Characterisation of Trauma, ASCOT) Scorul ASCOT combina GCS (G), TA (S) si rata respiratorie (R) codificate pentru RTS la internare cu antecedentele personale si varsta pacientului (7,19,20).

3. Scorul ICISS. Bazat pe ICD-9 (Clasificarea Internationala a bolilor, a 9-a modificare), acest scor

incearca sa fie impus in locul scorurilor ISS sau TRISS de specialisti in trauma precum Rutledge (1,7,21). Acest scor aparut si in varianta ICISS + RTS + varsta, este considerat de promotorii sai mai usor de calculat si mai predictiv.

4. Scor traumatic pediatric (pediatric trauma Score, PTS). Necesitatea existenței unui scor pentru aprecierea gradului de severitate a leziunilor în mod special la copii a dus la apariția acestei scale. Scorul Traumatic Pediatric se bazează pe 6 variabile fiziologice şi anatomice, fiecare dintre ele putând fi punctate cu una din urmatoarele valori: - l, 1 si 2; astfel, scorul final variază între -6 şi 12. Se consideră că pacienții cu PTS < 8 trebuie transferați într-o unitate pediatrică de ingrijire a traumei de nivelul 1. Studii recente au arătat însă că TS este cel puțin la fel de util la trierea copiilor traumatizați ca şi PTS şi ca PTS nu oferă avantaje statistice față de Scorul Traumatic Revizuit (RTS) care poate fi aplicat la orice varstă(3,7,8, 9).

Deci, diagnosticul leziunilor în traumatisme asociate, determinarea patologiei dominante este un process complicat care necesită primirea unei deciizii corecte, promte, în efectuarea tuturor masurilor de diagnostic şi tratament.

În optimizarea acestui proces complicat este necesar ca în baza indicilor clinici şi paraclinici, utilizând Scorul Traumatic Pediatric, formarea unei scheme concrete pentru acordarea ajutorului medical calificat care va include (11,15,17):

1. Internarea imediată a accidentatului în secția de reanimare sau sala de operații.
2. Efectuarea terapiei antişoc (începută în ambulanță) şi concomitent efectuarea examinării clinice şi paraclinice ale pacientului (analize de laborator, radiologice, ultrasonografice, CT, etc).
3. În baza dateler clinice şi de laborator (ISS - Injury Severity Scale) toți pacienții se clasifică în pacienți cu o hemodinamică stabilă şi hemodinamică instabilă.
4. În caz când hemoragia intraabdominală este asociată de un hematom compresiv intracranian, intrapleural sau altă hemoragie este necesar de a interveni chirurgical paralel a două echipe de chirurgic. Repoziția şi stabilizarea fracturilor se va efectua mai tardiv, după stabilizarea indicilor hemodinamici.
5. După stabilizarea indicilor hemodinamici se va efectua prelucrarea primar chirugicală a plăgilor, repoziția fragmentelor osase fraturate.
6. După eşirea bolnavului din stare de şoc se vor efectua alte operații amânate.

În final se poate concluziona că din marea varietate de scale de evaluare a traumelor trebuie selectate cele care se pot aplica la un număr cât mai larg de tipuri lezionale. Un copil traumatizat trebuie evaluat cu un scor fiziologic si unul anatomic. Evaluarea copilului accidentat pe baza scorului RTS în momentul accidentului va fi folosită la triajul prespital sau interspital.

BIBLIOGRAFIE

1. Абакумов М.М., Лебедев Н.В., Малярчук В.И. Повреждения живота при сочетанной травме. – М.: ОАО «Издательство «Медицина», 2005. – 10 – 176 с.
2. *Акин Л.Н. Политравма. МЕД прессинформ, 2004.*
3. *Гиршин С.Г. Клинические лекции по неотложной травматологии. Москва «Медицина», 2004.*
4. Гуманенко Е.К. Новые направления в лечении тяжелых сочетанных травм // Оказание помощи при сочетанной травме: Сб.науч.тр.- М., 1997.- С. 19 – 27.
5. Гуманенко Е.К., Бояринцев В.В., Супрун Т.Ю. и др. Обьективная оценка тяжести травм.- СПб.: ВМедА, 1999.-110с.
6. Ермолов А.С. Основные принципы диагностики и лечения тяжелой сочетанной травмы// 50 лекций по хирургии / Под ред.В.С.Савельева.- М.:Медиа Медика, 2003.-С. 292 -295.
7. Ермолов А.С., Картавенко В.И., Абакумов М.М. Выбор критериев оценки тяжести закрытой сочетанной травмы// Оказание помощи при сочетанной травме. – М., 1997.- С.11- 59.
8. Мальцева Л.А., Ушенко Л.В., Панченко Г.В. Современный взгляд на интенсивную терапию политравмы. Днепропетровск, 2005.
9. Светухин А.М., Звягин А.А., Слепнев С.Ю. Системы обьективной оценки тяжести состояния больных// Хирургия.-2002.- N.9.-С.51-57.
10. Соколов В.А. Клинико-анатомическая классификация сочетанных травм с бальной оценкой тяжести повреждения// Оказание помощи при сочетанной травме – М., 1997.- С. 33 – 48.
11. Соколов В.А. Множественные и сочетанные травмы. - М. : ГЭОТАР-Медиа, 2006.
12. Шапошников Ю.Г., Назаренко Г.И., Миронов Н.П., и др. Система оценки тяжести травм (состояние и перспективы проблемы) // Ортопед. Травматол. – 1990. – Nr.4. –С. 1-5.
13. Balogh Z., Offner P.J., Moore E.E. NISS predicts postinjury multiple organ failure better than the ISS // J. Trauma. – 2000. – Vol. 48, N 4.- P. 627 – 628.
14. Block B. Color Atlas of Ultrasound Anatomy Thieme,2004.
15. Boyd C.R., Tolson M.A., Copes W.S. Evaluating trauma care: the TRISS method score and injury severity score // J.Trauma. – 1987. – Vol.27, N 4.-P. 370-378.
16. Bouillon B., Neugebauer E. Outcome after politrauma // Langenbeck Arch. Surg.- 1998.- Vol.383.- P. 228-234.
17. Brown M.A., Casola G., Sirlin C.B. et al. Blunt abdominal trauma: screening us in 2,693 patients// Radiology.- 2001.- Vol.218, N 2. – P.352-358.
18. Champion H.R., Copes W.S., Sacco W.J., et al. Improved predictions from a severity characterization of trauma (ASCOT) over Trauma and Injury Severity Score (TRISS): results of an independent evalution // J. Trauma. – 1996.- Vol.40, N1.- P. 42-45.
19. Ramenofsky MI, Ramenofsky MB, Jukovich GJ et al. The predictive validity of the Pediatric Trauma Score. J. Trauma 28:1038 – 1042 1988.
20. Tepas JJ, Ramenofsky ML, Barlow B, el al.: National Pediatric Trauma Regislry. J. Pediatr Surg 24: 156 – 158. 1989.
21. Tepas JJ Mollitt DI, Talbert JI, et al: Pediatric Trauma Score as a predictor of injury severity in the injured child. J. Pediatr Surg 22:14 – 18, 1987.

Gudumac Eva, Cojuşneanu Natalia

PARTICULARITĂȚILE MANIFESTĂRILOR CLINICE ŞI ALGORITMUL DE DIAGNOSTIC AL PERITONITELOR ACUTE LA COPIL

Catedra chirurgie, ortopedie şi anesteziologie pediatrică
Centrul Național Științifico-practic de Chirurgie Pediatrică " Natalia Gheorghiu"

Summary

PARTICULARITIES OF CLINICAL EVOLUTION AND ALGORITHM OF DIAGNOSIS IN ACUTE PERITONITIS IN CHILDREN

Acute peritonitis in children it is one of the most actual problem in pediatric surgery. The aim of the article is to evaluate some particularities of causes, evolution and the treatment of acute peritonitis in children. A total number of 270 patients treated in The National Center of Pediatric Surgery "Natalia Gheorghiu" have been analysed during period of 01.2005-11.2007.

Резюме

ОСОБЕННОСТИ КЛИНИЧЕСКОГО ТЕЧЕНИЯ И АЛГОРИТМ ДИАГНОСТИКИ ОСТРЫХ ПЕРИТОНИТОВ У ДЕТЕЙ

Проблема перитонитов у детей одна из самых актуальных в детской хирургии. В статье представлены некоторые особенности этиологии и течения острых перитонитов у 270 детей в возрасте 0-18 лет, которых были оперированы в Национальном Центре Детской Хирургии " Н. Георгиу " за период 01.2004-01.2007

Actualitatea: În ultimele decenii, tot mai multe studii clinice au demonstrat impactul negativ al infecțiilor chirurgicale asupra stării de sănătate a copiilor şi asupra pronosticului pacienților spitalizați. O categorie importantă de risc o reprezintă copiii cu peritonită acută la care prevalența complicațiilor date se menține ridicată în în lipsa metodelor specifice de diagnostic, pronostic, profilaxie şi tratament.

O gamă largă de studii clinice randomizate şi controlate au reuşit să atragă atenția chirurgilor pediatri asupra importanței recunoaşterii şi a diagnosticării precoce a afecțiunilor chirurgicale abdominale, ca prim pas în profilaxia peritonitei acute ce va duce la scăderea morbidității prin complicațiile date precum şi a costurilor destinate pacienților spitalizați. Numeroasele studii confirmă că infecția chirurgicală abdominală (sepsisul abdominal), reprezintă o totalitate de patologii, care reflectă evoluția complicată a mai multor afecțiuni chirurgicale acute şi traumatisme şi poate fi tratată de pe o poziție unică– cea a ***peritonitei acute***. Datoritp faptului că peritoneul reacționează foarte reactiv şi energic prin inflamație la orice proces patologic indus de distrucția inflamator –infecțioasă sau traumatică a țesuturilor organelor abdominale şi pelviene, pericolul impactului acestuia asupra funcțiilor întregului organism în creştere nu poate fi supraapreciat (I.A Eriuhin, S.A. Şleapnicov, 2008).

În ultimii ani se conturează tot mai mult factorii ce determină direcțiile de perspectivă a cercetărilor în domeniul peritonitei acute şi metamorfozele conceptuale în abordarea ştiințifică şi practică a acestei probleme. Astfel devine tot mai necesar adoptarea unui algoritm unic de diagnostic şi tratament al peritonitei acute la copil în baza criteriilor moderne conceptuale.

Există mai multe scheme de diagnostic şi tratament la nivel mondial şi național. În pofida acestor progrese, rata complicațiilor în peritonitele acute atinge cifre înalte pînă la 12-19% (Scetinin I., A. Şarapova I.A 2000). Acest fapt pune in fața chirurgilor pediatri noi sarcini de optimizare a algoritmelor de diagnostic şi tratament şi necesitatea unui management medico-chirurgical adecvat al infecțiilor chirurgicale intraabdominale la copii(O.V.Cazacov, A.V.Breantev, 2006).

Mai multe studii clinice mai întîi retrospective apoi prospective au subliniat influența unor factori asupra morbidității prin peritonite acute ca:

- adresabilitatea tardivă a părinților cu copilul la medic;
- diagnosticul dificil al apendicitei acute şi al altor procese intraabdominale la copilul mic în instituțiile medicale;
- erorile de tactică în tratamentul apendicitei acute, traume, etc.

Astfel, cauzele adresabilității tardive a pacienților cu apendicită acută pot fi pot fi grupate condiționat în 2 grupuri: a)controlabile (92%) şi b)necontrolabile (8%) (L. Roshali 1996):

Cele controlabile sunt amînărea adresării la medicul specialist a părinților – 68%:

Deci s-a constatat neglijarea acuzelor copilului, aprecierea inadecvată a stării pacientului (63%), administrarea de sinestătătoare a substanțelor medicamentoase (spasmolititce, antibiotice, aplicarea termoforului pe abdomenetc.) -37%, iar cele necontrolabile au fost condiționate de dificultățile de transportare, obstacole de distanță, etc.

Unele cercetăti clinice arată la un şir de erori de diagnostic la examenul primar al copilului cu excluderea afecțiunii chirurgicale acute de către medic (22%), în special:

- erorile de diagnostic în serviciul pediatric (63%);
- erori de diagnostic la nivelul asistenței medicale de urgență (33%);
- erori de diagnostic la nivelul specialistului chirurg şi chirurg-pediatru (4%).

Erorile de diagnostic pot fi sistematizate:

- de nivelul I (medicul de familie, asistenţa medicală de urgenţă, serviciul pediatric) cauzele erorilor de diagnostic sunt:

♦ deficienţe în cunoaşterea particularităţilor apendicitei acute al copil; colectarea inadecvată a anamnezei, lipsa supravegherii în dinamică a pacientului suspect la afecţiune chirurgicală acută; neglijarea examenului rectal; limitarea timpului pentru examenul pacientului.

♦ erorile de tactică ca: administrarea analgezicelor, antibioticelor, spasmoliticelor, efectuarea unor manipulaţii fizioterapeutice; neglijarea indicaţiei consultaţiei specialistului chirurg, în special în cazul copilului cu dureri abdominale cu vîrsta de pînă la 3 ani şi netransportarea copilului cu sindrom algic abdominal la specialistul chirurg.

- de nivelul II (chirurgul generalist în staţionarul de chirurgie generală, medicul pediatru în staţionar):

♦ erorile de diagnostic se însumează la cele menţionate mai sus; neglijarea examenului rectal, aprecierea inadecvată a detelor obiective, evoluţia atipică a a apendicitei acute, cunoaşterea insuficientă de medicii specialişti a particularităţilor evoluţiei apendicitei acute la copilul sugar şi de vîrstă fragedă şi a particularităţilor anatomo-fiziologice a organismuluiîn creştere.

♦ erorile de tactică pot fi determinate de : cunoaşterea insuficientă a principiilor de diagnostic şi tratament în chirurgia pediatrică: neglijarea terapiei infuzionale, consultaţia întîrziată a chirurgului pediatru, administrarea antibioticelor şi a analgezicelor pînă la excluderea diagnosticului de afecţiune chirurgicală acută; neglijarea ordinului MS de a interna în staţionarul de chirurgie pediatrică toţi copii cu dureri abdominale pînă la 3 ani şi exluderea afecţiunii chirurgicale acute prin consiliu în comun a nu mai puţin de 2 chirurgi; erorile tehnice în timpul intervenţiilor chirurgicale, deficienţe în tratamentul postoperator.

- de nivelul III (staţionarul specializat de chirurgie pediatrică) deficienţele de diagnostic sunt condiţionate de:

♦ cauzele de mai sus, dar deobicei acestea sunt determinate de dificultăţile de diagnostic a formelor atipice ale apendicitei acute la copil; asocierea a mai multor afecţiuni, inclusiv a unei afecţiuni somatice (vasculită hemoragică, coagulopatie, bulbită erozivă, etc.).

♦ în cazul asistenţei chirugicale pediatrice, erorile de diagnostic şi tactică sunt individuale, legate în diferite cazuri de experienţa insuficientă a specialistului şi nerespectarea algoritmului şi metodologiei de diagnostic adoptat.

Peritonita acută prezintă o complicaţie în 6,2-25,6 % cazuri a apendicitei acute. La copii în vîrstă pînă la 3 ani, peritonita acută se asociază de 4-5 ori mai frecvent decît la copii în vărsta 3-18 ani [4,5,7]. În cazul evoluţiei complicate a peritonite acute, mortalitatea poate atinge 0,7-23,1 % cazuri [7,9] şi 70-80 % din cauzele sepsisului chirurgical [1,5,8].

De cele mai dese ori evoluţia gravă a peritonitei acute la copil este condiţionată de prezenţa unei infecţii microbiene agresive, endotoxicoza progresivă de gradul II-III, depresia imunologică, dereglările homeostazice severe, declanşarea sindromului modificărilor multorganice (MODF), etc.

Ţinând cont de cele expuse, pentru diagnosticul precoce al peritonitei acute este obligatorie evaluarea clinico-paraclinică a pacientului la toate etapele asistenţei medicale.

Totodată, în pofida existenţei semnelor generale, tabloul clinic al peritonitei acute este divers şi variabil, ce determină nu numai dificultăţi de diagnostic, dar şi erori în abordarea adecvată a pacientului.

Unul din cele mai importante obiective ale diagnosticului în peritonită îl constituie stabilirea cauzelor şi a gradului de severitate a peritonitei, fazelor de dezvoltare, a prezenţei sindromului insuficienţei multiorganice MODS, a evidenţierii particularităţilor patogenezei, în scopul efectuării unui volum optim adecvat de măsuri terapeutice la etapele pre-, intra-, postoperator şi de profilaxie a complicaţiilor [2,6,9].

Studiile multicentrice efectuate demonstrează că tabloul clinic al peritonitei acute la copil, spre deosebire de adult, este în concordanţă cu vîrsta copilului, particularităţile organismului în creştere, răspîndirea procesului patologic în cavitatea peritoneală, fazele peritonitei, durata bolii, etc.

Orice anamneză a pacientului cu peritonită acută trebuie să imcludă anumite aspecte pe baza cărora să se efectueze diagnosticul.

După cum a fost menţionat mai sus nu trebuie să neglijăm evoluţia semnelor generale ca a sindromului algic abdominal, cele ale inflamaţiei peritoneului (semnele de excitare); defans muscular, rigiditatea muşchilor pereţilor abdominali, datele parezei intestinale (vome repetate), absenţa scaunului, gazelor, distensia abdominală, lipsa peristaltismului intestinal, auscultativ „abdomenul mut" cât şi cele ale endotoxicozei ca febra, paloarea tegumentelor, senzaţie de sete, scăderea turgorului ţesutului subcutanat, encefalopatie toxică, ale sindromului de Răspuns Inflamator Sistemic (SIRS), tahicardie, dispnee, hipertermie, leucocitoza, deviere spre stânga, anemie toxică, VSH sporit, hipoproteinemie, hipokaliemie, hiponatriemie, semnele CID hiperfibrinogenemie, hipoprotrombinemie, datele imagistice echografice ale parezei intestinale constatate prin prezenţa lichidului în cavitatea peritoneală, anse dilatate intestinale, lipsa peristalismului intestinal, iar la radiografia abdominală semne de ocluzie intestinală.

În opinia unor autori (2,3), una din particularităţile organismului copilului constau în capacităţile maximale de mobilizare şi compensare. Astfel, iniţial starea generală a copilului este puţin alterată, ce provoacă dificultăţi de diagnostic, iar mai apoi, decompensarea foarte rapidă ce complică evaluarea adecvată a pacientului. Acest fenomen explică faptul că în grupul de vîrstă pînă la 3 ani frecvenţa formelor complicate de apendicită şi peritonită este de 4-5 ori mai mare.

După cu a fost menționat mai sus, pentru stabilirea diagnosticului este foarte importantde a respecta metodologia algoritmului de diagnostic.

Screening-ul inițial diagnostic include vîrsta, debutul bolii, caracterul durerii, prezența febrei, modificările în comportamentul copilului, lipsa poftei de mîncare, prezența scaunului, anamneza epidemiologică, etc.

Urmînd metodologia dată, merită de evidențiat dacă au fost administrate careva medicamente (analgezice, antibiotice), proceduri termice (aplicarea termoforului, băilor, etc.).

În cazuri particulare, dificultatea diagnosticului constă în obstacolul de comunicare cu micuțul pacient, iar părinții deseori accentuează şi alte momente mai puțin importante ce determină erori în diagnostic şi un diagnostic tardiv. O altă particularitate ce determină erori de diagnostic la peritonitei acute la copil este imposibilitatea de a stabili exact debutul, intensitatea şi durata bolii. Alterarea stării generale a pacientului, vomele repetate, agravarea durerilor sunt considerate ca manifestări clinice de debut al apendicitei acute. Astfel, putem conchide la rolul datelor anamnestice ca:

a) Debutul bolii (acut sau insidios), caracterul durerilor şi localizarea: prezența afecțiunilor ce pot duce la peritonită: apendicită, colecistită, pancreatită, ocluzie intestinală, perforație de ulcer, prezența traumatismului în anamneză. şi durata lor;
b) Prezența în anamneză a afecțiunilor cronice potențiale de a se complica cu peritonită: ulcer gastric şi duodenal, colită ulceroasă, hernii;
c) stări imunodeficitare: diabet, terapie cu glucocorticoizi, afecțiuni purulente cutanate, IRVA frecvente.
d) Afecțiuni extraabdominale în faza decompensată: cardiace, pulmonare.

Modificările în comportamentul copilului, apariția setei, creşterea frecvenței contracțiilor cardiace, în disociere cu febra poate atenționa asupra apariției complicațiilor şi peritonitei.

Datele acumulate din anamneză sunt în concordanță cu vîrsta copilului. La copilul sugar şi mic, deregulă, predomină scaunele lichide, diarea, cu predominarea semnelor generale asupra celor locale, determinate de imaturitatea funcției de reglare şi integrare a SNC, prezența semnelor insuficienței multiorganice, endotoxicoză, deshidratare, convulsii, somnolență şi exprimarea moderată a semnelor locale abdominale.

2. Prezența semnelor generale: febra, vomele repetate, limba saburată, semnele de endotoxicoză, dereglări circulatorii şi respiratorii.

3. Particularitățile evaluării obiective şi dificultățile etapei date sunt condiționate de reacția subiectivă a copilului la examenul medicului şi de prezența contactului psihologic. Reieşind din acestea, este obligator examenul în somn medicamentos al copilului cu aprecierea obiectivă a formei abdomenului, desenului tegumentar, participarea în actul de respirație, etc.

Semnele locale, care completează diagnosticul:

a) semnele peritoneale pozitive (Blumberg-Sciotkin, Virhov, etc)
b) Contractura musculară generalizată, scăderea peristaltismului la auscaltația abdomenului (faza toxică);
c) Semnele examenului rectal şi vaginal; tuşeul rectal este indispensabil în cazurile dificile de diagnostic şi pozitivează diagnosticul la aprecierea formațiunilor abdominale, a tumefierii dureroase pe dreapta, a semnelor de ocluzie intestinală, spațiului Douglas dureros, relaxarea sfinctreului anal.
d) Auscultativ se apreciază „abdomen mut”, percutor matitate în unele regiuni la percuție, distensia accentuată abdomenului.

4. Particularitățile examenului paraclinic va include aprecierea gradului obiectiv de severitate a maladiei prin aprecierea endotoxicozei, dezichilibrului homeostazic prin aprecierea sistemului homeostazic, echilibrului acidobazic. Astfel diagnosticul de laborator al peritonitei acute va include:

1. Hemoleucograma desfăşurată cu toți parametrii incluşi;
2. Echilibrul acido-bazic;
3. Analiza biochimică a sîngelui;
   3.1 Ionograma (K, Na, Ca, Cl);
   3.2 Enzimele hepatice (Bilirubina, ALT,AST);
   3.3 Produşii metabolismului tisular (Proteina generală, Glucoza, colesterina, ureea, creatinina, etc.);
   3.4 Parametrii sistemului de coagulare (Protrombina, fibrinogenul, timpul de coagulare)
4. Aprecierea gradului endotoxicozei (ILI, citokinelor);
5. Aprecierea diureze şi examenului sedimentului urinei;
6. Examenul bacteriologic (hemocultura)
7. Aprecierea termometria
8. Aprecierea indicilor hemodinamici (FCC, TA, PVC)
9. Aprecierea indicilor imunologici, la necesitate.

5. Particularitățile examenului imagistic includ aprecierea semnelor peritonitei acute (lichid liber în cavitatea abdominală, dilatarea anselor intestinale), gradul parezei intestinale, modificările organelor intraabdominale, ficat, pancreas, prezența formațiunilor şi abceselor intraabdominale. Studiile în domeniu au demonstrat că metode USG este înalt informativă, accesibilă în orice situație şi aplicabilă indiferent de starea generală a pacientului Specificitatea şi sensitivitatea acestei metode depind în mare măsură de gradul aptitudinilor profesionale şi experiența specialistului imagist.

Examenul radiologic va include radiografia abdominală pe gol şi examenul baritat radiologic.

În cazurile dificile este indicată CT, RMN.

Etapele Managementului medico-chirurgical al peritonitelor constă în :

I. Aprecierea prezenței semnelor Peritonitei acute şi a diagnosticului pozitiv

II. Aprecierea sursei posibile peritonitei acute:

Sursa peritonitei se apreciază în baza anamnezei şi a datelor obiective (debut acut sau incipient, localizarea şi caracterul durerilor, prezența traumatismului în anamneză, a intervenției chirurgicale, etc.), a datelor

imagistice USG, radiografia abdominală, radiografia pulmonară, CT cu contrast

III. Aprecierea obiectivă a gradului de severitate a peritonitei acute şi a modificărilor poliorganice (semnele şi gradele sepsisului abdominal: Sepsis sever, şoc septic). Aprecierea statutului general somatic al pacientului penrtru o ăregătire preoperatorie adecvată.

- Algoritmul de diagnostic şi apreciere a severităţii peritonitei acute

Tratamentul peritonitei acute Există mai multe clasificări ale peritonitelor, în baza a diferitor criterii.

În ultimul timp, este pe larg acceptată clasificarea peritonitei, pentru aprecierea volumului adecvat de tratament şi a măsurilor întreprinse pentru profilaxia complicaţiilor, în baza concepţiilor moderne despre sepsis (Chicago, 1991). Conform publicaţiilor din literatura de specialitate internaţională din ultimii ani, peritonita acută este abordată în funcţie de gradul de severitate a evoluţiei, prin prisma concepţiilor moderne despre sepsis [23,46,76,82,121,135,167]. Prin urmare, sunt evidenţiate următoarele forme de peritonită acută la copil:

1. Fără SIRS (Febră, frecvenţa respiraţiei, frecvenţă cardiacă, leucocitoză)
2. Cu SIRS 2,
3. SIRS 3
4. SIRS 4
5. SIRS şi MODF (modificări poliorganice cu insuficienţă multiorganică), dezvoltarea disfuncţiei şi insuficienţei unui system şi mai multe de organe: ficat, intestine, rinichi, ICV, IR, encefalopatie)
6. Şoc septic toxico-infecţios. (criterii scăderea tensiunii arteriale)

În evoluţia peritonitei acute, majoritatea autorilor deosebesc 3 faze, ce reflectă severitatea maladiei [1,13,21,35,78,231]:

1. **Faza reactivă** (primele 24 ore) –stadiul manifestărilor locale maxime şi a celor generale manifestate mai puţin
2. **Faza toxică** (24-72 ore) – faza atenuării manifestărilor locale şi a dezvoltării maxime a manifestărilor generale caracteristice intoxicaţiei
3. **Faza terminală** (mai mult de 72 ore) – faza intoxicaţiei avansate la limita revesibilităţii

În baza clasificării propuse, după părerea multor autori, este necesar de abordat managementul şi tratamentul diferenţiat al peritonitei acute la copil în dependenţă de faza peritonitei (Fig. 1) [3,9,21,145,164].

Scopul studiului: Studiul a urmărit evaluarea erorilor, particularităţilor de diagnostic şi diagnostic diferenţial al peritonitei acute apendiculare la copil, cît şi elaborarea unui algoritm de diagnostic al peritonitei acute la copil.

Material şi metode: A fost analizat un număr total de 270 pacienţi internaţi şi trataţi pentru peritonită acută în Centrul Naţional Ştiinţifico-practic de Chirurgie Pediatrică " Natalia Gheorghiu" în perioada 01.2007 - 11.2010. Au fost evaluate acuzele, anamneza, datele clinice, metodele de diagnostic şi diagnostic diferenţial.

Rezultate: În perioada analizată au fost internaţi şi trataţi în Centrul Naţional Ştiinţifico-practic de Chirurgie Pediatrică " Natalia Gheorghiu" pentru peritonită acută- 270 copii în vîrstă de 0-18 ani, trataţi cu Diagnosticul Peritonită acută (de geneză apendiculară).

Raportul fete /băieţi a aconstituit 1:1,2. După repartiţia în dependenţă de vîrstă lotul de studiu a reprezentat:

Copii pînă la 3 ani – 12,5 %; 3-6 ani - 15 %; 7-18 ani -72,5 %.

După durata bolii rezultatele au fost:

Primele 24 ore (faza reactivă) - 22,5 %;
24-48 ore (faza toxică) - 22,5 %;
Peste 48 ore (faza terminală) - 55 %.

Diagnosticul de trimitere a fost (tabelul 1)

Diagnosticul de trimitere	Nr. caz.
Apendicită acută	250
Chist al cavităţii abdominale	2
Invaginaţie intestinală	5
Mezadenită acută	2
Trauma bontă a abdomenului	3
Ocluzie intestinală	10

Diagnosticul tardiv peste 48 ore a fost determinat de:

1. Adresabilitatea tardivă la medic – 85 %;
2. Dificultăţi de diagnostic, internare în alte secţii- 10 % (secţia boli infecţioase, pediatrie)

Starea generală a pacienţilor la internare a fost în toate cazurile foarte gravă şi extrem de gravă fiind. Tabloul clinic a fost predominat de sindromul algic abdominal (100%), febră (38-39C) - 85 % şi hipertermie (39-40 oC) – 15 %; s-m oclusiv, manifestat prin vome repetate- 52,5%; semne peritoneale pozitive – 100 %; exicoză şi endotoxicoză de gr. II-III -73 %.

Semnele SIRS (tahicardie marcată, dispnee) s-a constatat în 58 %.

Palpator s-au apreciat formaţiuni prin abcese intraabdominale în 10% (27 pacienţi).

Examenul imagistic a inclus:

USG abdominală la internare preoperator – 30 %;

Radiografia abdominală pe gol- 15 %, care în toate cazurile a prezentat date de ocluzie intestinală.

Rezultatele examenului echografic sunt reprezentate în tabelul 2.

Datele paraclinice (tabelul 3) au relevat în toate cazurile hiperleucocitoză semnificativă, deviere pronunţată spre stînga, granulare toxică a neutrofilelor, VSH sporit, disproteinemie, hemoconcentrare, dezechilibru hidro-electrolitic prin hipokaliemie şi hiponatriemie, acidoză metabolică decompensată.

În dependenţă de răspândirea procesului în cavitatea abdominală, peritonite locale au fost constatate în 27 cazuri (infiltrate -17 şi abcese apendiculare-10).

În baza rezultatelor obținute, poate fi propus următorul algoritm de dignostic al peritonitelor acute la copil.

Semnele echografice	%
Modificări din partea ficatului	67,5%
Ecogenitate sporită	16 %
Ecouri liniare	25%
Hepatomegalie	17,5 %
Modificări din partea pancreasului	22,5 %
Modificări ale rinichilor	1,2 %
Vizualizarea apendicelui mărit	7,5%
Aprecierea formațiunilor, abcese, colecții lichidiene	24,5 %
Lichid liber în cavitatea abdominală	12,5
Dilatarea intestinelor gr. I Dilatare gr. II Dilatare gr. III + lichid liber Diminuarea peristaltismului intestinal	7,5% 12,5 % 12,5% 25%

Tabelul 1

Date ecografice

Tabelul 2

Date paraclinice

Datele	**Limitele**	**%**
Anemie	I	15 %
	II	17,5 %
Leucocitoză	Pînă la 15	45 %
	15-25	45 %
	Mai mare de 25	10%
Deviere spre stânga		62 %
VSH sporit	Pînă la 25 mm/h	28,5%
	Mai mare de 25mm/h	22,5 %
Fiperfibrinogenemie		32,5%
Hiponatriemie		1,5%
Hipokaliemie		10,3%
Hipoproteinemie		18,2 %
Testele hepatice elevate		12,5%
Acidoza metabolică		25%

Concluzii:

1. În dependență de forma peritonitei acute, conform clasificării contemporane în baza concepțiilor moderne despre Sepsis, SIRS şi IIA, şi corelația acestora cu starea generală a pacientului, este posibilă o atitudine terapeutică adecvată cu aprecierea diferențiată a volumului necesar de măsuri terapeutice în corespundere cu gradul de severitate a peritonitelor acute la copil şi permit elaborarea după aceste criterii a algoritmului de diagnostic şi tratament diferențiat.
2. Concepțiile moderne asupra diagnosticului peritonitelor acute, este bazat pe semnele clinice, completate cu date de laborator şi instrumentale. Semnele clinice ale peritonitei acute sunt determinate în mare măsură de cauza peritonitei, localizarea sursei peritoneale şi durata bolii.
3. Atitudinea contemporană a cercetătorilor denotă faptul că, deoarece de durata şi faza peritonitei , de la debutul bolii pînă la intervenția chirurgicală, depind rezultatele şi evoluția postoperatorie, este foarte important de cunoscut semnele clinice timpurii ale peritonitei acute [4,5].
4. Prin urmare, incidența peritonitei acute poate fi micşorată prin instruirea părinților, medicilor la de familie, medicilor de urgență şi a altor specialişti de toate nivelurile şi familiarizarea lor cu semnele afecțiunilor chirurgicale acute ce pot duce la peritonită pentru diagnosticul precoce ale acestora.

BIBLIOGRAFIE

1. Wittmann DH: Staged abdominal repair: development and current practice of an advanced operative technique for diffuse suppurative peritonitis. Acta Chir Austriaca 2000; 32: 171-8.
2. Emmanuel K, Weighardt H, Bartels H: Current and future concepts of abdominal sepsis. World J Surg 2005 Jan; 29(1): 3-9.
3. Berger D, Buttenschoen K: Management of abdominal sepsis. Langenbecks Arch Surg 1998 Mar; 383(1): 35.
4. Koperna T, Schulz F: Prognosis and treatment of peritonitis. Do we need new scoring systems? Arch Surg 1996 Feb; 131(2): 180-6.
5. Cazacov O. Brantev A.V. “Detscaia chirurghia”. 2006, vol IV p.20-22.
6. Scetinin I.A Aarpova I.A “Detscaia chirurghia”. 2000, Vol.II p.32-36.

7. Liberzan D.M., Carpov S.A, “Detscaia chirurghia 2000., Vol.I, p.54-57.

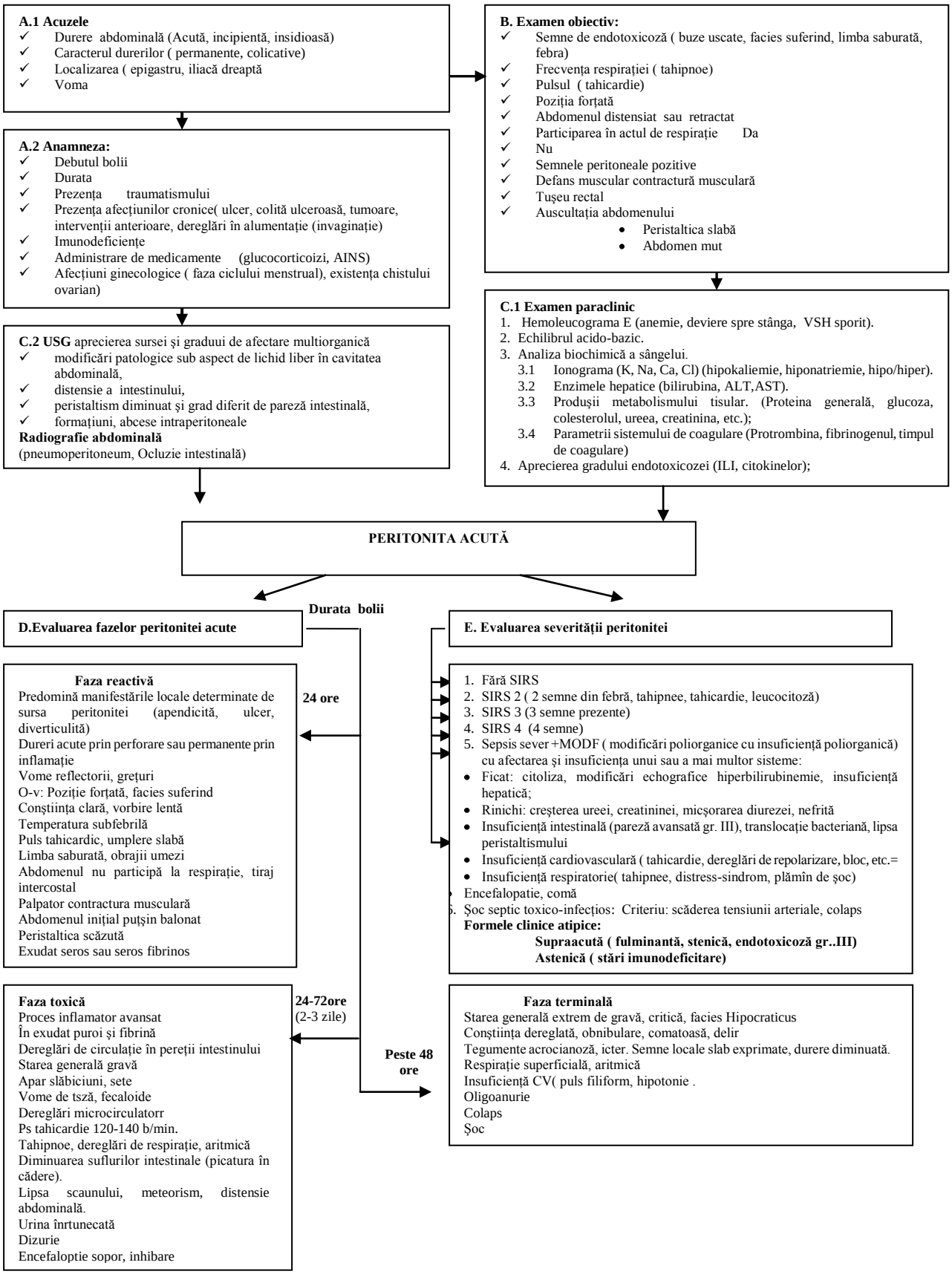

Fig. 1. Algoritmul de diagnostic pozitiv al peritonitei acute şi apreciere a severității peritonitei acute la copil.

UROLOGIE PEDIATRICĂ

Bernic Jana, Curajos B., Dzero Vera, Roller V., Curajos A.,
Celac Victoria, Zaharia I., Seu Larisa, Ghețeul E., Malanco S.

PARTICULARITĂȚILE INFECȚIEI DE TRACT URINAR LA COPII. ASPECTE DE DIAGNOSTIC ŞI TRATAMENT

Catedra de chirurgie, ortopedie şi anesteziologie pediatrică
(şef catedră, academician, d.hab. în med, prof. univ. Eva Gudumac)

Summary

PARTICULARITIES OF THE RENO-URINARY SYSTEM'S INFECTIONS IN CHILDREN. DIAGNOSTIC AND TREATMENT ASPECTS.

Infections of the urinary tract are among the most common infections in the pediatric population. The main objectives of management include prompt diagnosis, appropriate antimicrobial therapy, identification of anatomic anomalies, and, in special patients, long-term follow-up.

Резюме

ОСОБЕННОСТИ ТЕЧЕНИЯ ИНФЕКИИ МОЧЕВЫДЕЛИТЕЛЬНОЙ СИСТЕМЫ У ДЕТЕЙ. АСПЕКТЫ ДИАГНОСТИКИ И ЛЕЧЕНИЯ.

Инфекции мочевыделительной системы у детей являются источником морбидности приводящими к тяжелым последствиям. Главные задачи менеджмента инфекции мочевыделительной системы включают правильное установление диагноза, подбор адекватной антибактериальной терапии, распознавание аномалии развития и длительное мониторизирование этой группы больных.

Actualitatea temei. Studiile recente arată că infecția de tract urinar în uropatiile malformative rămâne una din complicațiile cele mai frecvente însoțite de erori de diagnostic, în plus şi în minus din punct de vedere al gravității lor, deoarece întruneşte toate caracterele unei infecții chirurgicale, cât şi prin tendința lor de progresiune, prin complicațiile severe pe care le generează, prin dificultățile legate de corectarea lor chirurgicală şi prin tendința lor de recidivă, cronicizare, de dezvoltare a insuficienței renale cronice terminale etc. [1, 11] deasemenea, polimorfismul clinic şi evolutiv al infecției de tract urinar poate oscila între forme grave şi forme asimptomatice, care evoluează sub masca altor afecțiuni, fruste, latente, deşi leziunile anatomo-patologice distructive pot fi la fel de grave, în ambele variante şi ca urmare fac studiile în acest domeniu foarte utile [3, 6].

O problemă în dezbatere se referă la etiologie şi aspectele epidemiologice generale din care rezultă că, uropatiile malformative ale sistemului renourinar la copil sunt consecința tulburărilor în dezvoltarea lor embriologică, prin diversitatea lor clinică, morfopatologică, pronostic-evolutivă şi constituie o serioasă problemă medico-chirurgicală, care se referă la unul din cele mai importante şi complexe compartimente al ştiinței şi practicii medicale [2, 9].

Volumul uriaş de cercetări asupra originii uropatiilor malformative, prevenirii lor, a complicațiilor este extrem de important pentru urologul clinician care trebuie să utilizeze principiile şi metodele contemporane bine argumentate, deoarece urologii sunt adesea primii care acordă îngrijiri medicale, ei sunt răspunzătorii de educația pacienților privind cauzele apariției complicațiilor şi intervenției chirurgicale directe pentru a preveni recidivele şi cronicizarea. Toți urologii trebuie să cunoască riscul major al situațiilor în care pot interveni pentru a preveni decesele etc.

Mecanismele patogernice multifactorile care stau la baza infecției de tract urinar în uropatiile malformative la copii, lipsa criteriilor clinico-diagnostice de prognozare, prevenire a copmlicațiilor, de apreciere a eficacității tratamentului medico-chirurgical care ar evita infecțiile de tract urinar recidivante şi ar ameliora prognosticul pe termen lung al funcției renale a viitorului adult a determinat actualitatea de cercetare şi baza studiului dat.

Scopul lucrării constă în optimizarea metodelor de diagnostic şi tratament medico-chirurgical şi profilactic în infecțiile de tract urinar în uropatiile malformative la copil.

Obiectivele lucrării. A specifica posibilitățile şi rolul investigațiilor clinico-paraclinice, biochimice, imagistice în patogenia infecției de tract urinar în uropatiile malformative la copil.

Material şi metode de cercetare. Studiul prezent include datele clinice, metodele de laborator, paraclinice, miniminvazive, rezultatele tratamentului medical şi chirurgical pe un lot de 420 pacienți, bolnavi în vârstă de la 0-18 ani cu infecție chirurgicală în diverse forme de uropatii malformative congenitale tratați în secția de urologie pediatrică a Clinicii de Chirurgie Pediatrică a

Centrului Național Științifico-Practic de Chirurgie Pediatrică "Natalia Gheorghiu" între anii 1997-2009. Deşi toți indivizii sunt susceptibili la infecția de tract urinar, cei mai mulți rămîn " infection free" în cursul copilăriei datorită unei capacități în ce privește morfologia şi funcția celulară [10]. Există totuşi subpopulații specifice cu o creştere a susceptibilității la infecția de tract urinar [4]. Nou-născuții şi sugarii în primele câteva luni de viață au un risc crescut pentru infecție de tract urinar. Această susceptibilitate a fost atribuită unei incomplete dezvoltări a sistemului imun. Studiile au demonstrat la efectul de protecție al alimentației la sun împotriva infecției de tract urinar în primele şapte luni de viață [7]. A fost demonstrată o creştere a frecvenței infecției de tract urinar la băieți cu malformații congenitale renourinare severe, cărora nu li s-a efectuat circumcizia în perioada depistării malformațiilor renourinare [8]. De curând Academia Americană de Pediatrie (1999) a ajuns la concluzia că actualmente nu există date ştiințifice evidente care să susțină recomandarea circumciziei neonatale de rutină. Studii recente au demonstrat că infecția de tract urinar este rezultatul ascensiunii retrograde a agenților uropatogeni pe cale ascendentă, iar flora fecal-perineală constituie factorul cel mai important în dezvoltarea infecției de tract urinar. Selecția microbilor rezistenți la agenții antimicrobieni este bine cunoscută. Utilizarea inadecvată a antibioticelor în tratamentul infecțiilor non-urinare active şi în scop profilactic constituie un risc crescut la copii pentru dezvoltarea de tulpini de bacterii uropatogenice care se pot dezvolta în infecția de tract urinar simptomatice [5]. Anomaliile anatomice ale tractului urinar predispun copiii la infecție de tract urinar datorită unui clearance inadecvat al agenților uropatogeni. Infecțiile asociate cu malformații ale tractului urinar apar, de regulă la copiii cu vârsta sub 5 ani. Este important de a identifica precoce aceste anomalii deoarece dacă nu sunt corectate, ele pot constitui un rezervor pentru persistența bacteriană şi determină infecțiile de tract urinar recurente.

Rezultate şi discuții. Reieşind din studiile epidemiologice pe un lot de 420 pacienți, a fost demonstrată o predominare a afecțiunilor renourinare la fetițe – 224 (53,3 %), față de băieți – 196 (46,6 %). Rinichiul pe stânga a fost afectat la 249 (59,2 %) copii, rinichiul pe dreapta – la 171 (40,7 %).

Pe baza datelor rezultate din epidemiologia analitică, incluzând observațiile recente relevante ale pacienților au fost specificați următorii factori de risc în infecțiile de tract urinar la copi: - factorii materni, ale rudelor apropiate – 5 %, infecții intrauterine – 3 % , factorii fizici, radiație, consum de alcool, chimioterapice etc. – 2 %, cauze multifactoriale – 25 %, cauze neidentificate – 65 %. Studiul pacienților a demonstrat că debutul manifestărilor clinice al patologiei urinare pînă la momentul adresării în clinica noastră a fost de durată (de la 1 lună până la 7 ani). Deci cauzele enumerate au constituit factori de risc major pentru uropatiile malformative şi complicațiile lor. S-au înregistrat diferențe în gravitatea complicațiilor asociate uropatiilor malformative congenitale, reieşind din perioada clinico-evolutivă la internarea în staționarul de urologie a celor 420 pacienți, în peste 40 % din cazuri.

Analiza cazurilor internării tardive ne-a permis de a le sistematiza ca:

- atitudine neadecvată;
- iresponsabilitatea părinților (adresarea întîrziată la medic (28,8 %));
- acordarea ajutorului medical neadecvat (4,3 %);
- tratamentul conservator neefectiv pe o perioadă îndelungată (32,7 %) etc.;
- 23, 4 % copii s-au tratat în diverse staționare cu diagnostice eronate ca bronhopneumonii, gastroduodenite, apendicită acută, pancreatită acută, colică intestinală etc.

Deci adresarea tardivă la medic, diagnosticul incomplet, acordarea ajutorului medical neadecvat a contribuit în mare măsură la gravitatea complicațiilor în uropatiile malformative studiate.

La 80,3 % bolnavi au fost prezente multiple complicații ca infecția chirurgicală renourinară de diferită gravitate: pielonefrita acută, cronică, obstructivă, urosepsisul, carbunculul renal pe rinichi displazic etc.

Din anamneză reținem că suferința clinică mai mult sau mai puțin îndelungată, între o lună – 3-7 ani s-a caracterizat prin dureri abdominale, vărsături, febră. De remarcat că la pacienții care prezentau boli concomitente ca pancreatita acută, boli ale aparatului respirator, tractului digestiv etc., examenul clinic rămânea dificil şi orice tentativă terapeutică a fost ineficientă.

Acest lucru se explică prin faptul că toți bolnavii din lotul nostru de studiu s-au internat cu complicații sau cu patologii asociate ale altor organe şi sisteme ce făceau diagnosticul patologiei urinare dificil.

Putem conchide că debutul bolii a fost brusc la majoritatea pacienților prin prezența sindromului abdominal acut, alterarea stării generale, febră, iar în alte cazuri a fost mai puțin zgomotos, asociindu-se cu alte sindroame şi simptoame. Debutul manifestărilor clinice la pacienții cu infecție de tract urinar în uropatiile malformative sunt redate în tabelul 1.

Studiile discriptive ne permit de a conchide că tabloul clinic la internare în Clinica de Chirurgie Pediatrică a Centrului Național Științifico-Practic de Chirurgie Pediatrică "Natalia Gheorghiu" a îmbrăcat următoarele aspecte: de abdomen acut, sindrom de ocluzie intestinală, sindrom de endotoxicoză gradele I-II-III, de formațiuni abdominale tumorale etc. Suferința clinică în raport cu momentul internării, a avut o vechime de 1 lună- 3 ani. O istorie clinică mai veche de 3 ani au prezentat 37,1 % dintre pacienți. La marea majoritate a bolnavilor simptomatologia clinică a fost dominată de durerea abdominală.

La 76,42 % copii durerile abdominale aveau caracter constant, surde, cu topografia variată (lombară, hipogastrică, ileo-inghinală, peniană, provocate de efort fizic etc.), inițial localizate, apoi difuze, cu iradiere. Aceste semne clinice în ansamblu fiind un argument de valoare în diagnosticul patologiei renourinare.

Vărsăturile au fost înregistrate la 9,46 % pacienți, sindromul diareic – la 5,96 %. Semnele generale s-au

evidențiat prin permanența și intensitatea lor și s-au exprimat printr-o multitudine de nuanțe: starea generală alterată la majoritatea pacienților, febra prezentă în 4,7 % cazuri, tahicardia la 4,84 %, starea de șoc toxicoseptic în 3,1 %. Examenul clinic local a pus în evidență: dureri la palpare în 13,65 %, iar în 4,42 % s-a decelat o tumoare palpabilă la acest nivel.

Manifestările clinice în infecțiile de tract urinar în uropatiile malformative sunt redate în tabelul 2.

Tabelul 1

Debutul manifestărilor clinice la pacienții cu infecție de tract urinar în uropatiile malformative

Simptoame şi semne clinice	Rinichi dublu	Hidronefroza	Complicații urorenale	Nr. de semne clinice	
				Nr. abs	%
Dureri lombare spontane	45	88	168	301	26.47
Dureri la palpare	23	58	98	179	15.74
Crize dureroase sau dureri permanente	20	53	102	175	15.39
Crize dureroase rezistente la tatament	28	37	60	125	10.99
Sindrom diareic	22	26	30	78	6.86
Tumoră palpabilă	4	22	32	58	5.10
Vomă	32	30	62	124	10.91
Febră	44	48	102	97	8.53
Total	218	362	654	1137	100

Tabelul 2

Manifestările clinice în infecțiile de tract urinar în uropatiile malformative

Simptoame şi semne clinice	Rinichi dublu	Hidrone froză	Complicații urorenale	Nr. de manifestări	
				Nr. abs	%
Din partea tractului dijestiv					
a) Meteorism	21	31	52	104	
b) Inapetență	27	69	101	197	29.32
c) Vărsături	14	35	62	111	
Aparatul cardiovascular, tahicardia	22	29	17	68	4.84
Semne generale					
a) Paloare	51	85	112	248	
b) Febră	44	68	102	214	41.21
c) Adinamie	13	22	25	60	
d) Cefalee	8	18	31	57	
A aparatului urinar					
a) Modificări cantitative şi calitative a urinei	52	56	178	286	24.63
b) Tulburări micționale	16	5	39	60	
Total	**268**	**418**	**719**	**1405**	**100**

După cum reiese din tabelul 2 la marea majoritate de pacienți din cele 1405 manifestări clinice depistate la 420 pacienți examinați la 41,21 % din ei au predominat semnele clinice generale. Studiile ilustrează că la marea majoritate de copii au fost asociate 2-3 și mai multe sindroame și semne clinice și prezența a două și mai multe maladii concomitente.

Pentru instituirea unor măsuri terapeutice adecvate este important de a efectua un diagnostic pozitiv, care are ca scop de a evalua severitatea infecției de tract urinar.

Examenul obiectiv al pacientului cu uropatie malformativă a fost completat cu cel imagistic reprezentat de ecografiea sistemului urinar, cistouretrografie, urografie intravenoasă, scintigrafia izotopică a rinichilor etc. Tomografia computerizată a fost efectuată în toate cazurile în care se suspecta anomalii de structură a rinichilor (polichistoza renală), uropatii obstructive, etc.

Elementele imagistice au avut ca scop stabilirea diagnosticului, evaluarea valorii funcționale a rinichiului afectat și a rinichiului controlateral. A fost necesară o pregătire specială, în particular, al tractului digestiv fiind utilizate înainte de investigația imagistică Sirop Espumisan, Metsil, Pylomid, cărbune activat pentru diminuarea conținutului de gaze în intestin.

Explorarea cu ultrasunete prin ușurința de execuție și prin multitudinea de date pe care le aduce a permis o

evaluare obiectivă a aparatului urinar, a rinichilor, sistemului colector, evaluând grosimea parenchimului renal etc. (Fig. 1).

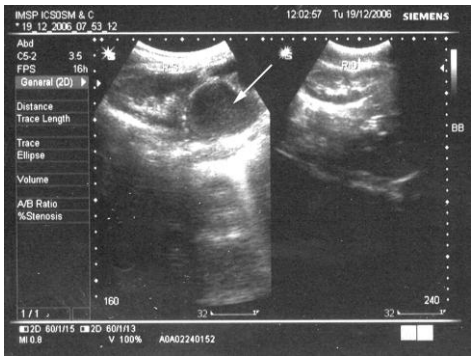

Fig. 1 Caz clinic. Rinichi dublu pe stânga cu hidronefroză gradul IV a pielonului renal superior.

Urografia intravenoasă a fost un examen obligatoriu care s-a efectuat la orice vârstă şi ne-a oferit informaţii asupra funcţiei celor doi rinichi. Fig. 2.

Fig. 2. Caz clinic. Urografia intravenoasă preoperator - hidronefroză pe stânga gr. IV, pe dreapta, gr. II-III.

La stabilirea diagnosticului uropatiei malformative pe fondalul infecţiei chirurgicale de tract urinar la copii a fost instituit un management medico-chirurgical cu respectarea unui şir de principii fundamentale ca stabilirea:

- gravităţii infecţiei de tract urinar (“înaltă“ sau “joasă“);
- a etiologiei şi a sensibilităţii în “vitro” a germenului;
- a patologiei asociate şi a complicaţiilor;
- blocarea eliberării şi neutralizarea mediatorilor şi a acţiunilor lor nocive;
- măsuri de suport general: nutriţie enterală, parenterală;
- a modificărilor metabolice, a homeostaziei, etc.

Reieşind din aceasta tratamentul curativ va a fost individualizat de la caz la caz, în funcţie de forma clinică, vârsta pacientului,etc.

Diagnosticul precoce al uropatiilor malformative, al infecţiei de tract urinar, tratamentul modificărilor homeostaziei continuă să fie obiectivul cel mai important în prevenirea complicaţiilor, insuficienţei renale cronice, a urosepsisului, deci a fenomenelor fiziopatologice generale de tulburări sistemice şi disfuncţii organice. Este necesar de a iniţia tratamentul chiar din perioada antenatală, nou-născut, sugar, copil.

Având în vedere că printre factorii de risc a infecţiei de tract urinar, a insuficienţei renale cronice sunt şi epizoadele de hipoxie, copiii născuţi de mame care au utilizat droguri, alcool, chimioterapice, cât şi modificările clinice şi de laborator depistate au confirmat necesitatea utilizării unui tratament complex cu antihipoxante, preparate de Ca, Vitamina D, Vitamina E chiar la copiii primelor luni de viaţă pe o perioadă de două luni.

Tratamentul medical a inclus:

- nutriţie enterală a pacienţilor;
- antibioterapia după identificarea germenului şi conform antibiogramei;
- în faza acută a procesului inflamator – regim de pat pe 5-7 zile;
- blocarea mediatorilor inflamaţiei;
- terapia antioxidantă;
- corectarea tulburărilor de coagulare – reechilibrarea hidro-electrolitică.

Medicamente antiinfecţioase utilizate au fost antibiotice administrate în concentraţii mari în asociere cu chimioterapice urinare ce au permis atingerea unor concentraţii urinare ridicate.

Selecţionarea, alegerea oricărui antibiotic sau combinaţii de antibiotice s-a bazat pe sensibilitatea antimicrobiană a germenilor sau germenilor majoritari izolaţi, toxicitate etc. Pentru pacienţii alergici la antibioticele betalactamazorezistente, Fortum reprezintă o alternativă terapeutică ca drog cu activitate bactericidă eficientă asupra germenilor gram negativi a monobacteriilor. În faza iniţială însă, în absenţa antibiogramei se impune asocierea, în terapia empirică, a unui drog care acţionează asupra germenilor gram pozitivi. La pacienţii cu comorbidităţi de infecţii intrestinale, în schema terapeutică a fost inclus şi un agent antianaerobic ca fluoroquinolonele (ex. ciprofloxacina) care inhibă ADN. Strategia terapeutică a inclus şi preparate antifungice ca Mycosyst, Fluconazol. Profilaxia cu fluconazol a redus incidenţa infecţiilor sistemice cu fungi.

Tratamentul conservator a inclus medicaţia antibacteriană, cu acţiune mediatorie, întroducerea intravezicală a antisepticilor, activatori ai proceselor bioenergetice cu acţiune protectoare asupra peretelui vezicii urinare, folosirea locală a procedurilor fizioterapeutice.

Tratamentul s-a efectuat sub controlul uroculturii 1 dată în lună timp de 3 luni, apoi 1 dată în 3 luni; examenul ecografic al rinichilor 1 dată în 6 luni,

cistouretrografia micțională 1 dată în 1 an; urografia intravenoasă – 1 dată în 1-2 ani, pentru monitorizarea „creşterii" parenchimului renal şi aprecierea retracției renale – "cicatricilor" pielonefritice. Testele funcției renale ureea, creatinina sangvină, s-au efectuat 1 dată în an, mai ales în caz de reflux vezico-ureteral bilateral. Cistoscopia - la indicații. Investigațiile urodinamice - la prezența în anamneză a disfuncțiilor neurogene a vezicii urinare.

Printre metodele de bază a tratamentului conservator, cel antibacterian a avut o importanță majoră. Preparatele indicate trebuie să corespundă următoarelor criterii: să atingă o activitate înaltă, să nu afecteze flora intestinală, să fie ieftine din cauza întrebuințării îndelungate de pacient. În perioada acută a bolii s-au administrat 2 antibiotice sau un antibiotic şi un chimoterapic în dependență de vârsta copilului timp de 1-2 luni, cu schimbul lor fiecare 7-14 zile. Apoi copiii au beneficiat de un tratament chimioprofilactic îndelungat. Cele mai optimale au fost nitrofuranele (Furagin, Furadonin), Biseptol (Bactrim), Gramurin, Nitroxolin în doze micşorate de ½, 1/3 după vârstă.

Preparatele antioxidante au fost incluse în medicația complexă începând cu a 2-a, a 3-a zi de la internare pe o durata de 3 – 4 săptămâni. Au fost utilizate următoarele preparate:

- β carotin (Vetoron 1 picătură la 1 an de viață în dependență de vârstă, (maximal 9 picături în 24 ore) zilnic 1 dată în 24 ore, 14 zile;
- Vitamina E, Aevit, Vitamina D;
- Vitamina C (în lipsa litiazei oxalice);
- Solcoseril 2 ml i/muscular;
- Essențiale i/venos în jet;
- Citohrom C.

Putem conchide că pe parcursul internării, copiii cu infecție de tract urinar au primit terapie antimicrobiană conform antibiogramei, pentru prevenirea infecțiilor recidivante (Negram, Nitrofurantoin, Biseptol), antihipoxante (Solcoseril, Essențiale, Vitamina E, Vitamina C), imunomodulatoare (Immunal, Wobenzym), eubiotice, reechilibrare hidrovolemică şi metabolică, plasmafereză, etc. Tratamentul realizat a permis diminuarea endotoxicozei, a dereglărilor imunologice, a sistemului de peroxidare lipidică etc.

Studiul histopatologic ne demonstrează că toți copiii care prezentau displazii renale, leziuni obstructive, asociate cu infecții de tract urinar, cu pielonefrită cronică, recidive tratamentul conservator şi cel profilactic antibacterian a ameliorat starea generală, dar nu a diminuat modificările capacității de concentrare renală, progresarea infecției renale şi numai tratamentul chirurgical al infecției de tract urinar în uropatia malformativă poate realiza întreruperea evoluției spre insuficiența renală cronică ireversibilă. Singura posibilitate de a influența pozitiv pronosticul pe termen lung a funcției renale a viitorului adult rămâne tratamentul chirurgical.

Concluzii.

1. În mod frecvent, copiii cu infecție de tract urinar în uropatiile malformative nu prezintă semne şi simptome caracteristice observate la populația adultă.
2. Există variate tablouri clinice ale copiilor cu infecție de tract urinar în raport cu vârsta. Sugarii sub vârsta de 60-90 de zile pot prezenta simptome vagi şi nespecifice de boală ce sunt dificil de interpretat, cum ar fi insuficiența procesului de creştere, diareea, iritabilitatea, letargia, febra, icterul asimptomartic şi oliguria sau poliuria.
3. Utilizarea inadecvată a antibioticelor în tratamentul infecțiilor non-urinare active şi în scop profilactic constituie un risc crescut la copii pentru dezvoltarea de tulpini de bacterii uropatogenice care se pot dezvolta în infecțiile de tract urinar simptomatice.
4. Recunoaşterea promtă şi tratamentul medico-chirurgical al infecției de tract urinar la copii sunt cruciale în prevenirea leziunii renale ireversibile potențiale.

BIBLIOGRAFIE

1. Abraham H.M., Stoller M.L. Infection and urinary stones. Curr. Opin. Urol., 2003, 13(1), 63-67.
2. Alper B.S., Curry S.H. Urinary tracty infection in children. Am Fam Physician. 2009, 72 (12) p.246-248.
3. Blumenhal I.N. Vezicoureteric reflux and urinary tract infection in children. Postgrad Med. J. 2006, 82: p.31-35.
4. Chon C., Lay F., Shortliffe L.M., Pediatric urinary tract infections. Pediatr. Clin. Am., 2001, 48 (6), 1445.
5. Guyer D.M., Radulovic S.M., Jones F.E. et al. Sat the secreted autotransporter toxin of uropathogenic E. coli, is a vacuolating cytotoxin for bllader and kidney epithelial cells. Infect. Immun., 2000, 70 (8), 4539-4546.
6. Gupta K. Emerging antibiotic resistanse in urinary tract pathogens. Infect. Dis clin. North. Am., 2003, 17 (2), 243-259.
7. Hanson L.A., Korotkova M., Haversen L. et al. Brestfeeding, a complex support system for the offspring. Pediatr. Int., 2002, 44 (4), 347-352.
8. Herzog L.W. Urinary tract infection and circumcision: a case – control study. Am J. Dis. Child, 1989, 143 (3), 348-350.
9. Penido S.J., Oliveira E.A., Diniz J.S.et al. Clinical course of prenatally detected primary vezicoureteral reflux. Pediatr. Nephrol. 2006, 21: p.86-91.
10. Polito C.R., Rambaldi P.F., Nappi C.S. Permanent renal parenchymal defects after febrile UTI are closely associated with vezicoureteric reflux. Pediatr. Nephrol. 2006, 21: 521-526.
11. Малкоч А.В. Инфекция мочевой системы у детей. Лечащий врач №1, 2009, стр. 30-36.

Popoiu CM[1] MD, PhD, Lecturer ; **David VL**[2] MD, PhD ; **Zoica Bogdana**[1]MD, Assist Prof;
Popoiu Anca[1]MD, PhD, Assist Prof; **Boia Mariana**[1] MD, PhD, Assoc Prof;
Horhat F[1] MD; **Brad Giorgiana-Flavia**[2] MD, **Boia ES**[1]MD, PhD, Professor;

POSTERIOR URETHRAL VALVES – CASE REPORT

1. University of Medicine and Pharmacy "Victor Babes", Timisoara, Romania
2. Emergency Children's Hospital "Louis Turcanu", Timisoara, Romania

Abstract

Posterior urethral valves (PUV) are the most common cause of lower urinary tract obstruction in male infants. Setting the diagnosis of PUV and finding the appropriate treatment is challenging job for physicians. We present a case of 6 weeks old male infant with PUV treated in our hospital. We will present you the means by which the diagnosis was set and how was the treatment carry out. With this patient we had several diagnostic and therapeutically difficulties that give particularity to this case and, in our opinion, can be instructive for other physicians.

Introduction. Posterior urethral valves (PUV) are the most common cause (64%) of lower urinary tract obstruction in male infants (1). It has an incidence of 1 in 5000 to 25000 live births (2, 3). PUV are a thin membrane of tissue located in the posterior urethra that causes an obstruction to urinary flow (3).

There are two main types of clinical presentation of the disease: an obstructive type showing reduced urinary flow, palpable distended bladder, straining during urination and a group showing frequent urinary infection, failure to thrive (2). The obstructive signs are predominant in neonates while infectious signs are more prevalent in older boys (2). The diagnostic is confirmed by the ultrasound or by voiding cystourethrogram (VCUG). VCUG is the gold standard for the diagnosis of PUV and the characteristic image is a linear filling defect in the column of radiocontrast seen in a markedly dilated posterior urethra (4). Ultrasound is a noninvazive, repeatable evaluation and is very useful because it can also assess the degree of hydronephrosis and provide evidence of renal dysplasia (3).

Antenatal diagnostic of PUV can be made by ultrasound and is suggested by the presence of oligoamnios, bilateral hydronephrosis, bilateral hydroureter, or distended, thick walled bladder (3). Although prenatal diagnosis allows for prompt intervention of the infant before septic and metabolic complications occur, the outcome of PUV has not been improved with prenatal diagnosis. Besides imagistic evaluation, initial assessment should include also: urine analysis, urine culture, and serum electrolytes, creatinine and blood urea nitrogen.

The first and the most effective therapeutic measure after the diagnosis was made is to drain the bladder (1). This can be achieved immediately after birth by urinary catheterization or by placing a suprapubic catheter. Treatment of the infant with PUV should include also respiratory support, fluid resuscitation, correction of electrolyte abnormalities, and initiation of antibiotics if clinically indicated (3).

In the past the ablation of the valves were carried out by several types of interventions: perineal or transvesical surgical ablation, valve destruction using Fogarty balloon or transurethral hook (Whitaker), all of which were accompanied by severe complications including urethral rupture, urinary incontinence, and urethral strictures (1). Today the standard treatment of PUV is the endoscopic resection of the valves, possible even from the neonate period using a no. 7.5 or no. 8 cystoscope. If such a cystoscope is not available or the urethra is too small, a temporary urinary diversion can be performed (5).

Case report. A 6 weeks male infant was admitted in pediatric department showing signs of septic shock and abdominal distension. The infant was the first of dizygotic twins, born by Caesarean section at 38 weeks of gestational with a born weight of 2700g.

Ultrasound evaluation during pregnancy revealed oligoamnios with no apparent cause. Initial evaluation revealed restlessness, poor feeding, failure to thrive, poor urinary stream, urinary infection E Coli >100.000 germs/ml, Thrombocytopenia 15.000/mmc, renal failure with BUN 120 mmol/L; Creatinine 95µmol/L.

The patient was referred to the pediatric surgery department for presumed acute surgical abdomen and after it was evaluated by a surgeon the diagnosis of acute abdomen was invalidated and the patient sent back to pediatrics department.

Here an ultrasound US evaluation of the abdomen was performed showing a large urinary bladder distended above the umbilicus with massive, stage IV bilateral hydronephrosis (Fig.1), liquid extravasations in the right perirenal space and enlargement of the bulbar urethra (Fig. 2).

The diagnosis of PUV is established and as a first therapeutic measure a urinary catheterization was performed with rapid elimination of 150 ml of urine and another 200 ml in the next 30 minutes.

The patient received antibiotics in accordance with the antibiogram, fluid resuscitation, blood transfusion and platelet mass. Further course of the patient was favorable.

A VCUG was performed revealing a subvesical obstacle with a bulbar urethra of 23 mm thick and a penile urethra of 79 mm (Fig. 3).

After a couple of days temporary suprapubian vesicostomy was performed. This was necessary because an endoscopic resection of the valves was impossible due

to small caliber of the urethra. Further evolution was favorable with a gradual normalization of blood and urine parameters, control of the infection and improvement of the normal weight gaining curve.

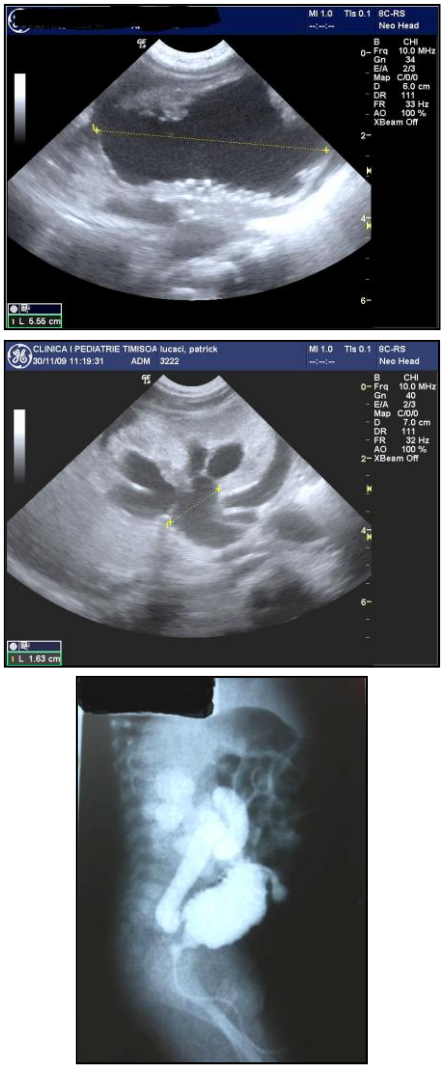

Fig. 1. Stage IV bilateral hydronephrosis and large urinary bladder

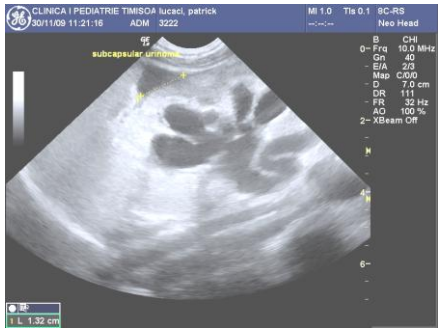

Fig. 2. US-liquid extravasations in the right perirenal space (sub capsular urinoma)

Fig. 3 US-enlargement of the bulbar urethra (***The key hole sign***)

Discussions. Despite ultrasound evaluation during pregnancy is a routine evaluation, detecting a congenital malformation like PUV is rather difficult for most of the general physicians. Antenatal diagnostic of PUV is very important because it set's the bases for a correct management of the disease. In our case the presence of oligoamnios was revealed during antenatal ultrasound but the caring physician failed to see this as a sign of obstructive fetal uropathy and didn't refer the patient to a specialized pediatric surgery service. This led to a delay in the diagnostic of PUV and in setting the proper treatment. For this reason is our opinion that in all cases in which the normal course of the pregnancy is somehow affected the general physician should refer the patient to a specialized medical service for further investigation.

In our case the first diagnosis was that of acute surgical abdomen and the first evaluation even if it excluded this diagnostic, failed to find the cause for the child sufferance. Only after an abdominal ultrasound was performed the uropathyc origin for the sufferance of the child was revealed. The diagnostic of PUV was suspected after the ultrasound and was definitely confirmed by VCUG. VCUG is the best evaluation method for diagnosis of PUV. Setting the right diagnosis in these cases is very important because the possibility of mistaken a PUV as an uretero – vesical stenosis or as a vesico - ureteral reflux may lead to disastrous effects. The urinary bladder in patients with PUV has a thick, distended wall with severe disturbance of the contraction-relaxation mechanism. Ureteral diversion and reinplantation in such a bladder with will lead almost certainly to chronic renal failure.

There is a general consensus today that endoscopic ablation of the valves as soon as possible is the best treatment of PUV (5). The continuous miniaturization of endoscopic instruments nowadays even led to the possibility of performing this operation even from the neonatal period. Unfortunately, this is not the case of our clinic, and we were force to perform a temporary urinary diversion in order to remove to obstacle in the flow of the urine and earn time to final treatment. After the urine flow obstacle removal, adequate fluid resuscitation and treatment of the urine infection, the course of the patient was favorable. The definitive surgical treatment may be performed later on, when the caliber of the urethra is big

enough and in accordance with our instruments. Other procedures performed in the past like Fogarty balloon valve destruction or transurethral hook are in our opinion kind of anecdotic and may lead to severe life threatening complications.

Conclusions.

An obstructive uropathy, especially PUV should be suspected when an oligoamnios is revealed in a male fetus and the pregnant mother should be referred to a specialized pediatric or pediatric surgery medical center.

Postnatal diagnosis of PUV is still a difficult one. Careful examination must be taken in order to avoid skipping PUV diagnosis, excluding other causes of neonatal bilateral hydronephrosis.

In the absence of the endoscopic equipment of adequate caliber for the ablation of PUV, vesicostomy may be a useful and safer temporary measure.

REFERENCES

1. Lissauer D, Morris RK, Kilby MD. Fetal lower urinary tract obstruction. Semin Fetal Neonatal Med. 2007 Dec;12(6):464-70. Epub 2007 Aug 30.
2. Kajbafzadeh A. Congenital urethral anomalies in boys. Part I: posterior urethral valves. Urol J. 2005 Spring;2(2):59-78.
3. Becker A, Baum M. Obstructive uropathy. Early Hum Dev. 2006 Jan;82(1):15-22. Epub 2006 Jan 10.
4. Strand WR. Initial management of complex pediatric disorders: prunebelly syndrome, posterior urethral valves. Urol Clin North Am 2004;31:399–415 [vii].
5. Chatterjee SK, Banerjee S, Basak D, Basu AK, Chakravarti AK, Chatterjee US, Haque J. Posterior urethral valves: the scenario in a developing center. Pediatr Surg Int. 2001;17(1):2-7.

ORTOPEDIE PEDIATRICĂ

Moroz P., Sandrosean Argentina, Rusanovschii Gr., Sandrosean Iu., Stati L., Olga Grițuc, Petrovici V., Tun P., Popa M., Malache O., Stanciu I.

PARTICULARITĂȚILE OSTEOSINTEZEI ÎN CORECȚIA CHIRURGICALĂ A DEFORMITĂȚII DE COXA VALGA LA COPIL

Catedra de Chirurgie, Ortopedie şi Anesteziologie Pediatrică, USMF „Nicolae Testemițanu”

Summary

FEATURES OF OSTEOSYNTHESIS IN THE SURGICAL CORRECTION OF VALGUS DEFORMATION OF THE FEMORAL NECK IN CHILDREN.

Clinical experience over 40 years includes observations on 387 children aged 3 to 18 years, operated on for dysplastic valgus deformation of the femoral neck. Clinical studies and coxometriya (cervico-diaphyseal angle, Alsberg angle, Moroz angle and angle antetorsie) allowed to distribute the patients into 3 groups, which use appropriate methods of surgical treatment. Good results were achieved improved method P.Moroz, based on known technique used by Pauwels. Features osteosynthesis is the use of benign fixatory, providing a stable fixation, excluding the holding through the cervix and head of the femur, excluding mechanical action on the cartilage surface of the hip joint.

Резюме

ОСОБЕННОСТИ ОСТЕОСИНТЕЗА В ХИРУРГИЧЕСКОЙ КОРРЕКЦИИ ВАЛЬГУСНОЙ ДЕФОРМАЦИИ ШЕЙКИ БЕДРА У ДЕТЕЙ

Клинический опыт на протяжении более 40 лет включает наблюдения над 387 детьми в возрасте от 3 до 18 лет, оперированных по поводу диспластической вальгусной деформации шейки бедра. Клинические исследования и коксометрия (шеечно-диафизарный угол, угол Алсберг, Мороз и угол антиторсии) позволили распределить пациентов на 3 группы, для которых использованы соответствующие методы хирургического лечения. Хорошие результаты достигнуты усовершенствованной методикой П.Мороза, в основе которого использована известная методика Pauwels. Особенности остеосинтеза сводятся к использованию щадящих фиксаторов, обеспечивающих стабильную фиксацию, исключающую проведение через шейку и головку бедра, исключающую механическое воздействие на хрящевую поверхность тазобедренного сустава.

Actualitatea temei. Coxa valga displastică prezintă anomalie proximală de femur, apreciată în grupa a VIII din cele nouă grupe după clasificarea Pappas. Aceasta este o variantă primară, spre deosebire de coxa valga secundară, ce este prezentă în malformația luxantă de şold, în diverse sindroame cu anomalii multiple, la pacienții cu patologie neurologică, dereglări lizosomale, multiple exostoase, osteohondroame, osteoid-osteom, paralezie cerebrală infantilă, consecințe posttraumatice, etc.

Coxa valga displastică provoacă dereglări biomecanice în articulația şoldului, duce la decentrarea capului femural în cotilul normal, dereglări statico-dinamice şi degenerativ-distrofice, finisându-se cu osteoartroză deformantă şi invalidizarea copilului. Diagnosticarea patologiei, aprecierea tacticii adecvate de tratament, restituirea corelațiilor în articulația şoldului contribuie la lichidarea leziunilor apărute şi restabilirea formei şi funcției articulației afectate.

Scopul cercetării constă în aprecierea particularităților de osteosinteză în corecția chirurgicală a coxa valga displastică, bazându-se pe procedeiele clinico-radiologice de diagnostic, metodele de tratament ale deformității şi prevenirea coxartrozei displastice juvenile.

Material şi metode. Pe parcursul a peste 40 ani am efectuat tratament chirurgical pentru corecția coxa valga displastică la 387 copii cu vârsta de la 3 până la 18 ani, predominând vârsta de la 7 până la 14 ani (peste 72%) şi sexul femenin (circa 60%).

Au fost folosite următoarele metode de cercetare: examinarea clinică (caracterul mersului, amplitudinea mişcărilor în articulația şoldului, prezența contracturii prin semnele Tomas, Drahman), examinarea radiologică (coxometria cu aprecierea unghiurilor cervico-diafizar, cervico-epifizar, diafizo-fizar (Alsberg) – fig.2), cotil-fizar (Moroz), antetorsie după metoda Henry – fig.1), examinări biochimice, hormonale, aprecierea unor modificări biomecanice (fig.3, 4, 5), aprecierea aspectelor metabolice.

Tratamentul chirurgical a fost efectuat după indicații argumentate, conform datelor clinice subiective şi obiective, datelor concrete coxometrice. Metoda operației de elecție a fost metoda inventată de Moroz P., având prototip metoda Pauwels.

Osteosinteza la debut se efectua cu fixator din alotransplantat conservat, mai apoi cu tija metalică centromedulară, urmată în ultimii 20 ani prin fixare cu tijă scurtă centromedulară şi suplimentar cu fragmente de broşe introduse incrucişat.

Pe parcurs am avut posibilitate de a consulta copiii operaţi în diverse clinici, care au folosit fixare cu plăci şi şuruburi.

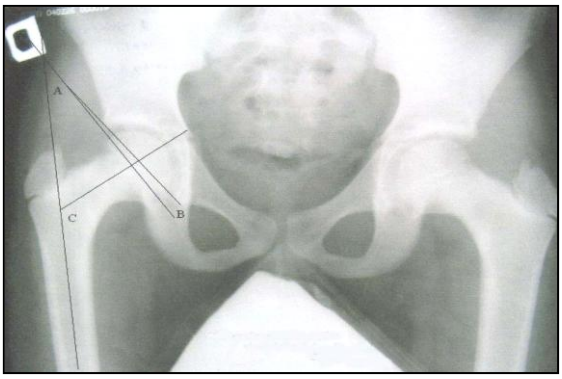

Fig.1. R-fia şoldului la copil de 9 ani (norma).
A - <Alsberg - 35 º,
B- <cotil-fizar (Moroz) - 10 º
C- < cervico-diafizar - 122 º

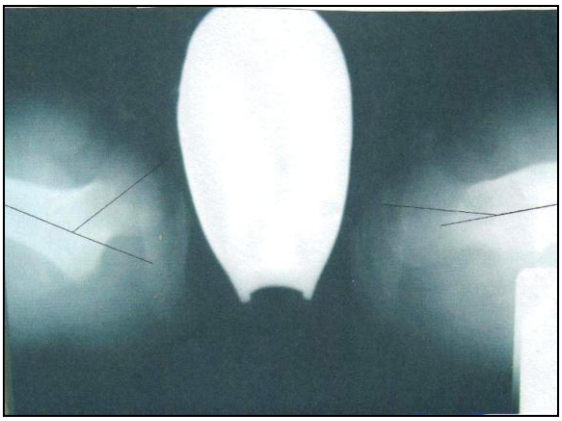

Fig.2. R-fia după Henry, antetorsia pe dreapta -50º, pe stânga – după corecţie chirurgicală.

Rezultate. Au fost studiate rezultate la distanţă la 254 copii cu durata postoperatorie de la 5 până la peste 30 ani.

Rezultatele au fost apreciate ca bune, satisfăcătoare, folosind un scor după metoda Волков М.В., care a fost modificat prin includerea criteriilor clinice şi radiologice conform patologiei în vigoare. Au fost incluse 8 semne clinice, 4 semne radiologice, la fiecare din ele scor în puncte 5, 3, 1, în dependenţă de gradaţia dereglărilor. Starea articulaţiei şoldului a fiecărui bolnav se apreciează în baza sumei tuturor punctelor, divizată la numărul de indici. Aprecierea rezultatelor este următoarea: rezultat bun – 5 – 4 puncte; rezultat satisfăcător – 3,9 – 2,9 puncte; rezultat nesatisfăcător – 2,8 puncte şi mai mic.

Rezultatele la distanţă au fost apreciate: bune în 83,71%, satisfăcătoare în 12,36%, nesatisfăcătoare în 3,93%.

Discuţii. Coxa valga displastică primară este o anomalie proximală de femur, patologie sinestătătoare cu modificări din partea proximală a femurului şi dezvoltare normală a cotilei. Acest fapt cardinal deosebeşte componentul de coxa valga în malformaţia luxantă de şold, în articulaţia displastică de şold, unde predomină modificările primare principale din partea cotilei.

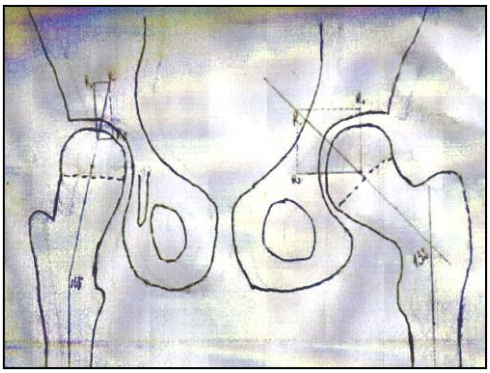

Fig.3. Forţa presiunii pe capul femurului în coxa valga pe dreapta este de 6-7 ori mai mare decât pe stânga, după corecţie chirurgicală.

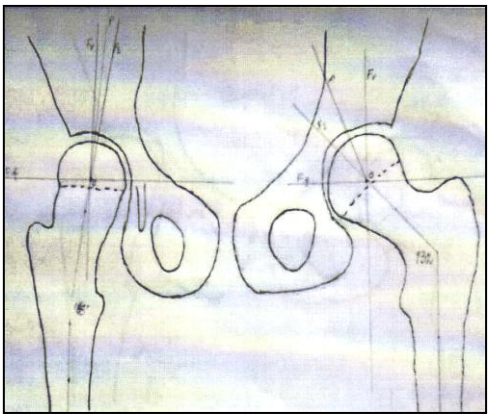

Fig.4. Repartizarea forţelor în articulaţia şoldului la coxa valga necorectată pe dreaptă şi după corecţie pe stânga.

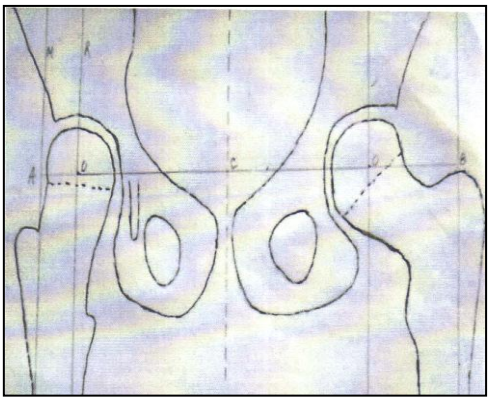

Fig.5. În coxa valga presiunea totală revine la un sector mai mic, după corecţie chirurgicală presiunea este uniformă pe sector mare.

În multe patologii ale locomotorului se apreciează valgizare proximală de femur, dar această modificare patologică este secundară şi pacienţi analogici în studiul prezentat nu sunt incluşi. Diagnosticul de coxa valga

displastică este bazat pe semnele clinice şi radiologice. Dacă semnele clinice nu sunt absolut convingătoare, ele permit doar o presupunere a patologiei date, apoi cercetările radiologice permit cu exactitate de apreciat prezenţa coxa valga displastică.

Coxometria a permis de a considera coxa valga în cazurile cu următorii indici: unghiul cervico-diafizar peste 140º, unghiul Alsberg peste 60º, unghiul cotil-fizar Moroz peste 20º, unghiul antetorsiei peste 10º.

Examinarea clinico-radiologică a permis elaborarea unei clasificări cu repartizarea copiilor în trei grupe. În prima grupă au fost incluşi copiii cu prezenţa datelor subiective, fără dereglare de funcţie şi radiologic fără majorarea antetorsiei. În grupa a doua au fost incluşi copiii cu limitare de flexie în articulaţia şoldului (fig.6, 7) şi majorarea evidentă radiologică a antetorsiei.

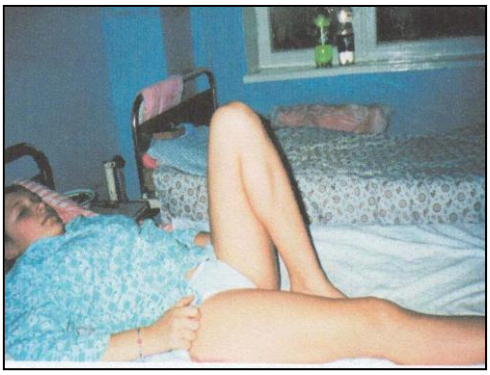

Fig.6. Limitarea flexiei la şoldul stâng în coxa valga displastică, forma a doua.



Fig.7. Aceeaşi pacientă după operaţie pe dreapta.

În grupa a treia au fost incluşi copiii cu tablou clinic extrem de complicat: flexia în articulaţia şoldului până la 15º-20º, era imposibilă poziţia şezândă. Pentru a îndeplini această funcţie absolut necesară copiii erau nevoiţi de a efectua abducţia maxim posibilă şi rotaţia externă în articulaţiile de şold, după ce devenea posibilă flexia necesară a coapsei.Cercetările ulterioare au dovedit că patologia dată este datorată anomaliei tractului ilio-tibial, care a fost congenital concrescut la baza trohanterului mare.

Unanim şi fără discuţii metoda chirurgicală este considerată unică metodă de tratament în coxa valga displastică. Referitor la unele particularităţi de abordare (care metodă de folosit, la ce vârstă de operat, caracterul osteosintezei, gradul corecţiei, particularităţile reabilitării), ele sunt foarte diverse şi discutabile.

Operaţia de bază în corecţia de coxa valga este metoda Pauwels, efectuată prin osteotomia intertrohanteriană transversală cu rezecţia unui segment osos cuneiform cu baza spre medial, cu dimensiunea unghiulară egală cu mărimea unghiului necesar de corecţie a deformităţii. Alte metode propuse de osteotomii oblice, figurale, subtrohanteriene, bazale de col femural nu sunt destul de argumentate şi răspândire nu au obţinut.

Am modificat metoda Pauwels şi cu succes o aplicăm pe parcurs de peste 40 ani. Metoda include osteotomia subperiostală, intertrohanteriană transversală de femur, rezecţia segmentului osos cuneiform cu baza spre medial, dar cu diminsiunea unghiulară egală cu jumătate din mărimea necesară a unghiului de corecţie a deformităţii, rotaţia acestui segment la 180º şi instalarea lui între fragmentele osteotomiate pe partea lor laterală. În aşa mod obţinem corecţia perfectă a deformităţii şi păstrarea segmentului osos femural (fig.8,9).

Metoda noastră se deosebeşte cardinal de alte metode prin obţinerea corecţiei proximale a femurului în toate direcţiile (varizare, flexie, antetorsie), centrarea adecvată a capului femural în cotilă şi astfel asigurarea restituirii corelaţiilor biomecanice adecvate ale şoldului. Numai în aşa mod este posibil de asigurat profilaxia coxartrozei juvenile la copil(fig.10).

Fig.8. Intervenţia Moroz. Se vizualizează segmentul cuneiform osos instalat între fragmente pe partea laterală.

Fig.9. R-fia peste 3 luni după operaţie. Corecţia este bună, consolidarea fragmentelor osteotomiate este adecvată.

Fig.10 R-mele copilului de 7 ani cu coxa valga displastică bilaterală, forma I, gradul III (sus – preoperator, jos – după corecție chirurgicală.)

Referitor la vârsta optimă pentru intervenție, am constatat cea mai mică vârstă de 3 ani, cu condiția prezenței indicilor clinici şi radiologici, şi obligatoriu acuze la sindrom algic în articulațiile genunchiului sau şoldului. N-am supus intervenției chirurgicale nici un copil cu absența sindromului algic. În majoritatea cazurilor operația de corecție a fost efectuată la vârsta de 7 – 14 ani. Problema cea mai discutabilă este metoda de osteosinteză a fragmentelor după osteotomie. La debutul activității noi am folosit fixare cu alotransplant cortical conservat sau tijă metalică centromedulară, dar ele nu asigurau toate cerințele necesare pentru osteosinteză în această zonă. După părerea noastră cerințele principale pentru metoda de osteosinteză sunt următoare:

- mijloacele de osteosinteză la copil trebuie să fie fine.
- e necesară asigurarea fixării calitative a corecției dobândite şi relativ stabilă.
- de exclus orice traversare a fixatoarelor prin colul şi capul femural.
- de exclus aplicarea fixatoarelor care necesită acțiune mecanică a ciocanului în derecția suprafețelor articulare ale şoldului.
- instalarea fixatoarelor trebuie să fie posibilă de efectuat în scurtă durată.
- ablația fixatoarelor trebuie să fie prin acces cât mai simplu.

Majoritatea publicațiilor martorizează tendința absolută către folosirea fixatoarelor masive în formă de diverse plăci metalice cu şuruburi pentru osteosinteză absolut stabilă, principiu împrumutat de la tehnologiile pentru adulți.

Osul copilului nu necesită o fixare de duritate extremă, care poate provoca dereglări morfologice. Instalarea plăcilor masive în momentul inşurubării poate provoca dereglarea corecției obținute. La copil nu există pericularitatea apariției contracturilor în articulațiile imobilizate, care este argumentul principal pentru adulți în aplicarea fixatoarelor masive şi stabile.

Folosim metoda de osteosinteză la copil, care corespunde tuturor cerințelor. După osteotomie şi obținerea corecției necesare, efectuăm fixarea fragmentelor la prima etapă cu ajutorul unei tije metalice scurte (8 – 10cm) şi diametrul (până la 5mm), introduse din partea superioară-laterală a trohanterului mare spre distal, prin canalul medular osos al fragmentului distal. La a doua etapă, după verificarea poziției adecvate a fragmentului proximal, se efectuează fixarea fragmentelor osteotomiate cu ajutorul a două fragmente de broşe introduse încrucişat: una din partea antero-laterală a trohanterului mare cu traversare prin zona osteotomiei până la corticala opusă a fragmentului distal; a doua broşă este introdusă din partea postero-laterală a trohanterului mare cu traversarea zonei de osteotomie până la corticala opusă a fragmentului distal. Prin mişcări pasive în articulația şoldului verificăm stabilitatea osteosintezei. Capetele libere ale broşelor se flectează sub 90º şi se amenajează rotator spre vârful tijei metalice.

Osteosinteza în aşa mod este simplă, fină, relativ stabilă şi posibil de efectuat destul de rapid (durata în întregime a intervenției – 30 – 40 min).

Analogic, ablația fixatoarelor este simplă şi rapidă, această operație este în clinică efectuată de fiecare rezident. Osteosinteza cu plăci şi şuruburi la copil (la rând cu alte neajunsuri) durează de câteva ori mai îndelungat la instalare şi nu mai puțină vreme ocupă la ablație. După suturarea plăgii pe straturi urmează imobilizarea cu aparat gipsat pe o durată de 5 – 6 săptămâni.

Discutând despre gradul corecției deformității a coxa valga displastică trebuie de menționat, că părerile sunt foarte diverse. Unii consideră adecvat corecția până la mărimea normală a unghiului cefalico-diafizar, alții sunt ferm convinşi în necesitatea dobândirii hipercorecției acestui unghi; mai loiali sunt autorii care recomandă corecția unghiului în dependență de vârsta copilului: cu cât copilul este mai mic cu atât şi unghiul trebuie să fie mai mic, pe parcurs unghiul se măreşte.

În activitatea noastră am folosit principiul de corecție a unghiului cefalico-diafizar până la hotarul minim normal (120º) şi dacă pe parcursul creşterii copilului coxa valga va recidiva, este mai argumentată efectuarea corecției repetate, decât supunerea pericolului de apariție a coxa vara.

Reabilitarea copiilor după operație are o importanță extrem de valoroasă: nerespectarea regimului ortopedic şi absența reabilitării calitative sunt în stare de a dezastra rezultatul dobândit la operație.

Imobilizarea nu prea îndelungată şi complexul de reabilitare după finisarea imobilizării, cu activitatea copilului fără sprijin pe membrul operat asigură adaptarea suprafețelor articulare în condiții noi biomecanice,

protejând suprafețele cartilaginoase ale cotilei şi capului femural. Acest moment este foarte important şi serveşte încă o dovadă contra folosirii plăcilor metalice, autorii cărora ignorează imobilizarea şi recomand sprijin rapid pe membrul operat. Indiferent de rezultatul obținut după operație, copiii necesită tratament regulat de recuperare în condiții de ambulatoriu, staționar, sanatorial şi excluderea efortului fizic major (fuga, sărituri, mers îndelungat), se acceptă băi, înot, gimnastica medicală activă.

Copiii necesită evidența la specialist pe tot parcursul perioadei de creştere.

Concluzii.

1. Experiența clinică în tratamentul a 387 copii cu coxa valga displastică a permis de constatat 3 grupe cu particularități de tablou clinic, radiologic şi metode de corecție chirurgicală corespunzătoare, cu indicații după vârstă de 3 ani pe fon de prezența sindromului algic.
2. Metoda argumentată de Pauwels şi modificată de noi prin osteotomia intertrohanteriană transversală cu rezecția segmentului osos cuneiform cu baza spre medial, rotarea la 180º şi instalarea lui pe partea laterală între fragmentele osteotomiate s-a dovedit cea mai acceptabilă pentru copii.
3. Osteosinteza fragmentelor după osteotomia de corecție în coxa valga displastică la copil trebuie de efectuat cu mijloace fine, de asigurat fixare calitativă, relativ stabilă, de exclus traversarea fixatoarelor prin colul şi capul femural, de exclus acțiuni mecanice în direcția suprafețelor cartilaginoase articulare ale şoldului.
4. Obținerea rezultatelor bune la distanță au fost datorate nu numai tehnicii perfecte chirurgicale, dar şi respectării stricte a regimului ortopedic, efectuării calitative a tratamentului de recuperare staționar, ambulator, sanatorial, pe tot parcursul creşterii copilului.

BIBLIOGRAFIE

1. Canale S.T.,Beaty I.H. Operative pediatric Orthopedics. Mosby. 1991, p.754-760Ю
2. Carlioz H., Kohler R. Orthopedic pediatrique. Masson. Paris. 2005 p.49-54.
3. Chomiak Y., Horak M., et. al. Computed Tomographic Angiography in Proximal Femoral Focal Deficiency J.B.J Surg. 2009, V.91-A, v.8, p.1954-1964.
4. Iacopin S., Launay F. et. al. Hip subluxation and coxa valga secondary to an osteoid osteoma. Rev. Chir. Orthop. Reparatr. Appar. Mot., 2008, v.94,№8,p.758-762.
5. Staheli L.T. Practice of Pediatric Orthopedics. Ed. Lippincott Williams and Wilkins. 2001. p.157.

Şavga N.N.

CORECȚIA ŞI FIXAREA DEFORMAȚIILOR SCOLIOTICE DISPLAZICE DE COLOANĂ VERTEBRALĂ CU AJUTORUL CONSTRUCȚIILOR POLISEGMENTARE LA COPII

Catedra de Chirurgie, Ortopedie şi Anesteziologie Pediatrică a USMF „ Nicolae Testemițanu”
Laboratorul „Infecții chirurgicale la copii”
(Şef catedră- academician, dr.hab. în med., prof. universitar, Om emerit Eva Gudumac)

Summary

CORRECTION AND FIXATION OF DISPLASTICAL SCOLIOTIC SPINE DEFORMATION IN CHILDREN WITH POLYSEGMENTARY CONSTRUCTIONS AIDS

In the Clinic of Vertebrology, Orthopedics and Traumotology of the “Natalia Gheorghiu” Scientific and Practical Center of Pediatric Surgery 17 children, with scoliosis of a dysplastic etiology were operated during the last 10 years, using polysegmentary constructions for deformity correction.

Utilization of polysegmentary construction, mobilization of a backbone in 15 patients allowed receiving correction from 40 to 80% of the deformation’s primary size.

This stabilization and correction technology of the backbone deformation in growing patients has allowed to receive positive results in 94 % of cases, to enlarge the range of rehabilitation program and to improve social adaptation in this category of sick children.

Резюме

КОРРЕКЦИЯ И ФИКСАЦИЯ ДИСПЛАСТИЧЕСКОЙ СКОЛИОТИЧЕСКОЙ ДЕФОРМАЦИИ ПОЗВОНОЧНИКА У ДЕТЕЙ С ПОМОЩЬЮ ПОЛИСЕГМЕНТАРНОЙ КОНСТРУКЦИИ

В Клинике вертебрологии, ортопедии и травматологии Научно-практического Центра Детской Хирургии «Н.Георгиу» за последние 10 лет прооперировано 17 детей, со сколиозом диспластической этиологии, для коррекции деформации у которых использовался полисегментарные конструкции. Использование полисегментарной конструкции, мобилизации позвоночника у 15 больных позволило получить коррекцию от 40 до 80% первичной величины деформации. Реализация вышеизложенной технологии стабилизации и коррекции деформации позвоночника у растущих пациентов позволила получить положительные результаты до 94% случаев, расширить диапазон реабилитационных мероприятий и улучшить социальную адаптацию этой категории больных детей.

Actualitatea temei. Printre patologiile care conduc la invalidizarea din copilarie, un numar impunător de patologii îi revine sistemului locomotor şi în special patologia coloanei vertebrale. Cel mai des aceasta e în legătură cu deformarea coloanei vertebrale [2].

Deformarea coloanei vertebrale provoacă atât disfuncția ei cît şi a organelor interne, a măduvei spinării, nemaivorbind despre inadaptabilitatea socială a copilului, limitîndui mobilitatea în legătură cu care îi provoacă invalidizarea din copilarie. Deformatiile de coloană vertebrală pot fi congenitale (anomalii de dezvoltare a vertebrelor, coastelor, determinînd ereditar-scolioza, chifoza, spondilolisteza). Achiziționale-consecințele traumelor şi patologiilor (spondilitelor de diferită etiologie, patologii ale sistemului nervos şi altele). Necătînd la varietatea etiologică diferită care conduc la deformarea coloanei vertebrale, fiziopatogenia este practic aceeaşi – dereglarea biomecanicii mişcărilor şi supraîncărcarea conduc la progresarea deformării coloanei vertebrale [1,2].

Prin urmare orientarea activității medicale trebuie să fie orientată către reducerea şi lichidarea dereglărilor biomecanicii pentru încetinirea sau stoparea creşterii deformității de coloană vertebrală şi ca urmare îmbunătățirea funcției organelor interne cît şi adaptarea socială a copilului. Micşorarea mărimii curburii şi stabilizarea coloanei vertebrale în prezența deformațiilor poate fi efectuată prin metode conservative şi chirurgicale [3,7].

Reducerea sau eliminarea anomaliilor biomecanice se poate atinge prin-metoda conservativă de limitare a mobilității coloanei vertebrale prin redistribuirea încărcăturii sale din contul dispozitivului corector extern –corset, fortificarea corsetului muscular, normalizarea proceselor metabolice. Aceste măsuri sunt eficiente doar in cazul deformărilor nu prea mari. In caz de deformatii majore (curburi laterale-scoliotice) mai mult de 50 °, antero-posterioare (chifotice) - mai mult de 40 ° sau deplasare in spondilolisteza stadiul II (mai mult de 25% din diametrul corpului vertebral) - sunt indicații pentru tratament chirurgical. Esenta accestui tratament constă în corectarea deformației maximal posibile si stabilizarea de vertebre formatoare de deformație [2,3,4].

O înaintare in tratamentul chirurgical a deformării de coloana vertebrală a avut-o Harrington (1964) prin invenția metodei sale, după care in anii 90 ai secolului trecut-descoperirea construcției polisegmentare Cotrel si Dubosett care permite nu numai micşorarea deformației si stabilizarea coloanei vertebrale ca şi în metoda Harrington dar si derotația coloanei vertebrale [5,6].

Scopul lucrării constă in imbunătățirea rezultatelor tratamentului chirurgical la copii cu deformare scoliotica a coloanei vertebrale.

Materiale şi metode. În Clinica de vertebrologie, ortopedie şi traumatologie, Centrului Ştiințifico-Practic "Acad. Natalia Gheorghiu" (perioada anilor 1999-2009), au fost operați 17 pacienți, în vîrsta de la 10 pînă la 17 ani, pentru corecția deformațiilor displazice la care a fost folosit instrumentarul polisegmentar încadran.

Rezultate şi discuții. Susținem ca e deosebit de justificată efectuarea intervenției chirurgicale la 5 pacienții de 10-13 ani prin intervenție combinată pe discurile intervertebrale şi corpurile vertebrelor unghiului central din partea convexa, corecție dorsală şi fixarea deformării cu construcție polisegmentară fără efectuarea spondilodezei posterioare. La finisarea creşterii efectuată corecție suplimentară cu fixare de deformare, indeplinirea spondilodezei osteo-plastice posterioare.

La adolescenți- 12 pacienți cu virsta de 13-17 ani am efectuat efectuiază două tipuri de intervenții chirurgicale. În primul grup-7 pacienți s-o efectuat corecția de deformații prin sistema polisegmentară după schema clasica. Acest tip de operație efectuat la pacienți cu un unghi de curbură de 50-60 °, în deformări mobile. În scolioze mai severe şi rigide (cu unghi de curbură de la 60 pină la 115 °) la 5 pacienți s-o efectuat mobilizarea anterioară a coloanei vertebrale dischectomie la mai multe nivele in porțiunea superioară a curburii) şi corecție cu sistema polisegmentară a deformației dorsale. Ambele intervenții efectuate in timpul aceleeasi anestezii. Aceată tactică de tratament este mult mai optimală pentru tratarea scoliozei severe şi extrem de severe,deoarece în acest caz am realizat o corecție semnficativă a deformării (40-60%) iar riscul complicațiilor neurologice este redus la minimum.

La pacienții cu scolioză lombară şi toracolombara în 4 cazuri de scolioză s-au complicat cu diverse simptome neurologice (lumbo-ischialgie sau uşoară mielopatie) au fost supuse mai multe niveluri de decompresie a canalului rahidian şi stabilizarea coloanei vertebrale în regiunea toracolombară cu sistemul transpeduncular polisegmentar.

Concluzii.

1. Folosind construcția polisegmentară,mobilizarea coloanei vertebrale(din timp sau în acelaşi timp cu corecția şi stabilizarea) la 15 de bolnavi a permis de a primi o corecție de la 40 pînă la 80% din valorile primare a deformației.
2. Trebuie de remarcat faptul că punerea in aplicație a tehnologiilor expuse mai sus de stabilizare şi de corecție a coloanei vertebrale la pacienții în creştere la care au fost rezultate positive în 94% din cazuri, extinderea gamei activitaților de reabilitare şi îmbunătățirea adaptării sociale a acestei categorii de copii bolnavi.

BIBLIOGRAFIE

1. Андрианов В.П., Баиров Г.А., Садофьева В.И., Райе Р.Э.. Заболевания и повреждения позвоночника у детей и подростков. - СПб.,1985.
2. Ульрих Э.В. Аномалии позвоночника у детей. Руководство для врачей.- СПб.,1995.

3. Şavga N.Gh., Şavga N.N.. Utilizarea tijei Harington în corecția scoliozei. Chişinău. Anale ştiințifice ale associației chirurgilor pediatre universitări, Vol.N3.p. 69-71, 2003.
4. Казьмин А.И., Фищенко В.Я.. Дискотомия (этиология, патогенез и лечение сколиоза). Москва., 1974.
5. Jesse H.Dickson et all. "Harrington instrumentation and artrodesis for idiopatic scoliosis", J. of Bone and joint surj. 1990, N.5, p.678.
6. Cotrel Y., Dubousset J. C-D instrumentation in spine surgery. Principles, technicals, and traps.- 1992.
7. C.Constantinescu. "Tendințele în tratamentul chirurgical al scoliozelor structurale". Actualități în chirurgie.Editura medicală Bucureşti, 1989, p.316-317.

Şavga N.N.

VARIANTE CLINICO-RADIOLOGICE DE PROCES DISPLAZIC LOMBO-SACRAT

Catedra de Chirurgie, Ortopedie şi Anesteziologie Pediatrică a USMF „ Nicolae Testemițanu"
Laboratorul „Infecții chirurgicale la copii"
(Şef catedră - academician, dr.hab. în med., prof. universitar, Om emerit Eva Gudumac).

Summary

CLINIC- ROENTGENOLOGICAL VARIANTS OF THE DISPLASTICAL PROCESS IN LUMBAR PART OF THE SPINE

On the base of received clinical and roentgenological data during inspection of 551 patients with displastical process, at the age from 9 till 17 years, it was considered necessary to define the degree of stability of a vertebral-motor segment as a biological system.

On the grounds of N.I Hvisjuk classification (1985, 1994), two forms of displastical process have been defined: I - stable, at 270 (49, 0 %) and II - unstable at 281 (51, 0 %) patients.

Резюме

КЛИНИКО-РЕНТГЕНОЛОГИЧЕСКИЕ ВАРИАНТЫ ДИСПЛАСТИЧЕСКОГО ПРОЦЕССА В ПОЯСНИЧНОМ ОТДЕЛЕ ПОЗВОНОЧНИКА

Исходя из полученных клинико-рентгенологических данных в ходе обследования 551 пациента с диспластическим процессом, в возрасте от 9 до 17 лет, сочли необходимым определения степени стабильности позвоночно-двигательного сегмента как биологической системы. На основании классификации Н.И Хвисюка (1985, 1994), определили две формы диспластического процесса: I- стабильную, у 270 (49,0%) и II- нестабильную у 281 (51,0%) пациентов.

Actualitate. Clasificarea este necesară pentru a se formula principii moderne mai exacte vizavi de etiologia şi patogenia procesului displazic, deci pentru relevarea esenței şi dimensiunii acestei noțiuni, dar şi pentru a servi drept suport în identificarea şi delimitarea pe clase, subclase şi variante ale proceselor displazice (diagnosticul), şi drept ghid în alegerea tacticii şi strategie optime de tratament.

Fiecare clasificare reflectă concepțiile moderne despre esența maladiei, adică conținutul şi volumul semantic al noțiunii, de aceea pe măsură ce apar argumente ştiințifice care modifică conținutul şi esența noțiunii de „proces displazic" apar clasamente tot mai perfecte. De multe ori pentru consemnarea aceleiaşi noțiuni diferite clasamente utilizează diferiți termeni şi definiții [2,4].

Deosebit de dificil este să se ajungă la unificarea termenilor şi clasamentelor aplicate în mediul specialiştilor care dețin cunoştințe detaliate în acest domeniu. Fiecare din aceşti experți cunosc semantica termenilor pe care îi aplică, alții, însă, nu întotdeauna denumesc aceiaşi noțiune cu acelaşi termen.

De exemplu, termenul anomalie de dezvoltare este utilizat de către experți doar pentru a denumi dereglările congenitale de morfogeneză, iar pe cele achiziționate pe parcursul dezvoltării ulterioare le denumesc displazie [5]. Alții, din contra, consideră că termenul displazie defineşte atât dereglările structurale congenitale, cât şi pe cele achiziționate pe măsură ce evoluează dereglările structurale. Comasarea acestor două puncte de vedere foarte asemănătoare este foarte dificilă[1,3].

Pentru a standardiza termenii şi clasificările se cere în primul rând să se ajungă la un consens asupra principiilor după care se realizează clasificarea şi nomenclaturarea.

Scopul lucrării constă în elaborarea classificație de lucru de proces displazic lombo-sacrat.

Material şi metode. Pe o perioadă de 10 ani (1998-2007) în Clinica de vertebrologie, ortopedie şi traumatologie a Centrului Național Ştiințifico-Practic de Chirurgie Pediatrică „Acad. Natalia Gheorghiu" au fost inclus în studiu 16164 copii cu patologia aparatului locomotor. În structura afecțiunelor aparatului locomotor, patologiea coloanei vertebrale a constituit – 12,84% (2069 pacienți). În structura patologiei vertebrale nivelul maxim de 26,63% (551 copii) a revinit afecțiunei displazice lombo-sacrate, care constituie 3,4% din structura patologiei ortopedice. Vârsta medie a fost de 13,3±1,1 ani. Au predominat copii cu vârsta 13-15 ani (69,81%), fiind urmați de cei cu vârsta de 16-17 ani – 171 (20,15%). Băieții au fost afectați mai frecvent ca fetele, corespunzător 53,91% față de 46,09%.

Rezultate şi discuții. În baza datelor clinico-imagistice, care apreciază starea discului, implicarea în procesul patologic a articulațiilor intervertebrale, temeinicia aparatului ligamentar propriu-zis, am considerat oportun şi important să apreciem gradul stabilității coloanei vertebrale ca sistem biologic la

pacienții cu proces displazic lombo-sacrat. În bază clasificației clinico-morfologice Н. И. Хвисюк (1985, 1994), am distins două forme evolutive: I - stabilă, la 270 (49,0%) pacienți şi II – instabilă, la alți 281 (51,0%) pacienți.

Prin acest aranjament s-a conturat o viziune diferențiată asupra stabilității coloanei vertebrale din regiunea lombo-sacrată, precum şi un indice important de apreciere a eficienței tratamentului şi a reabilitării socio-habituale a copiilor cu afecțiuni displazice lombo-sacrate. Prezentăm în cele ce urmează descrierea sindroamelor respective, menționând în paranteze valoarea diagnostică a anumitor semne după A. Kulbac (1996).

I. Forma stabilă, 270 (49,0%) pacienți, în funcție de evidențele clinico-radiologice a fost divizată la rându-i în două subtipuri :

Tipul A (212 bolnavi - 78,5% din numărul de pacienți cu formă stabilă sau 38,5% din întregul eşantion) – când focarul displaziei este angajat pe lamina de închidere în proiecția nucleului pulpos.

Manifestările clinice ale sindromului de blocaj funcțional sunt condiționate de iritația produsă pe terminațiunile nervului recurent şi pe receptorii vasculari al corpilor vertebrali de către produsele de destrucție a nucleului pulpos, cartilagiului hialinic şi corpului vertebral. Capacitatea portantă a segmentului se dereglează în principal la încărcare axială (amortizare). Sindromul se dezvoltă treptat (6) cu acutizări frecvente (7), lumbalgie lent progredientă (5), prevalente fiind durerile vertebrale locale (6); cu iradiere de tip sclerotomic în bazin şi membre(4). Durerea se asociază cu senzația de restricționare, rigiditate în coloană (5,5), limitarea rotației, extensiei (6) sau, mai rar, dereglarea tuturor mişcărilor în coloană (5), senzația de crepitație, trosnet în coloană, care se accentuează de la trecerea din repaus în mişcare (7,5), în special, dimineața la ridicarea din pat, după o şedere îndelungată; adesea durerile se resimt noaptea (3,5), forțând bolnavul să-şi schimbe poziția în pat (4,0), să se ridice (3,0). Sindromul pseudoarticular Lassege - >45º.

Patogenie. Când este afectat cartilagiul hialinic, lamina de închidere a corpului vertebral, în focarul constituit se inserează elemente din nucleul pulpos – se constituie hernia Schmorl (focar de destrucție cu margini sclerozate, conectate cu discul), dereglarea statică, cifotizarea conduc la apariția blocajului funcțional.

La examinare radiologică, pe radiografii obişnuite, realizate în proiecție laterală şi antero-posterioară pe fond de acutizare se poate depista aplatizarea lordozei lombare, uneori deformație scoliotică. Înălțimea spațiului intervertebral este redusă uşor, este prezentă o scleroză subdurală puțin exprimată. Pe spondilogramele funcționale deplasarea unghiulară a segmentelor lombare este limitată (simptomul de paralelizarea a discului) sau simptomul trepiedului (blocajul funcțional). Pe CT: se atestă hernie Schmorl , protruzia a 1-3 discuri de până la 2,5-3,0 mm, destrucție subcondrală în articulațiile intervertebrale.

Tipul B (58 pacienți - 21,5% din numărul de pacienți cu formă stabilă sau 10,5% din întregul eşantion) - focarul displazic se localizează în sectoarele posterioare ale discului.

Clinic sindromul discalgic se anunță cu o durere vie apărută subit (7,5) în situațiile care asociază creşteri ale presiunii intradiscale (ridicare de greutăți, încordare musculară discoordonată etc.) (7,0), durere care progresează rapid inițial (7,5) şi regresionează ulterior (1,5), lombalgia este de intensitate stabilă (6,0), cu iradiere de tip radicular (7,5) sau sclerotomic (3) în bazin sau membre (4,0), prevalând durerea radiculară intensă (1,6). Durerea se asociază sau nu cu limitarea manifestă a mişcărilor în segmentul lombar al coloanei vertebrale (4), cu scolioză antalgică manifestă sau cifoză (2,5), se atestă pozitive semnele de întindere Lassege, Behterev etc. (2,5). Durerea se accentuează subit la efortul relaxație postizometrică (tuse, strănut etc.) (3), în flexiune (3,5), la tentativa de corecție pasivă şi activă a deformației anatalgice (2,5). Sindromul Lasseg (până la 45 º).

Examinarea radiologică relevă îngustarea neuniformă a spațiului intervertebral, dispariția lordozei, posibil cifoze sau scolioze, blocajul funcțional, hernie Schmorl în segmentele adiacente, pe TC: protruzii (4-6 mm) şi hernii cu conflict disc-radicular obiectivizat. Artroză incipientă – îngustarea scizurii articulare, focar limitat de destrucție subcondrală a articulațiilor interarticulare.

Patogenie. Focarul de destrucție degenerativă interesează sectoarele discale posterioare, inervate de nervul recurent, iar datorită prolabării locale se combină şi o dereglare a funcției protective (iritațile, rar – compresiunea rădăcinii nervoase cu apariția paresteziei pe sectoarele de tegument din proiecția nervului respectiv), de amortizare (funcția de pronație), blocajul funcțional (funcția motorie). În legătură cu alunecarea în focar a nucleului pulpos se dezvoltă un proces imun local, care accentuează distrofia şi destrucția. În consecință apare durere pe partea de angajare a focarului, încordare musculară, înclinarea trunchiului în secțiune frontală, limitarea mişcărilor în sens sagital la nivelul segmentului vertebral afectat şi în segmentele vertebrale învecinate. Tabloul clinic descris se accentuează când creşte presiunea intradiscală la ridicarea greutăților, în poziții forțate ale trunchiului, la mişcări bruşte.

II. Forma instabilă, 281 (51,0%) de pacienți – asocierea diferitor forme, tipuri şi stadii de dezvoltare a procesului displazic sub forma unor leziuni pe corp, disc, articulații şi aparatul ligamentar. Instabilitatea coloanei în creştere este un sindrom ce se caracterizează de apariția şi/sau accentuarea deformației segmentului vertebral sub acțiunea factorilor din exterior în procesul de creştere a copilului, sindrom care se specifică de o serie de manifestări clinice: sindrom dureros, tulburări neurologice şi deformație locală. Distingem două forme de instabilitate: 1) *instabilitate mecanică* – de volum şi orientare; 2) *instabilitate dinamică* –deformație care se dezvoltă în procesul de creştere asimetrică. Algoritm de diagnostic astfel elaborat include: criteriile clinice (sindromul dureros, dereglările neurologice şi deformația

locală); criteriile radiare (deformarea locală a segmentului vertebral motor şi a canalului spinal, precum şi compresiunea sacului dural).

Instabilitatea mecanică. Este un simptomocomplex clinic definit de lezarea totală a segmentului vertebral, care se manifestă la suportul funcţional a colanei (în mers). În repaus simptomele dispar. Numărul şi caracterul simptomelor depind de forma, tipul şi stadiul procesului displazic.

Sindromul de instabilitate din acest context se afişează prin durere lombară sau ischiolombalgie care începe treptat (7,5), adesea după oboseală fizică, şi progresează lent fără acutizări frecvente (6,0), prevalând durerile locale în regiunea coloanei (3), de caracter intermitent (6), progresează treptat (3,5) sau devine în timp de caracter permanent (1,0). Iradierea durerii este de tip sclerotomic (3,5), mai rar de tip radicular (2,5) se afişează în limita sclerotomului sau dermatomului corespunzător. Se însoţeşte de oboseală musculară rapidă (3,5), limitarea tuturor mişcărilor (3,5). Durerea apare şi se accentuează rapid la efort static şi dinamic (7). Sindromul pseudoradicular Lasseg - >45°.

Patogenie. Generatorul fenomenelor clinice sunt: mobilitatea patologică, protruzia inelului fibros şi iritaţia bilaterală a terminaţiunilor nervului recurent. În legătură cu mobilitatea patologică de flexiune sau rotaţie a trunchiului se poate produce strangulare capsulei articulaţiilor intervertebrale cu dezvoltarea blocajului segmentar. Pe fond de instabilitate mecanică survin următoarele dereglări: mobilitate patologică, dereglarea funcţiei motorii (blocaj) din segmentele vertebrale adiacente,diminuarea funcţiei de sprijin a coloanei. Instabilitatea mecanică, indiferent de manifestările clinico-radiologice, s-a departajat în două tipuri:

- **Tipul A** (instabilitate relativă) 253 pacienţi (90,0% din numărul de pacienţi cu formă instabilă sau 45,9% din întregul eşantion).

Radiologic: se atestă scleroza uşoară a laminelor de închidere a corpilor vertebrali, lărgirea pe verticală a spaţiului intervertebral. În cazuri uşoare pe radiografiile funcţionale, iar în cele grave – şi pe cele simple se determină mobilitate patologică în secţiune orizontală, retrolisteză, anterolisteză la 1-2 niveluri de până la 3-5 mm. În segmentele învecinate se atestă bloc funcţional şi hernie Schmorl.

Tomografie computerizată: protruzie 1-2 discuri (4-5 mm), hernie Schmorl, semne incipiente de artroza în art. intervertebrale.

Tipul A la rându-i, în dependenţă de sensul dislocării vertebrelor L5, L4 se subdivide în 2 subgrupuri:

A1. Instabilitate de retrolisteză – caracterizată de hipolordoză, retrolisteza L5, antelisteza compensatorie a L4, apreciată la 161 (57,3% din numărul de pacienţi cu formă instabilă) pacienţi.

A2. Instabilitate de antelisteză – caracterizată de hiperlordoză, antelisteza L5, retrolisteza compensatorie a L4 (la reducerea rezistenţei complexului de sprijin posterior), determinată la 105 (19,1%) pacienţi.

- **Tipul B** (instabilitate absolută). Acest grup a inclus 17 (6,0% din numărul de pacienţi cu formă instabilă sau 3,1% din întregul eşantion) pacienţi.

Pe radiografii şi CT se atestă: spondilolisteză (cu spondiloliză şi fără) de gradul II-III cu complicaţii neurologice, anteretrolisteză de >4 mm, instabilitate segmentară (>4 mm), protruzia a 1-2 discuri (de > 6mm), sindromul Lassege - < 45 º, mai des - < 30 º.

- **Tipul C** (instabilitate dinamică), prezent la 11 pacienţi (3,9% din numărul de pacienţi cu formă instabilă sau 2,0% din întregul eşantion) hemivertebra laterală la 8 şi posterolaterală la 3. Vârsta acestor pacienţi a fost de 9-14 ani cu o medie de 12,8±1,1 ani.

Focarul de displazie se localizează în corpurile vertebrale (dereglări de segmentare), la 3 din aceştia se asociază şi focare de displazie a canalului vertebral (diastematomielie). Defectul de segmentare este cea mai gravă stigmă, care limitează nu doar creşterea coloanei vertebrale, dar blochează complet mobilitatea segmentelor afectate şi se combină cu progresiunea deformaţiilor în toate trei secţiunile. Toţi cei 11 pacienţi înainte de operaţie semnalau sindrom algic şi fatigabilitate. La 3 din aceştia (cu diastematomielie) se observa simptomatică neurologică sub formă de pareză a unui membru pelvin. Unghiul median masurat în secţiune frontală 44,3° (22-46), în sens sagital - 17,6° (18-38). 6 bolnavi prezentau scolioză; 3 - scolioză cu componentă cifotică. Unghiul median a constituit în secţiune frontală 54,30°, iar în cea sagitală - 27,60°.

Concluzie. Metodele de investigare, în procesul examinării complexe, permit selectarea pacienţilor cu proces displazic şi obţinerea unei informaţii necesare referitoare la localizarea, gravitatea şi caracterul schimbărilor patologice. Informaţia amplă, obţinută în procesul diagnosticării, ne-a permis de a efectua corect şi rezultativ tratamentul medico-ortopedic sau chirurgical.

BIBLIOGRAFIE

1. Ульрих Э.В., Мушкин А.Ю. Вертебрология в терминах, цифрах, рисунках. Издание 2-е. Санкт - Петербург: ЭЛБИ-СПБ, 2005. с. 13-187.
2. Хвисюк Н.И. Нестабильность поясничного отдела позвоночника: Автореф. дис. докт. мед. наук. Киев, 1977. 17 с.
3. Хвисюк Н. И., Пухачева С. С. Ортопед – травматолог, 1977, ном. 9, с. 5-11.
4. Хвисюк Н.И., Чикунов А. С., Завеля М.И. Патогенетические аспекты клиники и лечения остеохондроза позвоночника. Харьков-Москва: Остеохондроз позвоночника, 1992. с. 3-9.
5. Şavga N.G., Şavga N.N., Doni N. Diagnosticul displaziilor vertebrale lombare la copii şi adoliscenţi. În: Anale ştiinţifice. Universitatea de Stat de Medicină şi Farmacie „N. Testemiţanu” din Rpublica Moldova. Ediţia a VIII-a. Vol. IV. Chişinău, 2007. p.279-282.

Sandrosean Argentina

LUXAȚIA CONGENITALĂ DE ŞOLD: FACTORII ETIOPATOGENICI ŞI DE RISC, ASPECTE CONTEMPORANE DE DIAGNOSTIC ŞI TRATAMENT ORTOPEDIC

Catedra de Chirurgie, Ortopedie şi Anesteziologie pediatrică, USMF „Nicolae Testemițanu”
(Şef catedră – Eva Gudumac dr. habilitat în medicină, prof. univ., Academician al AŞ a RM, om Emerit)

Summary

CONGENITAL DISLOCATION OF THE HIP: ETIOPATHOGENIC FACTORS AND RISK, CONTEMPORARY DIAGNOSIS AND ORTHOPEDIC TREATMENT.

This article describes the etiology and risk factors that contribute to the development of congenital dislocation of the hip in children. Great importance is attached to early diagnosis and conservative treatment. Set out clinical symptoms, which complement the results of ultrasound and X-ray studies provide an opportunity to determine the exact diagnosis. Technique of ultrasound examination of the method Couture is most efficiently. The proposed algorithm of conservative treatment increases its efficacy.

Резюме

ВРОЖДЁННЫЙ ВЫВИХ БЕДРА: ФАКТОРЫ ЭТИОПАТОГЕНЕЗА И РИСКА, СОВРЕМЕННЫЕ АСПЕКТЫ ДИАГНОСТИКИ И ЛЕЧЕНИЯ

В данной статье изложены этиологические факторы и факторы риска, которые способствуют развитию врожденного вывиха бедра у детей. Большое значение придаётся ранней диагностике и консервативному лечению. Изложены клинические симптомы, которые дополненные результатами ультразвукового и рентгенологического исследования дают возможность определения точного диагноза. Техника ультразвукового исследования по методу Couture наиболее эффективна и результативна. Предложенный алгоритм консервативного лечения увеличивает его эффективность.

Patologia congenitală a şoldului, fiind cunoscută peste 2 mii ani, prezintă până la moment interes deosebit şi discuții controversate referitor la definiție, clasificare, metodele de diagnostic şi termenii cînd ar trebui să fie aplicate, metodele de tratament, indicațiile către tratament chirurgical.

La naştere, în afară de şoldul normal mai pot fi întâlnite 2 situații patologice:

1. Luxația congenitală de şold teratologică (ireductibilă) – se caracterizează prin asocierea cu malformații severe – agenezie lombo-sacrată, artrogripoză, sindrom Larsen,etc. Se prezintă prin contracturi severe ale părților moi şi deplasare marcată a capului femurului. Aceste luxații nu pot fi reduse prin manevre ortopedice.

2. Displazia de şold (veritabila malformație luxantă)

Malformația luxantă a şoldului **–** este o afecțiune care cuprinde un larg spectru de anomalii evoluînd de la simpla instabilitate cu laxitate capsulo-ligamentară pînă la completa deplasare a capului femural în afara cavității cotiloide, anormal dezvoltată. P.Klisic în 1989 introduce termenul de displazie de dezvoltare a şoldului.

Displazia presupune o dezvoltare anormală ducând la defecte ale capsulei, extremității proximale a femurului şi cotilului. Acest termen scoate în evidență natura dinamică a alterărilor componentelor osteo-cartilaginoase în creştere şi răspunsul lor la acțiunea forțelor biomecanice anormale.

În literatura americană patologia este cunoscută sub denumirea DDH (developmental displazia hip). În literatura română (Goția D.) este utilizat termenul de „Malformație luxantă a şoldului”, termen propus de Lance. Patologia se caracterizează morfologic prin prezența a 3 grupe de anomalii: displazie cotiloidiană (anteversiune exagerată şi oblicitate crescută a plafonului cotiloidian), displazie femurală proximală (antetorsiune exagerată, valgus al colului peste limitele de vârstă) şi hiperlaxitate capsulară. În literatura rusă cea mai răspândită definiție utilizată este cea de luxație congenitală de şold, la baza căreia se află displazia articulației de şold.

Incidența malformației luxante a şoldului este de 1% (Goția D.); 2-5 cazuri la 1000 naşteri (Antonescu D.); 1-2 cazuri la 1000 naşteri (Позднякин); 10 cazuri la 1000 naşteri în SUA.

Repartiția geografică a displaziei este inegală.

Boala ar fi excepțională în Africa, Asia şi puțin răspândită în America de Sud şi în zonele unde copiii nu se înfaşă, ci sunt purtați în spinare cu coapsele în flexie şi abducție. În Europa cele mai multe cazuri se întâlnesc în sud şi în est, şi mai rar în țările nordice. Sexul feminin este afectat cu preponderență (rata de 6:1). Şoldul stâng este mai des interesat decât cel drept. Atunci cînd localizarea este bilaterală şoldul din stânga prezintă leziuni sau defecte mai avansate. Afecțiunea este mai frecventă la primul nou-născut şi la cei născuți în prezentație pelvină.

În viața intrauterună există 3 perioade, în care şoldul prezintă riscul de a se luxa.

- I perioadă - în jurul celei de-a 12 săptămâni este momentul când are loc prima mare schimbare de poziție a locului membrelor inferioare care se rotează medial, folosind articulația coxo-femurală drept punct de pivotare. Capsula articulară este slabă, opunând rezistență scăzută deplasării laterale a capului femural, colul este scurt şi retroversat.
- Perioada a doua se situează în cea de a 18- a săptămână de gestație, când musculatura şoldului este complet dezvoltată şi încep mişcările active. În această

perioadă forţa ilio-psoasului este preponderentă şi deplasează capul femural anterior articulaţiei.

- Cea de a III per. de risc se situează în ultimele 4 săpt. de gestaţie, când articulaţia şoldului şi toţi muşchii care o acţionează sunt complet dezvoltaţi. Factorii care pot acţiona sunt forţele mecanice anormale, datorate malpoziţiei intrauterine sau oligohidroamniosul.

„Şoldul cu risc" reprezintă acel şold care la naştere este aparent normal, dar care asociază nişte factori care fac posibilă existenţa malformaţiei luxante a şoldului.

Asocierea a 2 factori multiplică de 4 ori riscul existenţei malformaţiei luxante (Dimeglio).

Factorii de risc: antecedente familiale de malformaţie luxantă a şoldului, prezentare pelvină, cezariana la naştere indicată datorită prezentării pelvine, oligohidramnios generat de o malformaţie renală a fătului sau de ruptură prematură a membranelor, hipertensiunea arterială maternă, retenţie de creştere intrauterină, primiparitatea şi/sau gemilaritatea, greutatea mare la naştere, picior strâmb congenital, torticolis, limitarea abducţiei în articulaţiile de şold, tulburarea de tonus muscular prin hiper - sau hipotonie unilaterală, sexul feminin, zona geografică sau etnia, existenţa oricărei alte malformaţii.

Diagnosticul clinic

Instabilitatea şoldului se determină printr-un şir de semne. Semnul cardinal în aprecierea luxaţiei şoldului este semnul de pocnitură, de reducere şi luxaţie (semnul Putti-Ortolani-Marx-Von Rosen-Gerdy-Hilgenreiner). Testul Barlow şi Palmen, care sunt teste de provocare a luxaţiei.

Alte semne clinice: inegalitatea de înălţime a pliurilor fesiere; semnul Ombredanne (este numit şi semnul Betman, Galeazzi) vizualizează scurtimea de femur după nivelul genunchilor din poztiţia de flexie a coapselor în şold la 90˚ şi genunchii în flexie completă, tălpile fiind plasate pe masă maleolă lîngă maleolă; semnul Peter Bade - asimetria pliurilor pe partea medială a coapsei; bazin asimetric congenital – la moment se consideră un semn indiscutabil şi mult mai important decât asimetria pliurilor; semnul Zaţepin (Ioachimstahl) – limitarea abducţiei coapsei de partea şoldului afectat; Semnul Savariaud (Galeazzi) – aprecierea diferenţei de lungime a membrelor inferioare ridicînd copilul din decubit dorsal; semnul Lance – la fetiţe se determină oblicitatea fantei vulvare către partea afectată; semnul Schwarz - distanţa dintre spina iliacă antero-superioară şi marele trohanter este mai mică din partea afectată; semnul Charier – distanţa dintre crista iliacă şi marele trohanter este mai mică din partea bolnavă etc.

Diagnosticul imagistic. În ultimii 30 ani datorită publicaţiilor lui R.Graf (1980) un rol deosebit în d-ul malformaţiei luxante a şoldului îi revine USG, recomandată de la vârsta de 6 săptămâni. Reperele de bază în metoda Graf: unghiul osos A şi unghiul cartilaginos B. Şoldurile normale, mature au unghiul A peste 60 grade. Cu cît acest unghi osos este mai mare, cu atât şoldul este mai dezvoltat şi mai stabil. Unghiul cartilaginos B cu cât este mai mic, cu atât acoperirea osoasă este mai bună. În şoldurile instabile şi dislocate acest unghi creşte mai mult de 70 grade.

La moment, se propune o metodă nouă de USG prin tehnica Couture, care este considerată mai precisă şi uşor utilizabilă. Criteriile folosite în această metodă sunt:

CO (couverture osseuse), acoperirea osoasă – în normă 50% de cap femural,

FC (fond cotiloidien), în normă – 4-5mm. FC este mai calitativ şi nu depinde de operator şi poziţia copilului. Autorii propun ca bază pentru stabilirea d-zei semnul de încredere: măsurarea adâncimii cotiloidiene la vârsta de 1 lună. Metoda este indicată la copiii care prezintă careva semne clinice sau factori de risc. În caz de adâncime peste 6 mm a FC se necesită un control specializat imediat, control ecografic repetat, r-fie la 4 luni. Dacă adâncimea este mai mică de 6 mm, atunci luxaţia poate fi exclusă, dar o asimetrie mai mare de 1,5mm poate fi apreciată ca BAC (bazin asimetric congenital).

Necătând la toate succesele obţinute pentru optimizarea d-zei cu ajutorul USG, este recomandată efectuarea r-fiei începând cu vârsta de 3 luni.

În literatura română se consideră că r-fia poate furniza elementele necesare pentru a permite afirmarea d-zei de luxaţie de şold, începând cu vârsta de 6 săptămâni.

Semne radiologice: Schema Hilgenreiner; unghiul acetabular mai mare de 25 grade; schema Ombredanne; triada Putti; schema Von Rosen – Andren; linia Lanz; indicele cotilului mai mic de 0,25; unghiul Horvath; semiarcul cervico-obturator Shenton-Menard; linia Calve; dreptunghiul Kopici; indicele sfericităţii cotilei; indicele grosimei fosei acetabulare; indicele corelaţiei lungimei sprâncenei şi a grosimii fosei (norma peste 2,5); unghiul înclinaţiei verticale a cotilei; unghiul col-diafiză; unghiul antetorsie, caracterizează componentul femural; unghiul Wiberg; unghiul acoperirii capului femurului de acetabul în plan sagital; gradul acoperirii osoase etc.

Schema tratamentului conservator

Înfăşare pe larg cu scop profilactic; gimnastică de abducţie; masaj al regiunii fesiere; după control ecografic sau radiologic se ajustează mijloacele de abducţie funcţionale (Barlow, Brown, Von Rosen, Frejca, Becker, Pavlik, Scott, Petit, Ortolani); în dinamică control ecografic peste 2 săpt. şi r-logic peste 3 luni; la necesitate tratament cu ap.gipsate , metoda Lange (fig.1).

În caz de luxaţie de şold după vârsta de 3 luni (fig 3), se aplică tratament în staţionar. Se instalează tracţia cutanată, metoda Sommerville pe o durată de 10-14 zile.(fig.2).

Urmează reducerea închisă (metoda Şanz), aplicarea ap. gipsat Lorenz I pe 4 săpt., urmată de control radiologic. În caz de reducere a luxaţiei se modifică poziţia în Gojeţki pe 4-6 săpt., urmată de metoda Lange.

Tratamentul se finisează la restabilirea radiologică a indicilor.

Concluzii

1. Cu cât diagnosticul este mai precoce şi tratamentul este instituit mai devreme, cu atât perioada tratamentului va fi mai scurtă.

2. Pentru copiii la care se confirmă precoce displazia de şold şi se instituie de la început un tratament, acesta este mai simplu, uşor de aplicat, necesită o perioadă mai scurtă, ameliorează displazia şi permite o dezvoltare corectă a şoldului.

3. Dacă diagnosticul displaziei s-a făcut tardiv, când copilul a început să meargă sau în faza de luxaţie constituită, tratamentul chiar corect aplicat nu dă întotdeauna aceleaşi rezultate bune.

4. Indiferent de forma sub care este diagnosticată displazia la nou-născut, prin urmările sale imediate şi la distanţă asupra evoluţiei şoldului, ridică uneori probleme dificile de tratament şi supraveghere pentru toată viaţa.

5. Malformaţia luxantă a şoldului trebuie să rămână în atenţia specialiştilor din ortopedie, chirurgie şi neonatologie, efectuând examen clinic şi imagistic tuturor nou-născuţilor cu factori de risc.

Fig.1. Copil în ap.gipsat, metoda Lange



Fig.2. Tracţie cutanată Sommerville.

Fig.3. R-fia: luxaţie bilaterală de şold

Fig.4. Rezultat la distanţă peste 9 ani, după tratament conservator conform schemei propuse.

BIBLIOGRAFIE

1. Dimeglio A., Orthopedie pediatrice, Ed. Sauramps Medical Montpellier, 1998.
2. Fennol B., Senah C., Guillard-Charles S., La luxation congenitale de la hanche, Ed. Sauramps Medical Montpellier, 2006. p.80-85.
3. Goţia D., Ortopedie şi traumatologie pediatrică, Iaşi, 2006. p-158-170.
4. Goţia D., Patologia ortopediacă a şoldului. Iaşi, 2005, p.4-44.
5. Jianu M., Zamfir T. Ortopedie şi traumatologie pediatrică // Ed. Tradiţie. Bucureşti. 1995, 342 p.

Stati L.

TIBIA VARA LA COPIL, PARTICULARITĂȚI DE REABILITARE ÎN PROFILAXIA RECIDIVILOR

Centrul Național Ştiințific – practic de Chirurgie Pediatrică „Natalia Gheorghiu”
Catedra de Chirurgie, Ortopedie şi Anesteziologie Pediatrică a USMF „N. Testemițanu”
(Şef catedră - academician, dr. hab. în med., prof. univ., Om emerit Eva Gudumac).

Summary

VARUS DEFORMATION OF TIBIA IN CHILDREN.
REHABILITATION PECULIARITIES IN THE RECURRENCE PREVENTION

The clinical material includes a group of 141 children of 3 years to 15 years old surgically treated. The best and most stable results of treatment of Blount's illness have been achieved with the help of surgical treatment in accordance with method of P. Moroz. Multidisciplinary rehabilitation realized by stages with strict maintaining of orthopedic regimen has a big importance for receiving good results in future and for prophylaxis of relapses during child’s growth.

Резюме

ВАРУСНАЯ ДЕФОРМАЦИЯ ГОЛЕНИ У ДЕТЕЙ.
ОСОБЕННОСТИ РЕАБИЛИТАЦИИ В ПРОФИЛАКТИКИ РЕЦИДИВОВ

Клинический материал составляет группу из 141 детей (207 голени) от 3 лет до 15 лет у которых было проведено хирургическое лечение. Наилучшие и стабильные результаты при болезни Блоунта достигнуты с помощью хирургических вмешательств по методике П. Мороз. Реабилитационные период после хирургическое лечение играет важную роль с соблюдением ортопедического режима на протяжении роста ребёнка и имеет большое значение в профилактике рецидивов деформации.

Introducere: Deformațiile de varus sunt defecte cosmetice care uc la reducerea capacității de muncă, iar într-un şir de cazuri la invaliditatea gravă din cauza modificărilor degenerativ-distrofice în oasele şi articulațiile membrelor inferioare şi coloana vertebrală. De aceasta problema tratamentului deformațiilor de varus a gambei este destul de actuală şi merită un studiu minuțios în scopul elaborării noilor metode de diagnostic şi tratament. O mare răspundere la copii mici o au deformațiunile de varus, de distrofie pe fonul rahitismului, fosfat diabet, tratamentul cărora cu mijloace conservatoare pe parcurs duc la bun rezultat dar există o grupă separată de deformații, care sunt datoare altor schimbări şi tratamentul conservativ este fără succes.

Materiale şi metode: pe parcursul anilor 1990-2009 în secția de ortopedie şi traumatologie a ICŞDOSMşiC au fost tratați chirurgical 141 copii cu deformitate de varus a gambei (207 gambe). Deformitatea de varus a gambei provoacă dereglări de formă, de funcție, influențează negativ asupra dezvoltării copilului, mai ales la sfera psihologică. Deformitatea poate fi întâlnită la diferite vârste ale copilului, la ambele sexe, la diferite nivele ale segmentelor. În urma cercetărilor întreprinse, noi am repartizat cazurile supuse intervențiilor chirurgicale în câteva grupe:

- Displazie fizară locală (maladia Blount) – 60 copii – 91 gmbe;
- Acondroplazie – 5 copii – 10 gambe;
- Pseudoacondroplazie – 10 copii – 20 gambe;
- Hipocondroplazie – 3 copii – 5 gambe;
- Displazie spondiloepimetafizară – 9 copii – 18 gambe;
- Deformitate displastică diafizară – 28 copii – 37 gambe;
- Deformitate posttraumatică – 10 copii – 10 gambe;
- Deormitate postosteomialitică – 9 copii – 9 gambe;
- Deformitate posttumorală – 7 copii – 7 gambe.

După datele clinice, se determină devierea axului, măsurând gradele cu raportorul. Deformitatea este apreciată şi cu măsura distanței dintre condiții mediali ai tibiei, dintre 1/3 medie a tibie, dintre maleole.

Gradul deformității având în vedere axa mecanică a membrului inferior (spina iliacă anterio superioară – mijlocul petalei, spațiul degetelor I-II ale piciorului). Torsia (rotația) oaselor gambei s-a determinat după metoda lui Х.З.Гафоров.

T=360/S (SA-SB, unde), T – e mărimea torsei oaselor gambei în grade; S – e circumferința gambei în regiunea articulației; JA – e distanța dintre maleola laterală şi centrul proiecției tendonului achilian; JB – e distanța dintre maleola medială şi central proiecției tendonului achilian.

Principiile de tratament. În toate cazurile de deformitate de varus a gambei la copii de la debutul maladiei (stabilirea diagnozei) şi pînă la vîrsta de 3 ani se aplică tratamentul conservator ce include regim ortopedic, poziție specială, gimnastică medicală, masaj, atele gipsate, aparate gipsate circulare pe etape, proceduri fizioterapeutice, tratament de recuperare.

În cazurile de patologie displastică a gambei tratamentul chirurgical are indicații în lipsa eficienței tratamentului conservator fiind aplicat după vîrsta de 3 ani. La deformități posttraumatice operația de corecție se recomandă după restabilirea funcției în articulațiile megieşe. La deformități postosteomielitice operația de corecție este binevenită numai la expirarea a 8-10 luni după finisarea procesului inflamator cu condiția ameliorării stării generale a copilului şi î prezența indicilor normali ai analizelor. În caz de deformații posttumorale operația de corecție poate fi efectuată peste 5 ani după intervenția primară cu rezecția focarului patologic. Tehnica chirurgicală este separată, strict

individuală şi depinde de caracterul patologiei, nivelul deformităţii, gradul deformităţii. La displazia fizară locală (maladia Blount) cu deformitate de varus în zona proximală a tibiei, în ultimii 19 ani, noi folosim metoda de corecţie chirurgicală după P. Moroz. Se efectuează osteotomia oblică a tibiei cu traiectul de la proximal lateral spre distal şi mediul ţinînd cont de datele schiagramei. Corecţia deformităţii se obţine prin elevaţia zonei mediale proximale a tibiei, medializaţia segmentului distal şi înfundarea vîrfului lateral ascuţit al segmentului distal în zona mijlocie a fragmentului proximal. Corecţia dobândită este stabilizată prin osteosinteza fina cu broşe (3-4) încrucişate introduse din partea proximală spre distală transcutan transosal. Imobilizarea cu aparat gipsat circular, tăiat din partea anterioară pe tot parcursul. În metodele principale de reabilitare funcţională din punct de vedere global, cât şi în deformaţiile de varus a gambelor la copil o importanţă deosebită se acordă activităţii sistemului neuro-muscular. Se folosesc tehnici kinetici şi analitici. Din tehnicii kinetici, o deosebită atenţie se acordă exerciţiului fizic şi masajului. Se indică masajul reflector al regiunii lombo-sacrale, memebrelor inferioare, accent se face pe tonifierea grupei laterale a coapselor şi gambelor. Masajul se efectuează în cure, în număr de 3-4 pe an, a câte 15-29 şedinţe la fiecare cură. Se foloseşte exerciţiul fizic, accent se pune pe contracţie izometrică (exerciţii cu rezistenţă a muşchilor grupei articulaţiei genunchiului). Din metodele anakinetice se foloseşte poziţionarea cu aplicarea arterelor, care este indicat şi în profilaxia creşterii deformaţiilor. Regimul de folosire a arterelor se determină de către medic şi este individualizat pentru fiecare pacient în cauză. Pe parcursul consolidării regiunii osteotomiei un rol esenţial aparţine electroforezei medicamentoase, care este compus din acţiunea reflexă şi umorală a curentului continuu şi a remediilor farmacologice. Densitatea curentului este de 0,05-0,1Ma/Sm^2, durata procedurii 15 min, o cură 10-15 proceduri. În procesul consolidării afecţiunilor (după înlăturarea elementelor metalice) au fost efectuate cure fizioterapeutice cu scopul ameliorării mobilităţii articulare. Unul din componentele necesare în procesul terapiei complexe, este termoterapia. Un factor decisiv a termoterapiei este capacitatea de a preântâmpina dezvoltarea contracturilor şi dereglărilor neuroreflectoare, care pot apărea în urma imobilizării. Aplicaţiile cu parafin – ozocherit (39-40 ^{0}C), se indică nictemiral câte 15-20 min., cu mărirea duratei procedurilor până la 30 minute, 10-15 proceduri.

În perioada de reconvalescenţă se prelungeşte tratament indicat mai sus. Însă complexul de reabilitare se completează cu electrostimularea muşchilor şi a balneoterapiei. Pentru efectuarea electrostimulaţiei muşchilor se va folosi curenţi impulsivi de frecvenţă joasă, care vor participa în restablirea tonusului muscular, ameliorarea hemodinamicii şi înlăturarea efectului de stază. Forma impulsului exponenţial, cu frecvenţă 50-80Hg. Durata procedurilor 5-7 min., până la 10 minute. O cură de tratament este de 10-15 proceduri. În anii dispanserizaţi ce vor urma, copiilor se recomandă tratament sanatorial, orientat către întărirea aparatului muscular, normalizarea funcţiei locomotoare a membrelor inferioare.

Rezultate şi discuţii: Alegerea corectă a tehnicii chirurgicale şi măiestria executării au o importanţă primordială în obţinerea rezultatelor bune, totuşi un rol însemnat revine şi particularităţilor de recuperare. La 10 zile după operaţie se înlătură firele chirurgicale, se aplică aparat ghipsat şi copilul este externat la tratament ambulator. Imobilizarea durează 6-8 săptămâni, fiind urmată de gimnastica medicală, masaj, aplicaţii de parafină, băi, electroforeze, electrostimulare, vitaminoterapie, terapie cu antioxidanţi, condroprotectori, stimulatori pentru regenerare şi lichidarea osteoporozei. Sprijinul pe piciorul operat este recomandat la 6-8 luni după operaţie, totodată cu cât deformitatea este mai avansată cu atât mai târziu se recomandă sprijinul. Recuperarea se efectuează în secţii specializate, la policlinică, ambulator, în condiţii de sanatoriu. Copiii necesită protejare pe tot parcursul perioadei de creştere, lor li se interzic eforturi fizice, practicarea turismului profesional, fotbalului etc.

Concluzii.

1. Printre deformităţile displastice de varus a gambei o mai mare frecvenţă au cele din cadrul maladiei Blount (48,52%). Deformităţile de varus dobândite se repartizează egal în grupele posttraumatică, postosteomielitică, posttumorală.
2. La maladia Blount metoda propusă de P. Moroz permite evaluarea gradului schimbărilor primare şi secundare, care are o mare importanţă în tactica şi tehnica tratamentului.
3. Recuperarea multidisciplinară efectuată pe etape cu respectarea strictă a regimului ortopedic are o mare importanţă în obţinerea rezultatelor bune la distanţă, în profilaxia recidivelor, pe tot parcursul perioadei de creştere a copiilor.

BIBLIOGRAFIE

1. Goţia D. Deformaţiile angulare ale gambei. Ortopedie neonatală. Iaşi, 1996.P.183-190.
2. Goţia D. G. Cursuri de Chirurgie, ortopedie şi traumatologie pediatrică pentru rezidenţi. Iaşi 1999 – 2000.
3. Goţia D.G., R. Alagha, Deformaţiile axiale ale membrelor inferioare. Materialele conferinţei a XI-a Naţionale a ortopezilor-traumatologi din Republica Moldova. Chişinău 17.04.2009 pag. 7 – 9.
4. Pascari V., Marin I., Zabolotnîi P. Determinarea corecţiei liniare a defernităţii unghiulare la bolnavi cu gonartroza şi dezaxarea gambei de varus (curierul medical). Chişinău 1996 nr.2, pag. 45-48.
5. Iaroslav Kiss. Fizio-kinetoterapie şi recuperarea medicală. Editura medicală. Bucureşti pag. 164-177 anul 2002.
6. Mediţinscaia reabilitaţia, tom II. Redacţia academician PAMH profesor B.M. Bogoliubov., pag. 402-409.
7. Babin E. Maladia ARIA ISCRA – BLAUNTA, Autoreferat disert. Doctor în medicină, Moscova 2008.

Moraru A., Moraru Victoria

PICIOR PLAT VALG CONGENITAL CU POZIȚIE VERTICALĂ A OSULUI TALAR. METODELE CHIRURGICALE DE CORECȚIE LA COPII.

IMSP ICŞDOSM şi C
Centrul Național Științifico-practic Chirurgie Pediatrică "Natalia Gheorghiu"
Secția Ortopedie şi Traumatologie

Summary

CONGENITAL FLAT VALGUS FOOT DEFORMITY IN CHILDREN. SURGICAL CORRECTION APPROACHES.

The aim of the present research was to establish distinctive features in the diagnose and treatment of children which presented congenital flat valgus foot deformity. In order to outpoint clinical files of 12 children have been analyzed and 21 surgical interventions have been undergone. The surgical approach has been chosen according to the patient's age and the deformities level. Long term results were assessed in 8 patients that presented good and satisfactory results.

Резюме

ВРОЖДЁННАЯ ПЛОСКОВАЛЬГУСНАЯ ДЕФОРМАЦИЯ СТОПЫ У ДЕТЕЙ. МЕТОДЫ ХИРУРГИЧЕСКОЙ КОРРЕКЦИИ.

Излагается клинический опыт обследование и лечение 12 детей с врожденной плосковальгусной деформацией стоп. Возраст 2 месяца- 18 лет. Выбор хирургической тактики коррекции деформации зависит от возраста пациента и степени деформации стоп. Отдаленные результаты изучены у 8-ми пациентов, основанных на клинико-ренгенологических данных, с положительными и удовлетворительными результатами.

Actualitatea temei. Piciorul plat valg congenital cu poziție verticală a talusului se consideră una dintre cele mai deficitare deformații a piciorului care cu greu se supune tratamentului conservator. La baza dezvoltării acestei patologii stă dereglarea congruenței suprafețelor articulare a osului talar, calcaneu şi navicular. Una dintre teorii care explică patogeneza acestei malformații este - cea mecanica. La rândul ei aceasta argumentează poziționarea îndelungată în extensie dorsală, pronație şi abducție a piciorului fătului intrauterin. Se consideră că la baza patologii stau dereglările genetice de dezvoltare a fătului intrauterin, iar frecvența patologiei este legată de trisomia perechii 13, 15, 18 de cromozomi. Tabloul patologic este prezentat de poziționarea plantară şi medială a capului osului talar ajustând o poziție verticală, pe cînd navicularul se află la nivelul atât a capului cît şi colului talar formând subluxație la acest nivel. Calcaneul are o poziție în valg şi suprafața articulară este rotată anterior. Unii autori la rândul lor au constatat ca locul de înserare atipic a muşchiului tibialis anteriorn poate fi întâlnit la 28% dintre pacienții operați, iar muşchiul peroneus tetrius la 69%. Poate fi determinata nedezvoltarea extenzorilor piciorului, pe cînd flexorii degetelor scurți rămân dezvoltați normal.

Aceasta poate fi cauzata si de nivelul articulației talo-cuboide şi luxația peroneenilor anteriori în urma căreia flexia plantară se transformă în extensie dorsala. şi aşa dar avem o tumefiere în regiunea plantară medială formată din capul osului talar deplasat plantar şi medial. Antepiciorul este în abducție. Tendoanele muşchiului achilic, extensorii piciorului tibialis anterior şi peroneeni, sînt tensionați. Partea posterioară a calcaneului este în poziție de equin, hypoplaziată şi în poziție de valgus. În urma acestei deformații legamentul deltoid este solicitat ceea ce generează apariția durerii la nivel de maleola medială. Concomitent rotația calcaneului apasă pe maleola laterală provocând dureri. Pe partea plantară sub capul talusului trece nervul plantar, ramura nervului tibial. În poziție ortostatica acest nerv este comprimat de capul talusului care este în poziție verticală. O traumatizare cronica a acestui nerv provoacă neurita, ultima duce la o contractură spastica musculară a muşchilor gambei şi articulației talocrurală. Mişcări în această articulație sînt limitate, cu precădere cele de flexie şi supinație. Suportul static a piciorului este micşorat ce duce la nişte dereglări funcționale a membrului pelvin.

Scopul studiului: Determinarea specificului manifestărilor clinico-imagistice şi modalităților de tratament în cazul deformației picior plat valg congenital, talus vertical.

Obiectivele studiului:

1. Aplicarea procedeelor chirurgicale în conformitate cu gradele de deformare şi tulburare funcțională.
2. Analiza rezultatelor la distanță a tratamentului efectuat.

Materiale şi metode. Drept sarcini concrete ale studiului au fost analizate materialele pacienților care s-au adresat în clinică în intervalul dintre 2005-2009. Experiența noastră include un lot de 12 pacienți cu vârsta cuprinsă între 2 luni-18 ani la care s-au efectuat 21 de operații. Tactica de tratament a fost bine diferenciată în conformitate cu vârsta pacienților. Conform criteriului de vârsta am divizat lotul de pacienți în următoarele grupuri: de la 2 luni până la 4 ani - 5 pacienți (41%), de la 5 la 12 ani - 3 pacienți (25%) şi de la 13 la 18 ani - 4 pacienți (33%). În concordanță cu sexul nu s-a observat o diferențiere strictă, stabilindu-se o prevalență uşoară de sex masculin (de 8 băieți versus 4 fete). Stabilirea diagnosticului a fost posibilă în baza criteriilor clinico-imagistice conform cărora stabilim trei grade de deformație: uşoară - unghiul longitudinal al arcului

plantar medial a piciorului este în valoare de până la 140°, unghiul format între axele osului talar şi calcaneu este de 30°- 40°, unghiul de declivă a osului calcaneu de la 10°până la 30°, abducția antepiciorului cuprinsă între 8°-10°, poziția în valg a piciorului până la 10°, unghiul tibial calacaneu 90°-100° şi unghiul talus-tibial de 100°-130°. Gradul mediu: unghiul longitudinal al arcului plantar medial a piciorului este în valoare de până la 140°-160°, unghiul format între axele osului talar şi calcaneu este de 40°- 50°, unghiul de declivă a osului calcaneu de la 0°până la 10°, poziția în valg a piciorului până la 15°, unghiul tibial calacaneu 100°-120° şi unghiul talus-tibial de 130°-160°. Grad sever: abducția antepiciorului şi poziția în valg a piciorului până la 20°, la examenul imagistic capul osului talar este înclinat spre regiunea plantară şi medială a piciorului capatînd o poziție verticală, corpul osului talar se ataşează osului tibial doar cu partea posterioară, iar osul calcaneu ocupă o poziție de echinus şi valg; unghiul format între osul talar şi calcaneu este de 50°-70°, unghiul de declivă a osului calcaneu pe suport static este negativ, unghiul tibial calacaneu 120°-140° şi unghiul talus-tibial de 160°-180°. În normă aceşti parametri ar trebui fi cuprinşi astfel: unghiul longitudinal al arcului plantar medial a piciorului este în valoare de până la 120°-125°, unghiul format între axele osului talar şi calcaneu este de 20°- 30°, unghiul de declivă a osului calcaneu 30°, poziția în valg a piciorului până la 10°, unghiul tibial calacaneu 70° şi unghiul talus-tibial de 90°-100°. Gradul de deformare stato-dinamică a piciorului precum şi scgimbările la nivel anatomic necesită o argumentare strictă în ceea ce priveşte diagnosticului diferencial cît şi metoda de tratament. Astfel din totalul de pacienți: gradul uşor a fost prezent la 2 pacienți (16%), gradul mediu 6 pacienți (50%) şi grad sever 4 pacienți (33%).

Metoda de tratament conservativă ce constă din aplicarea aparatelor gipsate pe etape cu scop de corecție treptată a fost efectuat în 8 cazuri. La pacienții ce au prezentat gradul uşor de deformarție această metodă a arătat rezultate bune, deoarece aparatele gipsate au fost aplicate de la a doua lună de viață. Conform procedeului chirurgical pacienții cu gradul mediu de deformare fost divizat din nou în două grupe. Pacienților cuprinşi cu vârsta până la 4 ani (3 la număr) le-a fost efectuat procedeeul Kumar-Cowell-Ramsey, ce constă în: efectuarea inciziei pe partea laterală a piciorului cu centrarea la nivel de sinus talar, se expune tendonul muşchiului extensor digitorum brevis deplasîndu-l distal, se efectuează ligamento-capsulo-tomia articulației calcaneo-cuboide. Cu o altă incizie pe partea medială a piciorului în proiecția colului osului talar se expune tendonul m.tibialis anterior, se dezinseră de la locul de fixare. Ligamentocapsulotomia la nivelul articulației talo-navicular si talo-calcaneu. La nivelul colului talusului se perforează un canal dinspre partea superioara spre cea inferioara prin care mai târziu se va trece tendonul m. tibialis anterior dezinserat. A treia incizie se efectuează până la 3 cm pe partea mediala a piciorului pe proiectia tendonului ahilic, se efectuează ligamentocapsulotomia posterioară a articulației talo-crurala si articulatia subtalara. Tendonul ahilic expus este alungit in forma de "Z". După corectarea poziției oaselor cuneiform medial, navicular şi talar in poziție corecta acestea sint fixate cu doua broşe. In poziție corecta prin canalul format se trece tendonul m.tibialis anterior si se a fixeaza. Suturi pe tendonul achilic alungit, refacerea ligamentului talo-navicular şi imobilizare gipsată până la treimea superioară de coapsă cu modelarea arcurilor fiziologice. Peste 8 săptamini se înlătura broşele prelungind aparatele gipsate care se schimbă o dată în lună pe parcursul a 6 lună. Deja la a treia gipsare aparatul este aplicat până la regiunea proximală de glezną, eliberînd articulația genunchiului.

Pacienților cu gradul mediu de severitate şi vârstă peste 5 ani a fost efectuat procedeul Coleman, acesta fiind ales din cauza prezenței schimbărilor morfologice şi anume: contractura muşchilor extenzori, schimbărilor de țesut fibros a aparatului capsulo-ligamentar, declivă evidentă a osului calacaneu. Scopul acestei intervenții este nu numai de a restaura poziția normală a oaselor piciorului, dar şi stabilizarea acestuia cu restabilirea funcției de resort. Un detaliu important, deoarece la copii cu vârsta mai mare de 5 ani este imposibilă restabilirea acestei funcții doar prin procedeul operativ descris mai sus (pentru copii mai mici de 5 ani). Acest procedeu a constat din efectuarea următorilor paşi: cu o incizie pe partea dorsală a piciorului continuată posterior tendonului m. peroneu prin sinus tarsi şi medial spre tendonul tibial anterior, tendonul extensoris comunis, tendonul extensor lung al halucelui, tibial anterior se expun şi se alungesc în formă de Z expunând sinus tarsi. Se efectuaează ligamento-capsulotomia a articulațieii talo-calacanee. Mai apoi ligamentocapsulotomia la nivelul articulației calcaneo-cuboide şi talo-navicular. Cu o a doua incizie în proiecția tendonului Ahile ultimul se expune şi se alungeşte în formă de Z cu excizia porțiunii laterale din partea osului calcaneu. Se efectuează ligamentocapsulotomia articulației talo-crurale parțial posterioară şi subtalară. Deformația piciorului se lichidează astfel încât se restabileşte o congruență dintre suprafețele articulare a osului talar şi navicular formând arcul longitudinal al piciorului. Corecția este menținută prin osteosinteză cu broşe prin oasele navicular şi astragal, iar cea de-a doua prin oasele calcaneu, talar şi tibial. Cu ajutorul unui fragment de alotransplant se introduce în spațiu dintre osul talar şi calcaneu lateral conform deformției. Tendoanele alungite în formă de Z se sutureaza. Peste 8 săptamini se înlătura broşele prelungind aparatele gipsate o dată în lună pe parcursul a 6 lună. Deja la a treia gipsare aparatul este fixat până la regiunea proximală de glezną, eliberînd articulația genunchiului.

La cel de-al treilea grup de pacienți mai mari de 12 ani cu grad sever de deformare asociat cu sindrom algic s-a efectuat artrodeza triplă subtalară.

Rezultate şi discuții. Monitorizarea rezultatelor la distanță a fost efectuată în cazul a 8 pacienți (2 pacienți cu grad uşor, 5 pacienți cu grad mediu şi 1 pacient cu grad sever). Aprecierea rezultatelor a fost efectuată în

baza datelor clinico-imagistice. Rezultat bun a fost considerat ca fiind: absența sindromului algic în timpul mersului îndelungat, mişcări satisfăcătoare în articulații, piciorul are o formă corectă, iar la examenul imagistic se determină o adaptare corectă a oaselor piciorului. Rezultat satisfăcător: copilul acuză dureri în picior în timpul unui efort fizic, o deformare moderată în abducție a antepiciorului şi un valgus de calcaneu neînsemnat. La radiografie avem uşoară disconguență a oaselor piciorului. Rezultat nesatisfăcător: se păstrează deformarea de picior plat valg cu o limitarea de mişcări a piciorului. La examenul radiologic se determină o subluxație de nivel talo-navicular. Astfel în urma unei analize a datelor celor 8 pacienți am determinat: 2 rezultate bune - la pacienții ce au prezentat gradul uşor de deformație, deoarece aparatele gipsate au fost aplicate de la a doua săptămână de viață. Iar la ceilalți 5 pacienți s-au determinat rezultate satisfăcătoare.

Concluzii.

- ✓ Alegerea tacticii de tratament în cazul diagnosticului de picior plat valg congenital talus vertical este important de a avea o conduită bine determinată conform vârstei şi gradului de deformare a piciorului.
- ✓ Un screening mai minuțios al nou-născuților ar determina adresarea precoce la medicul specialist ce ar rezulta în stabilirea unor rezultate bune a tratamentului.
- ✓ La copii cu vârsta de până la 5 ani este rațional de a efectua procedeul Kumar-Cowell-Ramsey, deoarece acesta asigură o dezvoltarea anatomo-funcțională corectă ulterioară.
- ✓ La copii cu vârsta mai mare de 5 ani este rațional de a efectua procedeul Coleman, iar la cei peste 12 ani - artrodeză triplă subtalară.

BIBLIOGRAFIE

1. Crenshaw A.H. Campbell's operative orthopaedics - St. Louis 1987 Vol.4 pag.2647-2652.
2. Вродко Г.А. Хирургическое лечение врожденной плосковальгусной деформации стоп детей: Дис. канд. мед. наук - Минск, 1990.
3. Конюхов М.П. Хирургическое лечение врожденных деформаций стоп у детей: Дис. д-ра мед. наук. - Л,1989.-С.46.
4. Кузнечихин Е.П., Ульрих Э.В. Хирургическое лечение детей с заболеваниями и деформациями опорно-двигательной системы-М.,2004.

NEUROCHIRURGIE PEDIATRICĂ

Litovcenco Anatol

COMPLICAȚII LEGATE DE POZIȚIONAREA PACIENTULUI ÎN CRANIECTOMIA FOSEI POSTERIOARE

Centrul National Ştiintifico-practic de Chirurgie Pediatrica “Natalia Gheorghiu”

Summary

COMPLICATIONS RELATED TO POSITIONING IN POSTERIOR FOSSA CRANIECTOMY

In the article are investigated comparative data of postoperative complications associated with positioning the patient who underwent posterior fossa craniectomy. For this retrospective study was conducted on 57 patients with tumors of the posterior cranial fossa, which were subjected to a craniectomy in the sitting or lying on its side. Data were collected at the National Scientific and Practical Center of Pediatric Surgery "Natalia Gheorghiu", Department of Neurosurgery, in the period January 2001 - December 2009 and classified by age, sex, location of tumor according to the situation of the patient during surgery. It was a comparative assessment of neurosurgical and neurological complications, also the disorders of cognitive functions in pre- and postoperative period. The number of liquor in the region of surgical wounds resulting from surgical interventions in the region of posterior fossa craniectomy performed in a horizontal and sitting position , did not significantly differ. The disorders of cranial nerve function in the postoperative period compared with preoperative period was noted in using the horizontal position, but the convulsive syndrome was noted at the performing neurosurgery in the sitting position. Disorders of cognitive functions (subclinical, abortive, neurotic, autistic, verbal, psychotic syndromes) in the postoperative period in children with tumors of the cerebellum does not depend on the position of the patient during surgery.

Keywords: posterior fossa craniectomy, surgical positions, complications

Резюме

ОСЛОЖНЕНИЯ СВЯЗАННЫЕ С ПОЗИЦИОНИРОВАНИЕМ ПАЦИЕНТА ПРИ КРАНИЭКТОМИИ ЗАДНЕЙ ЧЕРЕПНОЙ ЯМКИ

В статье рассмотрены сравнительные данные послеоперационных осложнений связанных с позиционированием пациента при краниэктомии задней черепной ямки (ЗЧЯ). Для этого было проведено ретроспективное исследование группы из 57 пациентов с опухолями задней черепной ямки, которые подверглись краниэктомии в положениях сидя или лежа на боку. Данные были собраны в Национальном научно-практическом центре детской хирургии "Наталья Георгиу”, отделение нейрохирургии, в период январь 2001 года - декабрь 2009 года и классифицированы по возрасту, полу, месторасположению опухоли в соответствии с положением пациента во время операции. Была проведена сравнительная оценка нейрохирургических и неврологических осложнений, а также расстройств когнитивных функций в пред- и послеоперационный период. Число случаев ликвории в области послеоперационной раны в результате хирургических вмешательств в области ЗЧЯ выполненных в горизонтальном положении и сидя существенно не различаются. Расстройства функций черепных нервов в послеоперационном периоде по сравнению с дооперационным периодом чаще отмечались при использовании горизонтального положения, однако судорожный синдром чаще отмечался при выполнении нейрохирургических вмешательств в положении сидя. Расстройства когнитивных функций (додклинический, абортивный, невротический, аутистический, вербальный, психотический синдромы) в послеоперационном периоде у детей с опухолями мозжечка не зависят от положения пациента во время хирургического вмешательства.

Ключевые слова: краниэктомия, позиционирование пациента, осложнения.

Actualitatea temei. Craniectomia fosei posterioare poate fi efectuată în pozitia orizontala sau verticala [4, 8, 17]. Poziția de şedere are unele avantaje (câmp vizual chirurgical, orientare anatomică, reducere a pierderii de sânge, drenaj gravitațional al lichidului cefalorahidian, mişcări libere diafragmatice, posibilitate de a observa fața pacientului la necesitatea de stimulare a nervilor cranieni, timpul intervenției chirurgicale este mai scurt în comparație cu poziția orizontală etc) [1, 3, 6]. În ciuda acestor avantaje utilizarea poziției de şedere poate cauza complicații cum ar fi instabilitatea hemodinamică intraoperatorie, edemul cerebral şi laringian etc [2, 7, 11, 12]. Embolie venoasă de aer este o complicație potențial letala a procedurilor neurochirurgicale efectuate în poziția de şedere.

Pentru ablația tumorilor cerebelare, pozitia de sedere este folosită de regulă în dependență de preferința chirurgului față de alte poziții utilizate pentru cranioectomia fosei posterioare.

În literatură există publicații în care se analizează avantajele/dezavantajele diferitor posturi chirurgicale ale pacienților [2. 8, 11, 17], însă investigații comparative referitor la apariția dereglărilor cognitive nu au fost realizate.

Scopul. Realizarea unui studiu comparativ pre- şi postoperator în aspect neurochirurgical, neurologic şi cognitiv la bolnavi cu tumori cerebelare în funcție de poziționarea pacientului în timpul intervenției chirurgicale.

Materiale şi metode. Au fost analizaţi 57 pacienţi (din ianuarie 2001 pana in decembrie 2009), care au suferit o craniectomie a fosei posterioare în poziţiile şederii sau orizontală (tab.1).

Tabelul 1

Clasificarea pacienţilor cu tumori cerebelare (vârsta, sexul, localizarea tumorii) în funcţie de postura lor în timpul intervenţiei chirurgicale

Criterii de clasificare	*Poziţia de şedere (n = 43)*	*Poziţia orizontală (n=14)*
Vîrsta		
3-7 ani	21 (48,8%)	7 (50,0%)
8-14 ani	14 (32,5%)	2 (14,3%)
15-18 ani	8 (18,6%)	5 (57,1%)
Sexul		
Băeţi	21 (48,8%)	9 (65,0%)
fete	22 (51,2%)	5 (35,7%)
Localizarea tumorii		
Vermex cerebelar	35 (81,4%)	3 (21,4%)
Emisfera cerebelară	8 (18,6%)	11 (78,5%)

Rezultate şi discuţii. Poziţia orizontală a fost utilizată la 14 pacienţi, iar pozitia şederii - la 43. Vârsta pacienţilor a variat de la 3 până la 18 ani. Intervenţiile chirurgicale în tumorile vermisului cerebelar au fost efectuate de cele mai multe ori în poziţie de şedere (81,4%), în timp ce procesele tumorale ale emisferelor cerebelară mai frecvent au fost efectuate în poziţia orizontală (78,5%).

În poziţia şederei, pacienţii au fost inclinati la 60-90 de grade, poziţiile orizontale - culcat pe spate şi lateral, înclinat până la 20 grade (fig.1).

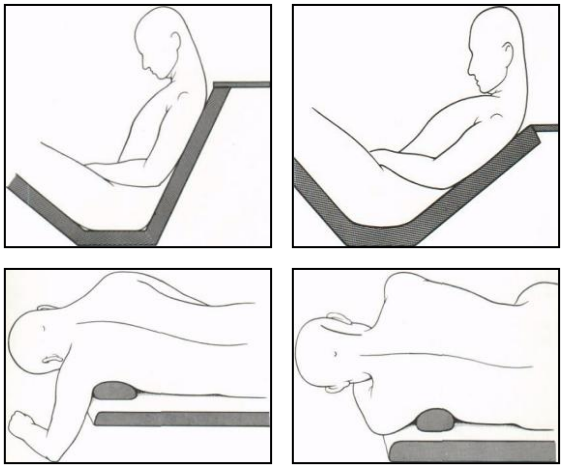

Fig. 1. Poziţionarea chirurgicală a pacienţilor cu tumori chirurgicale.

În urma craniectomiei de fosă posterioară poate să apară eliminări de lichid cefalorahidian pe linia de sutură din cauza defecţiunii de închidere a durii mater. În studiul actual frecvenţa eliminărilor lichidului cefalorahidian în poziţia de şedere a fost de 6,9%, iar în poziţia orizontală de 7,1%. Acest rezultat este comparabil cu incidenţa de 7.1% menţionat în literatură [16].

Funcţia nervilor cranieni a fost evaluată în perioada pre- şi postoperatorie, cu divizarea pacienţilor în trei grupuri: 1) ameliorarea funcţiei nervilor cranieni în perioada postoperatorie faţă de perioada preoperatoprie (6,55% la pacienţii operaţi în poziţia şederii şi 7,9% în pozitia orizontală); 2) funcţia nervilor cranieni fără modificări esenţiale (79,1% în poziţia de şedere şi 61,9% în poziţie orizontală); 3) agravarea disfuncţiei nervilor cranieni (14,35% în poziţia de sedere şi 30,2% în poziţie orizontală). Rezultatele obţinute în linii generale corespund cu datele din literatură, însă am evidenţiat mai multe cazuri de disfuncţie a nervilor cranieni după intervenţiile în poziţia orizontală. Spre deosebire de aceste rezultate Black S. şi coautorii au constat o ameliorarea semnificativă a funcţiei nervilor cranieni la bolnavii operaţi în poziţia orizontală (20% faţă de 12% în poziţia de şedere) [4].

Convulsiile după intervenţiile chirurgicale de fosă posterioară se întâlnesc rar spre deosebire de localizarea supratentorială a tumorilor [5]. În studiul de faţă, incidenţa convulsiilor în perioada postoperatorie precoce a fost mai mare în poziţia de şedere (4,3% comparativ cu 1,4% în poziţia orizontală). În literatură de asemenea, au fost publicate rezultate cu o incidenţă de crize convulsive postoperatorii, mai mare în pozitia şederii [4,18]. Incidenţa totală de crize convulsive în analiza noastră a fost de 1,9%, ceea ce este comparabil cu incidenţa (1,8%) raportata de Lee et al [9].

Un aspect puţin studiat este gradul de afectare a funcţiilor cognitive la bolnavii cu procese expansive cerebelare în funcţie de postura bolnavului în timpul intervenţiei chirurgicale. În rezultatul unui studiu special pe un lot mare de pacienţi (46 operaţi în postura de şedere a pacientului şi 214 în postura orizontală) nu au fost evidenţiate diferenţe statistic concludente în apariţia dereglărilor cognitive în perioada postoperatorie [14].

Dinamica sindroamelor cognitive la copiii cu procese expansive cerebelare (subclinic, abortiv, neurotic, autistic, verbal, psihotic) sub influenţa intervenţiei neurochirurgicale, demonstrează că în perioada postoperatorie timpurie (prima lună după operaţie) la copiii cu afectarea emisferelor cerebelare are loc o agravare cognitivă postoperatorie, care se manifestă prin micşorarea numărului de bolnavi cu sindroame cognitive subclinice şi abortive şi majorarea concomitentă a procentului de cazuri cu sindrom cognitiv neurotic (30,5% cazuri pîna la tratamentul chirurgical şi 50% în perioada postoperatorie timpurie). Fenomenul de agravare cognitivă postoperatorie, în cazul afectării vermisului, se manifestă prin majorarea cazurilor de sindrom cognitiv disartric (de la 2,8% pînă la 5,6%). De menţionat că atît în afectarea emisferelor, cît şi a vermisului, sindromul cognitiv autistic, după frecvenţa apariţiei sale, nu se modifică sub influenţa intervenţiei chirurgicale.

În perioada postoperatorie timpurie eficacitatea de restabilire a funcţiilor neuropsihologice dereglate (comutarea atenţiei, memoria de lucru, fluenţa verbală,

viteza gandirii, programarea şi controlul activităţii psihice) este mică, mai mult ca atât odată cu ameliorarea nesemnificativă a unor funcţii are loc agravarea procesului de identificare a fonemelor în condiţii de limitare a participării articulaţiei verbale interne. Analiza comparativă a funcţiilor cognitive şi psihoemoţionale în ambele grupe de pacienţi (postura de şedere şi orizontală) nu a evidenţiat diferenţe statistic concludente. În literatură sunt descrise cazuri de apariţie mai frecventă a mutismului în urma operaţiilor efectuate la bolnavi în postura orizontală (2,3% cazuri) [10, 13, 14, 15].

Concluzii

1. Numărul de cazuri de apariţie a eliminărilor de lichid cefalorahidian pe linia de sutură postoperatorică în urma intervenţiilor neurochirugicale în regiunea fosei posterioare efectuate în poziţia de şedere şi cea orizontală nu diferă esenţial.
2. Dereglări ale funcţiiilor nervilor cranieni în perioada postoperatorie faţă de perioada preoperatorie s-au înregistrat mai frecvent în cazurile utilizării poziţiei orizontale, însă crizele convulsive mai frecvent s-au înregistrat în cazul efectuării intervenţiei neurochirurgicale în poziţia de şedere.
3. Dereglarea funcţiilor cognitive (sindroamele subclinic, abortiv, neurotic, autistic, verbal, psihotic) în perioada postoperatorie la copii cu tumori cerebelare nu depinde de postura pacientului în timpul intervenţiei chirurgicale.

BIBLIOGRAFIE

1. Albin M.S., Babinski M., Maroon J.C. Anesthetic management of posterior fossa surgery in the sitting position // Acta. Anaesthesiol. Scand. 1976; 20: 117–28.
2. Bithal P.K., Pandia M.P., Dash H.H. Comparative incidence of venous air embolism and associated hypotension in adults and children operated for neurosurgery in the sitting position // Eur. J. Anaesthesiol. 2004; 21: 517–22.
3. Black S., Cucchiara R.F. Tumor surgery. In: Cucchiara RF, Black S, Michenfelder JD, editors. Clinical Neuroanaesthesia. 2nd ed. New York: Churchill-Livingstone; 1998. p. 340–365.
4. Black S., Ockert D.B., Oliver W.C. Outcome following posterior fossa craniectomy in patients in the sitting or horizontal positions // Anesthesiology 1988; 69: 49–56.
5. De Giorgio C.M., Robinowicz A.L. Seizures. In: Apuzzo MLJ, editor. Brain Surgery: Complication Avoidance and Management, Vol. 1. New York: Churchill Livingstone; 1993. p. 155–162.
6. Drummond J.C., Patel P.M. Neurosurgical anesthesia. In: Miller RD, editor. Anesthesia. 5th ed. Philadelphia: Churchill Livingstone; 2000. p. 1895–1933.
7. Elton R.J., Howell S.C. The sitting position in neurosurgical anaesthesia: a survey of British practice in 1991. Br J Anaesth 1994;.73:.257–258.
8. Kida H., Nishikawa N., Matsunami K.. Sitting position in the neurosurgery: the result of a questionnaire sent to neurosurgeons of medical colleges // Masui 2000; 49: 566–569.
9. Lee S., Lui T., Chang C. Early postoperative seizures after posterior fossa surgery // J. Neurosurg. 1990; 73: 541–544.
10. Maeshima S., Osawa A. Stroke rehabilitation in a patient with cerebellar cognitive affective syndrome // Brain Ini. 2007; 28(8): 877-883.
11. Matjasko J., Petrozza P., Cohen M. Anesthesia and surgery in seated position: Analysis of 554 cases // Neurosurgery 1985; 17: 695–702.
12. Muley S.S., Saini S.S., Dash H.H. End tidal carbon dioxide monitoring for detection of venous air embolism // Indian J. Med. Res. 1990; 92: 362–366.
13. Orlow I.A., Zentani S. Postoperative mutism in children with the posterior fossa tumors // Zh. Vopr. Neirokhir. Im. N.N. Burdenko. 2001; 1: 6-9.
14. Rath G.P., Bithal P.K., Chaturvedi A., Dash H.H. Complications related to positioning in posterior fossa craniectomy // Journal of Clinical Neuroscience. 2007; 14: 520–525.
15. Ronning C., Sundet K., Due-Tonnessen B., Lundar T., Helseth E. Persistent cognitive dysfunction secondary to cerebellar injury in patients treated for posterior fossa tumors in childhood // Pediatr. Neurosurg. 2005; 41: 15-21.
16. Santamarta D., Blazquez J.A., Maillo A. Analysis of cerebrospinal fluid related complications (hydrocephalus, fistula, pseudomeningocele and infection) following surgery for posterior fossa tumors // Neurochirurgia (Astur) 2003; 14: 117–126.
17. Standefer M., Bay J.W., Trusso R. The sitting position in neurosurgery: A retrospective analysis of 488 cases // Neurosurgery 1984; 14: 649–687.
18. Suri A., Mahapatra A.K., Bithal P. Seizures following posterior fossa surgery // Br. J. Neurosurg. 1998; 12: 41–44.

Vicol Gh., Edinac B., Monul S., Tomuz V., Prisăcaru O., Calmaţui I., Damian A.

PARTICULARITĂŢI DE REABILITARE MEDICALĂ A COPILULUI ARS

IMSP Spitalul Clinic Republican pentru Copii „Em.Coţaga”
Catedra Chirurgie, Ortopedie şi Anesteziologie a USMF „N.Testemiţanu”

Summary

CARE REHABILITATION PRINCIPLES FOR CHILDREN WITH BURNS

Phase character of the abnormal scars growth (hypertrophic and keloid) determines the differentiated rehabilitation approach after burn injuries. We have analyzed our treatment experience of 1580 children with deep burns hospitalized in five years period (2004-2009) at the „Burn Treatment and Plastic Surgery” Department of the Emilian Cotaga Children’s Hospital. The study was aimed to elaborate a complex management algorithm as treatment and prevention measure of abnormal scars development in the process of rehabilitation of children with burn injuries.

Резюме

ОСНОВНЫЕ ПРИНЦИПЫ МЕДИЦИНСКОЙ РЕАБИЛИТАЦИИ ОБОЖЁННЫХ ДЕТЕЙ

Фазовый характер роста патологических рубцов (гипертрофических и келлоидных) обуславливает дифференцированный подход к реабилитации обожённых. Мы проанализировали наш опыт лечения 1580 детей с глубокими ожогами в клинике «Лечение ожогов и пластическая хирургия», в Детской Клинической больнице «Ем.Коцага», в течение 5 лет (2004-2005). Цель нашей работы – профилактика и лечение патологического рубцовообразование, путём разработки комплексной системы, медицинской реабилитации обожённых детей.

Actualitatea temei. Modificările profunde metabolice, sindromul de disfuncţie organică multiplă în boala arşilor, de asemenea dificultăţile de restabilire a ţesuturilor lezate şi imobilizarea membrelor la copii evidenţiază unele caracteristici specifice de formare a contracturilor şi deformaţiilor postcombustionale:

- Dezvoltarea mai frecventă a deformaţiilor postcombustionale la suprafeţe şi localizări identice în comparaţie cu adulţii;
- Apariţia excesivă a cicatricelor patologice (hipertrofice, cheloide);
- Dezvoltarea frecventă a subluxaţiilor, luxaţiilor degetelor mânii şi piciorului, influenţate de tracţia patologică a cicatricelor;
- Dereglarea creşterii unor segmente (mână, picior, degete) şi regiuni ale corpului (faţa, coloana vertebrală, cutia toracică); [3,4]

Experienţa clinicii de arsuri la copii (timp de 25 ani) dovedeşte că aproximativ 90% din toţi pacienţii cu arsuri profunde (gr.IIIB-IV) necesită o reabilitare medicală complexă pe tot parcursul creşterii copilului. [1,2]

Obiectivele lucrării.

- ✓ Studierea incidenţei arsurilor profunde şi elaborarea indicaţiilor pentru rezolvarea lor în termeni precoci;
- ✓ Relevarea principiilor cardinale în profilaxia creşterii cicatricelor patologice şi contracturilor din primele zile după traumă;
- ✓ Determinarea factorilor de bază a riscului dezvoltării cicatricelor postcombustionale;
- ✓ Efectuarea analizei comparative, estimarea eficienţei clinice a metodelor conservative şi chirurgicale în reabilitarea pacienţilor cu arsuri profunde.

Materiale şi metode. Studiul prezent a fost efectuat în Clinica de Arsuri şi Chirurgie Plastică a SCRC „Em.Coţaga” pe parcursul ultimilor 5 ani (2004-2009). Studiind un lot de 1580 pacienţi cu arsuri profunde şi consecinţele lor în vârstă de la 6 luni până la 18 ani, am selectat următoarele grupuri, după provenienţa lor:

1. Arsurile profunde (gr.IIIB-IV) – 1150 (72,1%):
   - termice (lichide fierbinţi, flacără, solide incandescente) – 980;
   - electrice – 178;
   - chimice – 12.
2. Cicatrice patologice – 430:
   - cheloide – 158;
   - hipertrofice – 272.

Rezultate şi discuţii. Analizând experienţa Clinicii de Arsuri în tratamentul şi recuperarea copilului ars, am elaborat schema de reabilitare postcombustională care se divizează în 3 etape:

1) Precoce – din momentul traumei până la restabilirea defectelor tegumentare;
2) Tratamentul conservativ de recuperare – după restabilirea integrităţii ţesuturilor şi până la maturizarea cicatricelor (12-18 luni);
3) Tratamentul chirurgical a contracturilor şi deformaţiilor postcombustionale până la restabilirea funcţională a segmentului dat pe toată durata creşterii copilului.

Procesul de tratament şi reabilitare a copiilor cu arsuri profunde (1150), cu suprafeţe mari (10 – 70%), au evidenţiat unele probleme:

- ✓ Selectarea termenilor optimali în efectuarea necrectomiilor şi plastiei cutanate
- ✓ a plăgilor;
- ✓ Metodele de plastie cutanată aplicate în regiunea dată;
- ✓ Activarea pacienţilor după intervenţiile chirurgicale plastice şi preîntâmpinarea complicaţiilor.

La baza tacticii chirurgicale active stau necrectomiile precoce. Plăgile formate după excizia ţesuturilor devitalizate sunt acoperite concomitent cu grefe cutanate despicate proprii sau grefe de piele de la donatori vii

(rude), iar rămăşiţele de plăgi cu substituienţi artificiali de piele (Colahit-Fa, Integra, Sispurderm). Plastia defectelor tegumentare în regiunile activ-funcţionale (faţă, gât, articulaţii, labele mâniilor) când în rezultatul necrectomiilor se descoperă structuri adânci (oase, articulaţii, vase) s-a efectuat cu lambouri pediculate (din vecinătate sau de la distanţă). În celelalte cazuri, când nu a fost posibilă necrectomia precoce, după un tratament complex (menţinerea crustelor uscate, micşorarea infecţiei în plăgi) s-a efectuat necrectomia pe etape, iar la a 12-14-a zi posttraumă, s-a efectuat prima etapă de plastie cutanată pe plăgile granulare, folosind grefe despicate subţiri şi de grosime medie (0,15-0,3mm), perforate în raport 1:2, 1:3. Actualmente tratamentul activ chirurgical a devenit o axiomă, deoarece consecinţele bolii arşilor depind direct de termenul restabilirii integrităţii tegumentelor (tab.1).

Tabelul 1

№	Intervenţiile chirurgicale	№	%
1.	Necrectomiile precoce a plăgilor	404	35,2
	a) Autotransplantate	264	-
	b) Combinate (auto+homo, auto+substituenţi artificiali a pielii)	76	-
	c) Plastia cu lambouri pediculate	64	-
2.	Necrectomia pe etape	746	64,8
	Plastia plăgilor granulare		

Un moment important în preîntâmpinarea dezvoltării cicatricelor şi complicaţiilor postcombustionale a fost activarea precoce a pacientului ars la a 3-4-a zi după traumă şi intervenţia chirurgicală plastică. S-a efectuat poziţionarea, imobilizarea corectă a membrelor şi gimnastică curativă (pasivă şi activă) pe parcursul celor 24 ore. Etapa a 2-a de reabilitare medicală se începe imediat sau după 1 lună de la externarea bolnavului din staţionar. Cura de tratament este de 4 săptămâni şi include:

- ✓ Imobilizarea;
- ✓ Gimnastică curativă;
- ✓ Masajul cicatricelor;
- ✓ Presiunea cicatricei (bandaje şi îmbrăcăminte compresivă);
- ✓ Acţiunea factorilor fizici (electroforeză cu lidază, colallezin, ultrasunet cu hidrocortizon, magnitoterapie);
- ✓ Aplicarea procedurilor balneologice (băi cu romaniţă, şalfei, sare de mare; băi speciale – rodon, iod-brom, sulfide);
- ✓ Terapia de reabsorbţie locală (în grosimea cicatricelor se inoculează fermenţi – lidază, colalezin, ronidază; glucocorticoizi – hidrocortizon, Kenolog, dexametazon).

În perioada primului an după traumă, la pacienţii cu arsuri profunde de suprafeţe mari, s-au efectuat 2-3 cure de tratament conservativ de recuperare şi o cură de tratament balneo-sanatorial cu implicarea activă a băilor, factorilor fizici de recuperare (nămol, ozocherit). A 3-a etapă este tratamentul chirurgical al cicatricelor, care începe după maturizarea cicatricelor (12-18 luni de la traumă), însă permite la copii şi unele excepţii:

- ✓ Exulceraţiile cicatricelor în zonele activ-funcţionale (articulaţii, gât, labe a mâniilor);
- ✓ Subluxaţii şi luxaţii ale degetelor (mâni, picioare);
- ✓ Cicatrice în regiunea gâtului, coloanei vertebrale cu deformarea ei.

După excizia cicatricelor patologice (cheloide şi hipertrofice) au fost aplicate următoarele tipuri de plastii cutanate (tab.2).

Tabelul 2

№	Intervenţiile chirurgicale	№	%
1.	Grefă cutanată integră	68	15,8
2.	Autoplastii cu lambouri pediculate din vecinătatea defectului	286	66,5
3.	Autoplastii pediculate de la distanţă (prin migrare)	76	17,7

Principiile absolute în chirurgia plastică pentru preîntâmpinarea complicaţiilor şi rezultatelor nesatisfăcătoare:

- Tehnica atraumatică în manipularea ţesuturilor transplantate;
- Hemostaza perfectă şi coaptarea corectă în toată adâncimea şi suprafaţa unei plăgi;
- Evitarea suturilor în tensiune a ţesuturilor;
- Alegerea metodei de plastie potrivit segmentului dat, conform locului funcţional – anatomic şi cosmetic;
- Imobilizarea perfectă a segmentelor implicate în plastia cutanată.

Concluzii.

1. Tactica chirurgicală activă în arsuri la copii; cu necrotomiile precoce şi plastia defectelor tegumentare stau la baza profilacticii apariţiei cicatriciilor patologice;
2. Reabilitarea medicală a copilului ars începută după realizarea şocului termic (2-3 zile posttraumă) constă în poziţionarea corectă a membrelor; gimnastică curativă; imobilizarea şi masajul necesită un program neîntrerupt (24 din 24 ore);
3. În tactica chirurgicală de recuperare a copilului ars sunt următoarele particularităţii:

- ➢ Tratament chirurgical reparatoriu pe etape pe tot parcursul creşterii copilului;
- ➢ Implementarea activă în acoperirea defectelor tegumentare a ţesuturilor intacte din vecinătatea defectelor;
- ➢ Folosirea maximală a plastiei cutanate combinate în acoperirea defectelor.

BIBLIOGRAFIE

1. Nicolai A., Tomuz V., Botezatu A., Calmaţui I., Reabilitarea conservativă în arsuri la vârste pediatrice // Congresul II-lea al Fizioterapeuţilor din RM; 1-2 octombrie 2009.
2. Vicol Gh., Edinac B., Monul S., Autoplastii pediculate de piele în arsuri şi consecinţele lor la copii // Anale Ştiinţifice; ediţia 6, USMF "N.Testemiţanu", 7-8 octombrie, 2005; p.191-194.
3. Vicol Gh., Edinac B., Calmaţui I., Chirurgia plastică reparatorie în arsuri la vârste pediatrice // Materialele conferinţei Spitalului Clinic Republican pentru Copii "Em.Coţaga", Curierul Medical №6, 2008; p.21-23.
4. Мензул В., Гришкевич В., Последствия ожогов у детей и способы их хирургического лечения // Детская хирургия, Москва, 2000, стр.54-56.

Diacova Svetlana

IMPORTANȚA TRATAMENTULUI CHIRURGICAL AL OTITELOR MEDII EXSUDATIVE LA COPII

Catedra Otorinolaringologie, USMF „Nicolae Testemițanu”

Summary

IMPORTANCE OF THE SURGICAL TREATMENT OF CHRONIC OTITIS MEDIA WITH EFFUSION IN CHILDREN

We presented the description and analysis of the results of treatment of otitis media with effusion (OME). Three groups of children suffered from OME were managed by different methods of treatment. I group underwent adenoidectomy, II - adenoidectomy and conservative treatment and III - tympanostomy and adenoidectomy. Otoscopy, audiometry and impedance audiometry examination revealed undulating dynamic of middle ear status in the first two groups. We observed gradual improvement (first 2 - 3 months) and progressive worsening of middle ear status in both groups. The most positive and stable results were registered after tympanostomy with adenoidectomy.

Резюме

ЗНАЧЕНИЕ ХИРУРГИЧЕСКОГО ЛЕЧЕНИЯ ХРОНИЧЕСКОГО ЭКССУДАТИВНОГО СРЕДНЕГО ОТИТА У ДЕТЕЙ

Представляем описание и анализ результатов лечения экссудативного среднего отита (ЭСО). Три группы детей с ЭСО получали лечение по различным схемам лечения. В первой группе детям проводилась аденотомия, во второй группе – консервативное лечение и аденотомия, в третьей – тимпаностомия и аденотомия. Данные отоскопии, аудиометрии и импедансометрии продемонстрировали волнообразную динамику состояния среднего уха в первых двух группах, а именно, постепенное улучшение (первые 2 – 3 месяца) и прогрессивное ухудшение основных физиологических и функциональных показателей. Наиболее позитивные и стабильные результаты регистрировались после тимпаностомии и аденотомии.

Actualitatea temei. Auzul la copilul de vârstă precoce are o mare importanța pentru dezvoltarea psiho-emoțională a acestuia. Chiar hipoacuzia ușoară poate influența negativ asupra formării vorbirii şi a intelectului său. Cauza cea mai frecventă a hipoacuziei la copiii sub 3 ani este otita medie exsudativă (OME), care se difinește ca o prezență a lichidului după membrana timpanică intactă, fără semne de inflamație acută (otalgie, febră, neliniștea copilului). [1] Între 25 şi 60 % din copii de vârstă preşcolară suferă de OME iar din aceştia circa 30 % necesită tratament chirurgical, inclusiv timpanostomie. [2]

În majoritatea cazurilor OME decurge relativ asimptomatic. Până în prezent în republică nu este pus la punct sistemul de screening al auzului în instituțiile preşcolare, astfel încât mai mult de 60 la sută din pacienți se diagnostic întâmplător în timpul examenului profilactic. Diagnosticul tardiv al acestei patologii face ca în majoritatea cazurilor afecțiunea să fie depistată în stadii avansate, atunci când, otita medie exsudativă evoluează în forme cronice. [1] Diversele metode de tratament (conservator şi chirurgical), utilizate la această categorie de bolnavi, asigură rezultate funcționale variabile.

Scopul lucrării a fost descrierea şi analiza rezultatelor tratamentului chirurgical în comparație cu alte metode de tratament al OME la copii.

Materiale şi metode. În timp de 15 ani (1994 – 2009) sub supravegherea noastră s-au aflat 1740 copii cu OME. Predominau copiii din grupa preşcolară (4 - 6 ani), - 1012 copii, 592 copii erau de vârstă precoce (sub 3 ani), 136 pacienți între 7 şi 14 ani. Majoritatea pacienților erau băieți. Pacienții au fost examinați corespunzător «Schemei examinării otologice a copilului», elaborată de noi, care include datele anamnezei minuțioase, otoscopiei optice, otoscopiei pneumatice, otomicroscopiei, timpanometriei şi înregistrării reflexului stapedian, audiometriei, rezultatele investigațiilor intraoperatorii, rezultatelor funcționale după tratamentul conservator şi după tratamentul chirurgical, rezultate examinării otologice în dinamică (odată în an pe parcursul primelor 5 ani).

Rezultate şi discuții. Majoritatea cazurilor de OME au fost diagnosticate în timpul examenului profilactic la copiii cu dereglări ale vorbirii şi schimbări în statutul neurologic. Acuze caracteristice (scăderea auzului, înfundarea urechii, senzație de lichid în ureche) au prezentat numai 192 pacienți. În 828 cazuri lipseau plângerile caracteristice pentru OME din partea părinților cu copiii mici (întîrziere la adresare părinților, neatenție, etc.) Dar la toți pacienții au fost notate schimbări în sfera psihoneurologică (iritabilitate, comportament inadecvat, etc.).

Diverse manifestări alergice în timpul examinării au fost remarcate la 24 % din copii, în anamneză - la 36 %. Patologia nazofaringelui a fost depistată la majoritatea pacienților. Hipertrofia vegetațiilor adenoide de gradele II - III s-a stabilit în 68 % din cazuri, iar la jumătate din copiii cu această patologie erau prezente semnele de inflamație cronică. Hipertrofia amigdalelor palatine şi

manifestări ale amigdalitei cronice au fost diagnosticate în 18 % din cazuri.

Conform anamnezei, 23 % din copiii examinați au fost supuşi adenotomiei şi amigdalectomiei, 66 % au suportat otite, inclusiv în jumătate de cazuri s-au înregistrat otite repetat. 72 copii au fost tratați de otită medie recidivantă.

Forma cronică a OME a fost constatată la 857 copii, în 91 % din cazuri afecțiunea fiind bilaterală, la 67 copii - unilaterală (1627 urechi). În toate cazurile erau prezente semnele otoscopice caracteristice: dereglări ale transparenței în 73 %, retracția membranei timpanice în 63 %, nivel de lichid sau aşa-numite „bule aer – lichid" în 15,9 %, micşorarea sau lipsa complianței membranei timpanice - 100 %.

Scăderea auzului a fost tip de transmisie la 88 % urechi, mixtă - la 12 % urechi. Timpanograma de tip B a fost înregistrată în 86 % din cazuri, în alte 14 % - tip C cu indicii complianței scăzuți. Pentru copiii sub 3 ani era caracteristică simetria schimbărilor funcționale ale urechii în 78 %. Cu vârsta frecvența simetriei scade până la 27 %.

Alegerea metodei de tratament depinde de manifestările clinice şi funcționale ale patologiei urechii medii şi nazofaringelui şi de decizia părinților. În raport de tratamentul efectuat bolnavii au fost repartizați în 3 loturi: I lot (312 copii), la care s-a efectuat numai adenotomia; lot II (342 copii), la care adenotomia se îmbină cu tratamentul conservator şi lot III, care includea 203 copii (394 urechii), care au fost supuşi timpanostomiei cu adenotomie.

Adenotomia se efectuează cu anestezia generală (endotraheală - Narcotan + O_2) şi sub control optic. În caz de hipertrofie a amigdalelor tubare s-a recurs la înlăturarea lor.

Tratamentul conservator prezintă un complex de tratament antibacterial, antialergic, proceduri, având ca scop recuperarea funcției trompei auditive (terapie inhalatoare cu aerosoli disperse de antibiotice, corticosteroizi, vazoconstrictoare, la necesitate - administrare de fermenți sau introducerea transtubară a soluțiilor medicamentoase; insuflarea trompei auditive; electroforeză cu fermenți şi antiinflamatoare endoural; pneumo-masajul membranei timpanice, iradiere cu raze laser sau ultraviolete, etc.

Timpanostomia se realizează cu anestezie generală sub control microscopic după metoda elaborată de noi. După aspirația minuțioasă a exsudatului şi spălare cavității timpanice cu soluție fiziologică se instilă soluții de antibiotic şi steroid, se fixează tuba timpanostomică, care rămâne în cavitatea timpanică 6 - 16 luni.

Otoscopia optică şi examinarea funcțională au fost efectuate în dinamică la intervale de o săptămână, o lună, 3, 6, 12 luni, 3 ani după tratament.

Pentru majoritatea bolnavilor din primul lot a fost caracteristică dinamica treptată ondulată a datelor otoscopice şi a indicilor audiometrici cu îmbunătățirea sau normalizarea lor după 1 şi 3 luni. În 24 % din cazuri schimbări remarcabile ale stării funcționale a urechii medii nu s-au constatat. Supravegherea ulterioară a evidențiat nivelarea dinamicii pozitive în mai mult de jumătate de cazuri (52,6 %) la a 6-a lună după adenotomie. Înrăutățirea stării funcționale care se manifestat prin scăderea auzului şi revenirea curbei timpanometrice spre tip B sau C s-a constatat în 58 % din cazuri, din ele în 63 % din urechi s-a diagnosticat acumularea exsudatului, în 27 % - diferite stadii de manifestări ale tubotimpanitei.

Tratamentul complex, care a inclus adenotomia şi măsuri conservatoare (lotul II), a influențat în mod esențial asupra dinamicii auzului. La marea majoritate de cazuri (85,5 %) ameliorarea maximă s-a observat spre sfârşitul curei de tratament. Dar la o treime din cazuri (36 %) la trei luni după operație s-a înregistrat o înrăutățire a indicilor audiometrici şi timpanometrici. La expirarea a 6 luni erau prezente schimbări, caracteristice pentru exsudat în 43,8 % de cazuri, în 12 % din urechi - semne ale tubootitei.

În lotul III (394 urechi) îmbunătățirea auzului s-a înregistrat, începând de la prima săptămână după operație, fapt remarcat, în primul rând, de către copii şi de părinții lor. Examinările audiometrice, efectuate în dinamică după 1, 3 şi 6 luni au confirmat îmbunătățirea stabilă a auzului practic în toate cazurile. Eliminările din urechi de scurtă durată (3 - 4 zile) pe parcursul primului an, legate cu infecții respiratorii intercurente, care au fost observate la 22 urechi nu au agravat auzul.

Investigațiile noastre confirmă dificultatea stabilirii diagnosticului de otită medie cronică exsudativă la copiii de vârstă preşcolară. Scăderea auzului la debutul afecțiunii are un caracter nepronunțat şi instabil ce se agravează treptat cu menținerea procesului patologic în urechea medie. Aprecierea stării auzului de către copil, părinți şi pedagogii din instituțiile preşcolare este neadecvată. Toate acestea sunt cauzele adresării cu întârziere la medic, când procesul cronic la nivelul urechii medii este deja format.

Patologia nazofaringelui (hipertrofia vegetațiilor adenoide, adenoidita, sinusita, amigdalita şi a.), care joacă un rol important în patogenia bolii, dar care cu timpul, încetează a mai fi singurul substrat al otitei.

Schimbările patologice din urechea medie capătă un caracter independent, relativ ireversibil. În aceste cazuri numai timpanostomia asigură ameliorarea stabilă a auzului. Îmbunătățirea funcției urechii medii prin alte metode de tratament (adenotomie, metode conservatoare), este puțin eficientă, necesitând controlul periodic al auzului ca până la urmă să se impină timpanostomia.

Concluzii:

1. Otită medie exsudativă are un caracter evolutiv care necesită diverse scheme de tratament în dependența de schimbările patomorfologice ale urechii medii.
2. Durata lungă ale OME cu schimbări cronice din partea urechii medii sunt indicație pentru timpanostomie.
3. Datele prezentate demonstrează eficacitatea tratamentului chirurgical al otitelor medii cronice exsudative la copii.

BIBLIOGRAFIE

1. Ababii I., Diacova S. Evoluția otitelor medii la copii. Buletin de perinatologie, Chişinău, 2001, Nr 2, p. 37 –40.
2. Bluestone, CD, Klein, JO (Eds), BC Decker, Hamilton. Otitis Media in Infants and Children, 4th ed, Ontario 2007.
3. Diacova S. McDonald T.J. A comparison of outcomes following tympanostomy tube placement or conservative measures for management of otitis media with effusion.// ENT – Ear, Nose and Throat Journal. Philadelphia, PA, USA, 2007, vol. 96, No 9, p. 552 – 555.
4. Jung T., Hanson J. Classification of otitis media and surgical principles. // The Otolaryngologic Clinics of North America. Vol. 32, N 3. June 1999, p. 369 - 383.
5. Peterson M. , Paparella M. Otitis media with effusion and early sequelae: flexible approach. // The Otolaryngologic Clinics of north America. Vol. 32, N 3. June 1999, p. 391 - 400.
6. Rosenfeld R. Comprehensive management of otitis media with effusion. // The Otolaryngologic Clinics of North America. Volume 27, N 3, June 1994, p. 443 - 456.
7. Teele, DW, Klein, JO, Rosner, BA, et al. Epidemiology of otitis media during the first seven years of life in children in greater Boston: a prospective, cohort study. J Infect Dis 1989; 160:83.

Diacova Svetlana

PARTICULARITĂȚILE PATOGENETICE ALE OTITELOR MEDII LA COPIII PRIMELOR 3 ANI DE VIAȚĂ

Catedra Otorinolaringologie, USMF „Nicolae Testemițanu”

Summary

SOME PATHOGENIC FEATURES OF THEOTITIS MEDIA IN INFANTS OF THE FIRST 3 YEARS OF LIFE

We present comparative analysis of the clinical manifestations, noninvasive examinations and surgical findings in infants of the first 3 years of life suffering from otitis media. Otitis media has silent course in the majority of cases. Diagnostic is based on anamnesis, pneumatic otoscopy and impedance audiometry. The analysis of the electroacoustic compliance is the most sensitive in diagnostic of otitis media in infants. Impedance audiometry in dynamics with analysis of electroacoustic compliance demonstrates some pathogenic features of otitis media in infants.

Резюме

ОСОБЕННОСТИ ПАТОГЕНЕЗА СРЕДНЕГО ОТИТА У ДЕТЕЙ ПЕРВЫХ ТРЕХ ЛЕТ ЖИЗНИ

Представлены результаты сравнительного анализа клинических проявлений, неинвазивных исследований и хирургических находок у детей первых трех лет жизни, страдающих средним отитом. Средний отит характеризуется латентным течением в большинстве случаев. Анализ электроакустического сопротивления является наиболее чувствительным в диагностике среднего отита у детей раннего возраста. Импедансометрия в динамике, включая анализ электроакустической сопротивления, раскрывают сущность патогенетических особенностей среднего отита у детей первых трех лет жизни.

Introducere. Otita medie (OM) constituie una din cele mai răspândite afecțiuni din copilărie cu excepția infecției virale a căilor respiratorii. Majoritatea copiilor (pînă la 90%) suferă de otită medie acută (OMA) o singură dată în viață, 74 % copii - de 3 şi de mai multe ori. Datorită particularităților anatomofiziologice ale organelor ORL şi a întregului organism al copilului inflamația urechii medii la copii în primii 3 ani de viață decurge relativ latent îndeosebi în baza maladiilor intercurente trenate, tratate îndelung cu antibiotice [1]. Lipsa diagnosticului oportun şi a tratamentului adecvat duce la scăderea stabilă a auzului, transformarea OM în forme de otită medie exsudativă, recidivantă, adezivă, cronică supurativă, la formarea colesteatomului şi dezvoltarea complicațiilor intracraniene. Aceste patologii influențează dezvoltarea ulterioară a copilului şi dezvoltarea lui psihoemoțională, formarea vorbirii şi a intelectului. [2]

Simptomatologia locală fiind săracă complică diagnosticul prin metode clasice. Otoscopia, procedeu de primă valoare diagnostică în otiatrie, la copiii mici este puțin informativă, în primul rând pentru particularitățile morfofiziologice ale urechii medii la această vârstă şi apoi pentru că procesul latent nu defineşte schimbări sesizabile ale tabloului otoscopic [2, 3, 4].

Materiale şi metode. Observațiile clinice se referă asupra 935 copiii în primii 3 ani de viață, dintre care 728 suferă de forme latente ale inflamației urechii medii şi 207 - de forme manifeste, dar fără perforația membranei timpanice.

La majoritatea pacienților otita a evoluat în contextul unor infecției respiratorii acute, dereglările funcției sistemului digestiv remarcate aproape la toți bolnavii (91%) au agravat considerabil starea copilului şi au mascat manifestările clinice ale otitei.

Otoscopia optică şi otomicroscopia s-au efectuat la toți copiii în stare de acalmie după 24 ore de la curățirea canalului auditiv şi a membranei timpanice. Rezultatele examinării au fost analizate conform schemei studierii otomicroscopice, elaborate de către noi [2].

Starea funcționala a urechii medii s-a explorat la impedanțmetru conform metodei noastre de realizare şi analiză a datelor obținute la copii în primii ani de viață. Lotul martor l-au constituit 200 copii sănătoşi sub 3 ani, prin investigarea cărora am verificat valorile normale ale

indicilor otomicroscopice şi a parametrilor electroacustici şi electrofiziologici la copiii primului an de viaţă.

Diagnosticul s-a confirmat prin rezultatele asanării medico-chirurgicale (miringotomie, timpanotomie, antrotomie), prin analiza citohistologica a materialului şi dinamica pozitivă a stării generale şi a modificărilor locale a bolnavilor [4].

Rezultate şi discuţii. Starea generală şi comportamentală a copiilor din lotul studiat se deosebea mult, deşi cu o mai mare frecventă am urmărit adinamie şi stare depresivă, asociată cu agitaţie în timpul somnului şi la hrănire. La majoritatea copiilor (62%) febra lipsea, chiar dacă existau numeroase focare de infecţie în organism. Probele generale de sânge frecvent nu atestau schimbări de ordin inflamatoriu. Otoscopia optică a evidenţiat schimbări ale membranei timpanice neinsemnate. În majoritatea cazurilor culoarea membranei timpanice a fost sură-roză (71 %), hiperimiată - în 16 % din cazuri, sură – în 13 % din cazuri. Bombarea membranei timpanice s-a înregistrat în 12 % din cazuri, în 86 % din cazuri s-au remarcat punctele de reper ale membranei timpanice neclare, în 2 cazuri s-a înregistrat retracţia membranei timpanice. Analizând vârsta copiilor, am notat că schimbările membranei timpanice mai pronunţate au fost la copiii mai în vârstă de 2 ani. Semne de rinita, rinofaringită au fost depistate la toţi copiii: respiraţia deficilă de diferite grade, eliminări seroase, apoase pînă la muco-purulente. Datele impedansmetriei au fost analizate în comparaţie cu descoperiri intraoperatorii, rezultatele investigaţiilor cito- şi histologice.

In majoritatea cazurilor analizate (77,9%) presiunea intratimpanică se încadra în limitele normale - tip "A" de timpanogramă, ceilalţi indici însă au fost sub nivelul valorilor la copiii din lotul de control (complianţa - 0,21 cm^3 , gradientul absolut - 0,06 cm^3, cel relativ -0,25). Suprarigiditatea era apreciată ca o manifestare a inflamaţiei. În 22,1% din cazuri s-au înregistrat timpanograme de tip "B". Cooptarea datelor de timpanometrie în dinamică cu rezultatele descoperirilor intraoperatorii au contribuit la depistarea unei concordanţe în forma timpanogramei şi schimbărilor morfologice în urechea medie. Astfel, o mică micşorare a complianţei s-a depistat în debutul bolii, în stadiul de inflamaţie catarală. Accentuarea proceselor proliferativ-alterative s-a manifestat prin micşorarea în continuare a caracterelor principale ale curbei timpanogramei. Cantitatea mică de exsudat, vâscozitatea lui, particularităţile tubei auditive la copii în primii ani de viaţă asigură menţinerea piscului complianţei în limitele presiunii normale. Majorarea rigidităţii sistemei urechii medii poate să se manifeste în debutul bolii doar prin aplatizarea croşetului curbei, cu menţinerea complianţei electroacustice generale în limitele normei. Dezvoltarea ulterioară a inflamaţiei duce la aplatizarea treptată a curbei timpanometrice, presiunea în căsuţa timpanică rămânând relativ constantă, sau la micşorarea indicilor complianţei şi accentuarea disfuncţiei tubei auditive. La etapa finală de dezvoltare a inflamaţiei, conţinutul abundent de exsudat şi (sau) proliferarea granulaţiilor se manifestă prin tipul B al timpanogramei [3].

Aplicarea acestei metode de interpretare a rezultatelor timpanometriei ne permite să precizăm unele particularităţi patogenetice ale otitelor medii la copiii primului an de viaţă. Am apreciat 2 căi de dezvoltare a inflamaţiei urechii medii. Prima, clasică, în care închiderea trompei Eustahii (edem, eliminări etc.) este una din cele mai importante în debutul bolii. Conform rezultatelor cercetărilor noastre, această cale este caracteristică pentru copiii de la şase luni şi mai mari normoponderali, cu reactivitatea organismului normală. În aceste cazuri investigaţiile clinice şi otomicroscopice uzuale permit diagnosticul oportun. Însă pentru copii primelor trei ani de viaţă este caracteristică o altă cale de dezvoltare a inflamaţiei urechii medii. Inflamaţia mucoasei nazale la ei implică mucoasa urechii medii foarte uşor, datorită tubei auditive deschise şi *aditus ad antrum* deschis, etc. Evoluţia latentă a otitelor medii este determinată de progresarea treptată a inflamaţiei şi păstrarea funcţiei de drenare a tubei auditive. Aceasta duce la schimbări locale minime, determinând eficienţa diagnostica mică a otoscopiei pe fond de manifestare pronunţată a simptoamelor generale (intoxicaţie, tulburări funcţionale a altor organe).

Complianţa electroacustică a sistemului urechii medii este unul din cei mai sensibili indici şi permite depistarea chiar şi a reacţiilor inflamatorii minime. Astfel, la copii în primii ani de viaţă timpanometria este mult mai informativă decât otomicroscopia.

Concluzii:

1. La copii în primii 3 ani de viaţă otita medie decurge relativ latent în majoritatea cazurilor.
2. Diagnosticul otitelor medii la copii în primii ani de viaţă se bazează pe datele anamnezei, otoscopiei pneumatice şi impedansmetriei.
3. Analiza complianţei electroacustice este cea mai sensibilă şi permite depistarea chiar şi a reacţiilor inflamatorii minime în urechea medie.
4. Aplicarea metodei noastre de interpretare a rezultatelor timpanometriei ne permite să precizăm unele particularităţi patogenetice ale otitelor medii la copiii mici.

BIBLIOGRAFIE

1. Ababii I., Diacova S. Managementul otitei medii acute la copiii de vîrstă precoce. // Anale ştiinţifice ale USMF "Nicolae Testemiţanu", 2002, ediţia III, v. 3, p. 196 - 200.
2. Diacova S., Ababii I. - Our experience in diagnosis, treatment and follow up of otitis media with effusions in infancy. // 6th International Conference on Physiology and Pathology of Hearing. September 14-16, 1999, Mikolajki, Poland. Abstracts. P. 125 - 126.
3. S.Diacova, T.McDonald, Ch. Beatty, J. Wei - Ear drops in preventing otorrhea associated with tympanostomy tubes insertion in children //4th European Congress of Oto-Rhino-Laryngology Head and Neck Surgery. May 13 - 18, 2000. ICC Berlin, Germany. Abstracts. P. 56.
4. S.Diacova, I.Ababii, A.Chiaburu – Tratamentul chirurgical al otitelor medii la copii // Buletin de Perinatologie, N 1, 2002, p. 46 – 48.

Varia

Ciuntu Angela

TRATAMENTUL GLOMERULONEFRITEI PRIMARE LA COPIL

Catedra Pediatrie nr.2 USMF „N.Testemiţanu”

Summary

TREATMENT OF PRIMARY GLOMERULONEPHRITIS IN CHILDREN

The author has estimated the activity of lisosomal enzymes in the urine of 60 children with primary glomerulonephritis. The aim was to evaluate the efficiency of hormonal and cytostatic treatment of these pacients. The assessment of biological parameters in primary glomerulonephritis has no doubt promising results in the treatment and follow-up observation of patients with this disease.

Резюме

ЛЕЧЕНИЕ ПЕРВИЧНОГО ГЛОМЕРУЛОНЕФРИТА У ДЕТЕЙ

Автор исследовал активность лизосомальных ферментов у 60 детей с первичным гломерулонефритом. Целью данного научного изыскания являлось определение эффективности лечения гормонами и цитостатиками у этой категории пациентов. Оценка биологических показателей при первичном гломерулонефрите играет важную роль для лечения и последующей диспансеризации данных пациентов.

Statisticele apreciază că sindromul nefrotic idiopatic are o frecvenţă de doi la 100.000 copii cu vârsta de până la 15 ani. Majoritatea pacienţilor suferă de sindrom nefrotic steroid sensitiv (SNSS), cu remisiune la terapia zilnică cu corticosteroizi ce a permis de a menţine o funcţie renală normală la distanţă. Este stabilit că 10-20% din copii cu glomerulonefrită primară sunt rezistenţi la steroizi, în particular la terapia zilnică cu prednizolonă după 4-8 săptămâni de tratament (5,7). Incidenţa sindromului nefrotic steroidorezistent (SNSR) rămâne mare printre Afro-Americani şi copii de vârstă mai mare, în comparaţie cu alte grupuri etnice şi de vârstă (3). În prezent este confirmat faptul că riscul de rezistenţă steroidă primară corespunde varietăţilor histopatologice primare. Rezultatele unor cercetări noi efectuate de către Internaţional Study of Kidney Disease in Children au arătat că 70,44 şi 7% din copiii cu glomerulosclerozǎ focală şi segmentară (GSFS), glomerulonefrita mezangial proliferativă (MesGN) şi boala cu schimbări minimale (minimal change disease), respectiv au avut deja rezistenţa steroidă primară.

Unele studii medicale au condus la afirmaţii ca prednizolonul este medicamentul de elecţie în tratamentul GN atât la copii cât şi la adulţi.. Corticoizii s-au utilizat în tratamentul sindromului nefrotic idiopatic din anul 1950.

În 1988-1990 APN, J.Brodehl a analizat frecvenţa recidivelor la copii cu SNSM cu o durată a terapiei hormonale iniţiale de 4,8,12 săptămâni şi a concluzionat că recidivele SN la 4,8,12 săptămâni au constituit 81%, 61%; 36% corespunzător (1).

Terapia citostatică în SNSM recidivant şi frecvent recidivant, se efectuează reeşind din dependenţa steroidă, toxicitate şi hormonorezistenţă (2,4).

Formarea rezistenţei către terapia cu glucocorticoizii în SNSM este condiţionată de transformarea în glomerulosclerozǎ focală.

Una dintre cele mai energice măsuri de tratament în glomerulonefrita primară este administrarea agenţilor alkilizanţi (ciclophosphamidei, şi a leuceranului). Această terapie a fost eficientă fiind confirmat prin studii randomizate controlate la utilizarea agenţilor alkilizanţi ca ciclophosphamid în doză de 2-3mg/m^2/24h sau a leuceranului în doză de 0,2mg/m^2/24h per os timp de 8 săptămâni). Astfel tratamentul a permis de a reduce riscul recidivelor cu 70% în SNHS des recidivant pe parcursul a 6-12 luni după administrare (6,7).

Scopul studiului. Evaluarea eficienţei tratamentului hormonal şi imunosupresiv asupra activităţii enzimelor lizozomale în urină la copii cu glomerulonefrită primară.

Material şi metode. Lucrarea se bazează pe un lot de 60 copii cu glomerulonefrită primară (GN) cu vârstă cuprinsă între 3-18 ani, inclusiv 25 copii cu glomerulonefrită acută (GNA) şi 35 copii cu glomerulonefrită cronică (GNC).

Copiii cu GNA au fost repartizaţi în 2 grupuri:

I GNA sindrom nefrotic – 15 copii, inclusiv 4 fete (26,6%) şi 11 băieţi (73,4%).

II GNA sindrom nefrotic evoluţie trenantă: - 10 copii, inclusiv 3 fete (30%) şi 7 băieţi (70%).

Copiii cu GNC au fost repartizaţi în 2 grupuri:

I GNC forma nefrotică – 20 copii, inclusiv 11 fete (55%) şi 9 băieţi (45%).

II GNC formă mixtă – 15 copii, inclusiv 6 fete (40%) şi 9 băieţi (60%).

Algoritmul diagnostic al sindromului nefrotic (SN) a fost bazat pe semnele clinice, fizice, laborator, edeme, proteinurie masivă (>40 mg/m^2/h, raportul

proteină/creatinină în urină >2,0 mg/mg) şi hipoalbuminemie (<2,5mg/dl).

Formă mixtă a GNC a asociat SN cu hipertensiune arterială şi hematurie de diferit grad. Explorările biologice au inclus evaluarea utrmătoarelor teste: uree, creatinina, proteina totală, holesterol, β-lipoproteide, trigliceride, hemocultura, analiza sumară a urinei, proteina în urină 24/24 ore şi a unor indici special selectaţi ca β-glucuronidaza, arilsulfataza A şi B, N-acetil-D-glucozaminidaza, fosfataza acidă.

Tratamentul GN diferă în funcţie de forma clinică şi coexistenţa complicaţiilor. Au fost administrate următoarele scheme de tratament:

Prednizolon 2 mg/cg/24 ore per os (nu mai mult de 60-80 mg/24 ore) în 3 prize timp de 6 săptămâni, apoi 40 mg/m^2 peste o zi timp de 6săptămâni.

II Metilprednizolon 20-30 mg/cg/24 ore, dar nu mai mult de 1g/1,73m^2 i/venos, infuzie.

III Cyclophosphan 2,5 mg/cg/24 ore i/venos timp de 8 săptămâni.

IV Leuceran 0,15-0,2 mg/cg/24 ore per os timp de 8 săptămâni.

În SN hormonodependent sau hormonorezistent prednizolonul a fost administrat în doză de 1 mg/cg/48 ore în combinaţie cu cyclophosphan 2,5 mg/cg/24 ore sau Leuceran 0,15-0,2 mg/cg/24 ore pe parcurs de 8 săptămâni.

Eficienţa tratamentului cu citostaticele (cyclophosphan şi leuceran) a fost monitorizată evaluând nivelul leucocitelor şi trombocitelor sânguine o dată în 7 zile.

Paralel în urină au fost evaluaţi: B-glucuronidaza după Fishman (1967), Arilsulfataza A şi B după Roe J. (1955), în procedura descrisă de В.С.Асатиани.

Nivelul N-acetil-D-glucozaminidazei în urină s-a determinat după metoda spectofotometrică descrisă de Pugh D. (1957), iar fosfataza acidă după metoda Bessey, Lowry, descrisă de В.Г.Колб, Камышников В.С. (1982).

Rezultatele obţinute. După cum rezultă din tabelul 1, activitatea β-glucuronidazei în urină la pacienţii cu GNA sindrom nefrotic până la instituirea terapiei a crescut nesemnificativ, iar după administrarea prednizolonului a diminuat, practic revenind la valorile martorului. Pacienţii cu GNC formă mixtă care au beneficiat de tratamentul hormonal + citostatic au demonstrat o diminuare a activităţii β-glucuronidazei în urină până la valorile normale.

Tabelul 1

Influenţa tratamentului hormonal şi citostatic asupra activităţii enzimelor lizozomale în urină la copiii cu GNA sindrom nefrotic (nmol/s.g creatinină)

Tratamentul aplicat	Termenii de cerce-tare	β-glucuro-nidaza	Arilsulfataza A şi B	NAG α	NAG β	Fosfataza acidă
		(norma= = 5,2 ±0,32)	*(norma= = 4,8±0,31)*	*(norma- = 2,3 ±0,18)*	*(norma= = 8,2 ±0,08)*	*(norma= = 98,2 ±8,61)*
GNA sindrom nefrotic						
1. Prednizolon 2 mg/kg/24 ore (n=15)	Până	7,25±2,33	7,26±2,77	3,74±0,32*	13,9±2,22*	153,0±22,5*
	După	6,04±1,55	5,34±2,09	2,54±0,40	9,7+1,57	137,2±20,1*
2. Prednizolon cu micşorarea dozei	Până	6,52±0,52	5,33+0,26	5,22±0,56*	11,3±1,51	141,7+12,7*
	După	5,45±0,66	4,11+0,35	3,43±0,39*	8,4±1,33	129,3+9,4*
GNA sindrom nefrotic evoluţie trenantă						
1. Prednizolon + leukeran 0,2 g/kg/24 ore (n=10)	Până	7,86±0,87	7,34±0,58*	3,63±0,67	9,4±2,60	160,4±10,1*
	După	5,26±1,33	5,01+1,38	2,77±0,56	7,9±2,30	126,0±20,7

NOTĂ: Veridicitatea în raport cu valorile normative * p<0,05

Modificările Arilsulfatazei A şi B în urină la pacienţii cu GNA sindrom nefrotic până şi după instituirea terapiei hormonale s-au dovedit a fi statistic neconcludente, în acelaşi timp tratamentul hormonal + citostatic la pacienţii cu GNA, sindrom nefrotic, evoluţie trenantă a determinat reducerea hiperactivităţii arilsulfatazei A şi B până la valori normale.

Rezultatele obţinute denotă, că la pacienţii cu GNA sindrom nefrotic tratamentul hormonal (prednizolon 2 mg/kg/24 ore) scade activitatea NAGα în urină de la 3,74±0,32 până la 2,54±0,40 nmol/s.g creatinină şi practic revine la normă.

În rezultatul tratamentului hormonal + citostatic la pacienţii cu GNA sindrom nefrotic, evoluţie trenantă activitatea NAGα în urină a scăzut de la 3,63±0,67 până la 2,77±0,56 nmol/s.g.

După tratamentul efectuat cu prednizolon în doza de 2 mg/kg/24 ore la pacienţii cu GNA sindrom nefrotic activitatea NAGβ în urină a scăzut de la 13,9±2.22 până la 9,7±1,57 nmol/s.g creatinină pentru ca să nu mai difere autentic de indicii respectivi ai martorului. La administrarea schemei de tratament cu micşorarea dozei de prednizolon activitatea NAGβ în urină de asemenea revine la valorile normale.

Tratamentul hormonal + citostatic administrat la pacienţii cu GNA sindrom nefrotic evoluţie trenantă a contribuit practic la normalizarea activităţii NAGβ în urină.

Conform studiului efectuat tratamentul aplicat tinde s-ă reducă hiperactivitatea fosfatazei acide în urină la pacienţii cu GNA sindrom nefrotic şi sindrom nefrotic evoluţie trenantă, dar modificările depistate n-au fost complet eliminate.

Datele expuse în tabelul 2 reflectă influenţa diferitor scheme de tratament hormonal şi citostatic asupra activităţii enzimelor lizozomale în urină la copiii cu GNC. Rezultatele obţinute denotă, că la pacienţii cu GNC formă nefrotică şi mixtă tratamentul hormonal + citostatic nu influenţează considerabil asupra creşterii activităţii β-glucuronidazei în urină, care necătând la tendinţa slabă de diminuare rămâne a fi majorată de 1,5-2 ori faţă de indicii martorului. Excepţie face doar administrarea curei de tratament cu prednizolon + cyclophosphan 2,5 mg/kg/24 ore, care contribuie la reducerea enzimuriei date până la valorile normale.

Menţionăm, că modificările activităţii arilsulfatazei A şi B în urină la copii cu GNC forma nefrotică atât până cât şi după tratament au fost nesemnificative, pe când la copiii cu forma mixtă în rezultatul tratamentului hormonal + citostatic se atestă o normalizare a enzimuriei date.

În rezultatul tratamentului hormonal şi citostatic hiperactivitatea NAGα în urină s-a diminuat deşi persistă la valori ridicate, dar ele nu se deosebeau semnificativ de valorile normale.

La pacienţii cu GNC, forma nefrotică ce au beneficiat de prednizolon + cyclophosphan 2,5 mg/kg/24 ore nivelul NAGα în urină s-a redus până la indicii martorului.

Datele obţinute denotă că la pacienţii cu GNC forma nefrotică şi mixtă supuşi tratamentului hormonal şi citostatic activitatea NAGβ în urină practic nu s-a diminuat, rămânând sporită în raport cu valorile normale. De acelaşi caracter sunt şi modificările fosfatazei acide în urină la pacienţii cu GNC. Astfel, în urină s-au înregistrat reduceri neînsemnate a activităţii enzimei date la pacienţii cu GNC forma nefrotică şi mixtă după tratamentul hormonal şi citostatic combinat, care au rămas la nivel ridicat în raport cu indicii martorului.

Păstrarea nivelului sporit al hidrolazelor lizozomale pe fondalul tratamentului hormonal şi citostatic indică la persistenţa procesului patologic în rinichi la nivelul aparatului tubular şi demonstrează labilizarea lizozomilor şi dezintegrării structurale a lizozomilor sau rezidă din pierirea unei anumite cantităţi din populaţia celulară a canaliculelor renale. Corecţia procesului patologic în acest caz trebuie orientată spre stabilizarea lizozomilor şi spre reducerea funcţiei lor catabolice, urmând inhibiţia hidrolazelor acide.

Concluzii:

Astfel, după cum au demonstrat cercetările noastre, folosirea remediilor hormonale şi citostatice nu se manifestă, în ansamblu, cu efecte sesizabile asupra modificărilor induse de procesul patologic în rinichi în GNC asupra activităţii majorate a enzimelor lizozomale în urină, în special al NAGβ, fosfatazei acide şi β-glucuronidazei.

Monitorizarea enzimelor lizozomale în urină permite aprecierea eficacităţii tratamentului hormonal şi citostatic în diferite variante a glomerulonefritei, cât şi prognozare a evoluţiei maladiei.

BIBLIOGRAFIE

1. Arbeitsgemeinschaft für Pädiatricghe Nephrologie: Cyclophosphamide treatment of steroid depedent nefrotic syndrome: comparison of eight week with 12 week course, Arch Dis Child 62(11):1102-06, 1987
2. Coppo R., Amore A. New perspectives in treatment of glomerulonephritis. Pediatr Nephrol.2004, 19:256-265
3. Fletcher JT, Hodson E.M., Willis NS, Puckeridge S, Craig JC: Population-based study of nephrotic syndrome: Incidence, demographics, clinical presentation and risk factors, Ped. Nephrol 19:C96, 2004
4. Durkan A, Hodson EM, Willis NS, Craig JC Immunosupressive agents in childhood neprotic syndrome: a meta-analysis of randomized controlled trials, Kidney Int 59(5):1919-27, 2001
5. Hodson EM, Knight JF, Willis NS, Craig JC: Corticosteroid therapy for nephrotic syndrome in children. Update of Cochrane. Database Sys.Rev. CD001533, 2004; PMID: 15106158 (Review), Cochrane Database of syst. Rev., CD001533, 2005
6. Latta K, von Schnakenburg C, Ehrich JH: A meta-analysis of cytotoxic treatment for frequently relapsing nephrotic syndrome in children. Pediatr Nephrol 16 (3):271-82, 2001
7. Mendoza s.A., Reznik V.M., griswold W.R. et.al. Treatment of steroid-resistant focal segmental glomerulosclerosis with pulse methylprednisolone and alkulating agents //Pediatr.Nephrol.-1990-vol-4-N4-p.303-307

Anca Popoiu MD PhD Assist Prof[#], Calin Popoiu MD PhD Lect[#],
Radu Firescu MD[§], Mariana Marusteri MD*, Gratian Miclaus MD*

SUPERIOR VENA CAVA SYNDROME AFTER PARTIAL CAVO-PULMONARY CONNECTION

Emergency Children's Hospital "Louis Turcanu" Timisoara,
University of Medicine and Pharmacy "Victor Babes" Timisoara, Romania
§ Institut Jules Bordet Bruxelles, Belgium
* Imagistic Center Neuromed Timisoara, Romania

Abstract

We present a rare complication after partial cavo-pulmonary connection in a case of complex congenital heart disease (tricuspid atresia, double outlet right ventricle, total abnormal pulmonary venous drainage, persistent left superior vena cava). After one a half ventricular repair, a superior vena cava syndrome developed, because of increased pulmonary pressure. Additional, a stenosis at the level of anastomosis between the left superior vena cava and the left pulmonary arterial branch could be demonstrated. The evolution was rapid with neurological deterioration, and despite the intensive medical treatment, the child died. The clinical course and the therapeutic possibilities are discussed, as well as the controversial role of additional pulmonary blood flow.

Introduction. The superior vena cava syndrome is a rare syndrome occurring in case of extrinsic compression of the superior vena cava or of intrinsic obstruction like thrombosis, determining an increase in the low pressure venous system. These induce a difficult drainage of the cerebral venous blood, with progressive symptoms.

We present the case of a child with cyanotic heart defect, where after a double Glenn operation (double partial cavo-pulmonary connection or one and a half ventricular repair) a superior vena cava syndrome develops.

Case report:

A 5 month old male baby presented in our clinic with cyanosis, SaO2=75%, and suspicion of heart defect. After a respiratory infection, he was detected with a systolic murmur. The history reflects that the mother noticed the cyanotic coloration of teguments sooner. At the admission, the baby's weight was 5100g (less than the 3rd percentile for age), cyanotic with Hippocratic fingers, no dyspnea, normal pulmonary sounds, IVth degree systolic murmur, no hepatomegaly. He presented frequent hypoxic spells.

The ECG showed a left axis deviation, right atrial hypertrophy and right ventricular hypertrophy.

The echocardiographic examination revealed a tricuspid atresia (Fig. 1) with imperforated tricuspid valve, ventricular septal defect together with a double outlet right ventricle with normal related great vessels. The pulmonary artery was moderately hypoplastic due to valvular and infundibular stenosis with a v max = 4 m/s, P max = 64mm Hg. The mitral valve was severely regurgitant v max = 4.8 m/s, P max = 95 mm Hg. The two left pulmonary veins are confluent in a common collector (Fig.2) and receive also the right pulmonary veins draining abnormal in the right atrium through collector. A left persistent superior vena cava was also present, as well as an atrium septum defect of secundum type.

A computed angiography confirmed the diagnosis showing exactly the course of the pulmonary veins and the abnormal drainage in the right atrium (Fig. 3, 4).

The severe cyanosis, as well as the frequent hypoxic spells was not controlled by medication with Propranolol, and a systemic-to-pulmonary shunt was considered to be necessary.

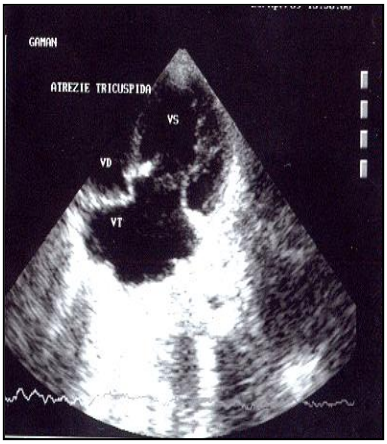

Fig.1. Imperforate tricuspid valve, atrium septum defect.

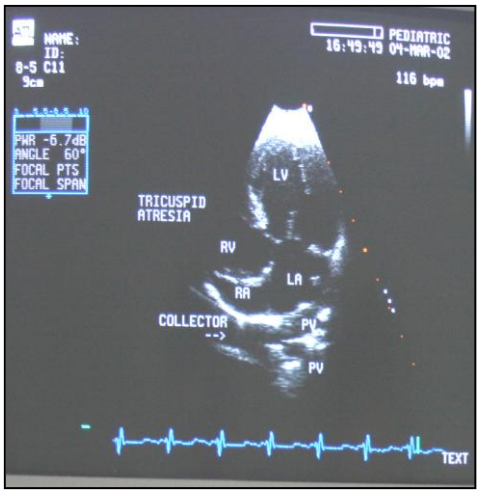

Fig.2. Atretic imperforated tricuspid valve and the common supracardiac collector draining the pulmonary veins.

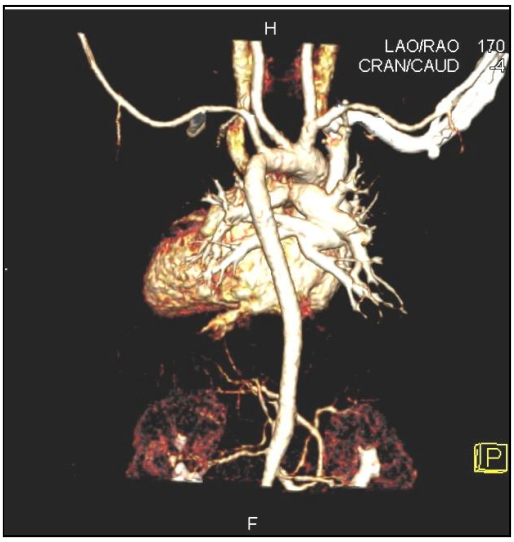

Fig.3. Slice angio - CT: posterior part of the heart demonstrating the confluence of the left pulmonary veins, with the right pulmonary veins and the common collector.

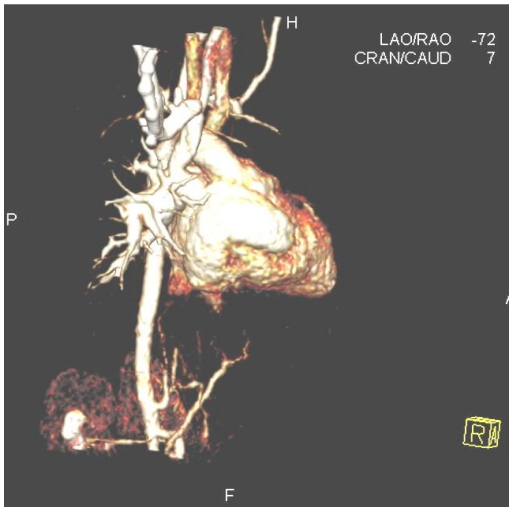

Fig. 4. The abnormal drainage of the collector in right atrium

Because of the complex heart failure, the operation was not possible in our country, and the child was admitted in a foreign country much later, at the age of 14 month. A catheterization was performed to assess the suitability for a partial cavo-pulmonary connection as the first step, and as next the total cavo-pulmonary connection. Despite the increased pressure in the pulmonary artery, the child was considered operable. A bilateral bidirectional cavo-pulmonary connection was done, by implanting the right and left superior vena cava in the homolateral pulmonary artery, and the pulmonary trunk was left open. Actually a one and a half repair ventricular repair was done. The post operator period was difficult with repeated pleural effusions – chylothorax, requiring drainage and a high need of diuretics. A second catheterization was performed at 3 weeks postoperatively in order to explain the hemodynamic situation. The catheterization showed again the elevated pulmonary pressures, as well as a stenosis at the site of anastomosis between the left superior vena cava and the left pulmonary artery (pressure difference of 7 mm Hg - left superior vena cava pressure = 44/26/31 mmHg, left pulmonary artery pressure =37/27/30 mm Hg), no stenosis on the right side. A superior vena cava syndrome was confirmed.

In the hope to reduce the pulmonary pressure a banding of the pulmonary artery was done, but the child needed hereinafter high dosage of diuretics. The child was transferred in our clinic.

At the admission the child was in a fragile clinical status with severe hypotrophia, facial edema, collateral circulation, moderate polypnea, under medical treatment with furosemid, acetazolamide, etacrinic acid. After a short course of intravenous diuretics, the clinical status improved and the child was discharged.

At the second admission, 1 month later, the child was in bad condition with severe hypotrophy (weight at 17 month = 6700g) swelling of the face, striking palpebral edema, edema of gums, hoarseness because of laryngeal edema, stridor, and shortness of breath, polypnea with orthopnea, 55 - 60 breath/minutes, cough, and evident collateral circulation on the trunk. The teguments were cyanotic and oxygen saturation around 78%. Regular heart sounds, rough systolic murmur, hepatomegaly were also present. No fever was present, but the child showed restlessness, extreme irritability, opistotonos position, nuchal rigidity, without other meningeal signs, bulging fontanel.

The progressively altered status and emesis suggested increased intracranial pressure.

The X-ray of the thorax showed an increased vascularity of the upper part of the lungs and a massive dilatation of the superior mediastinum (Fig.5), as a consequence of the dilatation of the right and left superior vena cava.

Fig.5. X-ray of thorax – demonstrating the severe dilated superior mediastinum and the increased vascularity in the upper part of the lungs, after surgery.

So the diagnosis of superior vena cava syndrome was clinical obvious, confirming the difficulty in the drainage of the venous blood of the cerebral circulation.

Symptoms of cerebral or laryngeal edema are associated with a reduced life expectancy of about 6 weeks, demanding urgent intervention. The child received high dose of diuretics: Furosemid, spironolactone, etacrinic acid, manitol, dexametazone to reduce the cerebral venous hypertension, as well as heparin because we thought that a possible thrombosis could alter so dramatically the general status of the child.

A transient improve in the clinical condition was obtained after the intensive medical treatment.

For a better diagnosis we thought at the possibility of angiography and balloon dilatation and stenting of the stenosisBut this procedure would not have been therapeutic, because it could not decrease the high pulmonary pressures. The increase pulmonary pressure is the consequence of the longstanding severe mitral regurgitation, the late intervention of Glenn operation, which is normally performed at 4 - 6 month of age, not 14 month.

The bad prognosis of this condition was explained to the mother and the child was transferred in a clinic near the child's house. The child died 5 weeks later.

Discussion. The most common causes of superior cava syndrome in children are thrombosis after invasive procedures like placement of intravenous catheters, pacemaker wires, mediastinal tumors compressing the superior vena cava, mediastinitis, tuberculosis and syphilis, significantly rare in this group of age are obstructive pulmonary diseases, aortic aneurysm with dissection or broncho-pulmonary malignancies. In our case the superior vena cava syndrome occurred not because of extrinsic compression, nor because of thrombosis, but of already increased pulmonary pressures because of longstanding mitral regurgitation. The hemodynamic conditions of performing a Fontan operation imply low pulmonary pressures, competent atrio-ventricular valves, and good function of the unique ventricle. Two of these conditions were not fulfilled in this case.

There is still a debate subject if the additional pulmonary blood flow is beneficial or not in association with partial cavo- pulmonary connection. The majority of the authors (1, 3, 4) accept that additional pulmonary flow increase oxygen saturations, increase the diameters of the pulmonary arteries – higher Nakata index, but the incidence of superior vena cava syndrome is higher in the presence of additional pulmonary blood flow, the completition of Fontan was possible in fewer cases, and the decrease in shortening fraction occurred sooner than in those without this additional blood flow (2). There was no significant difference in terms of persistent pleural effusion between the two groups.

Additional pulmonary blood flow is a beneficial method in selected patients.

Our case would have had the same bad prognosis even in the absence of additional pulmonary blood flow.

REFERENCES

1. Ba HO, Marini D, Kammache I, Ou P, et all: Preoperative evaluation of candidates for total cavopulmonary connection: the role of echocardiography and cardiac catheterization. Arch Cardiovasc Dis.2009 Apr 102(4): 303 -9
2. Caspi J, Pettitt TW, Ferguson TB, Stopa AR, Sandhu SK: Effects of controlled antegrade pulmonary blood flow on cardiac function after bidirectional cavopulmonary anastomosis. Ann Thorac Surg 2003 Dec 76(6): 1971-21
3. Calvaruso DF, Rubino A, Ocello S, Salviato N et al: Bidirectional Glenn and antegrade pulmonary blood flow: temporary or definitive palliation? Ann Thorac Surg 2008 Apr 85(4): 1389 -95
4. Berdat PA, Belli E, Lacour Gavet F, Planche C, Serraf A: Additional pulmonary blood flow has no adverse effect on outcome after bidirectional cavopulmonary anastomosis. Ann Thorac Surg 2005 Jan 79(1) : 29 -36

Boian Gavril

IMPACTUL FACTORILOR PREMORBIZI ŞI MANIFESTĂRILOR CLINICO-EVOLUTIVE ASUPRA DIAGNOSTICULUI DIFERENŢIAL AL SINDROMULUI DE COLOSTAZĂ CRONICĂ LA COPIL

Centru Naţional Ştiinţifico-Practic de Chirurgie Pediatrică"Natalia Gheorghiu"
IMSP Institutul de Cercetări Ştiinţifice în Domeniul Ocrotirii Sănătăţii Mamei şi Copilului
(director - d. h. ş. m., profesor universitar Ion Ilciuc)

Summary

INFLUENCE OF CONTRIBUTING FACTORS AND CLINIC-EVOLUTIV APPEARANCE ON DIFFERENTIAL DIAGNOSTICS OF THE SYNDROME OF THE CHRONIC COLIC STASIS IN CHILDREN

On the basis of 22 years of clinic-paraclinic observations over 2895 children which addressed in our clinic with complaints to a chronic colic stasis, the analysis of influence of specificity of background diseases and clinical appearance on revealing of the reason of disease and it's feature. As a result of the lead researches it is drawn a conclusion that background diseases influence features of chronic colic stasis in children, but the general symptomatology of disease does not allow to determine it's cause, therefore it is necessary to use special methods of inspection for etiopatogenic diagnosis and treatment. General clinical symptomatology has allowed to assume the cause of the disease in 22,7 % of cases, from them 6,8 % of patients were carriers of the latent congenital developmental anomalies of the perineum and anorectal area. In other cases revealing colic development anomalies, as principal cause of a chronic colic stasis, demanded carrying out of special methods of inspection.

Резюме

ВЛИЯНИЕ ПРЕДРАСПОЛАГАЮЩИХ ФАКТОРОВ И КЛИНИКО-ЕВОЛЮТИВНЫХ ПРОЯВЛЕНИЙ НА ДИФФЕРЕНЦИАЛЬНУЮ ДИАГНОСТИКУ СИНДРОМА ХРОНИЧЕСКОГО ТОЛСТОКИШЕЧНОГО СТАЗА У ДЕТЕЙ

На основании 22-х летнего клинико-параклинического наблюдения за 2895 детьми, которые обращались в нашу клинику с жалобами на хронический толстокишечный стаз, проведен анализ влияния специфики фоновых заболеваний и клинических проявлений на выявление причины болезни и особенности её течения. В результате проведенных исследований сделан вывод что фоновые заболевания влияют на особенности течения хронического толстокишечного стаза у детей, но общая симптоматика болезни не позволяет определить его причину, поэтому необходимо использовать специальные методы обследования для этиопатогенетической диагностики и лечения. Общеклиническая симптоматика позволила предположить причину заболевания всего в 22,7% случаев, из них 6,8% пациентов являлись носителями скрытых врожденных пороков развития промежности и аноректальной области. В остальных случаях выявление толстокишечных пороков развития, как основной причины хронического толстокишечного стаза, требовало проведения специальных методов обследования.

Introducere. Sindromul de colostază cronică (SCC) la copil este una din cele mai problematice patologii ale practicei medicale în pediatrie, atât datorită incidenţei sale crescute, cât şi dificultăţilor diagnostico-curative. Actualmente este bine cunoscută structură etiopatogenică heterogenă ale acestei patologii [1,2,5,9,10, 15,19]. Literatura de specialitate furnizează informaţie convingătoare care obiectiv argumentează geneza cauzală cu aspect diagnostico-curativ somatic, chirurgical, metabolico-alimentar al SCC la copil [3,2,6,8,9,13,16,17,20]. În majoritate publicaţiilor sunt minuţios analizate şi sistematizate particularităţile clinico-paraclinice evolutive ale patologiilor cu caracter diagnostico-curativ somatic, mai ales, ale celora apărute în contextul dischineziilor secretorii digestive (gastrită, pancreatită, hepatită etc); dereglărilor de nutriţie şi de caracter alimentar; afecţiunilor inflamatorii intestinale; tulburărilor neurologice şi psihoemoţionale [4,5,7,11,12,14, 18]. În acest plan celor cu specific chirurgical li s-a acordat o atenţie mai modestă, fapt ce contribuia la defavorizarea diagnosticului lor precoce.

Ca rezultat auditoria largă a medicilor consideră constipaţia severă o complicaţie ale disfuncţiilor somatice şi fără aplicarea unui examen clinico-paraclinic multimodal special orientat exclud posibilitatea genezei lor malformativ-organice limitrofe. În consecinţă apar o serie de complicaţii şi stări patologice concomitente ce camuflau şi mai mult malformaţiile în cauză.

Actualmente medicina permite implimentarea în practică a unor procedee explorative neurofiziologice şi imunohistiochimice care pot perfecta diagnosticul precoce a patologiilor organice clinico-evolutiv obscure. Pentru aceasta este necesar ca medicii care evoluiază copii cronic constipaţi, în baza examenului clinic general şi limitrof, să suspecte o eventuală patologie organică malformativă, inducând un examen specializat multimodal, ce ar specifica originea cauzală a problemei.

Scopul studiului prezent a fost verificarea particularităţilor statutului premorbid şi clinico-evolutiv al SCC la copil cu aprecierea valorii lor informative în obiectivizarea patologiei în cauză şi conduitei diagnostico-curative ulterioare.

Material şi metode. Experienţa noastră actuală se cifrează la 2895 copii cu limita de vârstă 6 luni – 18 ani asistaţi în Centrul Naţional Ştiinţifico-Practic de Chirurgie Pediatrică „Natalia Gherghiu" într-o perioda de 22 ani de activitate (1986-2008). Adresarea lor în serviciul de chirurgie pediatrică a fost determinată de dificultăţile diagnostice în stabilirea patologiilor ce se manifestau clinic, preponderent, prin sindrom algic abdominal, constipaţia rebelă la tratament medical cu o durată de peste 6 luni, meteorism, flotaţie, prezenţa formaţiunilor de volum în cavitatea abdominală etc.

Majoritatea pacienţilor incluşi în lotul de studiu s-au adresat în instituţia noastră în mod programat (87,6%), fapt ce ne-a permis în 45,8% din cazuri să le asigurărăm în condiţii de policlinică diagnosticul şi tratamentul medical necesar. Testarea clinico-paraclinică al acestor pacienţi este prezentată în fig. 1.

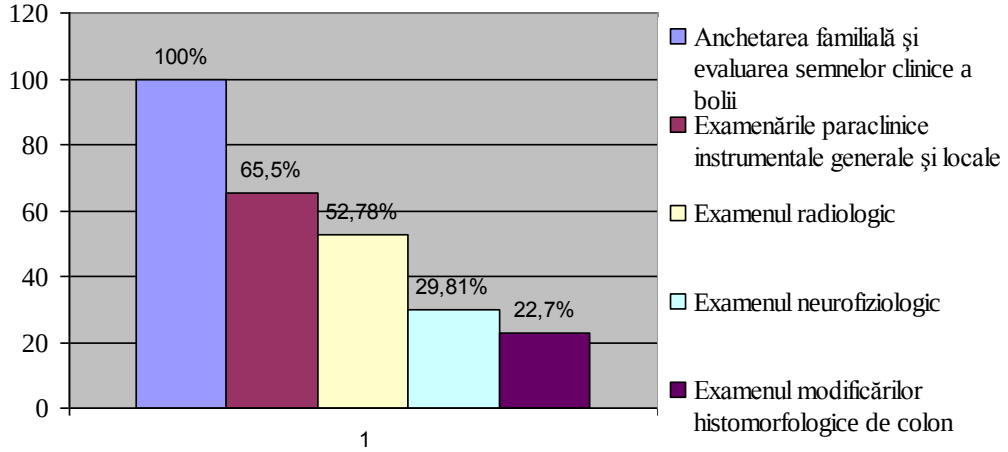

Fig. 1. Metodele de explorare clinică şi paraclinică a copiilor luaţi în studiu.

Anchetarea familiară s-a efectuat în baza intervievării părinţilor, copiilor şi evaluării documentaţiei medicale primare a pacientului. Au fost analizate antecedentele premorbide, care ar fi putut favoriza geneza cauzală a modificărilor clinice depistate la consultaţie primară. În funcţie de specificul clinico-evaluitiv a procesului patologic recurgeam la aplicarea diferitor metode de examenare paraclinică generală şi locală (fig. 1).

Explorările endoscopice (esofagogastroscopia, rectoromanoscopia, fibrocolonoscopia) efectuate în 71,7% din cazuri, echoencefalografia (EchoEG) – 11,3%, electroencefalografia – 10,3%, doplerografia aa.vertebrale – 9,5%, USG a organelor interne – 30,7%, cardioentervalografia – 9,8%, cistomanometria – 6,8% etc erau folosite individual adaptat în funcţie de caracterul modificărilor clinice depistate la anchetare.

În depistarea MC de colon examenul paraclinic de bază îl constitue imagistica radiologică special orientată, aplicată la 1528 (52,78%) de pacienţi, care includea: radiografia abdominală pe gol (52,3%), radiografia coloanei vertebrale (8,2%), pielografia intravenoasă (9,8%), cistografia (4,4%), irigografia (22,9%), irigoscopia dozată după Levin (81,8%), balonoproctografia (9,8%), defecografia (10,9%), scintecolonografia cu Tc^{99m}-coloid (10,6%), scintedefecografia cu Tc^{99m}- coloid (5,7%), tomografia compiuterizată (3,7%), rezonanţa magnetică nucleară (1,6%). În viziunea noastră o importanţă deosebită pentru diagnoza viciilor în cauză prezintă irigoscopia dozată după Levin, balonoproctografia, scinticolonografia şi scintidefecografia cu Tc^{99m}-coloid.

În diferencierea megadolihocolonului secundar, condiţionat de blocul funcţional infrarectal o deosebită importanţa diagnostică prezintă examenul neurofiziologic multimodal, care includea evaluarea indicelor funcţionali a motilităţii şi viscoelasticităţii ampulei rectale (balonoproctometria, complianţa rectală), efectauată în 18,1% din cazuri, evaluarea biomecanicei actului de defecţie (defecometria, defecosfincterometria) – 17,6%, profilometria canalului anal, aprecierea reflexului recto-anal de inhibiţie – 20,3%, înregistrarea curbei viscoelasticităţii ampulei rectale – 9,9%.

Totodată, în verificarea patologiilor în cauză un rol important revine electomiografiei şi electroneurografiei formaţiunelor neuromusculare rectoanale şi perineale executate în 16,9% din cazuri.

Electromiografia (EMG) cu electrod sumar şi ac-electrod viza caracteristica dismotilităţii sfincterului anal extern, ansei puborectale, sinhronismului activităţii abdomeno-periniale şi studiul potenţialului unităţilor motorii de pe aceste formaţiuni musculare.

Electroneurografia (ENG) permitea studiul conductibilităţii motorii, potenţielelor motorii evocate în formaţiunile neuromusculare periniale, inclusiv evaluarea reflexului bulbocavernos şi conductibilitaea motorii pe nervul pudendal.

După indicaţii speciale recurgeam la examenul histomorfologic a ţesuturilor intestinului gros, folosind coloraţia cu hematoxelină-eozină (87,3%), picrofuscină

(79,4%), argintarea după Bielschowsky-Gross (93,8%), colorația la acetilcolinesterază (AChE) după Karnovsky-Roots (47,4%), colorația cu azur-eozină (68,6%) şi microscopia electronică (20,3%). Examinările respective verificarea caracterul leziunilor neuromusculare de colon în cazurile cînd prin examen radiologic se depista megadolihocolon.

Toate aceste grupe de examenări (I, II, III, IV, V) aveau drept scop identificarea patologiilor organice colorectoanale şi periniale care condiționau modificările disfuncționale digestive, diferențiindu-le de cele somatice şi metabolico-alimentare.

Examenările instrumentale sus-menționate necesitau dotația tehnică respectivă: rectoscopul rigid „Karl Storz" (Germania); fibrocolonoscopul IBW, CF-40L firma "Olympus"; dopplerograful "Vasoscan-VL"; ecoencefalograful EHO-11, EHO-12; sonda ultrasonoră 2,64 - 1,76 mgh; preparatul izotopic Tc ^{99m}-coloid; gamma camera 4„MV-910 I/A"; sistema compiuterizată de evaluare funcțională a tractului digestiv „Dyno Compacr (mod. Smart)"; electromiograful „Nihon Kohden" (Japonia), „Counterpoint" firma „Dantec" şi stimulatorul magnetic „MagStim" (Danemarca).

Prelucrarea statistică a materialului s-a efectuat după metoda analizei variaționale, calculându-se media aritmetică (M) şi eroarea mediei aritmetice (m). Aprecierea veridicității diferenței valorilor medii (P) s-a efectuat cu ajutorul criteriilor fisher-student.

Rezultate şi discuții. Analiza respectivă ne-a permis estimarea factorilor de risc premorbizi şi particularităților modificărilor clinice generale şi locale al SCC la copil în funcție de patologia în cauză, durata bolii, vârstă, afecțiunile concomitente şi complicațiile supraadăugate, orientate spre verificarea valorii lor informativ-diagnostice în stabilirea patologiei în cauză. Folosindu-ne de informația inclusă în ancheta individuală a bolnavului au fost puşi în evidență factorii nocivi cu acțiune intra- şi postnatală care ar fi putut determina geneza substratului biologic al bolii şi modul de reflectare a specificului acestor patologii asupra etiopatogeniei, manifestărilor clinice generale şi locale, diagnosticului diferențial şi tratamentului medico-chirurgical al SCC la copil. Rezultatele studiului respectiv au specificat frecvența, structura şi particularitățile clinice generale şi locale al SCC la copil, punând în evidență corelațiile lor cu patologiile în cauză. S-a verificat în ce mod complicațiile patologiei de bază cu evoluție clinică ocultă influiențau corectitudinea obțiunei pentru un diagnostic şi tratament etiopatogenic corect. Estimarea valorilor informative a factorilor premorbizi, simptomelor clinice generale şi locale a stat la baza argumentării selectării modalității diagnostice optimale pentru verificarea precoce a patologiilor în cauză.

S-a constatat că 78,3% din copiii luați în studiu au prezentat în antecedente unul sau mai mulți factori nocivi cu acțiune concomitentă sau independentă care ar fi putut favoriza dezvoltarea SCC la copil. Este foarte dificil, de a distinge cu certitudine care dintre aceştea sunt modificatori de efect şi care sunt factori de confuzie, de aceea am hotărât să-i considerăm pe toți, distribuindu-i în patru grupe conform caracteristicilor aplicative (fig.2).

Din diagramă rezultă că în procesul embriogenezei şi ontogenezei ulterioare asupra organismului acestor copii au acționat un şir de factori nocivi perinatali (59,0%), socio-culturali (53,2%), somatici materni (73,7%), ereditari şi constituționali (9,4%). Structura şi frecvența acestor factori erau în dependență directă de vârstă. În perioada fetală şi recent postnatală aceşti copii au fost influențați, preponderent, de factori perinatali la care pe parcursul vieții s-au asociat o grupă de afecțiuni cu potențial etiopatogenic în debutul şi dezvoltarea statutului patologic al SCC. Fiecare din aceşti factori în parte sau în complex, prin acțiunile lor patologice, condiționau leziuni morfologice şi funcționale în diferite sisteme de organe, inclusiv în tractul digestiv, care influențau imprevizibil sănătatea copilului. Efectul indus putea fi şi dezvoltarea evenimentului clinic – Sindrom de Colostază Cronică. Desfăşurarea structurii şi frecvenței antecedentelor perinatale denotă o prevalare a patologiei materne (65,1%), anormalităților în evoluția sarcinei (52,8%) şi travaliului (48,3%), patologiilor postnatale a fătului (72,5%) (fig.3).

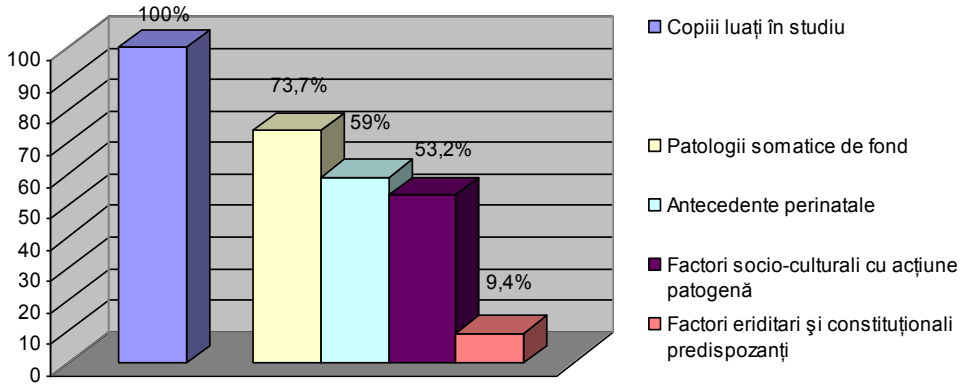

Fig.2. Grupele de factori nocivi pe fondalul cărora a debutat şi evoluat SCC la copil.

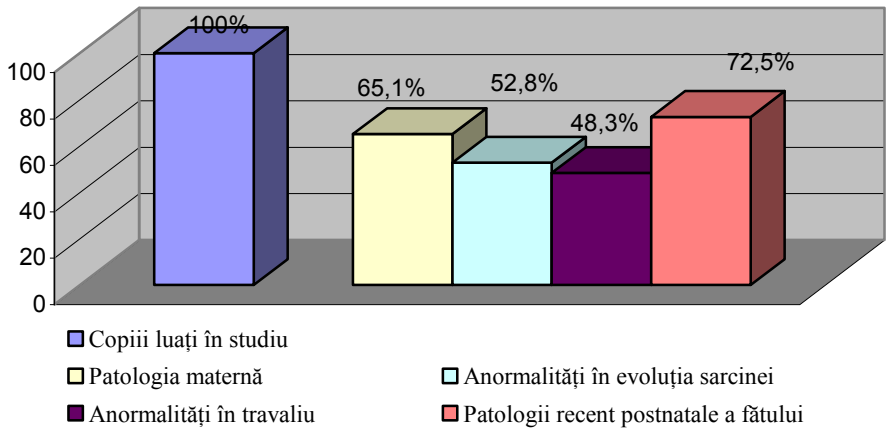

Fig.3. Structura şi frecvenţa antecedentelor perinatale depistate în SCC la copil

Din fig.3 rezultă că intrauterin asupra produsului de concepţie au acţionat numeroşi factori nocivi, care dispuneau de un potenţial substanţial de inducere a devierii în dezvoltarea fiziologică a fătului. Această informaţie mărturiseşte că patologia maternă este satelitul frecvent al SCC la copil, contribuind şi la dezvoltarea altor patologii, care s-au manifestat postnatal la 72,5% din copiii luaţi în studiu. Important de menţionat că mecanismele patogenice al suferinţelor fetale sus-menţionate au la bază hipoxia, acidoza şi malnutriţia apărute ca rezultat ale acestot afecţiuni materne. În raport cu travaliul, patologia fetală relevată s-a instalat înainte sau în timpul naşterii, iar în raport cu durata acţiunii lor purta un caracter acut sau cronic. De aceste criterii depindea gradul şi momentul apariţiei leziunilor sistemului neuronal enteric la aceşti copii.

Analiza afecţiunilor materne pe fondalul cărora a evoluat sarcina la copiii cronic constipaţi (fig. 4) relevă că în morbiditatea maternă predomină maladiile cu focare cronice şi acute de infecţie (48,2%), care preponderent afectau sistemul urogenital, bronho-pulmonar, nazo-faringile şi dinţii. Acutizarea acestor procese a necesitat administrarea la 55,9% din gravide a unei şi mai multe cure de tratament antibacterian. Despre riscul dezvoltărilor unor afecţiuni recent postnatale la aceşti copii ne vorbeşte faptul că 46,2% din gravide au manifestat dismicrobism intestinal de diferit grad care merita efectuarea decontaminării digestive selective.

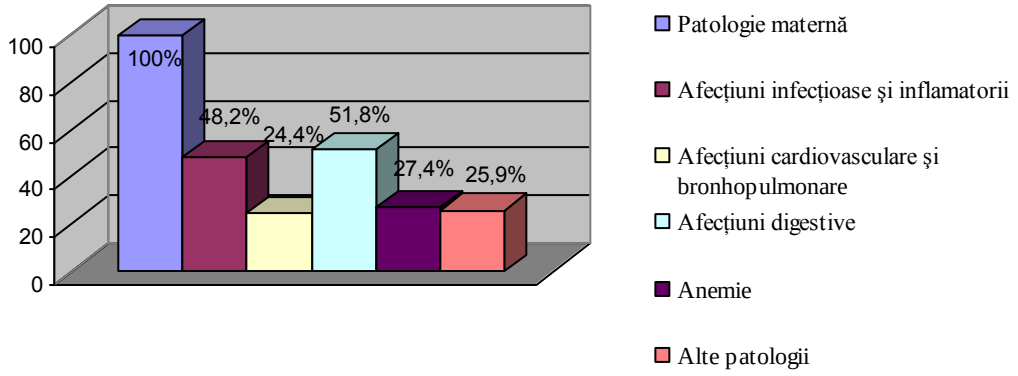

Fig.4. Structura şi frecvenţa patologiei materne în SCC la copil.

Remarcăm rata înaltă (24,4%) a patologiilor somatice de sistem, de care sufereau mamele copiilor cu mult înainte de sarcină şi în timpul ei. Printre acestea figurau afecţiuni bronho-pulmonare, cardiovasculare, anemia (27,4%) şi afecţiunile digestive (51,8%). Patologiile menţionate erau insoţite de dereglări circulatorii care puteau induce hipoxia cronică a fătului. Studiul denotă în antecedente la mamă, tată sau ambii părinţi munca în industria tutunului (32,4%), abuz de alcool (12,5%), tăbăcism (25,3%). Referindu-ne la coeficientul de asociere ale acestor patologii constatăm că el constituia 3,75 ceea ce denotă faptul că mamele copiilor luaţi în studiu s-au aflat sub acţiunea nocivă a 3-4 factori, atât până la graviditate cât şi în timpul ei. Din cele prezentate rezultă pericolul real al acestor patologii pentru evoluţia sarcinei, travaliului şi dezvoltărea anatomo-fiziologică normală a fătului. Posibil anume prin aceste nocivităţi putem explica incidenţa înaltă a antecedentelor obstetricale în sarcină (fig.5).

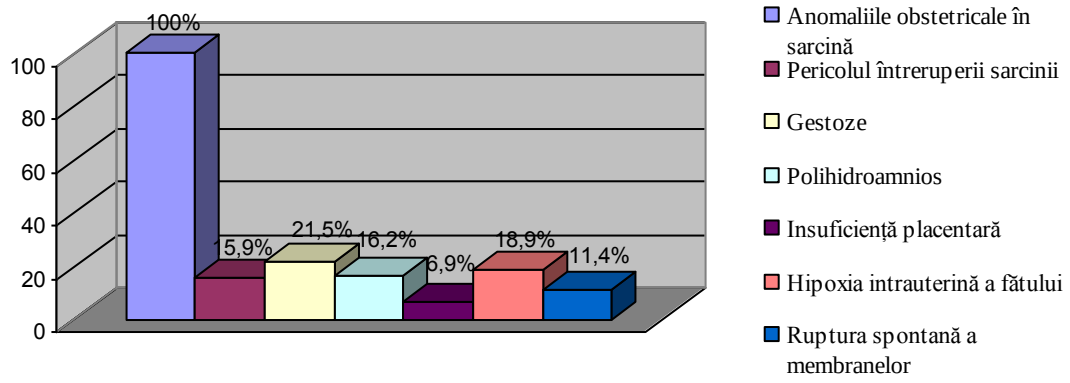

Fig.5. Structura şi frecvența antecedentelor obstetricale la mamele copiilor cu SCC

Menționăm că de rând cu factorii de risc anterior enumerați, antecedentele obstetricale în sarcină creau fundalul premorbid intra- şi postnatal favorabil pentru dezvoltarea anomaliilor congenitale ale tractului digestiv.

Următoarea grupă de factori nocivi caracteristici pentru acest lot de copii a fost abaterile în fiziologia travaliului (fig.6) depistate în 48,3% din cazuri, indicele asocierii constituind 2,9.

Dificultățile în travaliu au fost determinate de aşezarea transversală a fătului, prezentarea pelviană, patologia de cordon, disproporția cefalopelvică, placenta previa şi alte anormalități placentare care induc iatrogenii şi cauzează frecvența înaltă a traumatismului hipoxic a fătului în naştere. Dezvoltarea postnatală a fătului putea fi influențată esențial de acțiunea asociată şi concomitentă a doi şi mai mulți factori de risc, cel mai important fiind hipoxia, acțiunea drogurilor şi intervenția chirurgicală la cei născuți prin procedeul cezarian. Faptul că fătul a fost traumat în timpul naşterii s-a confirmat prin prezența cefalhematomului, bosa serosanguină, fracturile oaselor craniene şi celor tubulare, hemoragiile meningocerebrale, paralizia plexului brahial şi nervului facial.

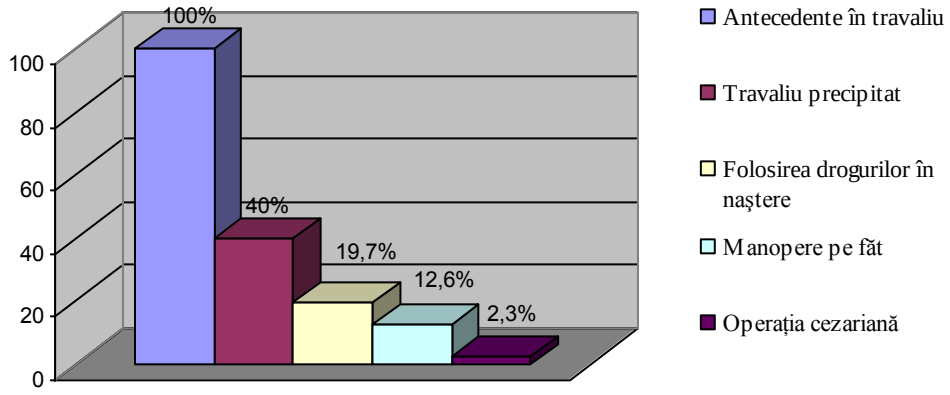

Fig.6. Structura şi frecvența antecedentelor în travaliu la mamele copiilor cu SCC.

Informația obținută denotă crearea circumstanțelor intra- şi recent postnatale favorabile pentru dismaturitate, retardare în dezvoltarea intrauterină, afectarea hipoxico-traumatică a sistemului nervos central şi periferic. Această informație mărturiseşte că patologia maternă este satelitul frecvent al SCC la copil, contribuind şi la dezvoltarea altor patologii, care s-au manifestat postnatal la 72,5% din copiii luați în studiu. Important de menționat că mecanismele patogenice a suferințelor fetale sus-enumerate au la bază hipoxia, acidoza şi malnutriția apărute ca rezultat ale afecțiunilor materne. Dereglările hipoxice condiționează centralizarea hemodinamicii şi micşorează fluxul sanguin în tractul digestiv. Acest mecanism este dăunător pentru dezvoltarea şi maturizarea celulilor neuronale aflate în abundență în plexurile nervoase intramurale a tractului digestiv.

În figura 7, este prezentată incidența celor mai frecvente şi dăunătoare dintre afecțiunile fătului apărute postnatal ca urmare a acțiunilor factorilor nocivi în timpul gravidității şi naşterii.

Analiza informației respective scoate în evidență faptul că copiii afectați de SCC, indiferent de momentul primelor manifestări clinice a bolii, prezentau în antecedente patologii în sarcină şi travaliu care, de regulă, condiționau instalarea hipoxiei şi asfixiei primare (78,3%). O pondere majoră în antecedentele premorbide la aceşti pacienți aparține traumei mecanice (54,4%), infecției perinatale (32,5%), malnutriția fetală (19,8%) şi altor afecțiuni (58,2%). Efectele adverse ale acestor

patologii asupra funcției de tranzit şi evacuare intestinală nu sunt bine definite, unele rămânând şi până în prezent necunoscute, necesitând soluționarea integră prin prisma cunoştințelor medico-biologice contemporane.

Următoarea grupă de patologii pe fondalul cărora a evoluat SCC la copil este prezentată de afecțiunile somatice (73,7%). Printre acestea predomină malaiile dobândite ale sistemului nervos central (72,5%), tractului digestiv (58,6%), sistemului genitourinar (23,5%), endocrin (7,5%) şi alte (3,2%) (fig. 8).

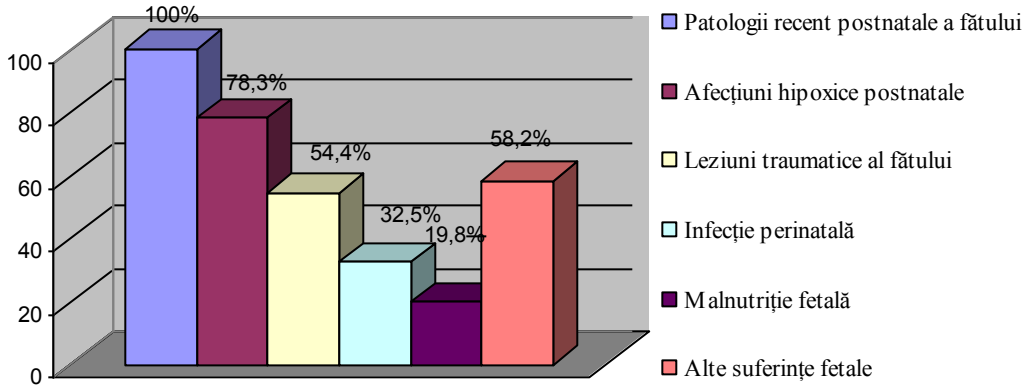

Fig.7. Afecțiunile postnatale depistate în anamneza copiilor cu SCC.

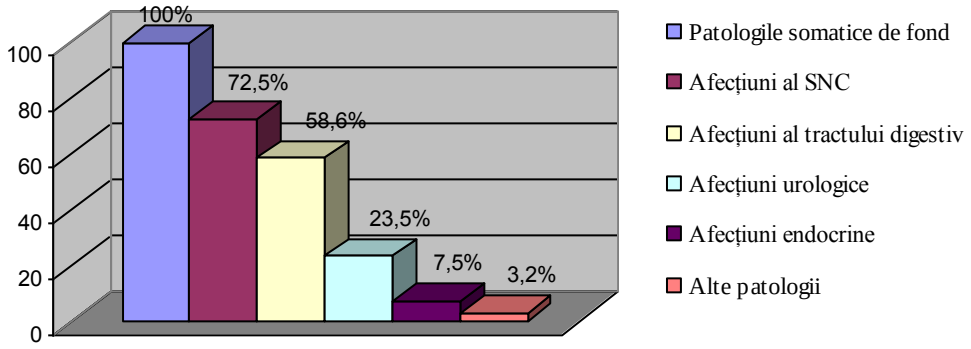

Fig.8. Patologiile somatice de fond depistate în anamneza copiilor cu SCC.

Structura patologiilor SNC este variată şi include în amploarea sa afecțiuni disfuncționale şi organice, printre care: hipertensiunea cerebrală, leziuni organice cerebrale postraumatice, subluxații şi disrafii a coloanei vertebrale, sechele ale afecțiunilor hipoxico-traumatice perinatale etc. Majoritate din aceşti copii păreau relativ sănătoşi, frecventau grădinița sau şcoala, însă, concomitent cu disfunțiile psihoemoționale, vegetative şi neuromusculare prezentau unele semne de colostază cronică, rebele la tratament, care în vederea excluderii anomaliilor de colon erau îndreptați la chirurg.

În structura patologiilor gastro-intestinale depistate la aceşti copii figurează ulcerul gastric şi duodenal, gastroduodenita, pancreatita, hepatita, colicistita, enterocolita, disfuncțiile micționale şi hipoterioza, stabilite în baza datelor examenului clinic şi metodelor speciale de examinare. Timp îndelungat copiii se tratau in baza acestor patologii la pediatru, concomitent manifestând retenție cronică de tranzit şi evacuare intestinală.

Componentele eriditare şi constituționale ca factori de risc în SCC au fost înregistrate în antecedente la 9,4% din copiii luați în studiu. Rudele acestora prezentau patologii dimensionale de colon, maladia Hirschsprung, colită cronică nespecifică cu manifestări de colostază cronică şi alte patologii digestive.

În 53,2% din cazuri copiii cu SCC s-au născut într-un mediu socio-cultural nefavorabil de dezvoltare, patogenice fiind considerate carența alimentară, situațiile de stres psihic acut şi cronic cauzate copilului de relațiile negative în familie, atitudinea dură față de el şi alți excitanții psihoemoționali.

Considerăm că adevăratul modificator de efect în apariția SCC este produsul acțiunii nocive concomitente a tuturor factorilor de risc intra- şi postnatali, care prin diverse mecanisme condiționau polimorfismul etiopatogenic şi specificul clinico-paraclinic evolutiv al SCC la copil. De acest fapt trebuie ținut cont în diagnostucul debutului şi derularea bolii.

Monitorizarea modificărilor clinice generale şi implicarea lor în diferencierea etiopatogenică a SCC la copil ne-a permis să verificăm structura şi frecvenţa manifestărilor clinice generale al SCC la copil, apreciind valoarea lor informativ-diagnostică în diferenţierea patologiilor în cauză. În obţinerea informaţiei despre debutul şi evoluţia clinică a bolii au fost întâmpinate dificultăţi de ordin tehnic în 34,5% din cazuri, de regulă, aceştia erau copii de vârstă fragedă şi preşcolară. În 42,8% din cazuri, dificultăţile diagnostice erau determinate de particularităţile etiopatogenice al SCC la copil. Tendinţa înformatorilor de a omite unele manifestări clinice ale bolii complica diagnosticul cauzal precoce în 50,3% din cazuri. Menţionăm că în proporţii de 80,6% din cazuri, informaţia iniţială a fost verificată prin investigări clinice, discuţii suplimentare cu copiii şi părinţii, studiul documentaţiei medicale primare. De fapt, în urma studiului clinic am constatat că una din cauzele informativităţii reduse ale simptomelor clinice generale în diferenţierea patologiilor în cauză al SCC la copil, este tendinţa părinţilor, copiilor şi chiar a medicilor de a minimaliza rolul unui şir de factori care au favorizat debutul şi evoluţia constipaţiei severe. Majoritatea lor se limitau la constatarea constipaţiei, fără a elucida manifestările clinice a patologiilor ce au cauzat-o.



Manifestările clinice sus-menţionate erau lipsite de o semnificaţie specifică, de aceea pentru noi prezenta o problemă atribuirea lor unor nozologii concrete care cauzează SCC la copil. Totodată utilitatea lor era valoroasă în aprecierea gravităţii bolii, vechimii procesului patologic şi a complicaţiilor survenite. Comun pentru toţi pacienţii cu SCC era inapetenţă şi pierdere ponderală (41,5%), astenie psiho-somatică (34,5%) şi retardul fizic (86,9%). Am constatat că indiferent de patologia în cauză, SCC cu o durată medie de 4±1,5 ani se caracterizează printr-o situaţie deosebit de stresantă a organismului, însoţită de dezvoltarea unui conflict intern, şi răspunsul disfuncţional secundar grav al organismului. Astfel de situaţii se întâlneau mai frecvent la indivizii cu retenţia tranzitului intestinal cu o durată de cel puţin 6±2,5 zile (52,2%) ceea ce cauza intoxicaţia fecaloidă gravă. Menţionăm că evoluţia ocultă a patologiei în cauză care a condiţionat SCC şi tratamentul empiric îndelungat al colostazei cronice au contribuit la asocierea unui şir de complicaţii şi la diminuarea rezistenţei organismului în creştere faţă de afecţiunile inflamatorii ale sistemului bronho-pulmonar (57,8%), rahitism (47,9%), diateză exudativă şi afecţiuni alergice (51,3%). Referindu-ne la complicaţiile asociate constatăm că printre acestea predominau: disbacterioza intestinală (86,5%); hepatita toxică (74,5%); miocardita toxică (53,4%); hipotrofia alimentară (62,3%); afecţiunile inflamatorii nespecifice a mucoasei intestinale (100%); enterocolita obstructivă (38,5%) şi alte patologii (26,8%). Pe un aşa fundal, diferenţierea patologiilor în cauză al SCC la copil prezenta risc major pentru erori diagnostice. Evident că anamneza, inspecţia generală şi loco-regională, tuşeul rectal şi examenul clinico-paraclinic special orientat ne-au permis de a contura predominanta cauzală a bolii, dar nu şi argumentarea ei obiectivă. Referitor la durata bolii menţionăm că suferinţa clinică în raport cu momentul internării avea o vechime cuprinsă între 6 luni şi 15 ani, copiii fiind internaţi cu indicaţii de urgenţă în 11,9% şi în mod programat în 88,2% din cazuri. Pacienţii internaţi de urgenţă prezentau clinică de abdomen acut, ocluzie intestinală mecanică, enterocolită obstructivă şi şoc septic. Particularităţile clinice generale la copiii luaţi în studiu erau determinate intoxicaţia endogenă, dezechilibrul homeostazei survenite în urma retenţia tranzitului intestinal, imunodepresie, disbacterioză etc. În majoritatea cazurilor (80,5%), copiii cu manifestări acute ale SCC erau internaţi în orele de noapte, cu hipertermiei, vome repetate, agitaţie sau inhibiţie psihomotorie, având tegumentele palide sau acrocianotice care caracterizau fazele avansate a procesului patologic. În unele din aceste cazuri eram impuşi de situaţie de a recurge la măsuri

medico-chirurgicale de urgenţă pentru a evita avansarea procesului, fără a-i concretiza esenţa cauzală.

La adresarea şi internarea programată acuzele clinice prezentate au fost: retenţia tranzitului intestinal de circa 8-10 zile (32,2%); dureri abdominale (13,5%); asocierea ambelor simptome (26,3%); encopreză, hemoragii digestive inferioare şi alte eliminări patologice intestinale (21,9%); erupţii şi prurită tegumentară (12,5%). Interogarea părinţilor, copiii cărora sufereau de colostază cronică, indicau în 12,8% din cazuri scaune aparent normale, dar cu eforturi excesive, calibrul bolului fecal fiind dimensional redus. La 23,3% din cei examinaţi bolul fecal era dehidratat şi dimensional mărit. În 18,2% din cazuri pacienţii eliminau zilnic o cantitate mică şi însuficientă de materii fecale dure, iar cei de vârstă scolară acuzau defecaţie incompletă şi senzaţia plenitudinii rectale restante. Unii (18,9%) acuzau balonări abdominale şi cefalee matinală. Remarcăm că aceste manifestări se semnalau mai frecvent la copiii cu constipaţie de 2-3 zile, decât la acei cu o durată mai îndelungată. La 34,5% din pacienţi, am consemnat astenia psihică şi alterarea capacităţilor intelectuale. Copiii erau meticuloşi, dezechilibraţi, preferau să stea în solitudine. Majoritatea lor (63,8%), deşi sufereau de constipaţie severă de la naştere sau de la 1-3 ani, consultau medicul la vîrsta de 6-15 ani, la etapa decompensată a bolii. Genarea nejustificată a părinţilor de a apela la medici cu unele semne clinice disfuncţionale colorectoanale şi periniale, predeterminau suferinţa cronică a copilului. Totodată, relevăm delimitarea nejustificată a medicilor la diagnoza de „constipaţie cronică” sau „megacolon idiopatic” fără a efectua examenul clinic aprofundat. Mai frecvent (63,2%), părinţii apelau la medicii din teritoriu acuzând retenţia evacuării intestinale la copil timp de de 3-4 zile. Medicii din teritoriu, examinând aceşti copiii, îi în, deşi cu întârziere, recurgeau la consultul chirurgului cu diagnoza: megadolicocolon (18,4%); encopreză (11,0%); fisură anală (12,5%); colită cronică (7,8%), etc. Adresându-se la chirurg în 29,3% de cazuri, părinţii acuzau (pe lângă colostază cronică) plângeri neuro-vegetative disfuncţionale cu component emoţional afectiv sau neurostenic, cefalee şi disfuncţii digestive de ordin general. Remarcăm şi faptul că un număr impunător din aceşti copii rămîneau sub evidenţa pediatrului, neurologului, psihoneurologului sau altor specialişti de profil, primind un tratament medical, fără a concretiza geneza cauzală a bolii.

În 38,5% din cazuri SCC evolua pe fondalul afecţiunilor hepato-biliare, pancreatitei, ulcerului gastro-duodenal; clinica generală fiind dominată de simptomatica acestora, cu toate că la o examinare aprofundată reuşeam să obţinem informaţia ce indica afectarea primară a tranzitului intestinal.În 27,3% din cazuri, părinţii acuzau pe prim plan simptomatică condiţionată de hipertenzia cerebrală şi afecţiunile reziduale hipoxico-traumatice ale SNC. Reieşind din faptul că disfuncţiile cerebrale şi neuro-vegetative erau asociate cu colostaza cronică am suspectat geneza psihoneurologică ale acestor dereglări de tranzit şi evacuare intestinală. La 5,8% din pacienţi dereglarea fioziologiei actului de defecare a fost cauzată de maladia Hirschsprung. La 7,8% din copiii care s-au adresat în instituţia noastră pentru SCC a fost diagnosticată patologia primară a glandei tiroide. De aici rezultă necesitatea examinării semnificaţiei diagnostice a fiecărui simptom clinic prin prisma posibilităţii existenţei a mai multor patologii care modelează tabloul clinic al SCC.

Referindu-ne la abordarea etiologică în diferenţierea SCC la copil, menţionăm că din semnele clinice generale pentru maladia Hirschsprung este caracteristic debutul bolii în primele luni de viaţă şi starea stabil gravă cu tendinţa de înrăutăţire în dinamică. Dificultăţile diagnostice cu care ne-am confruntat la aceşti bolnavi ţineau de specificul localizării şi extinderii zonei colonice afectate, de fundalul pe care evolua procesul şi patologiile concomitente. Datorită faptului că tabloul clinic al maladiei Hirschsprung este bine cunoscut şi descris în literatură, am reuşit să suspectăm prezenţa ei doar în baza datelor clinice în 82,7% din cazuri. Distinctiv pentru maladia Hirschsprung este constipaţia severă, rebelă la tratament medical care necesita aplicarea clismei pentru asigurarea evacuaţiei intestinale, fapt relevat de noi practic la toţi copiii cu această patologie. Frecvent (95,3%), constipaţia severă în maladia Hirschsprung era însoţită de metorism, mărirea abdomenului în volum şi palparea fecaloamelor. Ulterior, copiii cu o evoluţie ocultă a maladiei Hirschsprung prezentau semne de intoxicare endogenă, retardare fizică, asocierea trăsăturilor distincte neurozei şi stării depresive.

Referindu-ne la copiii cu malformaţi congenitale dimensionale, de coaliscenţă, rotaţie, fixare şi combinate de colon, în 87,6% din cazuri am constatat un debut clinic ocult al bolii. Adresarea după asistenţă medicală avea loc la vârsta şcolară, odată cu intetirea constipaţiei, durerilor abdominale şi intoxicaţiei. Copiii deveneau fizic şi moral epuizaţi, fapt ce alarma părinţii. La prima vederea, copiii din lotul respectiv nu prezentau semne majore de intoxicare, dezechilibru hidro-salin, modificări exprimate din partea abdomenului, facând eforturi excesive la defecare şi manifestând fecalare.

Când patologia în cauză a SCC la copil era determinată de o nozologie somatică, tabloul clinic general observat de noi era completat cu specificul patologiei în cauză. La 89,5% din copiii cronic constipaţi, patologia în cauză a cărora era o afecţiune somatică, am stabilit că în primii ani de viaţă aceşti copii aveau o evacuare intestinală zilnică, scaunul fiind cantitativ şi calitativ relativ moale şi fără dureri. Pe măsura avansării patologiei somatice, colostaza cronică se intensifica, necesitind aplicarea clismei, laxativelor şi altor remedii pentru asigurarea evacuaţiei. Deoarece aceste suferinţe erau precedate de anumite afecţiuni de ordin general, apărea suspecţia că colostaza cronică se datora anume acestor patologii.

În cadrul studiului manifestărilor clinice generale al SCC la copii şi valorii lor informativ diagnostice, constatăm că indiferent de originea etiopatogenică a bolii ea se manifesta cu regularitate printr-un scaun dur,

iregulat şi rar, asigurat prin eforturi excesive la defecare, aplicarea clismei şi administrarea medicamentelor. Pe măsură ce boala progresa se asocia atonia muşchilor abdominali, balonarea, durerile abdominale, formarea fecaloamelor. Ulterior se asociau semnele de intoxicare endogenă, dereglările hidro-saline, simptomele somatice variate, inclusiv, tulburări neuro-vegetative şi somato-psihice, care în unele cazuri dominau tabloul clinic într-o aşa măsură, încât era foarte greu de recunoscut patologia primară mascată. Desigur, în astfel de situaţii, noi nu reuşeam să stabilim patologia în cauză fără un studiu special. În baza datelor clinice generale noi ne-am mărginit doar la delimitarea orientativă a grupelor de patologii (chirurgicale, somatice, metabolico-alimentare) şi sistemelor de boli (neurologice, psihoemoţionale, digestive, endocrine etc.) la care aparţineau nozologiile în cauză ce provocau SCC. Subâmpărţirea prealabilă, în baza datelor clinice generale, a patologiilor ce determinau SCC prezintă un interes deosebit pentru examenul clinico-paraclinic ulterior, deoarece parţial clarifică direcţia şi metodele studiului individual adaptat.

Este cunoscut faptul că, toate situaţiile de stres cronic determină modificări ale funcţiei hipotalamusului, care imediat pune în mişcare mecanismele de protecţie biologică a sistemului simpato-adrenergic şi neuropeptidic de-a lungul tuturor căilor motorii viscerale, transmiţând în acelaşi timp semnale către cortexul cerebral. Ca urmare se produc modificări funcţionale somato-psihice, psihosomatice şi neurovegetative periferice sau chiar centrale, autonome de organ sau de sistem, care sunt emoţional percepute şi recunoscute de individ.

Studiul respectiv îşi propune să analizeze în ce măsură SCC cauzată de malformaţii colorectoanale şi perineale modifică activitatea SNC şi cum aceasta se reflectă asupra funcţiei viscerelor. Semnele clinice a disfuncţiilor somato-psihice, psihosomatice şi neurovegetative au fost urmărite paralel cu cele ale SCC. Conştientizarea acestor interrelaţii ar putea fi importante pentru elaborarea unui concept raţional despre mecanismele etiopatogenice şi structurarea etapelor tratamentului medico-chirurgical al SCC la copil. În linii generale informaţia despre alterarea SNC în patologia de tranzit şi evacuare intestinală a fost prezentată de noi în publicaţiile precedente. Aici ne vom referi doar la grupa de copii cu malformaţii colorectoanale şi perineale care după indicaţii obiectiv argumentate au necesitat tratament chirurgical. Interesul deosebit faţă de informaţia respectivă este determinat de riscul ridicat pe care-l prezintă complicaţiile somatopsihice, psihosomatice şi neurovegetative pentru efectuarea operaţiei şi rezultatele funcţionale postoperatorii.

Investigaţiile pe un lot de 489 copii operaţi pentru malformaţii colorectoanale şi perineale asociate cu SCC, denotă că pe lângă patologia de bază, ei toţi erau deţinători ale unei sau mai multe suferinţi somatopsihice, psihosomatice şi neurovegetative.

Am constatat că, gravitatea, caracterul expresivităţii, structura şi frecvenţa disfuncţiilor evaluate erau în funcţie directă de patologia în cauză, stadia clinico-evolutivă a bolii, vârsta pacientului şi gradul manifestării situaţiei de stres.

Din figura 10, rezultă că la copiii cu malformaţii colorectoanale şi perineale, printre simptomele somatopsihice predomină tulburările de somn (94,7%), acuzele la senzaţii de durere (92,2%), neliniştea interioară (79,5%), fatigabilitatea mentală (64,4%) şi reacţia psihopatologică la excitanţi adecvaţi (56,8%). Celelalte modificări somaticopsihice, deşi se întâlneau mai rar, desemnau un conflict intern de criză, având un grad de suferinţă mai avansat. Aceşti pacienţi, în marea majoritate a cazurilor (89,5%) erau copii cu forme decompensate şi subcompensate de colostază cronică, cu semne de intoxicaţie fecaloidă majoră, la care asigurarea evacuării intestinale necesita clisme repetate cu volum majorat de lichid. Gravitatea afecţiunilor somatopsihice depindea şi de gradul conştientizării de către copil a faptului că este afectat de o maladie gravă. De regulă, aceştia erau copiii de vârstă şcolară (7-14 ani) şi adolescenţii (15-18 ani). Copiii respectivi prezentau un spectru larg şi schimbător de suferinţi somatopsihice, fapt ce-i făcea să consulte în repetate rânduri psihoneurologul. În neputinţa de a soluţiona problema prin mijloace terapeutice, în marea majoritate psihoneurologii apelau la consultul chirurgului, care şi diagnostica afecţiunile organice de colon pe fondalul cărora au survenit stresul cronic cu dereglările neurovegetative, somatopsihice şi psihosomatice respective. Acest contingent de copii erau problematici în privinţa rezolvării chirurgicale, deoarece prezentau o fobie majoră faţă de operaţie şi neîncredere în rezultatul ei pozitiv. Copiii de vîrstă fragedă (până la 7 ani) suportau mai uşor aceste manipulaţii diagnostico-curative, deoarece reacţia lor psihică la acţiunile medicului era adecvată situaţiei, mai uşor controlată şi dirijată de personal.

Tulburările psihosomatice depistate de noi în procesul examinării copiilor din această grupă sunt prezentate diagramic în figura 11.

După cum rezultă din figura 11, răspunsul somatic secundar la reacţia psihică patologic modificată în SCC generat de malformaţii colorectoanale şi perineale a fost grupate în funcţie de sistemul afectat în următoarele grupe de afecţiuni: cardiovasculare (71,5%); gastrointestinale (84,2%); respiratorii (59,1%); urogenitale (25,8%), locomotorii (19,8%); alte tulburări psihosomatice (10,4%).

De regulă aceste grupe întruneau diferite semne clinice care consemnau afectarea neurotică a organismului pentru care era caracteristic lipsa semnificaţiei specifice şi lipsa leziunilor organice de ţesut. Fiind nişte mecanisme regresive de apărare la agresia internă cronică, modificările psihosomatice de organ, iniţial rămâneau anonime, manifestându-se pe măsura evaluării procesului. Din punct de vedere a pregătirii preoperatorii şi a asigurării actului anesteziologic, depistarea lor mărea siguranţa operaţiei şi eficienţa rezultatelor funcţionale postoperator.

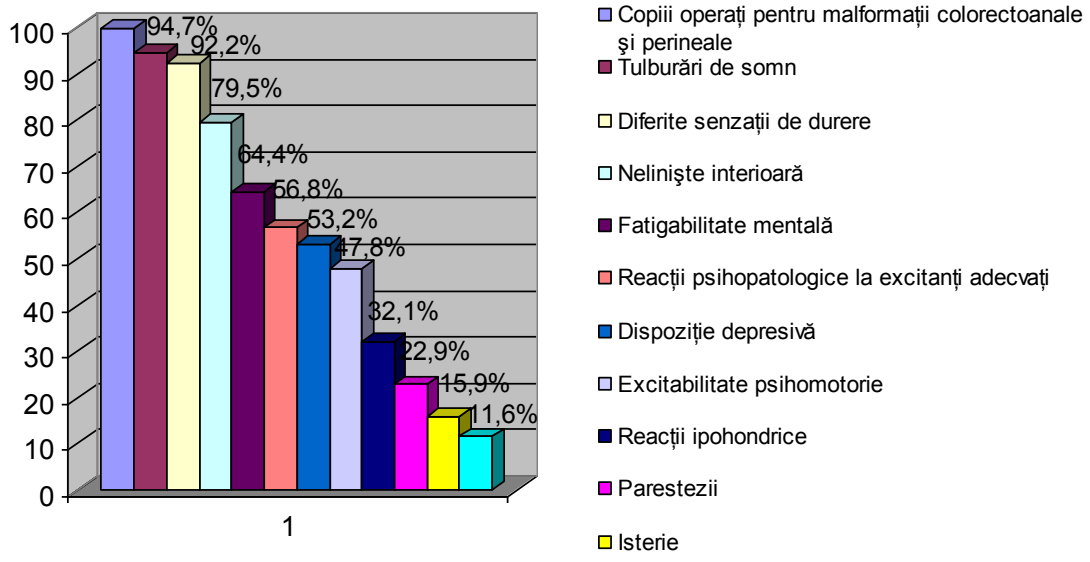

Fig. 10. Manifestări somatopsihice în formele organice de SCC la copil.

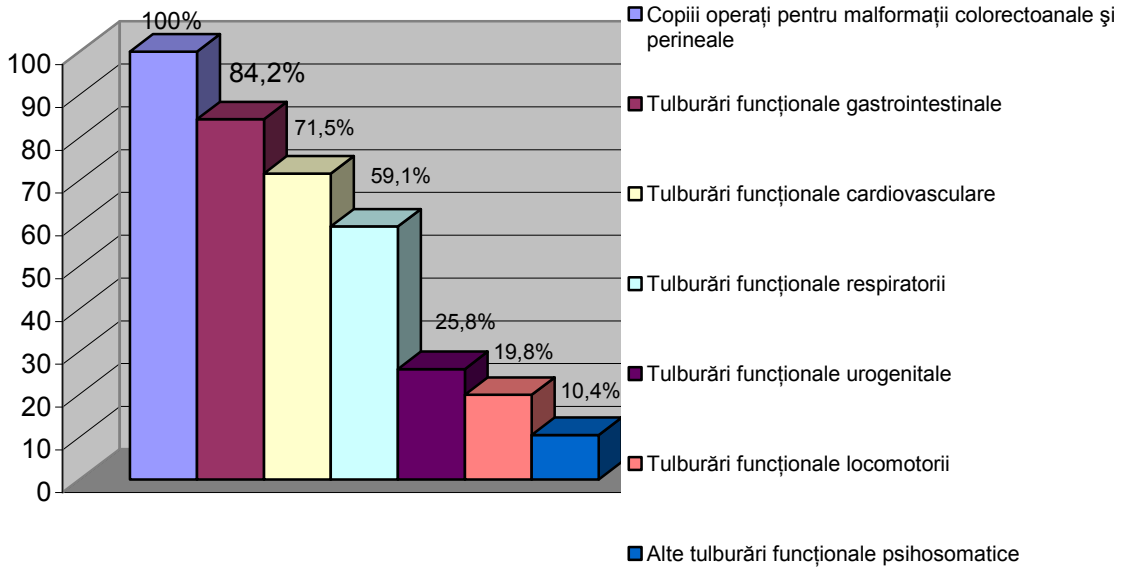

Fig.11. Simptomele psihosomatice în formele organice de SCC la copil.

Deci, din această poziţie important este aprecierea preoperatorie corectă a profilului personalităţii şi în limitele posibilităţilor modularea lui pentru al apropia de cel al pacienţilor sănătoşi din punct de vedere emoţional. Reieşind din acest studiu, doar 14,6% din copiii operaţi pentru malformaţii colorectoanale şi periniale aveau preoperator un profil al personalităţii relativ sănătos. Pe când ceilalţi prezentau: neuroză de caracter comportomental; deprimaţie psihoemoţională; reţinere anxioasă; pasivitate etc.

Studiul particularităţilor reacţiei neurovegetative indica la: disbalanţa în activitatea SNV (78,5%) cu prevalarea tonusului simpatic (49,3%) şi parasimpatic (29,2%). În antecedente la 57,6% din cei examinaţi a fost depistată microsimptomatică neurologică organică şi funcţională reziduală. Modificări neurologice funcţionale izolate şi complexe au fost depistate în 32,8% din cazuri (fig.12).

Rezumând datele clinice ale acestui studiu constatăm că, SCC la copii, cauzat de malformaţii colorectoanale şi periniale condiţionează numeroase tulburări disfuncţionale care frecvent se asociază cu modificări psihosomatice şi neurovegetative. Acţiunea lor concomitentă subminează asigurarea anesteziologică şi reanimatologică a intervenţiei chirurgicale, negativ influienţând rezultatele funcţionale a operaţiei.

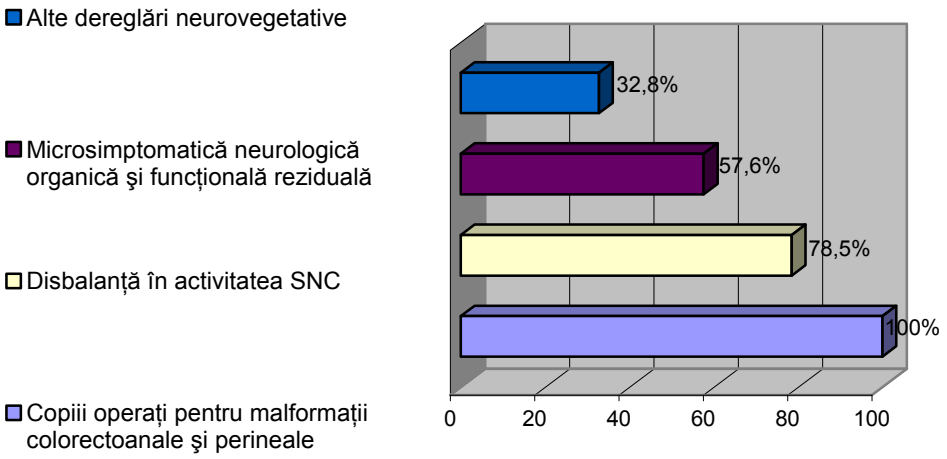

Fig.12. Modificările neurovegetative depistate în formele organice de SCC la copil.

De o valoare informativ diagnostică deosebită sunt semnele clinice limitrofe obţinute la inspecţia fizică simplă a copiilor care s-au adresat în clinică pentru SCC. In fig.13 sunt elucidate semnele loco-regionale caracteristice pentru această patologie. Deoarece simptomele menţionate în diagramă au fost depistate la toate formele (organice şi funcţionale) de colostază cronică, valoarea lor informativă în descifrarea cauzală a SCC este redusă. De aceea pentru a evita omiterea patologiilor organice care ar putea sta la baza colostazei cronice, important era evaluarea atentă a semnelor caracteristice pentru patologiile suspectate.

S-a constatat că distensia abdominală, timpanismul, vizualizarea peristaltismului cadrului colic şi palparea fecalomului sunt concomitenţe morbide care coexistă mai frecvent la copiii care suferă de maladia Hirschsprung, disganglionoză neuronală intestinală şi alte forme decompensate de colostază cronică.

Menţionăm că pentru anomaliile dimensionale, de coaliscenţă şi combinate de colon mai sugerative au fost durerile abdominale, palparea sigmoidului spasmat şi simptomatica pseudoobstrucţiei intestinale. O valoare majoră a prezentat rezultatele studiului obţinute la explorarea regiunii perineale, canalului anal şi ampulei rectale, care ne-a pus la dispoziţie date de o importanţă majoră în plan diferenţial diagnostic (fig.14).

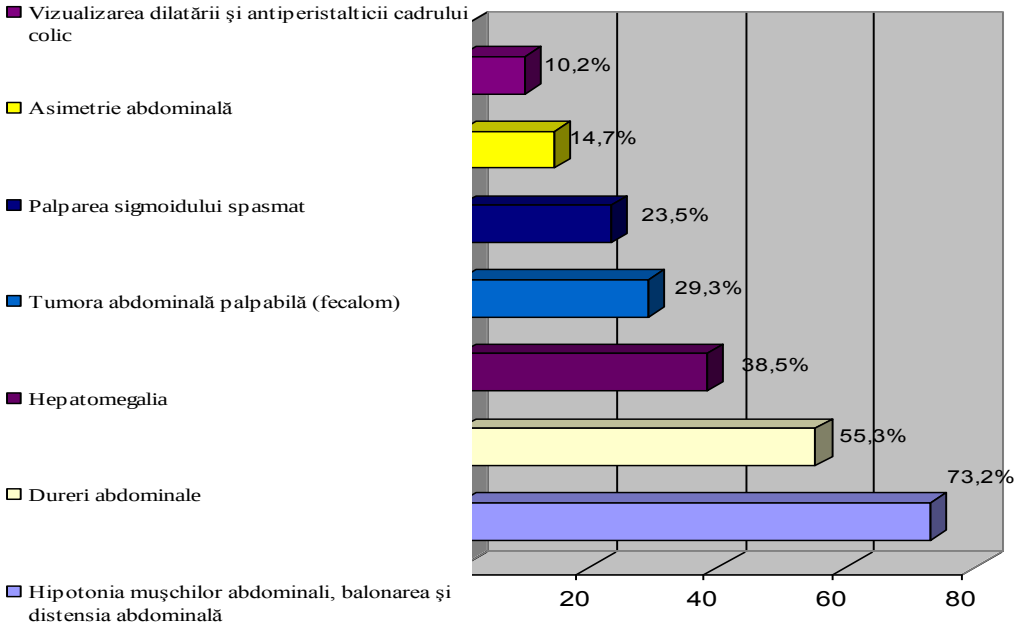

Fig.13. Incidenţa şi structura manifestărilor clinice limitrofe în SCC la copil.

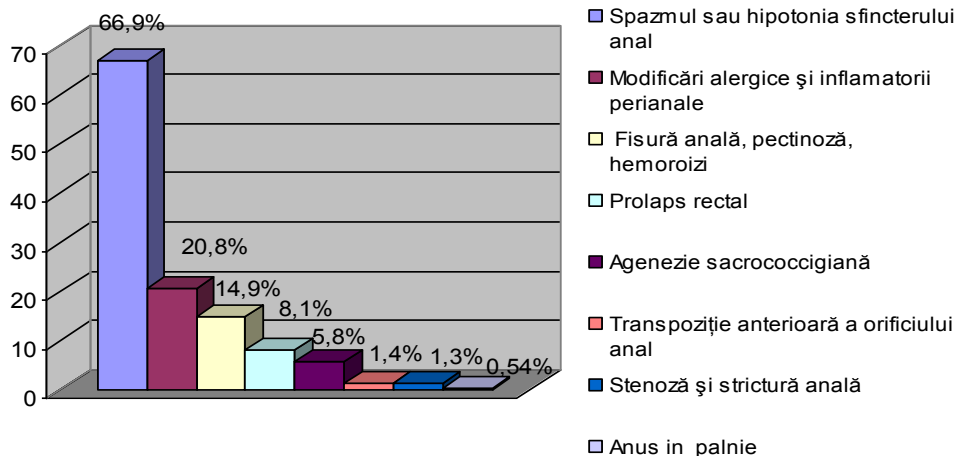

Fig.14. Modificările patologice depistate la examenul regiunii perineale, canalului anal şi ampulei rectale.

Ţinem să menţionăm că majoritatea din simptomele enumărate aveau un caracter secundar ca efect al constipaţiei severe, scurgerilor patologice, pruritei anale, eforturilor excesive în timpul defecaţiei, scaunului dur şi prin urmare interpretarea lor clinică a fost făcută cu mare precauţie. Modificările perineale depistate provocau pacienţilor discomfort psihoemoţional, făcându-i să ascundă fecalarea, prurita anală şi chiar constipaţia. Modificările locale ca: criptita, inflamaţia perianală, dermatita şi congestia reactivă a pielii, au fost de regulă, rezultate ale abuzului utilizării intrarectale a supozitoarelor, excitanţilor chimici sau mecanici pentru stimularea defecaţiei şi de aceea nu puteau fi consideraţi factori cauzali ai SCC.

Un rol decisiv în descifrarea cauzală a unor forme de colostază cronică a fost verificarea poziţiei anatomice a orificiului anal în baza aprecierii valorii indicelui poziţiei anale (IPA), care prezintă raportul distanţei dintre comisura posterioară a vaginului (CPV) la fetiţe sau baza scrotului (BS) la băieţi până la orificiul anal (OA) către distanţa de la aceleaşi puncte fixe până la vârful coccisului (VC). Micşorarea IPA indică la ectopia anterioară a orificiului anal. Noi am examinat acest indice în toate cazurile când era clinic suspectată ectopia anterioară a orificiului anal. Rezultatele acestui studiu sunt prezentate în tabelul 1.

Tabelul 1

Indicele poziţiei anale la copiii cu ectopie anterioară a orificiului anal.

Loturile analizate de copii	Băieţi n=13			Fetiţe n=17		
	BS-OA (cm)	BS-VC (cm)	IPA	CPV-OA (cm)	CVP-VC (cm)	IPA
Ectopie anterioară OA n=30 P_1	1,17±0,09	4,45±0,06	0,24±0,02	1,03±0,07	4,97±0,04	0,2±0,01
Martori n=10 P_2	2,1±0,07	4,56±0,08	0,46±0,008	1,82±0,03	5,1±0,06	0,34±0,003
P_{1-2}	<0,001	>0,05	<0,001	<0,001	>0,05	<0,001

Din tabelul 1 rezultă că în ectopia anterioară a orificiului anal, IPA atât la fetiţe cât şi la băieţei, este substanţial micşorat (p<0,001) faţă de martori. În aceste cazuri inspecţia vizuală a regiunii perineale a arătat că topografic anusul se află anterior de linia convenţională bitubirozitară, ceea ce se manifestă şi prin micşorarea distanţelor BS-OA (p<0,001) şi CPV-OA (p<0,001). Gradul ectopiei varia de la o formă uşoară până la una avansată. Gradurile I şi II erau mai dificile de diferenţiat, necesitând aprecierea obligatorie a IPA, pe când gradul III şi IV aveau o expresie bine vizualizată, anusul fiind localizat la fetiţe comisural sau vestibular. Anume în aceste cazuri era important de a diferenţia orificiul anal anterior ectopiat de atrezia anală cu fistulă perineală sau vestibulară şi obstrucţiile infrarectale organice de altă geneză. În acest plan informativă este dilatometria anală (tabelul 2).

Din tabelul 2 rezultă că în ectopia anală dimensiunile orificiului anal depăşeau 30mm şi practic nu diferă de cele al copiilor sănătoşi (P>0,05). Spre deosebire de ectopia anterioară în obstrucţia infrarectală organică dimensiunele orificiului anal erau micşorate (P<0,001), stenoza anală prezentând un inel localizat la nivelul liniei pectinea. Atunci când procesul de stenozare organică se răspândea şi asupra rectului perineal delatometria evidenţia o fibroză difuză pe tot traiectul canalului anal.

În dependență de extinderea acestor îngustări a fost stabilită diagnoza de stenoză anală, stenoză rectală sau recto-anală, strictură anală sau rectală, anus în pâlnie.

Tabelul 2

Indicii dilatometriei anale la copiii cu obstrucție organică infrarectală

Loturile analizate	n	P	Indicii dimensionali al orificiului anal (mm)
Obstrucție infrarectală organică	29	P_1	19,5±1,2
Ectopie anterioară al orificiului anal	12	P_2	31,5±1,5
Martori	10	P_3	30,5±0,5
Autenticitate	P_{1-2}		< 0,001
	P_{1-3}		< 0,001
	P_{2-3}		> 0,05

Pentru ultimul, în afară de îngustarea inelară a fost caracteristic deschiderea canalului anal în formă de pâlnie cu vârful spre linia pectinea. Aceste examinări erau folositoare şi pentru verificarea gradului stenozei anorectale secundare, asociate ca complicații ale intervenției chirurgicale pe regiunea perineală.

O formă deosebită din punct de vedere diagnostico-curativ este anusul acoperit care a fost depistat de noi în 2,2% din copiii cu afecțiuni organice infrarectale. Pentru această patologie era caracteristic prezența rudimentului membranei anale care parțial acoperea partea posterioară a orificiului anal. În aceste cazuri delatometria punea în evidență dimensiuni normale ale orificiului şi canalului anal, însă la sondarea acestora cu ridicarea perineului se evidenția rudimentul membranei care în timpul defecației împiedica evacuarea liberă condiționând constipația obstructivă.

Recurgând la examenul perineal în procesul când copilul imita actul de defecație noi am reuşit să depistăm la 8,1% din copii cu anomalii dimensionale de colon prolapsul rectal.

În procesul contracției şi relaxării voluntare la comandă, în 66,9% din cazuri a fost depistată hipotonia şi hipertonia sfincterului anal extern, semnificația diagnostică a căreia prezenta interes în diferențierea formelor organice şi funcționale de obstrucție infrarectală.

În concluzie, menționăm că nici una din explorările clinice generale şi locale nu este în măsură să aprecieze factorul cauzal al SCC la copil, de aceea, toți pacienții şi părinții trebuie sa fie preveniți asupra unui eventual examen paraclinic multimodal care ar permite stabilirea nozologiei de bază ce a asociat SCC. Atitudinea diagnostică pe care o recomandăm în baza examenului respectiv este prezentată schematic în fig.15.

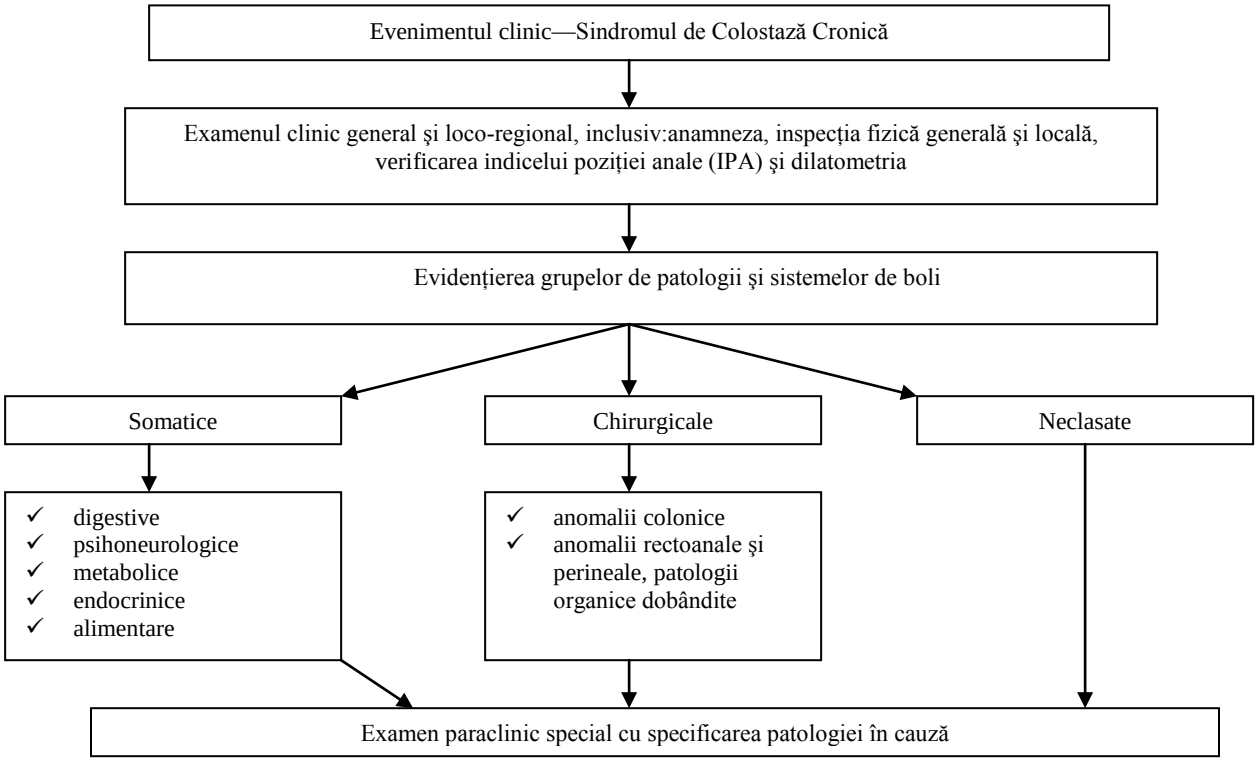

Fig.15. Algoritmul examenului clinic general şi locoregional în SCC la copil.

Astfel, examinările clinice scot în evidență doar unele semne ale bolii, validitatea informativ-diagnostică ale cărora permit să suspectăm o patologie sau alta şi să efectuăm o sistematizare preventivă a grupelor şi sistemelor de boli care condiționau SCC, să direcționăm examenul paraclinic ulterior. În baza acestui examen, am reuşit, doar în 22,7% din cazuri, să suspectăm cu probabilitate patologia în cauză a SCC, dintre aceştea, în 6,8% - pacienții se considerau purtători de afecțiuni cu caracter malformativ organic şi în 15,9% - de patologii somatice. La 77,3% din copiii luați în studiu, examenul clinic general şi local nu ne-a permis decît direcționarea examenului paraclinic cu implicarea metodelor speciale de diagnostic paraclinic.

BIBLIOGRAFIE

1. Bertozzi M., Farinelli E. et al The role of paediatric surgeon in the treatment of functional constipation in children Digestive and Liver Disease. October 2006, Vol. 38, Issue 10, Page A119
2. Bharucha Adil E., Waldman S. A. Taking a lesson from microbial diarrheagenesis in the management of chronic constipation. Gastroenterology March 2010, Vol. 138, Issue 3, Pages 813-817
3. Błachut K., Bednarz W., Paradowski L. Surgical treatment of constipation. Rocz Akad Med Bialymst, January 2004 Vol. 49, Pages 47-52
4. Candy D.C.A., Edwards D. The management of chronic constipation. Current Paediatrics, Aril 2003, Vol. 13, Issue 2, Pages 101-106
5. Christison-Lagay Emily, Rodriguez L, Kurtz M. Et al. Antegrade colonic enemas and intestinal diversion are highly effective in the management of children with intractable constipation. Journal of Pediatric Surgery January 2010 Vol. 45, Issue 1, Pages 213-219
6. David C.A. Management of the child with difficult constipation. Paediatrics and Child Health November 2009 Vol. 19, Issue 11, Pages 529-531
7. Diamanti Antonella, Bracci Fiammetta et al. Incidence, clinical presentation, and management of constipation in a pediatric ED. American Journal of Emergency Medicine, February 2010, Vol. 28, Issue 2, Pages 189-194
8. Gillespie Mairi, Price Katherine The management of chronic constipation. Paediatrics and Child Health, October 2008, Vol. 18, Issue 10, Pages 435-440
9. Golden W. E., Hopkins R. H. Constipation. Internal Medicine News, March 2001, Vol. 34, Issue 5, Page 13
10. Goodman Margaret, Low J., Wilkinson Susie Constipation management in palliative care: a survey of practices in the United kingdom. J Pain Symptom Manage, March 2005 Vol. 29, Issue 3, Pages 238-44
11. Hait Elizabeth, Hait Liz, Bousvaros A. et al. Pediatric inflammatory bowel disease: what children can teach adults. Inflamm Bowel Dis June 2005, Vol. 11, Issue 6, Pages 519-27
12. Johnson Kate Constipation devastating for child and parents. Family Practice News. May 2004, Vol. 34, Issue 9, Page 81
13. Johnson Kate Take childhood constipation more seriously. Pediatric News February 2004, Vol. 38, Issue 2, Page 45
14. Michael A Kamm Constipation. Medicine, February 2003, Vol. 31, Issue 2, Pages 52-55
15. Nassar A., Queiroz da Silva Fernanda, de Cleva R. Constipation in intensive care unit: Incidence and risk factors. Journal of Critical Care, December 2009, Vol. 24, Issue 4, Pages 630.e9-630.e12
16. Omotosho Tola, Rogers Rebecca Evaluation and treatment of anal incontinence, constipation, and defecatory dysfunction. Obstetrics and Gynecology Clinics September 2009 Vol. 36, Issue 3, Pages 673-697
17. Phillips Cheryl, Polakoff D. et al. Assessment of constipation management in long-term care patients.Journal of the American Medical Directors Association, July 2001, Vol. 2, Issue 4, Pages 149-154
18. Poenaru D., Roblin N., Bird Mary et al The pediatric bowel management clinic: Initial results of a multidisciplinary approach to functional constipation in children. Journal of Pediatric Surgery June 1997, Vol. 32, Issue 6, Pages 843-848
19. Tack J., Müller–Lissner S. Treatment of chronic constipation: current pharmacologic approaches and future directions. Clinical Gastroenterology and Hepatology May 2009 Vol. 7, Issue 5, Pages 502-508
20. Wald A. Constipation in the primary care setting: current concepts and misconceptions. The American Journal of Medicine, September 2006, Vol. 119, Issue 9, Pages 736-739.

Gudumac Eva, Jalbă A.

PARTICULARITĂȚI ETIOPATOGENETICE, CLINICE ŞI DIAGNOSTICE ALE ECHINOCOCOZEI CHISTICE UMANE. REVISTA LITERATURII

USMF „Nicolae Testemițanu”
Catedra chirurgie, ortopedie şi anesteziologie pediatrică
Şef catedră – Academician al A.Ş,M., dr.hab.în med., prof. univ., Om emerit – Eva Gudumac

Summary

ETIOPATHOGENETIC, CLINICAL AND DIAGNOSTIC PECULIARITIES OF HUMAN ECHINOCOCCOSIS. REVIEW.

The article represents an analysis of literature data as far as the problem of etiology, pathogenesis, clinical manifestations and diagnosis of human echinococcosis is concerned. On the base of fundamental and recent scientific works the author describes the state of the art in this field and points upon the major controversies regarding the basic aspects of biologic structure and vital cycle of *Echinococcus*, epidemiological characteristics, parasite – host relationships, as well as the clinical picture and diagnostic options in humans with cystic echinococcosis. In conclusion the author considers that the problem of human echinococcosis, especially in сршдвкут, remains a big challenge for specialists involved in with great social and economical impact, the arguments which justify new scientific investigations in this field.

Резюме

ЭТИОПАТОГЕНЕТИЧЕСКИЕ, КЛИНИЧЕСКИЕ И ДИАГНОСТИЧЕСКИЕ ОСОБЕННОСТИ ЭХИНОКОККОЗА. ОБЗОР ЛИТЕРАТУРЫ

В работе представлен анализ данных современной литературы касающихся проблемы этиологии, патогенеза, кинической картины и диагностики эхинококкоза. На основе изученных фундаментальных и современных научных разработок автор освящает наиболее спорные вопросы, связанные с основными аспектами биологической структуры, жизненного цикла *Echinococcus*, эпидемиологическими показателями, отношениями хозяин – паразит, а также с клинической картиной и диагностическими возможностями при кистозном гидатидозе. В заключении автор констатирует, что проблема эхинококкоза человека, в особенности у детей, остаётся нерешённой для специалистов в данной области и связана с большими экономическими и социальными потерями. Эти аргументы оправдывают необходимость проведения новых научных изысканий в данной области.

1.1. Actualități în etiopatogeneza echinococozei umane. Echinococoza umană, datorită potențialului său clinico-evolutiv şi impactului medico-social şi economic considerabil, reprezintă un subiect de dezbatere continuă între specialiştii chirurgi, parazitologi şi epidemiologi. În pofida realizărilor importante înregistrate în ultimul timp în chirurgie, terapie intensivă, farmacologie şi parazitologie, echinococoza umană deține încă un loc important în structura morbidității şi mortalității în serviciile chirurgicale. Studii ecografice ale populației cu risc de infestare au demonstrat o prevalență a echinococozei chistice care depăşea cu mult nivelul aşteptat în regiunile endemice pentru această maladie [1, 2, 12, 16, 19, 33, 44, 49, 51, 55, 57, 64].

Echinococoza umană reprezintă o parazitoză cunoscută din vremuri străvechi. În secolul IV i.e.n. Hippocrate a raportat un caz de ruptură traumatică a unei formațiuni tumorale pline cu lichid în cavitatea abdominală, observând astfel de formațiuni şi la examinarea post-mortem a bovinelor şi porcinilor [17].

Cu toate că nu se numără printre cele mai frecvente parazitoze, echinococoza umană a fost şi continuă să fie discutată în numeroase lucrări ştiințifice, interesul fiind determinat de costul major al tratamentului şi măsurilor de prevenție. După datele unor autori echinococoza chistică reprezintă peste 95% din toate cazurile de echinococoză umană şi poate atinge o incidență de peste 50 la 100000 de populație şi o prevalență de peste 5-10% in ariile endemice pentru această maladie [64]. În Tunisia, regiune endemică pentru echinococoză, studiul bazat pe screening-ul ecografic a ovinelor în trei districte a pus în evidență o prevalență de peste 40% a hidatidozei chistice, evident şi morbiditatea prin echinococoză umană fiind înaltă [24].

Echinococoza reprezintă o zoonoză cauzată de forma adultă sau larvală (metacestodă) a cestodelor din genul *Echinococcus* din familia *Taeniidae*. La etapele precoce de studiere a parazitului în anii 60-70 ai secolului XX genul *Echinococcus* includea patru specii şi anume *Echinococcus granulosus, E. multilocularis, E. oligarthrus şi E. vogeli.* Succesele recente în genetică şi epidemiologia moleculară impun dovezi tot mai pregnante în ce priveşte variabilitatea interspecifică şi intraspecifică marcată a helmintului ceea ce a invocat necesitatea revizuirii taxonomiei şi filogenezei genului *Echinococcus*. Clasificarea actuală a tulpinilor şi genotipurilor cunoscute ale genului *Echinococcus* este prezentată în tabelul 1.1.1 [55].

În condiții naturale paraziții perpetuează ciclul său vital în carnivore, care le servesc drept gazde definitive cu dezvoltarea formelor adulte, reproducătoare ale paraziților şi în gazde intermediare, în care se dezvoltă formele metacestodice după infectare perorală cu ouăle paraziților. Accidental în calitate de gazdă intermediară poate apărea omul sau unele animale care nu influențează ciclul vital al parazitului (aşa numitele gazde accidentale sau aberante) [1, 2, 44, 56].

Tabelul 1.1.1

Taxonomia genului *Echinococcus**

Specia	Tulpina / genotipul	Gazde intermediare cunoscute	Gazde definitive cunoscute
Echinococcus granulosus	Ovină/G1	Ovine (bovine, procine, cămile, macropodele)	Câine, vulpe, dingo, şacal şi hiena
	Ovină de Tasmania/G2	Ovine (bovine ?**)	Câine, vulpe
	De bizoni/G3	Bizoni (bovine ?)	Câne, vulpe ?
	De cămile/G4	Cămile (ovine ?)	Câine
	Porcină/G7	Porcine	Câine
	De cervide/G8 & G10	Cervide	Lup, câine
	?/G9		
	De lei/G10	Zebre, mistreţi, bizoni, antilope, girafe ?, hipopotami	Leu
Echinococcus equinus	Cai/G4	Cai şi alte equine	Câine
Echinococcus ortleppi	Bovină	Bovine	Câine
Echinococcus multilocularis	Variabilitate izolată mică	Rozătoare, porci domestici şi sălbatici, câine, maimuţă	Vulpe, câine, pisică, lup, raton
Echinococcus shiquicus	?	Iepure şi ?	Vulpe de Tiibet şi ?
Echinococcus vogeli	Nu au fost raportate	Rozătoare	Câine de tufiş (*Speothos venaticus*)
Echinococcus oligarthrus	Nu au fost raportate	Rozătoare	Feline sălbatice

* după Thompson et al. (1995), Thompson & McManus (2001), McManus & Thompson (2003), Jenkins et al. (2005).
** nu este demonstrat.

La general genul *Echinococcus* posedă un set de caracteristici particulare care îl face deosebit de majoritatea genurilor din familia *Taenia*. Forma adultă a viermelui este de 5-7 mm în lungime cu nu mai mult de 6 segmente în componenţă, pe când alte specii de *Taenia* pot atinge câţiva metri în lungime ce consta din câteva mii de segmente. Ca şi restul viermilor plaţi Echinococul nu posedă tub digestiv şi schimbul de substanţe are loc prin stratul scintiţial extern al parazitului – tegument. Segmentul cefalic al formei adulte de Echinococ este format dintr-un organ special de aderare la mucoasa intestinală - scolexul, înarmat cu patru rozete musculare şi două rânduri de cârlige. Corpul viermelui - strobila constă din 2-6 unităţi reproductive – proglotide. Viermele adult este hermafrodit, ductul reproductiv deschizându-se printr-un orificiu genital comun, poziţia căruia este în funcţie de specie sau variantă [1, 16, 55].

Ouăle Echinococului sunt de formă ovală de 30-40 µm în diametru şi conţin un embrion hexacant (oncosferă – primul stadiu larval) înconjurat de mai multe membrane, cea mai însemnată fiind embrioforul ceratinizat care îi oferă ouălor un aspect striat. De menţionat că ouăle de Echinococ morfologic sunt identice cu cele ale altor viermi plaţi din familia *Taenia* [1, 16, 56].

Metacestodele (stadiul larval doi) *E. granulosus* reprezintă formaţiuni chistice, de obicei uniloculare, dar cu multiple septuri, cu peretele format din două straturi – unul intern germinativ, susţinut de un strat extern dur-elastic, acelular de diferită grosime (membrana chitinica), aceste două membrane fiind înconjurate de un strat fibros adventiţial, produs de organismul gazdei. Creşterea formaţiunii are loc prin expansiune concentrică. Proliferarea asexuată a stratului germinativ cu formarea capsulelor germinative din care se dezvoltă protosclecşii are loc în exclusivitate în interiorul chistului. Structura şi dezvoltarea metacestodelor diferă între speciile de *Echinococcus* [44, 56].

Pentru finalizarea ciclului vital speciile de *Echinococ*cus necesită două gazde mamifere. Proglotidele gravide sau ouăle libere sunt eliminate cu fecalele în mediul înconjurător de către gazda definitivă carnivoră. Fiind ingerate de către gazda intermediară din ouă se dezvoltă metacestodele şi protoscolecşii. Ciclul vital se încheie în cazul în care gazda intermediară devine prada celei definitive [55].

În mediul înconjurător ouăle de echinococ sunt extrem de rezistente şi îşi pot păstra infectivitatea pe parcursul a mai multe luni, iar într-un mediu umed cu limitele de temperatură cuprinse între +4 °C - +15 °C – până la un an. Autorii unui studiu recent pe materialul colectat de la animale au demonstrat că protoscolecşii la o anumită umiditate relativă (UR) îşi menţin viabilitatea până la 3 zile la – 10 °C (UR – 50%), 36 de zile la 0 °C (UR – 60%), 28 de zile la + 10 °C (UR – 65%), 12 zile la 20 °C (UR – 70%), 4 zile la + 30 °C (UR – 75%) şi 3 zile la 40 °C (UR – 80%) [15].

De menţionat, că ouăle de Echinococ sunt susceptibile la uscare. În cazul unei umidităţi relative de 25% ouăle de *E. granulosus* sunt inactivate în 4 zile iar de 0% - între-o zi. Încălzirea până la 60 °C – 80 °C ucide ouăle de *E. granulosus* în mai puţin de 5 minute. Pe de altă parte

ouăle de *E. granulosus* pot supraviețui și la temperaturi joase.

Gazdele intermediare, reprezentate printr-un șir larg de mamifere, se infestează prin ingerarea ouălor. Sub acțiunea sucului gastric și fermenților intestinali oncosfera se eliberează de embrioforul cheratinizat (bila servind drept factor de activare), penetrează peretele intestinal cu ajutorul cârligelor și, posibil, a secrețiilor proteolitice. Prin circuitul sangvin sau limfatic oncosferele sunt transportate în ficat, unde o parte din ele sunt reținute, altele sunt vehiculate în plămâni și doar puține din ele pot ajunge în alte organe – rinichi, splină, creier, mușchi etc. Mamiferele (inclusiv omul) în care se dezvoltă stadiul larval doi de dezvoltare al speciilor de *Echinococcus* (metacestoda) reprezintă gazde intermediare. Din punct de vedere epidemiologic este oportună diferențierea între „gazde intermediare", care joacă un rol în perpetuarea ciclului vital al parazitului și „gazde accidentale sau aberante", care reprezintă o cale oarbă pentru parazit deoarece nu sunt implicate nemijlocit transmiterea bolii. Cu rare excepții omul face parte din „gazde aberante" [16, 55].

Specia de *E. granulosus* are o specificitate joasă față de gazdele intermediare, care pot fi reprezentate de un șir de mamifere cum sunt bovinele, primatele, leporidele (în special iepurii), marsupialele macropode etc. În condiții naturale parazitul circulă între canidele și copitatele sălbatice (deși ca gazdă definitivă în Africa a fost raportat leul – unica felină implicată în transmiterea *E. granulosus*). Ciclul vital domestic, care include câinii și ovinele sau bovinele, este din punct de vedere epidemiologic cel mai important pentru om. Studiu epidemiologic al hidatidozei chistice umane efectuat de Barnes et al (2007) a demonstrat că în rezultatul introducerii recente în Australia a *Echinococcus granulosus*, vehiculat cu animalele domestice, a apărut un ciclu vital nou silvic, care poate afecta relațiile pradă – prădător și servi drept sursă de infestare a omului cu acest parazit, anterior inexistent pe continent, ceea ce va avea un impact semnificativ asupra eforturilor de limitare a morbidității prin hidatidoză umană, dat fiind faptul că numeroase specii de mamifere marsupiale pot fi potențialele gazde definitive și intermediare pentru această cestodă [5]. Stabilirea în Australia a ciclului vital dingo – cangur menține stabil transmiterea naturală a parazitului, fiind drept sursă rezervor de infecție pentru ovine și bovine, ceea ce efectiv compromite strategiile de control al parazitozei, tradițional orientate spre întreruperea ciclului vital domestic câine – ovine [23].

De menționat, că variabilitatea genetică a speciei *E. granulosus* determină existența numeroaselor variante intraspecifice, care reflectă o heterogenitate considerabilă intra- și interspecifică a acestui gen. Variabilitatea intraspecifică poate influența ciclul vital al parazitului, specificitatea față de gazdă, viteza de dezvoltare, patogenitatea, capacitatea de a iniția răspunsul imun, sensibilitatea la agenții chimioterapici, dinamica răspândirii bolii, profilul epidemiologic și metodele de control al maladiei. Utilizând analiza ADN au fost depistate 9 genotipuri de *E. granulosus*, marcate ca serotipuri G1-G9. Aceste variante genotipice sunt foarte aproape de variantele fenotipice bazate pe caracterele biologice ale parazitului [55].

Importanța clinico-patogenetică a heterogenității intraspecifice a *E. granulosus* a fost demonstrată prin studii de amploare care au confirmat că infestarea omului cu varianta silvică a *E. granulosus* în America de Nord provoacă o infecție slab patogenă cu localizarea formațiunilor chistice în plămâni [57]. Și invers, în unele regiuni din Kenia și Libia există variante extrem de virulente ale *E. granulosus* [56].

Statisticele epidemiologice impun dovezi tot mai pregnante referitor la faptul că anumite variante de *E. granulosus* au o capacitate de invazie joasă sau nulă pentru organismul uman. Ca exemplu poate servi tulpina de *E. granulosus* specifică pentru cai [56]. Și invers, rezultatele unor studii moleculare și izoenzimatice au confirmat obiectiv ipoteza, bazată anterior pe date epidemiologice, referitor la capacitatea de invazie marcată pentru organismul omului a tulpinii *E. granulosus* specifice pentru oi [6]. Unii autori sunt de părerea că în anumite circumstanțe tulpina de *E. granulosus* specifică pentru porcine posedă o rată de invazivitate joasă pentru om. Studiul prin analiză moleculară a hidatidozei chistice în Polonia a permis identificarea unei noi tulpini de *E. granulosus* G9, care genotipic, cu puține diferențe, este foarte aproape de tulpina porcină [50]. Totodată examenul post-mortem al animalelor domestice a pus în evidență o prevalență de cinci ori mai mare a hidatidozei chistice la porcine decât la oi, ceea ce justifică ipoteza, că în Polonia în calitate de rezervor natural al *E. granulosus* servesc porcinele. În mod similar a fost demonstrată invazivitatea pentru om a tulpinilor specifice pentru cămile și capre în Argentina [49].

Rezultatele unui alt studiu epidemiologic molecular efectuat în baza analizei polimorfismului genelor mitocondriale (366bp), nucleare (214bp) și genei *EgAgB4* (281-283) a *E. granulosus sensu lato* a demonstrat o variabilitate genetică totală de 79% între grupurile haplotipice G1-G7, ceea ce confirmă cele două ipoteze de evoluție a speciei, care nu se exclud reciproc: (a) polimorfismul haplotipurilor de *Echinococcus granulosus* este de origine ancestrală și (b) izolarea reproductivă între paraziții cu haplotipuri diferite nu este completă, ceea ce face posibil fenomenul de introgresie a genelor. Impactul acestor rezultate științifice asupra delimitării taxonomice a genului *Echinococcus* și măsurilor de prevenție rămâne o problemă, care urmează a fi discutată de specialiștii în domeniu [4].

Complexul de măsuri preventive în ce privește hidatidoza chistică include elaborarea vaccinurilor prin tehnici de recombinare a ADN-ului, în special pentru gazdele intermediare, dintre care face parte și omul. Un studiu experimental recent în acest domeniu a fost proiectat în vederea aprecierii eficientei unui vaccin elaborat în dependență de varianta genotipică a parazitului. În cadrul acestei experiențe s-a stabilit,

imunogeneza organismului gazdă contra variantelor genotipice G1, G2 poate fi compromisă în cazul infestării cu variantele C5, C7, secvența nucleotidelor genei, care codifică proteina generatoare de antigen în cadrul vaccinului, fiind la aceste variante diferită [9, 30, 64].

Echinococoza chistică (hidatidoza) este cauzată de metacestoda *Echinococcus granulosus.* Metacestoda se dezvoltă din oncosfere şi reprezintă o formațiune chistică plină cu lichid transparent Dezvoltarea postoncosferică durează 10-14 zile, perioadă în care vezicula atinge 60-70 µm în diametru şi constă dintr-un strat germinativ şi altul fin chitinic. Majoritatea formațiunilor chistice cresc în dimensiuni lent, pe parcurs se formează perichistul – capsulă fibroasă formată de organismul gazdă, care înconjoară endocistul metacestodic. Endocistul constă din membrana externă pluristratificată chitinică şi membrana internă celulară germinativă, din care se dezvoltă veziculele fiice şi protoscolecşii. Timpul minim necesar pentru dezvoltarea protoscolecşilor în organismul uman nu este cunoscut exact. Experiențele pe animale au demonstrat, că primii protoscolecşi apar după 10 luni de la infestare [2, 39, 40, 41, 42]. Protoscolecşii se pot deja organiza în chisturi mici de 0,5-2 cm în diametru. La acelaşi pacient pot coexista forme fertile (care conțin protoscolecşi) şi sterile (fără protoscolescşi) de chisturi hidatice. Destul de frecvent are loc formarea veziculelor fiice în interiorul chistului matern. Aceste formațiuni chistice mici situate nemijlocit una lângă altă pot forma „struguri" şi oferi patologiei un aspect ecografic „polichistic" sau „multrivezicular", ceea ce impune necesitatea unui diagnostic diferențial cu alveococoza.

Dinamica dezvoltării în timp a chisturilor hidatice variază în limite largi. Rezultatele unui studiu ecografic efectuat în regiunea Turkana, Kenia au demonstrat, că 30% din formațiuni chistice au o viteză mică de creştere (1-5 mm pe an), 43% - manifestă o viteză de creştere moderată (6-15 mm pe an), la 11% din pacienții luați în studiu formațiunile chistice creşteau rapid (în mediu – 31mm, maximum 160 mm pe an), 16% din chisturile hidatice în perioada examinării nu s-au mărit în volum sau s-au colabat [47, 48]. De menționat, că în unele cazuri chisturile hidatice se pot calcifica. Dimensiunile chisturilor sunt variabile de la 1-15 cm în diametru şi până la gigante cu un volum de lichid hidatic de 48 l [2, 3].

1.2 Aspecte clinice şi diagnostice ale echinococozei umane. Manifestările clinice ale echinococozelor umane – parazitoze cauzate de stadiul larval doi (metacestoda) al speciilor de *Echinococcus* variază în limite largi – de la o evoluție asimptomatică a bolii până la cazuri severe cu exod letal.

Cele patru specii de *Echinococcus,* recunoscute ca periculoase pentru om, pot cauza următoarele forme de echinococoză (Tabelul 1.2.1) [1, 40].

Tabelul 1.2.1

Formele echinococozei umane

Forma echinococozei	Agentul cauzal	Sinonime
Echinococoză chistică	*Echinococcus granulosus*	Boală hidatică, hidatidoză, echinococoză *E. granulosus*
Echinococoză alveolară	*Echinococcus multilocularis*	Boală hidatică alveolară, alveococoză, echinococoza *E. multilocularis*
Echinococoză polichistică	*Echinococcus vogeli*	Echinococoză *E. vogeli*
Echinococoză polichistică	*Echinococcus oligarthrus*	Echinococoză *E. oligarthrus*

Din punct de vedere al mecanismului de infestare se disting:

✓ Echinococoza primară – infestarea cu ouă ale speciilor de *Echinococcus* are loc per oral, metacestodele se dezvoltă în diferite organe din oncosferele eliberate. În echinococoza chistică formațiunile chistice pot fi localizate în orice regiune anatomică, totodată cele mai frecvent afectate organe sunt ficatul şi plămânii. În 98% - 100% cazuri de echinococoză primară focarul patologic este localizat în ficat.

✓ Echinococoză secundară – dezvoltarea formațiunilor chistice secundare la distanță de focarul primar. În hidatidoză chistică infestarea diseminarea are loc în timpul tratamentului chirurgical sau ruperii accidentale a metacestodei primare cu migrarea şi, ulterior, proliferarea la distanță a elementelor viabile ale chistului (protoscolecşi, vezicule fiice) [16, 17]. Alveococoza secundară se răspândeşte în organele adiacente datorită creşterii infiltrative a formațiunii şi invadează organele la distanță prin metastaze vehiculate hematogen sau limfogen [1, 16, 17, 31].

Evoluția naturală a echinococozei chistice este prezentată în Figura 1.2.1. Stadiul inițial al bolii se caracterizează, de obicei, printr-un debut asimptomatic, care datorită dimensiunilor mici ale formațiunilor chistice (până la 5 cm) poate dura câțiva ani. În două studii consecutive efectuate în Italia pe 420 şi, respectiv, 424 de pacienți cu hidatidoză 38% şi, respecitv, 60% din toate formațiunile chistice erau asimptomatice [1, 17, 39, 41].

După o perioadă de inclubație indefinită (de la câteva luni la câțiva ani), în cazuri în care formațiunile chistice încep a exercita presiune asupra țesuturilor adiacente, infestarea devine simptomatică. Un tablou clinic acut se poate datora rupturii spontane sau traumatice a chistului în cavitățile anatomice. În evoluția naturală a hidatidozei este posibilă şi o vindecare spontană, când după rupere în arborele biliar sau bronşic, formațiunea chistică se colabează şi reabsoarbe.

Statisticele medicale recente abundă în date referitor la morbiditate, mortalitate şi letalitate, totodată uneori este dificil de a compara aceste date una din cauze fiind confundarea noțiunilor de mortalitate (rata cazurilor letale

la 100000 de populație într-o regiune anumită) şi letalitate (numărul de cazuri letale la numărul de cazuri confirmate de hidatidoză) [1, 2, 12, 16, 19, 33, 44, 49, 51, 55, 57, 64].

În Chile în anii 1987-1991 în Spitalul Valdivia au fost înregistrate 137 de cazuri noi de hidatidoză chistică, cu o mortalitate de 0,2 la 100000 de populație şi o letalitate de 2,2% [19]. De menționat că rata letalității este în funcție de severitatea parazitozei şi disponibilitatea facilităților medico-sanitare. De exemplu, în hidatidoză cardiacă letalitatea se ridică la 23% [18], pe când în echinococoza hepatică necomplicată este de aproximativ 2% [1] în cazul în care sunt disponibile în regiune instituțiile medico-chirurgicale specializate.

Echinococoza chistică este o parazitoză care afectează organismul uman indiferent de vârstă şi sex. Această unitate nozologică se întâlneşte de la vârsta de 1 an şi până la 75 de ani. Studiul retrospectiv al echinococozei chistice efectuat într-o clinică de chirurgie pediatrică din Madrid, Spania pe un grup de 1473 de copii a pus în evidență următoarea distribuire pe vârste: în 2% de cazuri – până la 1 an, 21% - 1-4 ani, 77% - 5-14 ani [59]. Un alt studiu din China pe 15289 de cazuri de echinococoză chistică a relevat că 49% din pacienți erau bărbați şi 51% - femei [33]. De menționat că pentru ambele sexe morbiditatea maximă era caracteristică pentru vârsta de 6-15 ani, ulterior cu o descreştere treptată.

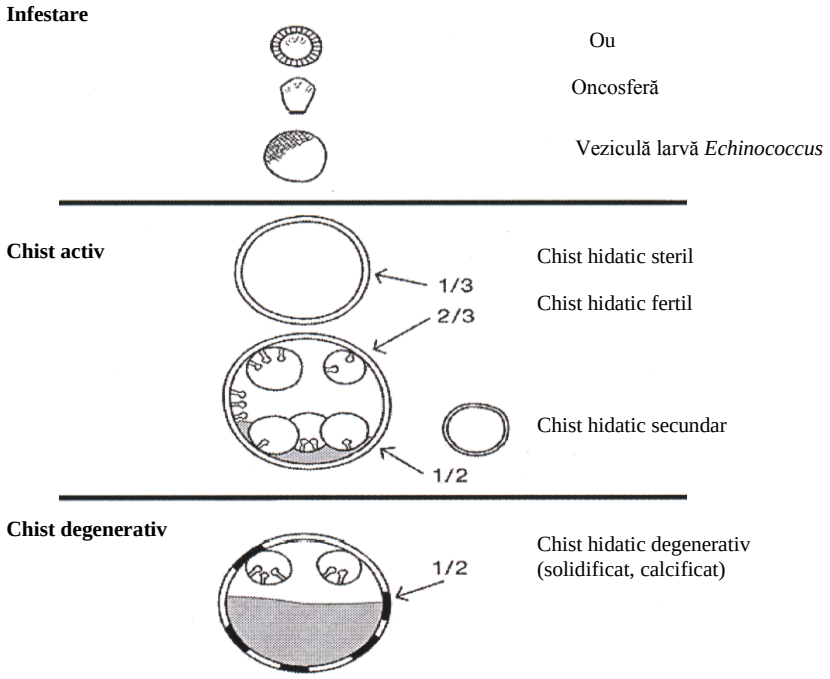

Fig. 1.2.1. Evoluția naturală a echinococozei umane [17].

În alte regiuni maxima de morbiditate a fost înregistrată în vârste mai avansate (21-30 ani – în Kenya şi 21-40 ani – în Libya). Totodată merită atenție faptul că distribuția pe vârste a morbidității prin echinococoză umană depinde de modul de selecție a pacienților şi tehnicile de examinare utilizate [10].

La aproximativ 40-80% din pacienții cu echinococoză chistică formațiunea chistică este unică şi localizată doar într-un organ. În 90% cazuri echinococoză umană afectează ficatul şi plămânii.

Tabloul clinic al echinococozei chistice este obscur şi nici odată patognomonic [25, 39]. Spectrul manifestărilor clinice este în funcție de:

- ✓ organul implicat în procesul patologic,
- ✓ dimensiunile şi topografia formațiunilor chistice în limitele organului afectat,
- ✓ interacțiunea între formațiunile chistice expansive şi structurile anatomice adiacente,
- ✓ complicațiile survenite cum sunt, ruperea chistului cu diseminarea protoscolecşilor, infecția bacteriană.

În numeroase cazuri tabloul clinic al echinococozei umane este grevat de reacții alergice cum sunt urticaria, astmul bronşic, şocul anafilactic, nefropatia membranoasă etc. [1].

Semnele clinice ale echinococozei chistice în dependență de organul afectat sunt prezentate în Tabelul 1.2.2. De menționat că acestea nu sunt obligatorii şi în diferite circumstanțe se pot manifesta diferit.

În tabelul 1.2.3 sunt prezentate complicațiile cu care s-au confruntat autorii unui studiu al echinococozei efectuat pe 221 pacienți cu hidatidoză hepatică [1].

Tabelul 1.2.2.

Semnele clinice ale echinococozei chistice

Organul afectat	Semne şi simptome
Ficat	„Tumor” hepatic - hepatomegalie ± colestază ± icter
	Ciroză biliară secundară
	Colică biliară ± colangită sau pancreatită (ruperea chistului hidatic în căile biliare)
	Abces hepatic
	Calcificate hepatice sau lienale
	Hipertensiune portală ± ascită
	Compresia sau tromboza venei cave inferioare
	Sindromul Budd-Chiari
	Ruperea chistului, diseminare peritoneală, peritonită biliară
	Hemobilie
	Fistulă enterobiliară, bronhobiliară sau enterobiliară
Plămâni	„Tumor” pulmonar ± durere toracică
	Tuse cronică, expectorații, dispnee
	Hemoptizie
	Biliptizie
	Pneumotorace
	Pleurezie
	Abces pulmonar
	Pneumonie eozinofilă
	Embolie pulmonară parazitară
Ruperea chistului în căile biliare	Colică biliară
	Icter mecanic
	Colangită
	Pancreatită
	Şoc anafilactic
	Febră
Ruperea chistului în arborele bronşic	Semne de obstrucție a căilor respiratorii
	Tuse, expectorații, dispnee
	Hemoptizie
	Şoc anafilactic
	Febră
Cord	Sindrom algic
	„Tumor” cardiac
	Insuficiență cardiacă
	Embolie
	Pericardită exudativă
Aparatul locomotor	Sindrom algic
	Hiperostoză
	Fragilitate osoasă
	Dereglări de motilitate
	Chisturi musculare
Sistemul nervos central	Cefalee
	„Tumor” cu semne neurologice
	Durere spinală

Tabelul 1.2.3

Complicații ale hidatidozei hepatice [1]

Complicații şi localizarea	Frecvența (%)
Căile biliare	21,3
Ruperea chistului în ducturile biliare	
Obstrucție a ductului cistic sau hepatic comun	
Fibroza papilei	
Fistule biliare externe	
Infecții bacteriene	12,2
Intrachistice	
Abcese subdiafragmale	
Rupere intraperitoneală	10,4
Acută (şoc anafilactic)	
Chisturi multiple intraperitoneale	

Diagnosticul echinococozei chistice este unul individualizat în dependență de caz cu respectarea următoarele principii:

- ✓ suspecția diagnosticului de hidatidoză în baza datelor clinice,
- ✓ confirmarea diagnosticului prin metode imagistice (ecografie, tomografie computerizată, radiografie etc.) cu identificarea semnelor caracteristice pentru structurile chistice depistate,
- ✓ confirmarea diagnosticului prin determinarea anticorpilor specifici utilizând testele imunodiagnostice (ELISA (E*nzyme-Linked Immunosorbent Assay*), IFAT, imunoblot (IB) etc.),
- ✓ în cazuri dubioase, dacă nu sunt contraindicații, poate fi utilizată puncția diagnostică,
- ✓ materialul obținut în rezultatul puncției sau intervenției chirurgicale poate fi examinat cu scop de depistare a protoscolecşilor prin microscopie sau utilizând reacția de polimerizare în lanț a ADN-ului [17].

În majoritatea cazurilor în instituții medico-sanitare specializate diagnosticul pozitiv de hidatidoză este confirmat prin tehnici imagistice inclusiv ecografia, tomografia computerizată, radiografia şi rezonanța magnetică nucleară. Introducerea în practică a metodei ecografice a îmbunătățit simțitor atât diagnosticul echinococozei chistice, cât şi a permis de a clarifica evoluția naturală a maladiei [60, 61]. Metoda ecografică este una indispensabilă în studiile screening ale populației pentru aprecierea prevalenței echinococozei chistice. Utilizarea echipamentului portativ permite aplicarea metodei ecografice în condiții de campanie [28].

O metodă simplă directă de diagnostic al hidatidozei este depistarea protoscolecşilor sau cârligelor caracteristice ale *E. granulosus* în probele aspirate de lichid hidatic. Metoda necesită doar un simplu microscop şi competență de laborator minimă. Totuşi această tehnică diagnostică este utilizată rar deoarece materialul pentru examinare directă poate fi obținut doar în rezultatul intervenției chirurgicale, puncției terapeutice (PAIR – *Puncture, Aspiration, Inactivation, Reaspiration)* sau diagnostice. În unele cazuri protoscolecşii şi cârligele pot fi depistate în spută, masele fecale sau urină, în rezultatul ruperii spontane sau traumatice a formațiunii chistice din pulmoni, ficat sau rinichi [17, 35, 42, 44, 60].

Diagnosticul macroscopic al afecțiunii hidatice nu este dificil şi se stabileşte în baza identificării structurii caracteristice *E. granulosus* a formațiunii chistice înlăturate în timpul intervenției chirurgicale. Examenul histologic al pieselor înlăturate chirurgical sau obținute prin biopsie permite cu o veridicitate înaltă de a stabili diagnosticul de echinococoză chistică. Alte tehnici sofisticate de diagnostic direct includ depistarea antigenelor specifice pentru *E. granulosus* (antigenul 5) în lichidul hidatic steril [51] sau, prin reacția de polimerizare în lanț, a marcherilor AND in lichidul hidatic sau țesutul parazitar [14]. De menționat, că sensibilitatea şi specificitatea metodelor existente de diagnostic imunologic al echinococozei chistice umane lasă de dorit, fapt ce impune efectuarea unor noi cercetări ştiințifice în domeniu. Una din recentele este studiu Margutti P. et al. [2008], în care în diagnosticul hidatidozei chistice umane este propusă aprecierea anticorpilor contra tioredoxin peroxidazei – ferment identificat al speciei *Echinococcus granulosus* – tehnică care posedă o specificitate şi sensibilitate mai înaltă decât ELISA şi IB [29].

Selectarea metodelor diagnostice în echinococoza chistică trebuie să fie rațională, luând în considerație aportul pe care aceste tehnici îl pot aduce la stabilirea diagnosticului pozitiv. În unele cazuri efectuarea investigațiilor imagistice suplimentare este inutilă pentru stabilirea diagnosticului, dar furnizează date pentru optimizarea tratamentului chirurgical. Este important de a selecta metoda cea mai simplă, neinvazivă, sensibilă şi cost–eficientă [17, 44].

Diagnosticul imagistic. *Radiografia toracică* este metoda de elecție în diagnosticul echinococozei pulmonare, care poate prezenta variate aspecte. Formațiunile chistice necomplicate reprezintă cavități pline cu lichid, bine delimitate, rotunde sau ovale, cu diametru de 1-20 cm, manifestându-se pe clişeu ca opacități omogene, localizate în orice segment pulmonar, de obicei uniloculare, extrem de rar cu formarea veziculelor fiice. Chisturile hidatice pulmonare complicate se manifestă prin astfel de semne radiologice, cum sunt „meniscul aerian" (aer între perichist şi endochist), „arcuri duble" (detaşarea perichistului de endochist), „nufăr de apă" (membranele endochistului colabat plutesc în lichidul hidatic rezidual după rupere spontană sau traumatică). De menționat că ruperea chistului hidatic se poate solda cu eliminarea completă a acestuia, imaginea radiografică reprezentând o cavitate reziduală, care, ulterior, se poate închide sau infecta. Alte semne radiologice sunt deplasarea diafragmului (chist hidatic hepatic), devierea opacității cardiace (chist hidatic cardiac), pleurezie sau pneumotorace în cazul ruperii intrapleurale ale chistului hidatic pulmonar sau intercostal. Diagnosticul radiologic al chistului hidatic pulmonar este destul de patognomonic, totuşi sunt raportate cazuri de confundare a chisturilor hidatice pulmonare cu abcese bacteriene, fungice sau protozoice. În cazul depistării opacităților parenchimatoase este necesar un diagnostic diferențial cu tuberculomul, tumoare sau sechestrație pulmonară.

Radiografia abdominală panoramică la pacienții cu hidatidoză a organelor cavității abdominale poate pune în evidență o opacitate, rotundă sau ovală, cu calcificate caracteristice. Totuşi de una singură această metodă nu este decisivă şi pentru definitivarea diagnosticului este necesară efectuarea ecografiei sau a tomografiei computerizate [17].

Implementarea *ecografiei abdominale* a modificat radical ierarhia metodelor diagnostice în hidatidoza chistică. Aceasta permite nu numai depistarea formațiunilor chistice mai mari de 1 cm, dar şi identificarea originii hidatice a formațiunii, precum şi a relațiilor topografice cu organele adiacente. Pe parcursul

evoluţiei acestei metode diagnostice au fost propuse numeroase clasificări ecografice ale echinococozei [8, 43].

Una din recentele clasificări a hidatidozei hepatice este cea elaborată de Grupul de Lucru a Organizaţiei Mondiale a Sănătăţii pe problema Echinococozei (Tabelul 1.2.4) [17].

Tabelul 1.2.4

Clasificarea ecografică a leziunilor chistice (CL) şi chisturilor hidatice (CH) hepatice

Tipul leziunii chistice	Indicii ecografici
CL	✓ stare activă (în caz de CH) ✓ unilocular, CL de ecogenitate slabă omogenă , nedelimitată clar de o limită hiperecogenă (peretele CL este invizibil) ✓ rotundă, posibil ovală ✓ dimensiuni variabile (de obicei mici): CL mic < 5 cm, CL mediu 5–10 cm, CL mare > 10 cm N.B. În cazul în care leziunea chistică este de origine hidatică, atunci formaţiunea este în stadiile precoce de dezvoltare şi nu este fertilă. Nu există semne ecografice patognomonice de CH şi pentru diagnostic diferenţial sunt necesare investigaţii suplimentare.
CH1	✓ stare activă ✓ unilocular, formaţiune chistică simplă de ecogenitate slabă omogenă, pot fi prezente ecosemnale de intensitate joasă care reflectă apariţia capsulelor germinative („nisip hidatic” sau „fulgi de zăpadă”) ✓ devine vizibil peretele chistic ✓ rotund sau oval ✓ dimensiuni variabile: CH1 mic < 5 cm, CH1 mediu 5–10 cm, CH1 mare > 10 cm N.B. De obicei sunt fertile. Semnele patognomonice sunt peretele chistic vizibil şi „fulgii de zăpadă”.
CH2	✓ stare activă ✓ multivezicular, cu multiple septuri; veziculele fiice au un aspect de „rozetă” sau „fagure”; veziculele fiice pot parţial sau complet ocupa cavitatea chistului matern unilocular ✓ peretele chistic este bine vizibil ✓ rotund sau oval ✓ dimensiuni variabile: CH2 mic < 5 cm, CH2 mediu 5–10 cm, CH2 mare > 10 cm N.B. De obicei sunt fertile. Examenul ecografic este suficient de informativ pentru stabilirea diagnosticului.
CH3	✓ stare de tranziţie ✓ unilocular care poate conţine vezicule fiice ✓ ecogenitate slabă omogenă cu detaşarea endochistului de la perichist, fenomen vizibil sub formă de „nufăr de apă” (membranele chitinice şi proligeră plutesc în lichidul hidatic rămas) ✓ formă rotundă îşi pierde perfecţiunea datorită descreşterii presiunii intrachistice ✓ dimensiuni variabile: CH3 mic < 5 cm, CH3 mediu 5–10 cm, CH3 mare > 10 cm N.B. Starea de tranziţie: începe degenerescenţa formaţiunii chistice, totodată în unele cazuri mai produce vezicule fiice. Examenul ecografic este suficient de informativ pentru stabilirea diagnosticului.
CH4	✓ stare inactivă ✓ ecogenitate heterogenă slabă sau majorată (degenerare). Nu există vezicule fiice. ✓ aspect de „ghem de lână” care reflectă membranele în degenerare ✓ dimensiuni variabile: CH4 mic < 5 cm, CH4 mediu 5–10 cm, CH4 mare > 10 cm N.B. Majoritatea CH4 nu conţin protoscolecşi. Semnele ecografice nu sunt patognomonice şi pentru definitivarea diagnosticului sunt necesare investigaţii suplimentare.
CH5	✓ stare inactivă ✓ pereţii formaţiunii chistice sunt îngroşaţi, sub formă de arc. Gradul de calcificare variază de la parţial la complet ✓ dimensiuni variabile: CH5 mic < 5 cm, CH5 mediu 5–10 cm, CH5 mare > 10 cm N.B. Majoritatea CH5 nu conţin protoscolecşi viabili. Diagnosticul este dificil. Semnele ecografice nu sunt patognomonice dar sugestive pentru *E. granulosus*.

Totodată unii autori menţionează faptul că clasificările leziunilor chistice trebuie utilizate cu precauţie, deoarece există o variabilitate largă în aparenţa ecografică a acestora. De asemenea rezultatele observărilor pot fi compromise şi de competenţa joasă a specialistului.

Localizarea hepatică a chisturilor hidatice este cea preferenţială. Totodată echinococoza chistică se poate localiza şi în alte organe: splină, rinichi, uter etc. Aparenţa ecografică este în esenţă similară cu cea în localizare hepatică.

Diagnosticul ecografic diferenţial ridică diverse probleme în ce priveşte diferenţierea chisturilor hidatice simple (tip CL) de formaţiuni chistice simple hepatice, renale, mezenterice sau pancreatice, precum şi de hematom proaspăt neorganizat, abces hepatic şi tumor necrotic. Pentru clarificarea acestor dubii este indicată examinarea serologică pentru determinarea anticorpilor *E. granulosus*. Formaţiunile chistice de tip CH4 sunt dificil de diferenţiat de abcese, neoplasme, alveococoză, hemangioame cavernoase. Tabloul ecografic al chisturilor

de tip CH1, CH2 şi CH3 este patognomonic şi diagnosticul poate fi stabilit cu certitudine înaltă.

Semnele ecografice ale leziunilor chistice hepatice patognomonice pentru hidatidoză hepatică sunt:

- ✓ leziuni uniloculare de ecogenitate omogenă slabă de formă rotundă sau ovală cu un perete chistic clar vizibil cu incluziuni sub formă de „fulgi de zăpadă" sau membrane plutitoare („nufăr de apă"),
- ✓ formaţiuni chistice multiveziculare sau cu multiple septuri,
- ✓ formaţiuni chistice uniloculare cu aspect de „fagure".

Tomografia computerizată reprezintă o metodă diagnostică eficientă în depistarea formaţiunilor chistice de dimensiuni mici de până la 1 cm, clarificarea relaţiilor topografice intre formaţiunea chistică, organul afectat şi organele adiacente, precum şi în diferenţierea dintre leziunile chistice hidatice şi nonhidatice. Totodată tomografia computerizată permite aprecierea exactă a dimensiunilor formaţiunii chistice până şi după cura de tratament conservativ şi, prin urmare, a eficacităţii tratamentului chimioterapic. Conform datelor diferitor autori sensibilitatea tomografiei computerizate oscilează între 61-96% [1, 13]. În cazuri dubioase tomografia computerizată este completată de examenul serologic.

În localizarea hepatică a afecţiunii diagnosticul de cele mai multe ori este posibil prin ecografie. Totuşi în leziunile chistice de tip CH4 şi CH5 dificultăţile de diagnostic incert impun necesitatea utilizării tomografiei computerizate, totodată incertitudinile în diagnosticul formaţiunilor chistice hepatice de tip CL nu pot fi rezolvate prin tomografie computerizată.

De menţionat, că tomografia computerizată permite nu numai depistarea leziunilor chistice de dimensiuni mici, ci şi a conţinutului formaţiunii (univeziculară sau multiveziculară), face posibilă vizualizarea membranelor chistice detaşate şi furnizează informaţii referitor la starea parenchimului hepatic şi a căilor biliare. Semnele tomografice patognomonice includ detaşarea membranelor endochistului de la perichist şi prezenţa veziculelor fiice în interiorul formaţiunii chistului matern, precum şi a calcificatelor în cazul degenerescenţei metacestodei [3, 44].

Rezonanţa magnetică nucleară reprezintă o opţiune imagistică inapreciabilă în diagnosticul formaţiunilor chistice hidatice cu localizare rară, în special în sistemul nervos central, oase. Cunoaşterea particularităţilor imagistice ale leziunilor chistice hidatice de către specialiştii în imagistică este obligatorie, mai ales în ariile endemice, frecvenţa şi severitatea complicaţiilor hidatidozei umane fiind direct proporţională cu competenţa acestora [58].

Puncţia diagnostică a chisturilor hidatice tradiţional a fost asociată cu astfel de complicaţii severe cum sunt şocul anafilactic, diseminarea materialului hidatic viabil şi dezvoltarea echinococozei secundare – fenomene care au favorizat o atitudine rezervată a specialiştilor faţă de această procedură invazivă. În ultimul timp rezultatele unor studii au demonstrat că puncţia transhepatică cu ac fin sub control ecografic a cavităţilor chistice sub protecţie antihelmintică este o procedură destul de sigură, deşi efectuată doar în cazuri dubioase, când celelalte metode diagnostice suferă eşec [53, 54, 60, 61]. Până în prezent este unica metodă de determinare preoperatorie a antigenului 5 specific în lichidul hidatic aspirat din formaţiunile chistice sterile. Totuşi atitudinea specialiştilor faţă de această procedură rămâne controversată şi această metodă este contraindicată în cazurile în care diagnsoticul poate fi stabilit prin alte metode sau la pacienţii cu risc major de şoc anafilactic (spre exemplu cu nivel ridicat de imunoglobulină IgE totală), anamneză alergologică compromisă şi în cazurile de localizare periferică a formaţiunii. Pentru prevenirea echinococozei secundare este indicată o cură profilactică cu Albendsazol de 4 zile înainte de puncţie şi cel puţin o lună după procedură, în cazul în care se stabileşte diagnosticul de hidatidoză. De menţionat, că actualmente puncţia formaţiunii chistice face parte din procedura terapeutică PAIR (*Puncture, Aspiration, Injection, Reaspiration*).

Laborator. Testele de laborator de rutină în hidatidoză chistică nu pun în evidenţă careva schimbări specifice. Profilul biochimic la pacienţii cu hidatidoză hepatică poate fi normal sau releva semne de colestază cu sau fără hiperbilirubinemie, precum şi poate atesta o activitate sporită a transaminazelor sau gama-glutamil transferazei (γ-GT). La pacienţii cu chist hidatic rupt în căile biliare pot apărea majorări tranzitorii a concentraţiilor γ-GT şi fosfatazei alcaline asociate frecvent cu hiperamilazemie şi eozinofilie. Totuşi în majoritatea cazurilor eozinofilia este moderată sau absentă.

Diagnosticul imunologic. În diagnosticul hidatidozei chistice şi depistarea formaţiunilor de volum metodele imagistice cum sunt ecografia, tomografia computerizată, rezonanţa magnetică nucleară, radiografia etc. sunt de importanţă primordială . Testele imunologice de determinare în ser a anticorpilor specifici sunt utilizate pentru confirmarea etiologiei formaţiunilor sugestive pentru echinococoză chistică, precum şi în cazurile de lipsă a semnelor imagistice patognomonice [10, 22, 26, 29, 36, 46, 62].

În practica medicală diagnosticul imunologic al echinococozei chistice se bazează pe determinarea în ser a anticorpilor contra *E. granulosus*, nivelul antigenelor circulante având o importanţă clinică mai mică. Utilizarea celor mai sensibile teste cum este IgG-ELISA nu scuteşte specialistul de rezultate fals negative – la o mare parte din pacienţi cu hidatidoză anticorpii sunt lipsă. Chisturile hidatice localizate în SNC şi globii oculari frecvent induc un răspuns imun minim (titrele de anticorpi sunt joase sau nule). Sunt posibile şi rezultate fals pozitive, în special la pacienţii cu alte helmintoze [11, 25, 27, 34, 45, 52].

Unii autori propun pentru diagnosticul imunologic al hidatidozei chistice următoarea schemă Tabelul 1.2.5 [17].

Tabelul 1.2.5.

Diagnosticul imunologic al hidatidozei chistice umane

Etapa I: testul imunologic primar Test de determinare a anticorpilor *E. granulosus* Ig-ELISA sau alt sistem de testare enumerat în tabelul 1.2.6 N.B. Combinarea a două sau mai multe sisteme de testare majorează sensibilitatea **Ulterior**		
↓ **Probă seronegativă** **Pacienţi fără semne imagistice sugestive pentru hidatidoză chistică**	↓ **Probă seronegativă** **Pacienţi cu semne imagistice sugestive pentru hidatidoză chistică**	↓ **Probă seropozitivă** **Pacienţi fără şi cu semne sugestive pentru hidatidoză chistică**
Nu sunt necesare investigaţii serologice ulterioare	**Cazuri asimptomatice** Repetarea sau alternarea metodelor imagistice şi investigaţiilor serologice, inclusiv pentru diagnosticul diferenţial cu alveococoza* Tactica „aşteapză şi observă” cu examinări serologice repetate. **Cazuri simptomatice** Puncţia chistului în cazuri indicate sau luarea deciziei referitor la intervenţia chirurgicală şi chimioterapie fără examinări serologice ulterioare.	**Cazuri asimptomatice şi simptomatice** Testul serologic secundar. Arc 5 IgG4- ELISA Testul imunoblot pentru determinarea anticorpilor reactivi cu antigenele *E.granulosus.* Diagnostic serologic diferenţial cu alveococoza (ELISA-Em2plus)

* poate fi necesar diagnosticul diferenţial cu cisticercoză (în localizarea CH în SNC) şi alveococoză în regiunile endemice pentru aceste parazitoze.

În practica clinică pentru diagnostic serologic primar, de obicei, sunt utilizate următoarele teste de determinare a anticorpilor contra *E. granulosus*: reacţia de imunosorbţie enzimatică a imunoglobulinelor G (*enyzme-linked immunosorbent assay* - IgG-ELISA), reacţia de hemaglutinare indirectă a anticorpilor (*indirect hemagglutination antibody test* – IHAT), reacţia de latex aglutinare (*latex agglutination test* – LAT). Mai rar sunt folosite reacţia de imunofluorescenţă (*immunofluorescence antibody test* – IFAT), imunoelectroforeza (*immunoelectrophoresis* – IEF) etc. La moment reagenţii pentru efectuarea testului IgG-ELISA sunt disponibile în mai multe ţări fapt ce face această opţiune diagnostică cu sensibilitate înaltă ceea mai plauzibilă pentru determinarea anticorpilor contra *E. granulosus* [10, 25, 29, 34, 45,].

Totodată este de menţionat, că rezultatele testelor serologice sunt în funcţie de multipli factori cum sunt calitatea antigenelor, sistemului de testare, localizarea chistului hidatic, variabilitatea individuală a sistemului imun etc. În tabelul 1.2.6 sunt prezentate rezultatele unui studiu retrospectiv pe un lot de 165 de pacienţi, care a demonstrat faptul că unele metode imunologice sunt ineficiente în peste 20% de pacienţi cu chisturi hidatice hepatice şi peste 40% de bolnavi cu hidatidoză pulmonară [36].

Majoritatea sistemelor comercializate pentru diagnostic imunologic primar sunt bazate pe antigene *E. granulosus* nepurificate (spre exemplu lichidul hidatic sau antigenele protoscolexilor in IFA). Utilizarea anitigenelor hidatice purificate cum sunt antigenul 5 (termolabil) şi antigenul B (termostabil) este redusă doar la domeniul ştiinţific. Ambele antigene reprezintă lipoproteide formate din subunităţi de diferite mase moleculare. A fost demonstrat faptul că antigenul B, utilizat în sistemul de testare IgG-ELISA, purificat prin metoda Oriol et al. din lichidul chistului hidatic uman [37], posedă o sensibilitate de 94% şi o specificitate înaltă (N.B. în 60% din cazuri de alveococoză, datorită fenomenului de reactivitate încrucişată, testul ELSIA este pozitiv) [12]. În ce priveşte utilizarea antigenului 5 în diverse teste ELSIA rezultatele ştiinţifice rămân controversate [10]. De menţionat, că la moment antigenul B se consideră cel mai specific pentru *E. granulosus*, sensibilitatea antigenului B recombinat fiind superioară celei a antigenului B original [52].

Testele imunologice primare posedă o sensibilitate rezonabilă, dar specificitatea lor lasă de dorit [21]. Rezultatele testelor imunologice pot fi compromise şi de fenomenul de reactivitate încrucişată (rezultatul pozitiv în cazurile pacienţilor cu alveococoză, cisticercoză, fascioloză, filarioză şi alte helmintoze). Prin urmare rezultatele testelor imunologice primare trebuie confirmate prin teste secundare cu o specificitate mai înaltă, cu excepţia cazurilor în care datele imagistice sunt indubios sugestive pentru echinococoză chistică. La general aceste teste sunt mai puţin sensibile, dar mai specifice. Din reacţiile imunologice secundare utilizate în diagnosticul chistului hidatic uman fac parte reacţiile de precipitare (ARC5), de identificare a subclaselor IgG şi de „*immunoblotting*” (IB) pentru stabilirea reactivităţii anticorpilor serici cu subunităţile antigenelor *E. granulosus* [22, 25, 26, 27, 45, 62], ultima fiind cea mai sensibilă şi specifică. Totodată este de menţionat că datele cercetărilor ştiinţifice în domeniu nu au permis de a exclude complet fenomenul de reactivitate încrucişată.

Tabelul 1.2.6

Sensibilitatea sistemelor de determinare a anticorpilor la pacienții cu echinococoză chistică confirmată (Orduna A. et al. [1997])

Sistemul de testare	Organul afectat şi numărul de pacienți testați (N)			
	Ficat (N: 41)	Pulmoni (N: 79)	Ficat şi pulmoni (N: 49)	Altă localizare (N: 7)
	Sensibilitatea (%)			
Latex aglutinare (LA)	80	58	88	57
Hemaglutinare indirectă (IHA)	80	61	90	57
Imunoelectroforeză (IEF)	68	68	51	71
IgG-ELISA	93	83	96	93

* din totalitatea de 165 de pacienți 79 (48%) sufereau de leziune chistică solitară, iar 86 (52%) – de leziuni chistice multiple

Statisticele moderne au demonstrat faptul că determinarea IgG sumare specifice *E. granulosus* au o valoare diagnostică minimă pentru evaluarea eficacității tratamentului chirurgical sau medicamentos. Analiza subclaselor IgG reflectă mai veridic modificările calitative ale parametrilor serici după intervenția chirurgicală sau cura de chimioterapie. Totodată până la moment nu există studii concludente, care ar permite includerea unui sistem de testare în protocolul evaluării postoperatorii a pacienților cu hidatidoză chistică [10].

În ce privește confirmarea diagnosticului de echinococoză chistică la pacienții selectați pentru PAIR, la sfârşitul anilor 90 ai secolului XX a fost propusă reacția de imunofixare a antigenului hidatic (HA-DIA – *Hydatid Antigen Dot Immunobinding Assay*), care posedă o sensibilitate şi specificitate rezonabilă şi este lesne de efectuat în condițiile lipsei facilităților de laborator specializat [20]. În acelaşi timp până la moment nu există observații clinice care ar demonstra valoarea titrului anticorpilor în evaluarea eficacității procedurii PAIR [34].

Un alt aspect al diagnosticului imunologic al chistului hidatic uman este determinarea în ser a antigenelor *E. granulosus*. Conform unui studiu pe un lot de 116 pacienți sensibilitatea acestei metode este redusă (43%), motiv pentru care ea nu este recomandată pentru utilizare de rutină [10].

O altă metodă imunologică de confirmare a diagnosticului de hidatidoză chistică este determinarea antigenului *Echinococcus* în lichidul hidatic, obținut în cadrul PAIR sau intervenției chirurgicale, prin reacția de fixare a anticorpilor anti-*Echinococcus*, utilizând sistemul de testare ELISA [11]. Într-un studiu pe 9 pacienți sensibilitatea acestui test s-a dovedit a fi de 100 % [38].

Incidența şi prevalența hidatidozei chistice în diferite populații a fost studiată în diferite regiuni geografice ale globului pământesc (Argentina, China, Israel, Kenya, Tunisia, Uruguay), prin următoarele metode:

a) examinarea populației cu teste imunologice primare sensibile şi specifice (spre exemplu ELISA);

b) observarea în dinamică a cazurilor pozitive prin ecografie şi metode radiologice [12].

c) Combinarea abordurilor (a) şi (b).

Totodată unii autori remarcă rata înaltă de rezultate fals pozitive ale metodelor serologice primare, fapt ce justifică examinarea prin teste serologice secundare, înainte de examinarea clinică, a pacienților primar seropozitivi [51].

În ***concluzie*** echinococoza umană reprezintă o antropozonooză re-emergentă cu un pericol major pentru sănătatea publică. Până în prezent puține lucrări ştiințifice sunt dedicate problemei hidatidozei de diversă localizare şi complicațiilor acesteia la copil. Morbiditatea prin echinococoză în creştere, în special la copii, impactul medico-social şi economic major, determinat de tratamentul costisitor şi rata înaltă de invalidizare impun necesitatea efectuării unor noi studii asupra mecanismelor patofiziologice de dezvoltare a parazitului, relațiilor parazit – gazdă, efectelor nocive ale helmintului asupra organismului în creştere pentru optimizarea managementului medico-chirurgical la această categorie de pacienți.

BIBLIOGRAFIE

1. Ammann R.W. & Eckert J. Cestodes: *Echinococcus*. *Gastroenterol. Clin. N. Am*., 1996, vol. 25, p. 655-689.
2. Ammann R. & Eckert J. Clinical diagnosis and treatment of echinococcosis in humans. In: Echinococcus and hydatid disease (R.C.A. Thompson & A.J. Lymbery, eds). CAB International, Wallingford, 1995, p. 411-463.
3. Ammann R. Neo- und Adjuvante Therapie der Echinokokkose. *Chirurg.*, 2000, vol. 71, p. 9-15.
4. Badaraco J. et al. Using mitochondrial and nuclear markers to evaluate the degree of genetic cohesion among Echinococcus populations. *Experimental Parasitology*, 2008, vo. 119, p.453-459.
5. Barnes T.S. et al. Clustering of hydatid infection in macropodids. *International Journal for Parasitology*, 2007, vol. 37, p. 943-952.
6. Bowles J. & McManus D.P. Rapid discrimination of Echinococcus species and strains using a polymerase chain reaction-based RFLP method. *Molec. biochem. Parasitol.*, 1993, vol. 57, p. 231-239.
7. Bowles J. & McManus D.P. Molecular variation in *Echinococcus*. *Acta trop.*, 1993, vol. 53, p. 291-305.
8. Caremani M. et al. Ultrasound imaging in cystic echinococcosis. Proposal of a new sonographic classification. *Acta trop.*, 1997, vol. 67, p. 91-105.
9. Chow C. et al. *Echinococcus granulosus*: Variabilitz of the host-protective EG95 vaccine antigen in G6 and G7 genotypic variants. *Experimental Parasitology*, 2008, vol. 119, p.499-505.

10. Craig P.S. Immunodiagnosis of *Echinococcus granulosus* and a comparison of techniques for diagnosis of canine echinococcosis. In: Compendium on cystic echinococcosis in Africa and Middle Eastern Countries with special reference to Morocco (F.L. Andersen, H. Ouhelli & M. Kachani, eds). Brigham Young University, Print Services, Provo, 1997, p. 85-118.
11. Craig P.S., Bailey W. & Nelson G.S. A specific test for the identification of cyst fluid samples from suspected human hydatid infections. *Trans. roy. Soc. trop. Med. Hyg*., 1986, vol. 80, p. 256-257.
12. Craig P.S., Rogan M.T. & Allan J.C. Detection, screening and community epidemiology of taeniid cestode zoonoses: cystic echinococcosis, alveolar echinococcosis and neurocysticercosis. *Adv. Parasitol.*, 1996, vol. 38, p.169-250.
13. Di Palma A., Ettorre G.C. & Scapati C. (1991). – The role of computerized tomography in the diagnosis of hydatid disease. *Radiol. Med. (Torino)*, 1991, vol. 82, p. 430-436.
14. Diebold-Berger S. et al. Cytologic diagnosis of isolated pancreatic alveolar hydatid disease with immunologic and PCR analyses – a case report. *Acta Cytol.*, 1997, vol. 41, p. 1381-1386.
15. Diker A.I., Tinar R., Senlik B. Viability of *Echinococcus granulosus* protoscolices at different conditions. Veterinary Parasitology, 2007, vol. 150, p. 84-87.
16. Eckert J. Alveolar echinococcosis (Echinococcus multilocularis) and other forms of echinococcosis (Echinococcus oligarthrus and Echinococcus vogeli). In: Zoonoses (S.R. Palmer, E.J.L. Soulsby & D.I.H. Simpson, eds). Oxford University Press, Oxford, 1998, p. 689-716.
17. Eckert J. et al. WHO/OIE Manual on Echinococcosis in Humans and Animals: a Public Health Problem of Global Concern. World Organisation for Animal Health (Office International des Epizooties) and World Health Organization, 2001, Reprinted: January 2002. 286 p.
18. Elkouby A. et al. Cardiac hydatidosis. Review of recent literature and report of 15 cases. *Ann. Chir.*, 1990, vol. 44, p. 603-610.
19. Ernst S., Nunez C. & Ramirez G. Human hydatidosis in Valdivia, Chile: retrospective survey at the Valdivia Regional Hospital, 1987-1991. *Bol. Chil. Parasitol.*, 1994, vol. 49, p. 31-37.
20. Filice C. & Brunetti E. Use of PAIR in human cystic echinococcosis. *Acta trop.*, 1997, vol. 64, p. 95-107.
21. Guisantes J.A. Progress on the laboratory diagnosis of the human hydatid disease – from the recent past till the present. *Arch. int. Hidatid.*, 1997, vol. 32, p. 136-140.
22. Ioppolo S. et al. Immunological responses to antigen B from *Echinococcus granulosus* cyst fluid in hydatid patients. *Parasite Immunol.*, 1997, vol. 18, p. 571-578.
23. Jenkins D.J. et al. Emergence / re-emergence of *Echinococcus* spp. – a global update. *International Journal for Parasitology*, 2005, vol. 35, p.1205-1219.
24. Lahmar S. et al. Ultrasonographic screening for cystic echinococcosis in sheep in Tunisia. *Veterinary Parasitology*, 2007, vol.143, p. 42-49.
25. Leggatt G.R. & McManus D.P. Identification and diagnostic value of a major antibody epitope on the 12 kDa antigen from *Echinococcus granulosus* (hydatid disease) cyst fluid. *Parasite Immunol.*, 1994, vol. 16, p. 87-96.
26. Leggatt G.R., Yang W. & McManus D.P. Serological evaluation of the 12 kDa subunit of antigen B in *Echinococcus granulosus* cyst fluid by immunoblot analysis. *Trans. roy. Soc. trop. Med. Hyg.*, 1992, vol. 86, p. 189-192.
27. Ligthowlers M.W. & Gottstein B. Echinococcosis/hydatidosis: antigens, immunological and molecular diagnosis. *In Echinococcus* and hydatid disease (R.C.A. Thompson & A.J. Lymbery, eds). CAB International, Oxon, 1995, p. 355-410.
28. Macpherson C.N.L. et al. Pastoralists and hydatid disease: an ultrasound scanning prevalence survey in East Africa. *Trans. Roy. Soc. trop. Med. Hyg.*, 1989, vol. 83, p. 243-247.
29. Margutti P. et al. Thioredoxin peroxidase from *Echinococcus granulosus*: a candidate to extend the antigenic panel for the immunodiagnosis of human cystic echinococcosis. *Diagnostic Microbiology and Infectious Disease*, 2008, vol. 60, p. 279-285.
30. Marshall W. Vaccines against cysticercosis and hydatidosis: Foundation in taeniid cestode immunology. *Parasitology International*, 2006, vol. 55, p. S39-S43.
31. Matsuhisa T. et al. Which component makes distant metastases of alveolar echinococcosis, germinal cells or protoscoleces? In: Alveolar echinococcosis. Strategy for eradication of alveolar echinococcosis of the liver (J. Uchino & N. Sato, eds). Fuji Shoin, Sapporo, 1996, p. 233-237.
32. McManus D.P., Thompson R.C.A. Molecular epidemiology of cystic echinococcosis. *Parasitology*, 2003, vol. 127, p.S37-S51.
33. Menghebat L., Jiang L. & Chai J. A retrospective survey for surgical cases of cystic echinococcosis in the Xinjiang Uygur Autonomous Region, PRC (1951-90). In: Compendium on cystic echinococcosis with special reference to the Xinjiang Ugur Autonomous Region, the People's Republic of China (F.L. Andersen, J. Chai & F. Liu, eds). Brigham Young University, Print Services, Provo, Utah, 1993, p. 135-145.
34. Mistrello G. et al. Dot immunobinding assay as a new diagnostic test for human hydatid disease. *Immunol. Lett.*, 1995, vol. 47, p. 79-85.
35. Morris D.L. & Richards K.S. Hydatid disease. Current medical and surgical management. Butterworth-Heinemann Ltd., Oxford, 1992. 150 pp.
36. Orduna A. et al. Influence of factors related to cysts in the sensitivity of six serological tests for diagnosis of human hydatid disease. *Arch. int. Hidatid.*, 1997, vol. 32, p. 280.
37. Oriol R. et al. Purification of lipoprotein antigens of *Echinococcus granulosus* from sheep hydatid fluid. *Am. J. trop. Med. Hyg.*, 1971, vol. 20, p. 569-574.
38. Paul M. & Stefaniak J. Detection of specific *Echinococcus granulosus* antigen 5 in liver cyst bioptate from human patients. *Acta trop.*, 1997, vol. 64, p. 65-77.
39. Pawłowski Z.S. Critical points in the clinical management of cystic echinococcosis. In: Compendium on cystic echinococcosis with special reference to the Xinjiang Uygur Autonomous Region of the People's Republic of China (F.L. Andersen, J. Chai & F. Liu, eds). Brigham Young University, Provo, Utah, 1993, p. 119-131.
40. Pawłowski Z. Terminology related to Echinococcus and echinococcosis. *Acta trop.*, 1997, vol. 67, p. 1-5.
41. Pawłowski Z.S. Critical points in the clinical management of cystic echinococcosis: a revised review. In: Compendium on cystic echinococcosis in Africa and in Middle Eastern Countries with special reference to Morocco (F.L. Andersen, H. Ouhelli & M. Kachani, eds). Brigham Young University, Print Services, Provo, Utah, 1997, p. 119-135.
42. Pawłowski Z. Optimal treatment of cystic echinococcosis. *Arch. int. Hidatid*., 1997, vol. 32, p. 167-169.
43. Perdomo R. et al. Principles of the surgical approach in human liver cystic echinococcosis. *Acta trop.*, 1997, vol. 64, p. 109-122.
44. Polat P. et al. Hydatid disease from head to toe. *RadioGraghics*,2003, vol. 23, p. 475-494.
45. Profumo E. et al. Cellular and humoral responses to antigenic subunits of *Echinococcus granulosus* cyst fluid in hydatid patients. *Parasite Immunol*., 1994, vol. 16, p. 393-398.
46. Rogan M.T. et al. Evaluation of a rapid dot-ELISA as a field test for the diagnosis of cystic hydatid disease. *Trans. roy. Soc. trop. Med. Hyg.*, 1991, vol. 85, p. 773-777.
47. Romig T. Beobachtungen zur zystischen Echinokokkose des Menschen im Turkana-Gebiet, Kenia. Thesis, Naturwiss. Fakultät, Universität Hohenheim, 1990. 174 pp.
48. Romig T. et al. Cyst growth and spontaneous cure in hydatid disease. *Lancet*, 1986, vol. 1 (8485), p. 86l.
49. Rozenzvit M.C. et al. Genetic variation and epidemiology of *Echinococcus granulosus* in Argentina. *Parasitology*, 1999, vol. 118, p. 523-530.
50. Scott J.C. et al. Molecular genetic analysis of human cystic hydatid cases from Poland: identification of a new genotypic group (G9) of *Echinococcus granulosus*. *Parasitology*, 1997, vol. 114, p. 37-43.
51. Shambesh M.K. et al. A high prevalence of cystic hydatid disease in North Africa. *Ann. trop. Med. Parasitol.*, 1997, vol. 91, p. 957-959.
52. Siracusano A. & Vuitton D. Immunology and immunopathology of *Echinococcus granulosus* and Echinococcus multilocularis infections. *Arch. int. Hidatid.*, 1997, vol. 32, p.132-135.
53. Stefaniak J. Fine needle aspiration biopsy in the differential diagnosis of the liver cystic echinococcosis. *Acta trop.*, 1997, vol. 67, p. 107-111.
54. Stefaniak J. & Lemke A. Clinical aspects of the hepatic cystic echinococcosis. Differential diagnosis of *Echinococcus* cysts in the liver by ultrasonography and fine needle aspiration biopsy. *Hepatologia Polska*, 1995, vol. 2, p. 33-38.
55. Thompson R.C.A. The taxonomy, phylogeny and transmission of *Echinococcus*, *Experimental Parasitology*, 2008, vol. p.439-446.
56. Thompson R.C.A. Biology and systematics of Echinococcus. In: Echinococcus and hydatid disease (R.C.A. Thompson & A.J. Lymbery, eds). CAB International, Wallingford, 1995, p. 1-50.
57. Thompson R.C.A., McManus D.P. Aetiology: parasites and life cycles. In: Eckert J. et al. Manual on Echinococcosis in Humans and Animals: a Public Health Problem of Global Concern. WHO / OIE, Paris. World Health Organization, Geneva, 2001, p.1-19.
58. Turgut A., et al. Unusual imaging characteristics of complicated hydatid disease. *European Journal of Radiology*, 2007, vol. 63, p.84-93.
59. Utrilla J.G. et al. Hidatidosis en la infancia. *Arch. Hidatid*., 1991, vol. 30, p. 721-730.
60. Von Sinner W.N. Advanced medical imaging and treatment of human cystic echinococcosis. *Sem. Roentgenol.*, 1997, vol. 32, p. 276-290.
61. Von Sinner W.N. Imaging of cystic echinococcosis. *Acta trop.*, 1997, vol. 67, p. 67-89.
62. Wen H. & Craig P.S. Immunoglobulin G subclass responses in human cystic and alveolar echinococcosis. *Am. J. trop. Med. Hyg*., 1994, vol. 51, p. 741-748.
63. World Health Organization (WHO). Guidelines for treatment of cystic and alveolar echinococcosis. WHO Informal Working Group on Echinococcosis. *Bull. WHO*, 1996, vol. 74, p. 231-242.
64. Zhang W., McManus D. Vaccination of dogs against *Echinococcus granulosus*: a means to control hydatid disease? *Trends in Parasitology*, 2008, vol. 24, no. 9, p.419-424.

In memorium...

Colectivele Centrului National Ştiinţifico-practic de Chirurgie Pediatrica „Natalia Gheorghiu", Catedra Chirurgie, Ortopedie şi Anesteziologie Pediatrică a USMF „Nicolae Testemitanu", Laboratorul Stiintific de corectie chirurgicală a viciilor congenitale la copii, Laboratorul Stiintific infecţiile chirurgicale la copii cu nespusă tristete şi compasiune exprima sincere condoleanţe îndureratei familii Edinac, soţiei Liuba, fiului Valeriu, nurorii Natalia, nepotelului Alexei, surorii Ana, rudelor, colegilor şi celor apropiati în legătură cu pierderea irecuperabilă a Colegului nostru, conferentiarului, doctor în medicina

Boris EDINAC.

Dumnezeu să-l odihneasca în pace.