

STUDII CLINICE

ACCES LAPAROSCOPIC MONOPORT TOTAL EXTRAPERITONEAL
ÎN CURA HERNIILOR INGHINALE BILATERALE

Nicolae Gladun – dr. hab. în șt. med., prof. univ.,

Sergiu Ungureanu – dr. în șt. med., conf. univ., șef catedră Chirurgie Nr. 4,

USMF „Nicolae Testemițanu”,

Sergiu Cuceinic – medic chirurg, șef secție chirurgie generală Spitalul Clinic Republican,

Sergiu Grati – dr. în șt. med., medic chirurg Spitalul Clinic Republican

060566000, dr.grati@gmail.com

Rezumat

Lucrarea are drept scop evaluarea avantajelor tratamentului videolaparoscopic printr-un singur acces transombilical total extraperitoneal LESS-TEP, în tratamentul herniilor inghinale bilaterale, fiind metode ultra-moderne, miniminvasive, specifice metodelor endoscopice, cu risc minim chirurgical, reabilitarea rapidă a pacienților și complicațiilor postoperatorii. Metodele chirurgicale pentru aplicarea tratamentului chirurgical *single port* și *TEP 3-ports standard* în cura herniilor au fost evaluate și sistematizate. S-a analizat comparativ rezultatele postoperatorii în tratamentul chirurgical prin *single port* și *TEP standard*. Tehnica singurului acces transombilical se apreciază ca o metodă ultra-modernă, sigură, cu caracter miniminvasiv, cu impact important asupra sănătății pacienților cu hernii inghinale.

Cuvinte-cheie: hernie inghinală, abord laparoscopic total extraperitoneal, procedeul LESS-TEP, tratament chirurgical miniminvasiv, monoacces transombilical

Summary. Laparoscopic monoport acces in bilateral inguinal hernias treatment

The research conducted in the present work, demonstrates the efficacy of the single port minimally invasive laparoscopic treatment *LESS-TEP*. In the research work consists in the argumentation of the Single Port LESS-TEP treatment in the inguinal hernias cure. It were argued the LESS-TEP indications, as an alternative treatment of the *standard three port TEP* surgery. It was established the risk of the complications for the total extraperitoneal laparoscopic method *Single Port LESS TEP* and the technique of *standard three port TEP*. The data from the study complements the knowledge of the surgeons on the role of the endoscope surgery in the treatment of the inguinal hernias.

Key words: inguinal hernia, laparoscopic approach, total extraperitoneal, the minimally invasive surgical treatment, transumbilical monoacces

Резюме. Хирургическое лечение паховой грыжи через лапароскопический монодоступ

Исследования, приведённые в настоящей работе, демонстрируют эффективность тотально-экстраперитонеального доступа *LESS-TEP* (технология лапароскопических операций через один прокол). На основе клинических данных послеоперационного наблюдения был аргументирован лапароскопический метод с экстраперитонеальным доступом (*LESS-TEP*) при лечении паховых грыж. Представлены показания к *LESS-TEP* и аргументы в пользу альтернативы данному хирургическому методу. Установлена степень вероятности возникновения послеоперационных осложнений после лапароскопических операций через один прокол *LESS-TEP* и стандартной трёхпортовой видео-лапароскопической методики *TEP*.

Ключевые слова: паховая грыжа, лапароскопический подход, предбрюшинный доступ, мини-инвазивное хирургическое лечение, умбиликальный монодоступ

Introducere

Debutul chirurgiei laparoscopice în tratamentul herniilor inghinale a avut loc în anul 1991, raportată de Ralph Ger și colaboratorii (*Ann R Coll Surg Engl* 1982;64:342-344). Datorită avantajelor sale metoda obține popularitate: estetice, fizice, fiziologice, durerea postoperatorie minimală, reabilitarea rapidă, spitalizare de o zi, cura simultană a herniilor bilaterale, precum și tactic care derivă din aceste principii este

că chirurgul, în loc să inițieze refacerea dificilă a unui perete alterat, aplică în planul clivabil celulo-grăsos extraperitoneal și prevezical o meșă ce se transformă într-o structură bine consolidată [1].

Metoda laparoscopică total extraperitoneală (TEP) o considerăm binevenită din punct de vedere conceptual. Beneficiul acestei metode este că odată ce nu se intră în cavitatea peritoneală se exclude lezarea organelor abdominale și contaminarea peritoneală.

Totodată, se înlătură contactul direct a plasei sintetice cu viscerele, fiind minimalizat procesul aderențial potențial posibil [4]. În ”TEP” standard folosim trei trocare prin acces (paraombilical¹, ombilico-pubian², flanc abdominal drept/stâng³) [2].

Monoacces transombilical *LESS-TEP* este chirurgia estetică fără cicatrici vizibile, oferă un rezultat estetic spectaculos [3]. Aplicarea metodei inovatorii ”*LESS-TEP*” (*laparo-endoscopic single-site surgery*) față de metoda *TEP* standard, tehnic este mai dificil de efectuat, în schimb oferă o serie de avantaje, ce atribuie procedurii *LESS-TEP* calități deosebite, fiind o metodă ce merită pentru a fi practică.

Scopul studiului de față este de a evalua rezultatele experienței clinicii în efectuarea intervențiilor prin monoacces transombilical *LESS-TEP* în tratamentul herniilor inghinale.

Material și metode

În acest articol au fost incluși pacienții operați doar prin metoda laparoscopică total extraperitoneală (*MONO-TEP* și *TEP*). La cei 105 pacienți cu hernie inghinală necomplicată (Nyhus I, II), metoda endoscopică (*LESS-TEP*) printr-un singur port de acces a fost aplicată la 6 (5,71%) pacienți. Metoda chirurgicală (*TEP*) standard a fost aplicată la 99 (94,28%) pacienți. Diagnosticul de hernie inghinală a fost stabilit pe criterii clinice și paraclinice. Investigația ultrasonografică (*Eco-doppler*) a regiunii inghinale extinde informația în triunghiul inghinal: apreciem dimensiunii herniare, gradului de deformare a inelului inghinal profund, conținutului sacului herniar, gradului de ischemie testiculară pre-postoperatorie, ce prognozează posibilele dificultăți tehnice în alegerea tratamentului laparoscopic al herniei inghinale. Pacienții au fost informați despre metode posibile de tratament al herniilor, cu explicarea beneficiilor fiecărei tehnici chirurgicale în parte. Criterii în funcție care au fost evaluate avantajele și dezavantajele metodelor chirurgicale aplicate în studiu (*TEP* și *LESS-TEP*) au fost: vârsta pacienților, indicele de masă corporală (IMC), prezentarea clinică a herniei (dimensiune, poziție, ra-

port cu structuri adiacente, gradul de ischemie testiculară), timpul operator, incidența conversiilor spre operație deschisă, sindromul algic (medicație analgezică postoperatorie), durata de spitalizare, perioada de reabilitare definitivă (încadrarea socio-economică), efectul estetic postoperator.

Rezultatele au fost analizate printr-un studiu comparativ prospectiv, cu lotul de pacienți operați de aceeași echipă operatorie prin metoda *TEP* standard. Comparația între variabile s-a realizat cu ajutorul testelor: *t*-Student, chi pătrat (X^2) Pearson.

Tehnica chirurgicală (*MONO PORT - TEP*)

Obiectivele tratamentului laparoscopic total extraperitoneal au fost:

- crearea adecvată a spațiului preperitoneal cu păstrarea integrității foiței peritoneale parietale
- identificarea pachetelor vasculare epigastrice inferioare, a funiculului spermatic, a vaselor iliace externe, a elementelor conjunctiv-osoase de consolidare a peretelui musculoaponevrotic inghinal
- identificarea sacului herniar, reducerea lui, eliberarea de funiculul spermatic la o distanță de 8-10 cm de la inelul inghinal intern
- protezarea peretelui inghinal cu acoperirea sigură a inelului inghinal intern cu plasa sintetică.

Chirurgul operator se află în partea controlaterală a herniei inghinale. Se practică o singură incizie 2~3 cm intraombilicală. Pacient poziționat în clinostatism. Se identifică foia anterioară a mm. drept abdominal, ce se incizează transversal ~3 cm lungime. Prin viziunea directă, cu ajutorul laparoscopului 30° se prepară spațiul preperitoneal.

Utilizând metoda originală *MONO PORT - TEP*, inelul de silicon cu diametrul de 5 cm, adaptat pe o mânășă chirurgicală, a fost poziționat în spațiul preperitoneal. Degetele de mânășă au servit drept suport pentru trocare de lucru (*fig. 1*). Au fost utilizate un laparoscop rigid de 10 mm 30° și două instrumente de 5 mm (foarfece și pensă). Presiune de insuflarea CO₂ în spațiul extraperitoneal a constituit aprox. 12 mmHg.

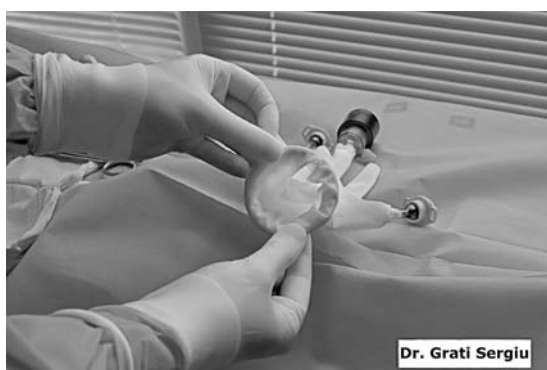
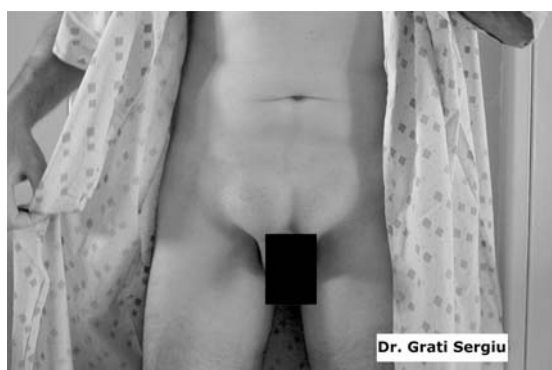
Fig. 1. Metoda de fixație transombilicală a trocarelor de lucru (*LESS-TEP*) single port

Metoda chirurgicală *MONO PORT - TEP* posedă câteva etape: introducerea trocarelor de lucru, formarea spațiului preperitoneal, amplasarea și poziționarea meșei sintetice.

Etapa I începe cu prepararea tunelului în teaca mușchiului drept abdominal. Se efectuează incizia transversală a aponevrozei paraombilical, aproximativ 2 cm cu precauție, fără lezarea fibrelor musculare, pentru a preveni hemoragia din țesutul muscular. Spațiul preperitoneal se formează prin viziunea directă a laparoscopului, combinat cu prepararea mai largă a camerei cu tuffer umed. Se adaptează o mânășă chirurgicală cu inel, adaptată la orificiul aponevrotic. Trocarele de lucru fiind fixate de mânășă. Introducerea trocarelor în spațiul preperitoneal se efectuează sub supravegherea video asistată, cu ezitarea deteriorării foștei peritoneale. Etapa de formare a spațiului extraperitoneal de lucru presupune disecția suficientă laterală, manevrele chirurgicale efectuate necesită o atenție deosebită, pentru a exclude fisurarea foștei peritoneale și apariția pneumoperitoneului (fig. 2, fig. 6).

Etapa II constă în definitivarea formării spațiului de lucru și identificarea elementelor anatomiche a regiunii inghinale: a vaselor sanguine, a funiculului spermatic, a sacului herniar. Intra-operator se precizează tipul herniei inghinale. Etapa de preparare a sacului herniar are loc prin tracțiune și eversia lui totală cu mișcări blânde și disecția peritoneală la 5-8 cm de funiculul spermatic (fig. 3).

Etapa III integrăm meșa sintetică în spațiul extraperitoneal. Scopul principal al protezei este acoperirea suficientă a zonei de rezistență diminuată a canalului inghinal (fig. 4).

În situația, când defectul parietal este de dimensiuni mari, sacul herniar voluminos, inelul inghinal intern lărgit, se impune fixația plasei sintetice de elementele conjunctivo-osoase inghinale. În practica noastră am utilizat cu succes endo-staplerul cu diametrul 11 mm cu clame din titan (fig. 6).

În herniile inghinale bilaterale ($n=6$, 5,71%), am folosit o singură plasă sintetică de dimensiuni mari, modelată respectiv după spațiul inghino-pelvic. Exuflația CO₂ din camera de lucru o efectuăm moni-

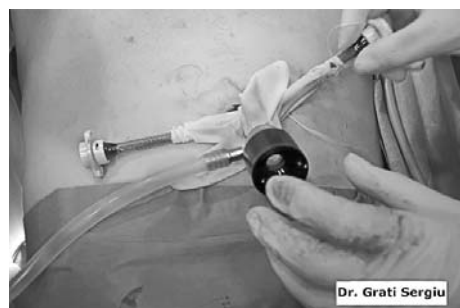
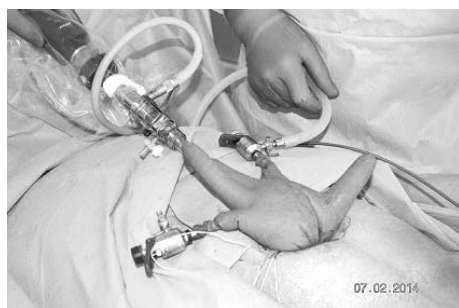
Fig. 2. Acces laparoscopic total extraperitoneal în cura herniilor inghinale MONO-TEP monoacces transombilical



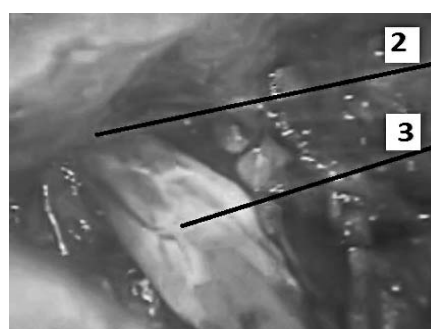
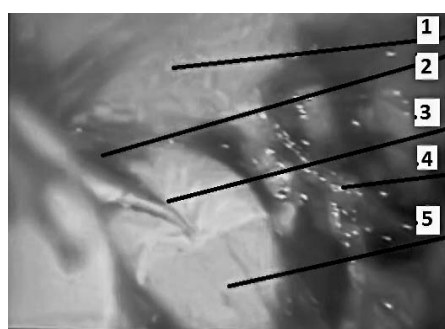


Fig. 3. Prepararea sacului herniar și protezarea sintetică (secvențe intraoperatorii). fascia transversalis 2) inelul intern 3) sacul herniar 4) tractul ilio-pubic 5) funiculul spermatic




Fig. 4. *Implantarea plasei sintetice în spațiul preperitoneal cu fixarea ei secvențe intraoperatorii*
b) schema plasa sintetică 2) peretele parietal 3) funiculul spermatic

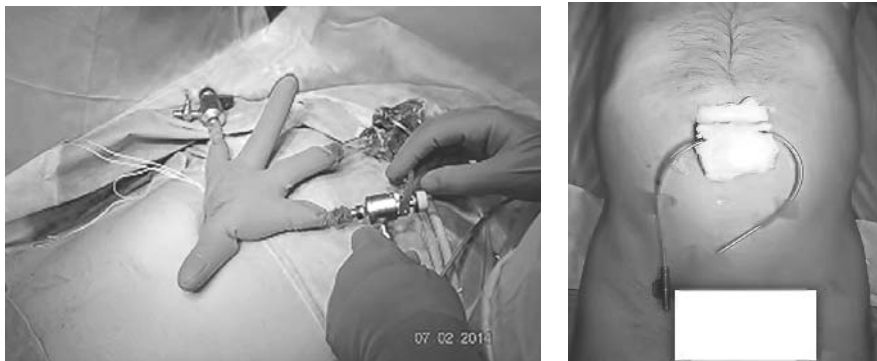

Fig. 5. *Poziționarea trocarelor în tratamentul herniei inghinale, metoda "LESS-TEP"*




Fig. 6. *Stapler endoscopic pentru fixarea plasei sintetice (secvența intraoperatorie)*

torizând poziția plasei. Durata intervenției chirurgicale a constituit aproximativ $47 \pm 0,9$ min. Momente de bază în conduita *intraoperatorie* le-au constituit: menținerea optimă a saturației gazoase sanguine, corecția indicilor metabolici, postoperator: profilaxia și combaterea complicațiilor, mobilizarea precoce a pacienților. Cura herniei inghinale bilaterale a fost realizată prin identificarea elementelor funiculare,

defectului parietal, tracțiune inversă a sacului herniar și plasarea meșei sintetice (polypropylène) de dimensiuni corespunzătoare, cu fixație prin manșonarea perifuniculară și stapler cu fixație metalică.

Rezultate

Toți pacienții ($n=6$; 5,71%) operați prin metoda "LESS-TEP single port" au fost urmăriți timp de 6 luni și sunt considerați vindecați. Rezultate compa-

rative cu pacienții 99 (94,28%) eșantionul “standard TEP” sunt expuse în *tab. 1*. Diferențe semnificative statistic au fost determinate la durata timpului operator (92, 14±8, 62 (LESS-TEP) vs. 64±6, 98 (TEP) min, $P < 0,05$). Incidența complicațiilor postoperatorii minore au fost similară în ambele grupe. În evaluarea postoperatorie a rezultatelor, efectul estetic al cicatricelor postoperatorii a fost semnificativ (2, 14±0, 41 LESS-TEP vs. 1, 66±0, 54 TEP, $P < 0,05$).

Tabelul 1

Analiza generală a tratamentului chirurgical aplicat pacienților cu hernii inghinale necomPLICATE în funcție de metoda chirurgicală

Criteriu de evaluare	LESS-TEP 1 Port	TEP Standard 3 Ports	P
vârsta pacienților	59, 42±4,21	54, 61±2,39	NS
indicele de masa corporala (IMC)	24, 12±1,87	24,19±2,14	NS
prezentarea clinică a herniei - bilaterală - unilaterală	n=6 -	n=9 n=90	$P < 0,05$
timpul operator	92, 14± 8, 62	64± 6, 98	$P < 0,05$
incidența conversiilor	0	9	$P < 0,05$
sindromul algic (nr. zile tratament)	3,12±1,24	5,18±2,08	NS
durata de spitalizare	20,15± 5,12	26,42± 2,31	NS
perioada de reabilitare definitivă (săptămâni)	2,01±0,64	1,92±0,87	NS
Efectul estetic postoperator (puncte 1-3) Satisfăcător = 1 Bun = 2 Excelent = 3	2, 14± 0, 41	1, 66± 0, 54	$P < 0,05$

*NS-nesemnificativ statistic

Discuții

Literatura de specialitate indică superioritatea tehnicilor laparoscopice minimal invazive (LESS-TEP, TEP, TAPP) față de metodele chirurgicale deschise, mai ales în cazul herniilor combinate (inghinale bilaterale, inghinale/femorale, recidivante).

LESS-TEP (Laparo - Endoscopic - Single site - Surgery) cu un singur acces transombilical este o metodă ultramodernă, sigură, respectă principiul “tension free”, permite protezarea întregului spațiu preperitoneal cu un avantaj estetic spectaculos (chirurgia fără cicatrici vizibile).

Metoda *LESS-TEP*, fiind metoda unei singure incizii transombilicale în tratamentul herniilor inghinale, presupune renunțarea la incizii suplimentare, practicate în tehnica *TEP*, ce diminuează considerabil riscul apariției leziunilor parietale, peritoneale și viscerale.

Concluzii

Analizând primele rezultate obținute în practicarea metodei *LESS-TEP*, putem afirma că este o metodă efectivă în cura herniilor inghinale necomPLICATE. Apare necesitatea de acumularea experienței pentru evaluarea și aprecierea eficacității acestei metode în tratamentul herniilor inghinale.

Bibliografie

1. Agrawal S, Shaw A, Soon Y. Single port laparoscopic totally extraperitoneal inguinal hernia repair with the three port system: Initial experience. *Surg Endosc.* 2010; 24:952–6.
2. Raman JD, Bagrodia A, Cadeddu JA. Single-Incision umbilical laparoscopic versus conventional laparoscopic herniotomy: A comparison of perioperative outcomes and short-terms measures of convalescence. *Eur Urol.* 2009; 74:805–12.
3. Feliu X, Clavería R, Besora P, Camps J, Fernánds-Sallent E, Viñas X, et al. Bilateral inguinal hernia repair: Laparoscopic or open approach. *Hernia.* 2011;15:15–8.
4. Gladun N., Ungureanu S., Grati S. Dezvoltarea și perfecționarea tehnicii laparoscopice alloplastice total extraperitoneale în tratamentul herniilor inghinale. În: *Arta Medica.* 2011, nr.1, p. 3-8.