УДК: 616.24-006.6-089.87

АНАТОМИЧЕСКИЕ СУБЛОБАРНЫЕ РЕЗЕКЦИИ ПРИ НЕМЕЛКОКЛЕТОЧНОМ ПЕРИФЕРИЧЕСКОМ РАКЕ ЛЕГКОГО I СТАДИИ.

[1]ЛЕВИЦКИЙ А.В., [2,3]ЧИЧЕВАТОВ Д.А., [1]ТЕР-ОВАНЕСОВ М.Д., [2]СИНЕВ Е.Н.

[1]ГБУЗ ГКБ №40 ДЗМ, кафедра онкологии и гематологии ФНМО РУДН, 129301 Москва, Россия
[2] ГБУЗ «Областной онкологический диспансер», 440071 Пенза, Россия
[3] Кафедра хирургии лечебного факультета Медицинского института
ФГБОУ ВО «Пензенский Государственный университет», 440026 Пенза, Россия

Резюме

В исследование включены 116 пациентов периферическим немелкоклеточным раком легкого стадии T1-2N0M0. Все пациенты составили 2 группы сравнения: группа 1 (n = 38) больные, оперированные в объеме сублобарных анатомических зональных или сплит-лобарных резекций, группа 2 (n = 78) – больные, оперированные в объеме стандартных лобэктомий. Оценена эффективность анатомической сублобарной резекции. Результаты: Послеоперационной летальности в сравниваемых группах не было. Общая частота прогрессирования составила 18,4% (7 из 38) в группе 1 и 11,5% (9 из 78) в группе 2 (x^2=1,0 p=NS). Регионарный рецидив в лимфоузлах ворот оставшихся долей легкого через 28 месяцев после операции зарегистрирован только у 1 пациента из группы 1. Во всех остальных наблюдениях характер прогрессирования был обусловлен отдаленным метастазированием. Статистически значимых отличий общей и безрецидивной выживаемости, между группами не отмечено. Общая 5-летняя выживаемость составила 74,8% в группе сублобарных резекций и 82,0% в группе лобэктомий (log-rank test, p=0,369), безрецидивная 5-летняя выживаемость составила 76,2% в группе сублобарных резекций и 85,2% в группе лобэктомий (log-rank test, p=0,353). Заключение: в хирургическом лечении больных немелкоклеточным периферическим раком легкого стадии T1-2N0M0 лобэктомии и сублобарные анатомические резекции в объеме зональных, или сплит-лобарных резекций, демонстрируют сопоставимые отдаленные результаты. Стандартизация данного типа вмешательств в будущем требует проведения дополнительных исследований.

Ключевые слова: Немелкоклеточный периферический рак легкого, сублобарная резекция, сублобарная зональная резекция, сплит-лобарная резекция легкого.

Summary. Anatomical sublobar resection for peripheral non-small cell lung cancer I stage.

Among 116 patients included for analysis who underwent operation for clinical stage T1-2N0M0 non-small cell lung cancer. Patients were divided into two groups based on the type of surgery performed: group 1 - splite-lobe resections, were perfomed in 38 patients, group 2 - lobectomies were performed in 78 patients. Assessed efficiency of left-upper, right and left inferior split-lobe procedures. Results: There was no mortality in two compared groups. Recurrence was registered in 7 patients from group 1 and 9 patients from group 2 and (18,4% vs.11,5%; p=NS). Regional recurrence in hilar lymph nodes was confirmed only in one patient from splite-lobe group. All other cases of recurrences in two compared groups were presented by distant metastases. Survival analysis did not show significant differences between lobectomy and splite-lobe groups. Overall 5-year survival was 74,8% in splite-lobe group versus 82,0% in lobectomy group versus (log-rank test, p=0,369). Relapse-free 5-year survival was 76,2% in splite-lobe group versus 85,2% in lobectomy group (log-rank test, p=0,353). Conclusion: Splite-lobe procedures and lobectomy have equivalent long-term results for patients with clinical stage T1-2N0M0 invasive peripheral non-small cell lung cancer. Standardization of this type of resection in the future requires additional trials.

Key-words: non-small cell peripheral lung cancer, sublobar resection, splite-lobe resection

Введение

Благодаря современным методам лучевой диагностики в структуре рака легкого увеличивается частота ранних стадий [1, 2].

Периферический рак размерами до 2 см., определенный японскими авторами как ранний рак легкого, отличается низким потенциалом лимфогенного метастазирования и наилучшими отдаленными результатами лечения [3]. В этой связи актуальным вопросом является возможность сокращения объема операции при данном типе опухоли до сублобарной резекции.

В 1973 году Jensik и соавторы впервые сообщили о 69 больных, оперированных при раке легкого в объеме меньшим чем лобэктомия [4]. С тех пор в литературе проблеме сублобарных резекций посвящено большое количество работ, включая три рандомизированных исследования [5, 6, 7], несколько метаанализов [8, 9, 10] и множество оригинальных статей. Представленные в итоге результаты весьма противоречивы. В противоположность авторам, продемонстрировавшим равнозначные отдаленные результаты после лобэктомий и сублобарных резекций, представлены

работы, в которых получены достоверно худшие результаты после сублобарных резекций сравнительно с лобэктомиями. Эти авторы рассматривают ограниченную резекцию легкого при раке только как компромиссный вариант операции, приемлемый у больных с исходно низкими вентиляционными резервами [11, 12, 13].

Традиционно в англоязычной литературе приводятся и анализируются два типа сублобарных операций: клиновидная резекция (wedge resection) и анатомическая сегментэктомия (segmentectomy).

Клиновидную резекцию легкого большинство авторов не склонны рассматривать как операцию, претендующую на радикальность, за исключением аденокарциномы в виде «очага матового стекла», так называемом «pure GGO – ground glass opacity», при котором клиновидная резекция обоснована с точки зрения доказательной медицины [14, 15, 16].

Анатомическая сегментэктомия является единственным минимально допустимым противопоставлением лобэктомии при периферическом раке легкого. Сформировались полярные точки зрения. В противовес работам, в которых были получены данные о достоверной эффективности сегментэктомии [1, 17, 18, 19] представлено немало работ, где результаты после сегментэктомии оказались достоверно хуже сравнительно с лобэктомиями, как по выживаемости, так и по частоте локорегионарных рецидивов [6, 11, 12, 20, 21].

Возможными путями улучшения результатов может быть увеличение объема резекции легкого больше одного сегмента. Например, Okada M. [22] предложил расширенную сегментэктомию, включающую анатомическую сегментарную резекцию с прилежащими субсегментами с иссечением лимфоузлов корня и средостения со срочным гистологическим исследованием для точного N стадирования.

Другим вариантом сублобарной резекции при локализации опухоли в крупных долях (верхняя доля слева и нижние доли) может быть сплит-лобарная (поперечная) или зональная резекция легких. В данном контексте подразумевается часть легкого, имеющая самостоятельную анатомическую обособленность с вентиляцией крупным вторичным бронхом. Впервые эта систематизация была описана Б.Э. Линбергом в 1933 году.

В литературе мы встретили одну работу из Германии, в которой авторы сравнили результаты анатомических резекций верхних трех сегментов и язычковых сегментов (сплит-лобарные резекции) при периферическом раке верхней доли левого легкого с типичной верхней лобэктомией [23]. Результаты оказались вполне обнадеживающими. Средний размер опухоли составил 2,2 см в группе сплит резекций и 2,5 см в группе лобэктомий. В 77,3% метастазы в лимфоузлах обнаружены не были. Никаких различий ни в непосредственных ни в отдаленных результатах лечения получено не было. Пятилетняя выживаемость составила 89% в группе сублобарной резекции и 81% в группе лобэктомии (p = 0,9). По мнению авторов, при раке верхней доли данные варианты анатомических резекций являются альтернативой лобэктомии как по радикальности резекции легочной ткани, так и по лимфодиссекции, даже при опухоли, превышающей 2,0 см, и заслуживают дальнейшего изучения и тиражирования.

В представленной нами работе проведен сравнительный анализ отдаленных результатов лечения больных, оперированных в объеме различных вариантов сублобарных зональных анатомических резекций и лобэктомий по поводу периферического немелкоклеточного солидного рака T1-2N0M0 IA-IB стадии с локализацией в крупных долях легких.

Материалы и методы

В исследование были включены 116 пациентов, оперированных в Пензенском областном онкологическом диспансере и ГБУЗ ГКБ №40 ДЗМ города Москвы. Вся группа сформирована путем тотальной выборки из канцер-регистра, начиная с 1995 г. и заканчивая 2016 г.

Критерии включения были следующие: 1) периферическая форма рака легкого; 2) немелкоклеточный рак легкого; 3) стадия опухоли pT1-2N0M0 в соответствии с TNM-7 классификацией; 4) пациенты не имели синхронных или метахронных первично множественных злокачественных новообразований; 5) пациенты перенесли стандартную лобэктомию или сублобарную анатомическую резекцию, соответствующую по систематизации сплит (зональной) резекции; 6) объем операции расценивался как радикальный; 7) пациентам была выполнена ипсилатеральная медиастинальная лимфодиссекция 8) лечение больного было закончено, пациент не умер в послеоперационном периоде, был выписан под наблюдение; 9) больным было проведено только хирургическое лечение, без адьювантной терапии.

Среди 116 пациентов были 28 (24,1%) женщин и 88 (75,9%) мужчин в возрасте от 43 до 84 лет, средний возраст 60,3±8,5 года. Все больные составили 2 группы сравнения: группа 1 (n = 38) – сублобарные анатомические резекции (зональные резекции), группа 2 (n = 78) – стандартные лобэктомии.

Таблица 1

Характеристика групп исследования

Показатель*	Группа 1 (n = 38)	Группа 2 (n = 78)	p
Пол			0,489
женщин	11 (28,9%)	17 (21,8%)	
мужчин	27 (71,1%)	61 (78,2%)	
Возраст, лет	59,7 ± 8,5	60,6 ± 8,5	0,585
Критерий T			0,027
T1	20 (52,6%)	24 (30,8%)	
T2	18 (47,4%)	54 (69,2%)	
Средний максимальный размер опухоли (см)	1,82±0,37	1,95±0,49	0,28
Морфологическая структура			0,813
диморфный железисто-плоскоклеточный	2 (5,3%)	4 (5,1%)	
плоскоклеточный	13 (34,2%)	20 (25,6%)	
аденокарцинома	20 (52,6%)	47 (60,3%)	
бронхиоло-альвеолярный рак	3 (7,9%)	7 (9,0%)	
Сторона операции			1,000
правая	6 (15,8%)	12 (15,4%)	
левая	32 (84,2%)	66 (84,6%)	
Доля легкого			0,101
верхняя	20 (52,6%)	54 (69,2%)	
нижняя	18 (47,4%)	24 (30,8%)	
Объем лимфодиссекции (по IASLC)			0,000
группы со 2 по 13	4 (10,5%)	34 (43,6%)	
группы с 4 по 13	34 (89,5%)	44 (56,4%)	
Число иссеченных лимфоузлов			
Всего	15,6	19,3	0,14
группы N1 (10-13)	7,78	8,5	0,58
группы N2 (2-9)	8,45	11	0,17
Расстояние до края резекции бронха (см)	2,85	3,04	0,24

* - все проценты указаны по отношению к численности группы

Характеристика групп исследования представлена в *таблице 1*.

Все пациенты оперированы открыто. Всем выполнялась медиастинальная лимфодиссекция в одном из следующих объемов: группы 2, 4, 7, 8, 9-13; 4, 7, 8, 9-13 (справа) и 4, 5, 6, 7, 8, 9-13 (слева). Картирование лимфоузлов осуществлялось в соответствии с рекомендациями IASLC. Как следует из *таблицы 1*, в рамках лимфодиссекции удалялись либо коллекторы с №2 по №13, либо коллекторы с №4 по №13. Отдельного комментария требует техника удаления группы №13. Техника иссечения данной группы лимфоузлов не является стандартизованной, поэтому мы придерживались следующих правил: 1) лимфоузлы группы №13 иссекались остро после разделения междолевых щелей и полной визуализации ворот долей легкого; 2) лимфоузлы группы №13 иссекались из всех долей, в том числе остающихся; 3) иссечению подвергались лимфоузлы группы №13 в том случае, если хотя бы один полюс (сторона) лимфоузла визуализировалась в воротах легкого. На *рис. 1* показан вид корня легкого после иссечения групп лимфоузлов №12 и №13.

Число иссекаемых лимфоузлов достоверно не отличалось в обеих группах сравнения (*табл. 1*).

Другой технический момент, требующий пояснения – межсегментарное разделение паренхимы при выполнении сублобарных резекций. В рамках исследования применялись 2 метода раз-

Таблица 2

Объемы сублобарных резекций (n = 38)

Объем резекции		Сторона		Всего
		Левая	Правая	
Верхняя левая трисегментэктомия (S1,2,3)	Кол-во	14	0	14
	% от n	36,8%		36,8%
Резекция язычковых сегментов (S4,5)	Кол-во	7	0	7
	% от n	18,4%		18,4%
Резекция верхушечного сегмента нижней доли (S6)	Кол-во	9	6	15
	% от n	23,7%	15,8%	39,5%
Резекция сегментов базальной пирамиды (S7,8,9,10)	Кол-во	2	0	2
	% от n	5,3%		5,3%
Всего	Кол-во	32	6	38
	% от n	84,2%	15,8%	100,0%

деления паренхимы сегментов: а) анатомическое классическое межсегментарное разделение с сохранением межсегментарных вен (*рис. 2*), б) аппаратное разделение после пересечения артерий и бронхов удаляемых сегментов. К аппаратному разделению сегментов прибегали в случаях выраженного пневмофиброза, буллезной эмфиземы легких. В случаях морфологически неизмененной паренхимы легкого отдавали предпочтение анатомическому классическому разделению сегментов. Из 38 пациентов группы 1 у 11 (28,9%) выполнено классическое анатомическое разделение паренхимы и у 27 (71,1%) – аппаратное.

Объемы сублобарных резекций представлены в таблице 2. Согласно зональной (или сплит-лобарной) систематизации к сублобарным резекциям отнесены: левая верхняя трисегментэктомия (S1,2,3) и резекция язычковых сегментов (S4,5) при локализации опухоли в верхней доле слева, анатомическая резекция верхушечного сегмента нижней доли (S6) и резекция сегментов базальной пирамиды (S7-10) при локализации опухоли в нижних долях как справа, так и слева. Из таблицы следует, что справа выполнялись только анатомические резекции S6 сегмента. Все прочие сублобарные резекции выполнены слева.

В качестве основных результатов оценивались: безрецидивная выживаемость (БРВ), общая выживаемость (ОВ).

Результаты

Как следует из таблицы 1 группы 1 и 2 статистически значимо отличались по критерию Т: в группе 1 чаще встречались опухоли Т1, в то время как в группе 2 большая распространенность (Т2), что прежде всего было обусловлено инвазией висцеральной плевры. Также в группе 2 объем медиастинальной лимфодиссекции был выше за счет полной паратрахеальной лимфодиссекции при правосторонних локализациях опухоли. По всем остальным исследуемым критериям группы 1 и 2 статистически значимо не отличались (*табл.1*). Поскольку данные критерии могли повлиять на исследуемую выживаемость, первоначально был проведен регрессионный анализ с целью оценки предикторов выживаемости.

В рамках регрессионной модели Кокса (пошаговое включение переменных) для безрецидивной выживаемости (*табл. 3*) только критерий Т оказал значимое влияние. Пол (p=0,372), возраст (p=0,441), морфологическая структура опухоли (p=0,315), сторона операции (p=0,728), доля легкого (p=0,997), группа 1 или 2 (p=0,099), объем лимфодиссекции (p=0,252) были включены в уравнение регрессии. Аналогичный результат был получен для общей выживаемости (табл.3): пол (p=0,277), возраст (p=0,636), морфологическая структура опухоли (p=0,301), сторона операции (p=0,297), доля легкого (p=0,702), группа 1 или 2 (p=0,699), объем лимфодиссекции (p=0,588) не были включены в регрессионную модель. Таким образом, в рамках исследования только местное распространение первичной опухоли оказало влияние на выживаемость, в то время как основной сравниваемый критерий – объ-

Таблица 3

Переменные, включенные в регрессионную модель

Предиктор		**B**	**SE**	**Wald**	**df**	**Sig.**	**Exp(B)**	**95,0% ДИ для Exp(B)**	
								Нижняя граница	**Верхняя граница**
Для БРВ	T(TNM)	-0,692	0,757	4,995	1	0,025	0,184	0,042	0,812
Для ОВ	T(TNM)	-2,271	1,044	4,732	1	0,030	0,103	0,013	0,799

Таблица 4

Характер и частота прогрессирования рака легкого

Локализация прогрессирования		Группа		Всего
		Лобэктомии	Сублобарные резекции	
Кости	Кол-во % в группе	2 2,6%	1 2,6%	3 2,6%
Печень	Кол-во % в группе	1 1,3%	1 2,6%	2 1,7%
Локорегионарный рецидив	Кол-во % в группе	0	1 2,6%	1 0,9%
Множественные метастазы	Кол-во % в группе	5 6,4%	4 10,5%	9 7,8%
Легкое	Кол-во % в группе	1 1,3%	0	1 0,9%
Нет прогрессирования	Кол-во % в группе	69 88,5%	31 81,6%	100 86,2%
Всего	Кол-во % в группе	78 100,0%	38 100,0%	116 100,0%

ем резекции паренхимы легкого – не оказал статистически значимого влияния.

Характер и частота прогрессирования рака легкого в отдаленном периоде представлены в таблице 4. Общая частота прогрессирования составила 11,5% (9 из 78) в группе лобэктомий и 18,4% (7 из 38) в группе сублобарных резекций. Различия по непараметрическому критерию не достоверны (x^2=1,0 p=NS).

Регионарный рецидив через 28 мес. после операции зарегистрирован только у 1 из 116 пациентов, из группы 1. Данный пациент, мужчина 64 лет, перенес анатомическую резекцию верхушечного сегмента (S6) справа с медиастинальной лимфодиссекцией. Через 28 мес. обнаружена рецидивная опухоль в лимфоузлах ворот оставшихся долей оперированного легкого. Все прочие варианты прогрессирования рака легкого были представлены в обеих группах отдаленными гематогенными метастазами.

Как следует из рис. 3, медиана безрецидивной выживаемости не достигнута ни в группе 1, ни в группе 2. Статистически значимых отличий безрецидивной выживаемости между группами 1 и 2 нет (Log-Rank test, p=0,353).

Аналогичным образом медиана общей выживаемости не достигнута ни в группе 1, ни в группе 2.

Из графиков следует, что 5-летняя и 10-летняя безрецидивная выживаемость оказалась одинаковой и составила для сублобарных резекций 76,2% (95% ДИ 59,6 – 92,8%), для лобэктомий – 85,2% (95% ДИ 75,8 – 94,6%). Аналогично общая 5-летняя и 10-летняя выживаемость составила для сублобарных резекций 74,8% (95% ДИ 57,5 – 92,1%), для лобэктомий – 82,0% (95% ДИ 70,3 – 93,7%). Статистически значимых различий по лог-ранговому критерию не отмечено.

Обсуждение

В проведенном нами ретроспективном исследовании ограничение объема резекции легкого до сублобарной зональной резекции как по частоте и характеру рецидивов, так и по показателям выживаемости, явилось допустимым противопоставлением типичной лобэктомии при периферическом солидном раке легкого T1-2N0M0.

Предпочтение сублобарных зональных резекций перед анатомическими сегментэктомиями было продиктовано соображениями профилактики локорегионарного рецидива, основным принципом которой является адекватный запас «здоровой» легочной паренхимы, обеспечивающей отсутствие в краях резекции опухолевых клеток или эмболов в кровеносных и/или лимфатических сосудах [24], а также адекватное вмешательство на регионарных лимфоколлекторах.

Следует отметить, что область применения сублобарных резекций узкая, и ограничена либо неинвазивными формами, рентгенологически проявляющимися в виде очагов «матового стекла», либо инвазивной формой в виде солидной аденокарциномы размерами до 2 см. Всю эту группу опухолей объединяет низкий потенциал лимфогенного метастазирования. Но если при неинвазивных формах рака случаи метастазирования в регионарные лимфоузлы являются казуистикой, то при солидном раке с размерами опухолевого узла до 1,0 см частота метастазирования уже составляет 2,5% [3]. Именно при солидной

инвазивной аденокарциноме вопрос относительно стандартной анатомической сегментэктомии приобретает характер острой дискуссии в связи с возрастанием риска локо-регионарного рецидива.

Для обеспечения радикальности границ резекции сегмента, расстояние от краев опухоли до линии резекции должно быть не меньше длины наибольшего размера опухоли, соответственно при опухоли в 2,0 см отступ только в одну сторону должен быть 2,0 см. [14]. Указаний на размеры иссеченных сегментов в литературе мы не встретили.

В нашем исследовании, средний размер опухоли был приближен к 2,0 см и составил 1,82±0,37 см в группе сублобарных резекций и 1,95±0,49 см в группе лобэктомий. Различия статистически не достоверны (p=0,28). Во всех случаях были только инвазивные формы рака легкого. Неинвазивные или минимально-инвазивные формы в виде очага матового стекла или частично-солидного очага в исследование не включались. В связи с тем, что весь анализируемый нами материал ретроспективный, мы не обладаем сведениями о расстоянии от края опухоли до линии резекции паренхимы, но во всех случаях сублобарных резекций характер операции расценивался как радикальный (R0). Опухолевый рост по линии резекции паренхимы обнаружен не был, и в отдаленном периоде пульмональный локальный рецидив также зафиксирован не был.

Средний отступ в направлении бронхиальной культи составил в нашем исследовании в 2,85 см после сублобарных резекций и 3,04 см после лобэктомий. Различия статистически не достоверны (p = 0,24). Рецидивов в отдаленном периоде по линии резекции бронха в нашем исследовании тоже зафиксировано не было. По данным литературы при анатомической сегментэктомии сравнительно с лобэктомией расстояние до края резекции бронха существенно меньше: 0,95 см против 3,51 см (p<0,001), что определено техническими условиями операции [11] с зависимым различием в частоте локального рецидива: 29% против 7,5% (p<0,001).

Весьма актуальным является вопрос о технической возможности выполнения регионарной и медиастинальной лимфодиссекции при сублобарных резекциях. При анатомической сегментэктомии число иссекаемых лимфоузлов значимо меньше, чем при лобэктомии, в основном за счет бронхолегочных и корневых лимфоузлов групп 10-14 по классификации IASLC. Так среднее число иссеченных лимфоузлов при лобэктомии составляет 10,5±7,6, при сегментэктомии 1,74±5,09 (p<0,001) [11,12].

При сублобарных зональных резекциях количественная характеристика лимфодиссекции приближена к лобэктомиям. Так в нашем исследовании общее число иссеченных и исследованных лимфоузлов при сублобарных резекциях составило 15,6 против 19,5 при лобэктомиях (p=0,14). Эта закономерность сохраняется при стратификационном анализе в группах N1 и N2 иссеченных лимфоузлов. Так в группе N1 число иссеченных и исследованных лимфоузлов при сублобарных резекциях составило 7,78, против 8,5 при лобэктомиях (p=0,58), в группе N2 - 8,45 против 11 (p=0,17). Полученные в нашей работе данные по количественной характеристике лимфодиссекции при сублобарных резекциях превышают аналогичные литературные данные при сегментэктомиях, не отличаются от таковых при лобэктомиях, соответствуют требованиям, предъявляемым к лимфодиссекции при раке легкого [28], и являются достаточным основанием для корректного N стадирования.

Таким образом, анатомические условия сублобарных зональных, или сплит-лобарных резекций создают предпосылки сравнительно с сегментэктомиями для большей онкологической адекватности за счет объема резекции легкого, адекватного хирургического отступа в латеральном и проксимальном направлении, технических условий выполнения корневой лимфодиссекции, близкой к лобэктомии, профилактики послеоперационных осложнений за счет более прецизионного разделения паренхимы с четким сохранением венозного кровообращения остающейся части легкого и сохранением функциональности операции, присущей сублобарной резекции.

Выводы

1. В случаях хирургического лечения немелкоклеточного периферического рака легкого стадии T1-2N0M0 лобэктомии и сублобарные зональные анатомические резекции демонстрируют сопоставимые результаты с точки зрения безрецидивной и общей выживаемости.

2. Сублобарная зональная анатомическая резекция при периферическом немелкоклеточном раке легкого стадии T1-2N0M0 в перспективе может быть рекомендована в качестве не компромиссной, а стандартной операции, однако этот вопрос требует проведения более объемного и хорошо спланированного исследования.

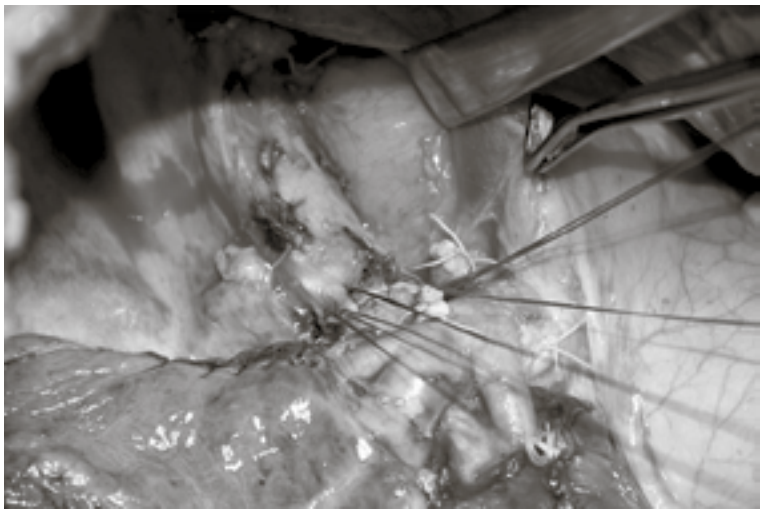

Рисунок. 1: Вид операционной раны после выполнения лимфодиссекции с удалением 2 – 13 групп лимфоузлов справа по классификации IASLC.

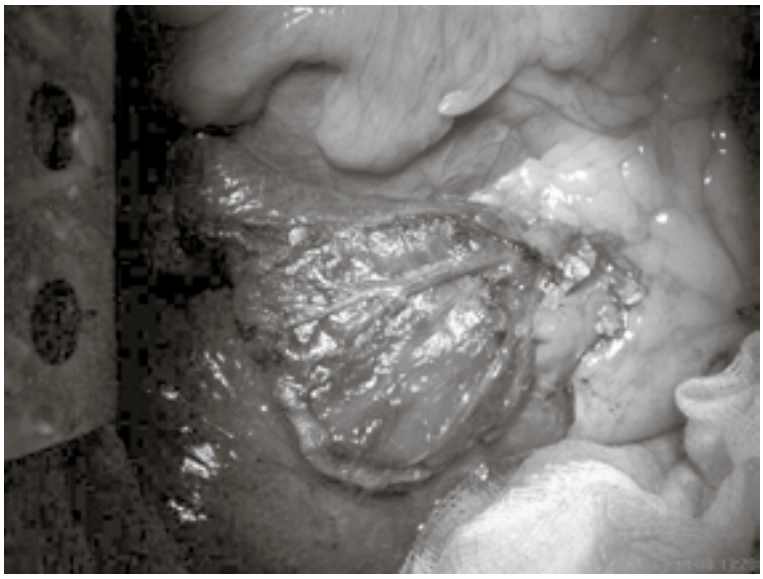

Рисунок 2: Вид операционной раны после выполнения анатомической верхней трисегментэктомии слева. Классическое разделение паренхимы легкого.

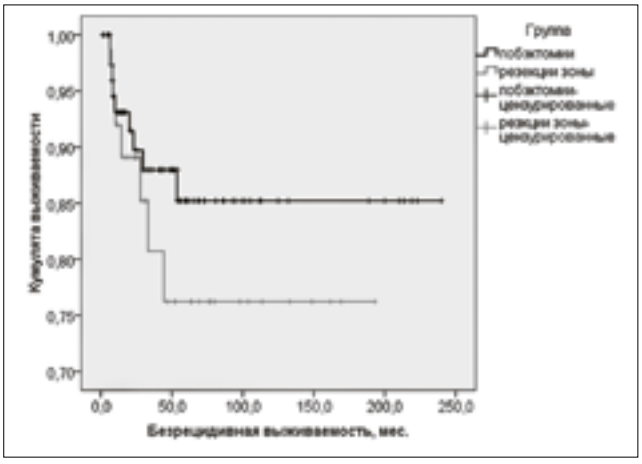

Рисунок 3: Графики безрецидивной выживаемости в группах 1 и 2 (Kaplan-Meier). Отсутствие статистически значимых различий (Log-Rank test, p = 0,353).

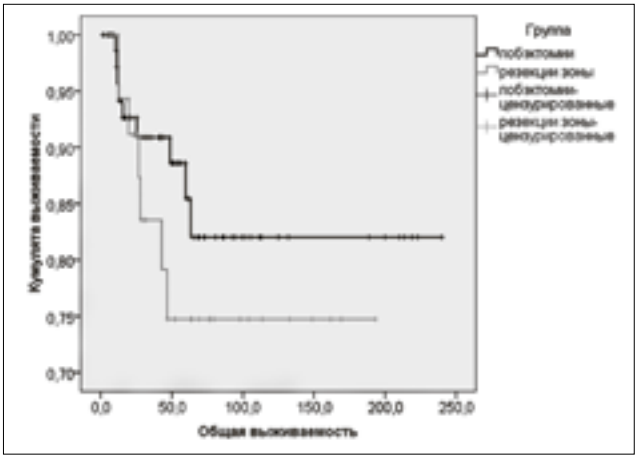

Рисунок 4: Графики общей выживаемости в группах 1 и 2 (Kaplan-Meier). Отсутствие статистически значимых различий ОВ (Log-Rank test, p = 0,369).

Список литературы

1. McDonald F., De Waele M., Hendriks LE et al. Management of stage I and II nonsmall cell lung cancer. Eur Respir J. 2017; 3 Vol. 49(1).

2. Nakamura H., Sakai H., Kimura H. et al. Chronological changes in lung cancer surgery in a single Japanese institution. Onco Targets and Therapy. 2017; Vol. 10: 1459-1464.

3. Kato H., Nakamura H., Tsuboi M. et al. Treatment of peripheral early stage lung cancer. Ann. Thorac Cardiovasc Surg. 2004; Vol. 10(1): 1-3.

4. Jensik RJ., Faber LP., Milloy FJ. et al. Segmental resection for lung cancer. A fifteen-year experience. J Thorac Cardiovasc Surg. 1973; Vol. 66: 563-572.

5. Altorki N.K., Wang X., Wigle D. et al. Perioperative mortality and Morbidity after Lobar versus Sublobar Resection for early stage lung cancer: A post-hoc analysis of an international randomized phase III trial (CALGB/ Alliance 140503). Lancet Respir Med. 2018; 6(12): 915–924. doi:10.1016/S2213-2600(18)30411-9

6. Ginsberg RG., Rubinstein LV. Randomized trial of lobectomy versus limited resection for T1N0 Non-Small Cell Lung Cancer. Ann Thorac Surg. 1995; Vol. 60: 615-623.

7. Nakamura K., Saji H., Nakajima R. et al. A phase III randomized trial of lobectomy versus limited resection for small-sized peripheral non-small cell lung cancer (JCOG0802/WJOG4607L). Jpn J Clin. Oncol. 2010; Vol. 40: 271-274.

8. Cao C., Gupta S., Chandrakumar D. et al. Meta-analysis of intentional sublobar resections versus lobectomy for early stage non-small cell lung cancer. Ann Cardiothorac Surg. 2014; Vol. 3(2): 134-141.

9. Nakamura H., Kawasaki N., Taguchi M. Survival following lobectomy vs limited resection for stage I lung cancer: a meta-analysis. Br J Cancer. 2005; Vol. 92: 1033-1037.

10. Zhang Y., Sun Y., Wang R. et al. Meta-analysis of lobectomy, segmentectomy and wedge resection for stage I non-small cell lung cancer. J Surg. Oncol. 2015; Vol. 111(3): 334-340.

11. Jeon H-W., Kim Y-D., Kim K-S. et al., Sublobar resection versus lobectomy in solid-type clinical stage IA, non-small cell lung cancer. World J Surg. Oncol. 2014; Vol. 12. (215): 1-6.

12. Khullar O., Liu Y., Gillepsie T., et al. Survival after sublobar resection versus lobectomy for clinical stage IA lung cancer. J Thorac Oncol. 2015; Vol. 10: 1625-1633.

13. Okada M. Radical sublobar resection for lung cancer. Gen Thorac Cardiovasc Surg. 2008; Vol. 56(4): 151-157.

14. Asamura H., Hishida T., Suzuki K. Radiographically determined noninvasive adenocarcinoma of the lung: Survival outcomes of Japan Clinical Oncology Group 0201. J Thorac Cardiovasc Surg. 2013; Vol. 146: 24-30.

15. Cho J., Choi Y., Kim J. et al. Long-term outcomes of wedge resection for pulmonary ground-glass opacity nodules. Ann Thorac Surg. 2015; Vol. 99(1): 218-222

16. Tsutani Y., Miyata Y., Nakayama H., et al. Appropriate sublobar resection choice for glass opacity – dominant clinical stage IA lung adenocarcinoma: wedge resection or segmentectomy. Chest. 2014; Vol. 145(1): 66-71.

17. Okada M., Koike T., Higashiyama M. et al. Radical sublobar resection for small-sized non-small cell lung cancer: a multicenter study. J. Thorac Cardiovasc Surg. 2006; Vol.132: 769-775.

18. Altorki N., Kamel M., Narula N. et al. Anatomical segmentectomy and wedge resections are associated with comparable outcomes for patients with small cT1N0 non-small cell lung cancer. J Thorac Oncol. 2016; Vol. 11(11): 1984-1992.

19. Tsutani Y., Miyata Y., Nakayama H. et al. Sublobar resection for lung adenocarcinoma meeting node-negative criteria on preoperative imaging. Ann Thorac Surg. 2014; Vol. 97(5): 1701-1707.

20. Chang M., Mentzer S., Colson Y., et al. Factors predicting poor survival after resection of stage IA non-small cell lung cancer. J. Thorac Cardiovasc Surg. 2007; Vol. 134: 850-856.

21. Wolf A., Richards W., Jaklitsch M., et al. Lobectomy versus sublobar resection for small (2 cm or less) non-small cell lung cancer. Ann Thorac Surg. 2011; Vol. 92(5): 1819-1823.

22. Okada M., Yoshikawa K., Hatta T. et al. Is segmentectomy with lymph node assessment an alternative to lobectomy for non-small cell lung cancer of 2 cm or smaller? Ann Thorac Surg. 2001; Vol. 71: 956-961.

23. Witte B., Wolf M., Hillebrand H., Huertgen M. Splite-lobe resections versus lobectomy for lung carcinoma of the left upper lobe: a pair-matched case-control study of clinical and oncological outcomes. Eur J Cardiothorac Surg. 2014; Vol. 45(6): 1034-1039.

24. Higgins K., Chino J., Ready N. et al. Limphovascular invasion in non-small-cell lung cancer. Implications for staging and adjuvant therapy. J Thorac Oncol. 2012; Vol. 7: 1141-1147.

25. Аксарин А.А. Роль лимфодиссекции в хирургическом лечении немелкоклеточного рака легкого I стадии. Молодой ученый. 2013; №2 (49): 425-428.